

Untersuchung
der
HARNSEDIMENTE.

Von
Prof. Dr. Fl. Kratschmer
und
Mag. pharm. Em. Senft.

WIEN
Verlag von Josef Šafář

7967

* Fl. 53(a)

R 38132

1710

Clg

Mikroskopische und mikrochemische
Untersuchung
der
HARNSEDIMENTE.

Von

Prof. Dr. Fl. Kratschmer, und
k. u. k. Oberstabsarzt,

Mag. pharm. Em. Senft,
k. u. k. Militär-Medic.-Official.



Mit 13 Tafeln in Farbendruck.

WIEN.
VERLAG VON JOSEF ŠAFÁŘ.
1901.

Alle Rechte vorbehalten.

Inhalt.

| | Seite |
|-------------------------------------------|-------|
| Vorwort | 5 |
| Allgemeines über Harnsedimente | 7 |
| Reagentien und Utensilien | 10 |
| Specielles über Sedimente | 11 |
| Nichtorganisierte Sedimente: | |
| Harnsäure | 12 |
| Harnsaure Salze (Urate) | 13 |
| Harnsaurer Ammon | 14 |
| Oxalsaurer Kalk | 15 |
| Schwefelsaurer Kalk | 16 |
| Kohlensaurer Kalk | 16 |
| Phosphorsaure Salze (Phosphate) | 17 |
| Phosphorsaurer Kalk | 17 |
| Phosphorsaure Magnesia | 17 |
| Phosphorsaure Ammoniak-Magnesia | 18 |
| Hippursäure | 18 |
| Cystin | 19 |
| Leucin und Tyrosin | 19 |
| Cholesterin | 21 |
| Farbstoffe | 21 |
| Pflanzenfarbstoff | 22 |
| Hämatin | 22 |
| Melanin | 23 |
| Indigo | 23 |
| Fett und Fettsäuren | 23 |
| Salpetersaurer Harnstoff | 24 |
| Phenylglycosazon | 25 |

| | Seite |
|----------------------------------------------|-------|
| Organisierte Sedimente: | |
| Epithelien | 26 |
| Rothe Blutkörperchen | 27 |
| Weiße Blutkörperchen | 29 |
| Schleim | 30 |
| Cylinder: | |
| Echte Cylinder | 32 |
| Hyaline Cylinder | 32 |
| Granulierte » | 32 |
| Blut- » | 32 |
| Eiter- » | 33 |
| Fibrin- » | 33 |
| Epithelial- » | 33 |
| Wachs- » | 33 |
| Fett- » | 33 |
| Falsche Cylinder (Pseudo-Cylinder) | 34 |
| Cylinder des harnsauren Natrons | 34 |
| Cylinder des harnsauren Ammons | 34 |
| Bakterien-Cylinder | 34 |
| Farbstoff- (Pigment-) Cylinder | 34 |
| Cholesterin-Cylinder | 34 |
| Spermatozoiden | 35 |
| Corpuscula amylacea | 35 |
| Mikroorganismen: | |
| Bakterien | 36 |
| Hefepilze | 40 |
| Schimmelpilze | 40 |
| Thierische Parasiten | 41 |
| Zufällige Verunreinigungen | 41 |

Vorwort.

In wenigen Tafeln sind hier die wichtigsten im Harn vorkommenden Sedimente möglichst naturgetreu dargestellt.

Die Abbildungen sind Originalzeichnungen von mikroskopischen Präparaten, welche aus einem umfangreichen Untersuchungsmaterialie, wie es die Praxis darbietet, von Fall zu Fall angefertigt worden sind.


Aus den zahlreichen Einzelzeichnungen sind die charakteristischen Formen der Harnsedimente ausgewählt und so zu Gruppen zusammengestellt, dass dem Anfänger auf diesem Gebiete eine rasche Orientierung und eine gründliche Anleitung zu selbständigen Untersuchungen ermöglicht und in weiterem Verlaufe die eingehendere Kenntnis des Stoffes und eine größere Fertigkeit in der Herstellung von mikroskopischen Untersuchungsobjecten beigebracht wird.

Bei der Auswahl und Zusammenstellung der für die Zeichnungen erforderlichen Vorlagen, sowie bei den textlichen Erläuterungen derselben habe ich mitgewirkt.

Alles andere ist das Werk des Magist. pharm. Em. Senft.

Wien, im Jänner 1901.

Prof. Dr. Kratschmer.



Digitized by the Internet Archive
in 2015

<https://archive.org/details/b21938751>

Allgemeines über Sedimente.

Unter »Harnsediment« verstehen wir einen sich spontan aus dem ausgekühlten Harne ausscheidenden Niederschlag.

Nach erfolgter Abkühlung zeigt sich im Harne ein Wölkchen (nubecula), welches sich nach längerem Stehen zu Boden senkt.

Frischer Harn reagiert gewöhnlich sauer.

Reinlich abgenommener und in reinen Gefäßen bei tieferer Temperatur aufbewahrter Harn behält lange Zeit die saure Reaction.

Nach kürzerer oder längerer Zeit fällt der Harn einem Zersetzungsprocesse anheim.

Die Ursache dieser Erscheinung liegt hauptsächlich in der Zersetzung des im Harne gelösten Harnstoffes in Ammoniak und CO_2 .

In diesem Sinne sind die noch hie und da gebräuchlichen Ausdrücke, saure und alkalische Gährung, aufzufassen.

Für die Ermittlung und Beurtheilung der Eigenschaften kommt hauptsächlich der frischentleerte Harn in Betracht.

Der bei der Untersuchung von Harn auf Sedimente einzuhaltende Vorgang soll im Nachstehenden geschildert werden.

Behufs Ansammlung der Harnsedimente wird der Harn in einem Spitzglase absitzen gelassen.

Je nachdem es der Fall erheischt und ermöglicht, kann nach kürzerem oder längerem Absetzen zur mikroskopischen Untersuchung des Bodensatzes geschritten werden.

Durch Ausschleuderung lässt sich meistens eine rasche Abscheidung der im Harn befindlichen Schwebekörper erzielen.

Nach längerem Stehen, circa 12 Stunden, hat sich der Harn vollkommen abgesetzt und man kann zur mikroskopischen Untersuchung schreiten.

Es ist von Vortheil, zuerst mit einer schwachen, circa 100fachen Vergrößerung sich zu orientieren und dann erst mit einer stärkeren (300—400fachen), welche bis zur bacteriologischen Untersuchung ausreicht, durchzusuchen.

Ein dünnes Röhrchen oder eine Pipette, oben mit dem Finger zugehalten, wird in das Sediment getaucht, sodann der Finger abgehoben, ein Theil des Sedimentes dringt in das Röhrchen, dieses wird abermals mit dem Finger oben verschlossen und das Sediment wird nun auf ein Objectglas gebracht und mit dem Deckgläschen bedeckt.

Man benütze möglichst große Deckgläschen und Sorge dafür, dass an den Rändern derselben keine Flüssigkeit hervortrete.

Das nachträgliche Absaugen der überschüssigen Flüssigkeit mit Filtrierpapier ist zu vermeiden, da hiebei sehr viel vom Sedimente mitgerissen wird.

Da die im Sedimente suspendierten Stoffe je nach ihrem specifischen Gewichte und nach ihrer sonstigen Beschaffenheit mehr in oberflächlichen oder tieferen Schichten desselben anzutreffen sind, so empfiehlt es sich, ein Präparat vom Boden, eines aus der Mitte und eines von der Oberfläche zu bereiten.

Mit der mikroskopischen kann eine mikrochemische Untersuchung der Sedimente Hand in Hand gehen. Es ist hiebei nöthig, die Reagentien längere Zeit einwirken zu lassen. Gewöhnlich lässt man einen Tropfen der Flüssigkeit auf einer Seite des Deckgläschens zufließen und saugt die überschüssige auf der anderen Seite des Gläschens vorsichtig ab. Auf diese Weise kann man auch das Sediment waschen.

Wenn man auf das Sediment verschiedene Reagentien einwirken lässt, um aus ihm künstlich Krystalle herzustellen, so

muss abgewartet werden, bis die Krystallisation, welche manchesmal langsam vor sich geht, vollendet ist.

Welche Reagentien und Utensilien zu einer mikroskopischen Analyse des Harnes nothwendig sind, ist aus dem nächsten Abschnitte »Reagentien« ersichtlich.

Will man die Sedimente für spätere Untersuchungen aufbewahren, so setzt man dem Harne einige Tropfen Chloroform oder Formalin zu. Sehr gut ist zu dem Zwecke auch Thymol.

Eine Sammlung von Harnsedimenten und Harnproducten ist zur Orientierung sehr empfehlenswert, und es ist nicht schwer, sich mit der Zeit eine solche Sammlung herzustellen.

Es ist mir nicht bekannt, dass die Harnsedimente früher in Form von mikroskopischen Präparaten aufbewahrt worden wären. Ich benützte dazu folgende, nach meinem Dafürhalten recht gut geeignete Methode.

Nach dem Absetzen des Harnes centrifugiere ich, gieße die oberhalb des Sedimentes stehende Flüssigkeit soweit als möglich ab und setze gleiche Theile einer Glycingelatine mit Thymol zu. (Siehe Reagentien.)

Nach dem Durchschütteln liefert ein kleiner, mit einer Pipette entnommener, auf ein Objectglas gebrachter und mit einem Deckgläschen bedeckter Tropfen ein Dauerpräparat, während die in der Eprouvette gebliebene Gelatine zu jeder Zeit zur Anfertigung von weiteren Dauerpräparaten verwendet werden kann.

Da sich in Glycingelatine aufbewahrte Präparate mit der Zeit beschlagen, ist es empfehlenswert, dieselben circa nach einer Woche, nach welcher Zeit die Ränder der Gelatine etwas eingetrocknet sind, und zwar am besten mit Asphaltlack einzuschließen.

Über Form, Consistenz und Farbe der einzelnen Sedimente wird das Nähere im Texte erwähnt.

Reagentien und Utensilien,

welche für die mikroskopische und mikrochemische Harnanalyse nöthig sind.

Reagentien.

- Äther.
- Ätzkalilösung.
- Alkohol.
- Ammoniak.
- Asphaltlak (zum Verschließen von mikroskopischen Präparaten).
- Cedernöl (für die Immersion).
- Chloroform.
- Entfärbungs-Flüssigkeit (für bacteriologische Untersuchungen: 2% HNO_3 in 70% Alkohol).
- Essigsäure.
- Essigsaures Natron.
- Glycerin-Gelatine (Gelatin alb. Glycerini aa. 50, Thymol 0·5).
- Ferrocyankaliumlösung (1:10).
- Canadabalsam (zum Verschließen bacteriologischer Präparate).
- Löffler'sches Reagens (30 cc. conc. alkoholische Methylenblaulösung und 100 cc. wässrige 0·01% Kalilösung).
- Lugol'sche Lösung (Jod 1·0-Jodkali 2·0 + 300 dest. Wasser).
- Millons-Reagens. (Man löst Quecksilber in der Wärme in rauchender Salpetersäure und verdünnt mit 2 Vol. H_2O .)
- Osmiumsäure.
- Phenylhydrazin. hydrochloric.
- Salpetersäure.
- Salzsäure.
- Schwefelsäure.
- Sudan III.
- Ziehl'sche Lösung (1 gr. Fuchsin in 100 cc. 5% wässriger Carbonsäurelösung und 10 cc. Alkohol).

Utensilien.

Mikroskop, 100—1000fache Vergrößerung mit Immersion.
Centrifuge.
Einige Eprouvetten.
Bechergläser.
Pipetten.
Champagnerkelche.
Spritflasche für destilliertes Wasser.
Platindraht.
Pincette.
Objectträger und Deckgläschen.
Filtrierpapier.
Spirituslampe.
Uhrgläser.

Specielles über Harnsedimente.

In Harnsedimenten finden wir: nichtorganisierte (amorphe oder krystallinische) und organisierte Formen.

Zu den ersten gehören: Harnsäure und ihre Salze (Urate, größtentheils Natrium und Ammoniumurate). — Oxalsaurer, schwefelsaurer, kohlenaurer und phosphorsaurer Kalk — phosphorsaure Magnesia, sowie phosphorsaure Ammoniak — Magnesia — Cystin, Hippursäure, Leucin, Tyrosin, Cholesterin, Farbstoffe, Fetttröpfchen u. a.

Zu den organisierten gehören: Epithelien, Blutkörperchen, Eiter, Gebilde aus den Harn- und Geschlechtsorganen, Spermatozoiden, Corpuscula amylacea, Gewebsbestandtheile u. a.

Nichtorganisierte Sedimente.

Harnsäure. (Tafel I.)

Die Harnsäure ist eine der häufigsten Erscheinungen in Harnsedimenten und kommt gewöhnlich nur in saurem Harn vor.

Wenn der Harn mit Harnsäure übersättigt war, scheidet sich die Harnsäure nach dem Auskühlen spontan aus: theils am Boden und an den Wänden des Gefäßes, theils auf der Oberfläche der Flüssigkeit.

Nicht selten bildet die Harnsäure ganze Drusen von Krystallen, welche schon mit freiem Auge sichtbar sind als rubinrothe, gelbe oder orangegefärbte Körnchen.

Die Größe, Farbe und Form der Harnsäurekrystalle ist sehr mannigfaltig.

Chemisch reine Harnsäure ist farblos und krystallisiert in rhombischen Tafeln.

Durch Abstumpfen der zwei gegenüberliegenden stumpfen Winkel entstehen sechsseitige Formen, durch Abrunden derselben die sehr häufig vorkommenden sogenannten Wetzsteinformen.

Die von den Farbstoffen verschieden gefärbte Harnsäure scheidet sich nicht nur in den erwähnten Formen, sondern auch in Form von Nadeln, Äpfeln, Tonnen, Kämmen und Kügelchen aus, welche entweder einzeln oder zu zweien verbunden sind. (Öfters sind sie an der Innenseite abgeflacht und mit einer Handhabe, wie Hanteln, versehen, sogenannte »Dumbells«.)

Ferner findet man einzelne oder zu Rosetten vereinigte Pyramiden, Kegel u. s. w.

Unter dem Mikroskope zeigt die Harnsäure gelbe, orange-rothe oder rothbraune Färbung, selten nur (nach einer Salol- oder Carbolsäure-Medication) ist sie grau, violett bis schwarz angehaucht.

Sechsseitige Krystalle von Harnsäure erinnern an Cystin-krystalle, von welchen sie sich dadurch unterscheiden, dass die

letzteren viel dünner sind und sich in Ätzammoniak auflösen, dagegen aber nicht in Kalilauge, wie die Harnsäure.

Nach Zusatz von etwas Salzsäure zum Harne scheidet sich nach einiger Zeit die Harnsäure vollständig aus, welches Verfahren auch manchesmal zum quantitativen Nachweis der Harnsäure benützt wird. (Diese Methode ist jedoch nicht genau.)

Aus Uraten oder an Uraten reichem Harne durch Salzsäure gefällte Harnsäure scheidet sich oft in Form von sehr kleinen, ungefärbten Krystallen aus.

Nicht nur die Harnsäure, sondern auch die Urate sind durch eine schöne Farbenreaction, die sogenannte Murexidprobe, charakterisiert.

Harnsäurekrystalle werden nach Zusatz von wenig Salpetersäure vorsichtig erwärmt. Der gelbrothe Rückstand färbt sich nach Zusatz von Ammoniak purpurroth, mit Kalilauge schön blau.

Das der Harnsäure nahestehende Xanthin ist im Harne eine seltene Erscheinung (regelmäßig bei der Bildung von Xanthin-steinen).

Xanthinkrystalle sind sehr klein, farblos, wetzsteinförmig und alle von derselben Größe.

Von der Harnsäure unterscheiden sie sich dadurch, dass sie in warmem Wasser löslich sind und keine Murexidreaction geben.

Harnsaure Salze [Urate] (Tafel I.)

finden sich auch im Harne gesunder Individuen, besonders oft nach einer größeren Anstrengung oder nach andauerndem Schwitzen.

Sehr oft sind sie im Harne in großen Mengen vorhanden als Verbindungen von Kalium oder Natrium mit Harnsäure.

Beim Absitzen reißen sie auch die im Harne enthaltenen Farbstoffe (Uroerythrin, Urobilin) mit sich und bilden nicht selten einen copiosen, rosenrothen, fleischfarbigen oder ziegelrothen

Niederschlag, welcher schon in den ältesten Büchern als »Sedimentum lateritium« (later, der Ziegel) bezeichnet wird.

Harnsaure Salze zeichnen sich dadurch aus, dass sie sich in der Wärme auflösen und nach dem Erkalten wieder ausscheiden. Auch in Ätzkalilösung werden die Urate aufgelöst und nach dem Ansäuern mit Essigsäure oder Salzsäure scheiden sich nach einiger Zeit kleine Harnsäurekrystalle aus.

Unter dem Mikroskop besteht harnsaurer Natron (die häufigste der Harnsäureverbindungen) aus sehr kleinen, gewöhnlich farblosen Körnchen, welche nicht selten zu moosartigen Gruppen zusammengelagert und hier und da gelb bis bräunlich gefärbt sind.

Diese Körnchen ballen sich nicht selten zusammen oder inkrustieren andere Gebilde und erzeugen dann eine Art von unechten Cylindern (Natrium-Urat-Cylinder), sie unterscheiden sich jedoch von den echten Nieren-Cylindern durch ihre Löslichkeit in Salzsäure.

In Krystallformen ist das harnsaure Natron äußerst selten gefunden worden.

Die Erdphosphate sehen unter dem Mikroskop den Uraten ähnlich, sind jedoch leicht dadurch zu unterscheiden, dass sie aus größeren Körnchen bestehen und zu größeren Häufchen vereinigt sind als die Urate und in der Wärme sich nicht auflösen, sondern erst auf Zusatz von Essigsäure.

Harnsaurer Ammon (Tafel II.)

kommt gewöhnlich in alkalischen, seltener in neutralen oder gar sauren Harnen vor.

Die Formen des harnsauren Ammons sind höchst mannigfaltig. Gewöhnlich erscheinen sie in kleinen vereinzelt oder zusammengelagerten Kugeln, welche bräunlich oder gelbbraunlich gefärbt sind, nicht selten zu Walzen verbunden.

Das harnsaure Ammon hat die Neigung, sich an im Harn vorhandenen Fasern oder Cylindern abzusetzen und inkrustiert dieselben mitunter vollkommen.

Die Größe der Kugeln ist sehr verschieden und man findet nicht selten recht große kugelige Formen, welche mit Auswüchsen oder Stacheln versehen sind und den Früchten von Datura, oder kleinen, oft verzweigten Wurzeln oder gar Milben ähnlich sehen.

In Form von gelben, sehr stark lichtbrechenden Nadeln scheidet sich das harnsaure Ammon nur sehr selten aus.

Sehr oft findet es sich in der Nachbarschaft von kohlensaurem oder phosphorsaurem Kalk und phosphorsaurer Ammoniak-Magnesia.

In der Wärme wird harnsaurer Ammon gelöst und scheidet sich nach dem Erkalten in den oben erwähnten Formen wieder aus.

Nach Zusatz von Ätzkalilösung entwickeln sich Bläschen von Ammoniak, und wenn die Lösung mit Essigsäure oder Salzsäure übersättigt wird, wird das harnsaure Ammon gelöst und es scheidet sich langsam die Harnsäure in kristallinischer Form aus.

Oxalsaurer Kalk [Calciumoxalat] (Tafel I.)

scheidet sich aus den Harnen, in welchen er nur in geringen Mengen vorkommt, erst nach längerem Stehen aus, da er im frischen Harne durch phosphorsaures Natron in Lösung erhalten bleibt.

Im Sedimente befindet sich oxalsaurer Kalk dann, wenn der Organismus mehr Oxalsäure produciert.

Dies scheint der Fall zu sein bei verschiedenen Erkrankungen (Oxalurie) oder nach dem Genusse von an oxalsaurem Kalk reichen Früchten oder Gemüsen (Orangen, Tomaten, Äpfeln, Trauben, Spargel, Sauerrampfer etc.).

Auch nach Medication mit Rheum oder anderen an oxalsaurem Kalk reichen Drogen kommt derselbe im Sedimente des Harnes vor.

Oxalsaurer Kalk scheidet sich am häufigsten in Oktaederformen aus, in Form von Briefchen (Briefcouvertform), seltener

in Form von ovalen Körperchen verschiedener Gestalt (Ovoiden), hauptsächlich in Form von Biscuit oder Hanteln (Dumbells).

Alle Formen von oxalsaurem Kalk sind regelmäßig un-gefärbt, mitunter durch Gallenfarbstoffe gelblich verfärbt, stark lichtbrechend und nicht selten so klein, dass sie sogar bei stärkerer Vergrößerung nur als kleine glänzende Punkte erscheinen.

Oxalsaurer Kalk wird von Essigsäure nicht gelöst, dagegen von Salzsäure zum Unterschiede von ähnlichen Formen: von phosphorsaurem Ammoniak-Magnesia und kohlsaurem Kalk.

Schwefelsaurer Kalk [Calciumsulfat] (Tafel III.)

ist in Sedimenten, und dann nur im sauren Harne, eine äußerst seltene Erscheinung; auch sind in der Literatur nur wenige Fälle verzeichnet.

Schwefelsaurer Kalk scheidet sich in Form von Nadeln oder sehr dünnen Prismen aus, welche nicht selten zu regelmäßigen Rosetten vereinigt sind. Bei größeren Krystallen kann man schiefe abgehackte Enden unterscheiden, die mitunter abgerundet erscheinen.

Die Krystalle von schwefelsaurem Kalk sind denen des phosphorsauren Kalkes nicht unähnlich, unterscheiden sich aber von ihnen durch die Unlöslichkeit in Essigsäure.

Kohlsaurer Kalk [Calciumcarbonat] (Tafel II.)

ist nur selten im neutralen Harne vorhanden, gewöhnlich nur im alkalischen und scheidet sich im Sedimente in Form von kleinen weißen Kugeln aus, welche nicht selten zusammengehäuft sind oder zu zweien vereinigt in Form von Hanteln. Krystallformen sind sehr selten.

Im Harne der Pflanzenfresser ist kohlsaurer Kalk in großer Menge vorhanden.

Er löst sich unter Aufbrausen in Salzsäure.

Phosphorsaure Salze (Phosphate).

Es sind theils Natriumverbindungen (Alkaliphosphate), theils Kalk- und Magnesiaverbindungen (Erdphosphate). Sie befinden sich im sauren Harne in Lösung.

Phosphorsaurer Kalk (Tafel II.) ist im ganzen keine häufige Erscheinung im Harnsedimente; er scheidet sich in schönen, zugespitzten Krystallen, Nadeln, messerähnlichen oder keilförmigen Gebilden aus, welche nicht selten, mit den Spitzen gegen die Mitte gekehrt, zu Rosetten vereinigt sind.

Manchesmal findet sich bei schwach saurem oder alkalischem Harne ein dünnes perlmutterglänzendes Häutchen, in welchem auch der phosphorsaure Kalk neben Krystallen in Schuppen- oder Schollenform anzutreffen ist.

In Essigsäure ist er leicht löslich.

Phosphorsaure Magnesia (Magnesiumphosphat) ist gewöhnlich amorph; manchesmal scheidet sie sich in großen, durchsichtigen Tafeln oder Prismen aus, welche sich von den Krystallen der phosphorsauren Ammoniak-Magnesia dadurch unterscheiden, dass sie, mit einer Lösung von kohlensaurem Ammon (1:5) befeuchtet, sofort die scharfen Kanten der Krystalle verschwinden lassen und geätzt werden.

Beide bis jetzt erwähnten Erdphosphate scheiden sich aus ammoniakalischen Harnen aus und bilden weiße bis grau gefärbte Sedimente, welche ^{ar}makroskopisch dem Eitersedimente ähnlich sind.

Im amorphen Zustande unterscheiden sich die Phosphate von den Uraten dadurch, dass sie sich nach dem Erwärmen nicht lösen, im Gegentheile sich noch massenhafter ausscheiden und unter dem Mikroskop betrachtet nicht zu moosartigen Gruppen vereinigt sind.

Ähnlich wie ein Sediment von harnsauren Salzen nicht selten Harnsäurekrystalle enthält, so können im obigen Sedimente Krystalle von phosphorsaurer Ammoniak-Magnesia vorkommen.

Phosphorsaure Ammoniak-Magnesia [Magnesium-Ammoniumphosphat = Tripelphosphat] (Tafel II.) findet sich in Nachbarschaft der beiden obgenannten Phosphate im Harn, welcher sich in alkalischer Gährung befindet, und krystallisiert in verschiedenen, aber immer sehr charakteristischen Formen. Regelmäßig kommt sie in verschiedenen Combinationen von rhombischen Prismen vor, von denen die sogenannten »Sargdeckel« die häufigste Form repräsentieren.

Die Krystalle der phosphorsauren Ammoniak-Magnesia sind farblos, durchsichtig und mitunter so groß, dass sie schon mit freiem Auge sichtbar sind.

Zuweilen erreichen sie eine solche Größe, dass sie sich bei 300× Vergrößerung über das ganze Gesichtsfeld ausbreiten.

Krystalle in X Form sind seltener.

Sternförmige oder farrenkrautähnliche Formen von Ammonium-Magnesiumphosphat sind im Sedimente eine äußerst seltene Erscheinung, sind jedoch leicht zu erzielen, wenn wir dem normalen Harn etwas Ammoniak zusetzen und denselben längere Zeit stehen lassen.

In diesem künstlich ausgeschiedenen Sedimente findet man die schönsten Formen.

Phosphorsaure Ammoniak-Magnesia ist so wie alle Phosphate in Essigsäure löslich, zum Unterschiede von oxalsaurem Kalk, mit welchem sie unter Umständen von Ungeübten verwechselt werden könnte.

Hippursäure [Acidum hippuricum] (Tafel III.)

ist im Menschenharn nur in Spuren vorhanden, 0·3—1 gr. im Tag, und befindet sich gewöhnlich in Lösung.

Im Harn der Pflanzenfresser ist sie in großer Menge vorhanden.

Nach einer Benzoessäure- oder Salicylsäure-Medication oder nach dem Genusse von benzoessäurehaltigem Obst (Heidelbeeren, Preiselbeeren, Birnen etc.) ist die Hippursäure im Harn vermehrt.

Manchesmal bei Leberkrankheiten scheidet sich die Hippursäure im Sedimente aus in dünnen rhombischen Tafeln und Prismen, deren Enden durch zwei oder vier Flächen abgestumpft sind.

Es kommt mitunter vor, dass die Harnsäure in ähnlichen Formen wie die Hippursäure krystallisiert; dann ist die Murexidprobe maßgebend.

Im heißen Klima ist Hippursäure keine Seltenheit im menschlichen Harnsedimente.

Cystin (Tafel IV.)

ist kein normaler Harnbestandtheil. Es ist im Harne entweder gelöst oder im Sedimente in Form von sogenannten »Cystinsteinchen«, welche mit dem Harne abgehen.

Cystin ist eine Stickstoffverbindung, welche reich an Schwefel ist, weshalb durch Zersetzung eines cystinhaltigen Harnes Schwefelwasserstoff entwickelt wird.

Ein cystinhaltiger Harn zersetzt sich bald. Cystin kommt in alkalischem und saurem, gewöhnlich licht gefärbten Harne vor und scheidet sich in Form von sehr dünnen, regelmäßigen oder etwas verzogenen sechsseitigen Tafeln aus, nicht selten zu mehreren aufeinander geschichtet.

Die Cystinkrystalle sind farblos, in Wasser, Alkohol und Äther unlöslich, leicht löslich in Ammoniak, aber nicht wie Harnsäure in Kalilauge.

Zuweilen krystallisiert Harnsäure in ganz gleichen Formen wie Cystin. Ihre Krystalle sind jedoch viel dicker und lösen sich zum Unterschiede von Cystinkrystallen in Ammoniak nicht. Überdies ist hier auch die Murexidreaction maßgebend.

Leucin und Tyrosin. (Tafel IV.)

Beide sind Zersetzungsproducte des Eiweißes und kommen in normalem Harne nicht vor.

Wenn sie in der Lösung in größerer Menge vorhanden sind, scheiden sie sich im Sedimente in Krystallen aus.

Da das Tyrosin weniger löslich ist als das Leucin, so scheidet es sich aus dem Harn früher aus. Das Leucin kann man erst nach Abdampfen des Harnes zur Syrupconsistenz, Extrahieren mit Alkohol und wiederholtes Abdampfen des letzteren darstellen. Manchesmal genügt es, einen Tropfen des Harnes auf dem Objectglas abzudampfen.

Leucin kommt in Form von Kügelchen verschiedener Größe vor, welche sehr schwach perlmutterglänzend sind; Tyrosin in Nadeln, welche selten vereinzelt auftreten, gewöhnlich zu Rosetten, garben- oder besenartigen Formen gruppiert sind.

Beide sind häufig durch Harnfarbstoffe bräunlich gefärbt; nicht selten sind die Leucinkugeln radial gestreift und haben concentrische Ringe. Die Form erinnert an den Querschnitt eines Baumastes.

Leucin unterscheidet sich von Fetttröpfchen durch seine Unlöslichkeit in Äther, von harnsaurem Ammon durch Unlöslichkeit in Salzsäure.

Tyrosin löst sich in heißem Wasser und Ammoniak, noch leichter aber in Kalilauge, Salzsäure und Salpetersäure, dagegen ist es in Äther, Alkohol und Essigsäure unlöslich.

Zum Nachweis von Tyrosin ist die Hoffmann'sche Probe sehr geeignet:

»Etwas Tyrosin wird in einer Eprouvette mit wenig Wasser erwärmt und einige Tropfen Millons-Reagens zugegeben. Die Flüssigkeit färbt sich rosa bis purpurroth und wenn viel Tyrosin zugegen ist, scheiden sich rothe Flocken aus.«

Eine zweite gute Reaction ist die nach Piria: »Wenn wir Tyrosin mit einigen Tropfen Schwefelsäure schwach erwärmen und die entstandene rothe Lösung von Tyrosinschwefelsäure, nach Verdünnen mit Wasser, mit kohlenurem Baryt übersättigen und filtrieren, bekommen wir ein farbloses Filtrat, welches sich nach

Zusatz von Ferrichlorid schön violett färbt, ähnlich wie bei der Salicylsäurereaction.

Von ähnlichen Harnsäureformen ist Tyrosin durch seine Löslichkeit in Salzsäure und die Murexidreaction, von den Fettsäure-Nadeln durch Unlöslichkeit in Äther zu unterscheiden.

Cholesterin (Tafel IV.)

ist in der Galle neben Gallenfarbstoffen und Natriumglycocholicum und taurocholicum enthalten.

Im Harnsedimente kommt es nur selten vor und krystallisiert dann in dünnen rhombischen Tafeln, welche entweder vereinzelt oder dachziegelförmig aufeinandergelegt sind.

Cholesterin ist in Äther und heißem Alkohol löslich. In Wasser, Alkalien und Säuren unlöslich.

Nach Zusatz von Schwefelsäure werden die Ecken der Krystalle abgerundet, der Rand derselben rothbraun verfärbt und die Färbung dringt allmählich in die Mitte der Krystalle hinein.

Nach Zusatz von Lugol'schem Reagens und etwas Schwefelsäure färben sich die Krystalle sehr schön gelb, carminroth, violett, grün und blau.

Wo viel Cholesterin im Sedimente vorhanden ist, gruppieren sich die Krystalle und durch deren Aneinanderlagerung entstehen die sogenannten Cholesterincylinder.

Farbstoffe. (Tafel VI.)

Im Harn ist eine ganze Reihe von Farbstoffen enthalten, von denen jedoch nur wenige von Bedeutung sind.

Wenngleich im Sedimente nur wenig Farbstoffe vorkommen, so sollen doch jene Farbstoffe kurz besprochen werden, welche öfters charakteristische Färbung des Harnes bedingen.

Einer der gewöhnlichsten Farbstoffe ist Urochrom (Urophaein), welchen man aus dem Harn in gelben, in Wasser löslichen Schollen erhalten kann.

Die wässrige Lösung dieses Farbstoffes färbt sich an der Luft roth, in Uroerythrin sich verwandelnd, welches die ziegelrothe Färbung der harnsauren Salze bedingt, in welchem Falle es auch Purpurin genannt wird.

Ein Harn, welcher Uroerythrin enthält, lässt, auf ein weißes Papier getropft, nach dem Austrocknen einen lichtbraunen Fleck zurück, nicht so wie die Gallenfarbstoffe einen gelben.

Pflanzenfarbstoffe. Nach Einnehmen von Medicamenten, welche Chrysophansäure enthalten (Rhabarberwurzel, Sennesblätter), wird der Harn orangeroth bis roth gefärbt. Nach Zusatz von Säuren geht die rothe Farbe in Gelb über und wird durch Alkalien wieder hervorgerufen.

Hämatin ist der Blutfarbstoff, welcher aus den rothen Blutkörperchen ausgelaugt ist und welcher sich nach Zusatz von gleichen Theilen Kalilauge zum Harn und nach dem Erwärmen als blutroth gefärbtes Sediment ausscheidet, während unter normalen Verhältnissen ein weißes zustande kommt (Phosphate).

Unter dem Mikroskop ist es manchesmal möglich, die Hämatoidin- (Bilirubin-) Krystalle zu finden, welche sich als feine braunrothe oder braungelbe Nadeln, seltener als rhombische Tafeln ausscheiden.

Manchesmal finden wir im Sedimente eines an Blut reichen Harnes, welcher längere Zeit gestanden ist, ausgeschiedene Schollen des Blutfarbstoffes, welche braungelb verfärbt sind; nicht selten sind sie zu Cylindern verbunden oder inkrustieren Cylinder (Pigmentcylinder).

In diesem Falle sind die rothen Blutkörperchen schon vollkommen ausgelaugt, so dass sie im Sedimente nicht leicht zu finden sind.

Hämatoidin ist in Benzol, Chloroform und Äther löslich, in Kalilauge unlöslich.

Melanin scheidet sich in Form von dunkelbraun bis schwarz gefärbten Körnchen aus, welche entweder isoliert oder in Epithelien, Cylindern und Leucocyten eingeschlossen sind.

Melanin ist im Harn eine seltene Erscheinung (Melanurie).

Indigo. Im normalen Harn ist Indican nur in Spuren vorhanden. Wenn ein indicanreicher Harn in ammoniakalische Gährung übergeht, wird das Indican in Indigoblau übergeführt und scheidet sich am Boden des Gefäßes oder im Häutchen auf der Oberfläche der Flüssigkeit in Form von kleinen, rhombischen oder zugespitzten Krystallen aus, gewöhnlich in amorphen, intensiv blau gefärbten Körnchen.

Frischer, durch Indigo blau gefärbter Harn ist selten. Indigo löst sich in Chloroform und krystallisiert daraus beim langsamen Verdunsten in schönen Krystallen. Ein an Indican reicher Harn mit gleichen Theilen Salzsäure vermischt färbt sich auf Zusatz von einem Tropfen Ferrichlorid grünlich oder schmutzigblau und nach dem Durchschütteln mit etwas Chloroform geht die blaue Farbe in das letztere über.

Fett und Fettsäuren. (Tafel V.)

Das Vorkommen von Fetttröpfchen im Harn ist noch keinesfalls ein Beweis, dass das Fett ein Harnbestandtheil wäre. Es kann auch eine zufällige Verunreinigung sein, z. B. nach dem Gebrauche eines eingefetteten Katheters oder es kann auch aus dem Gefäße in den Harn gekommen sein.

Dieser Umstand ist stets zu erwägen.

Ein fettreicher Harn ist gleichmäßig getrübt und macht beim Gießen den Eindruck einer öligen Flüssigkeit.

Das Fett befindet sich im Harn in Form von größeren Tropfen oder schwimmt an der Oberfläche (Lipurie) oder es ist sehr fein vertheilt und in der Flüssigkeit emulgiert (Galacturie).

Im ersteren Falle sieht der Harn einem eitrigen ähnlich, nur mit dem Unterschiede, dass sich ein eitriger Harn nach dem

Absetzen des Eiters häufig klärt, ein fettreicher dagegen immer trübe bleibt.

Unter dem Mikroskope zeigt sich das Fett in Form von Kügelchen verschiedener Größe oder von dunkel umrandeten, stark lichtbrechenden Tropfen.

Bei Vergiftungen und Nierenkrankheiten findet man nicht selten in Epithelien, Cylindern, sogar in Eiterzellen Fetttröpfchen.

Das Fett ist in Äther, Chloroform und Schwefelkohlenstoff löslich und bringt auf Papier »Fettflecke« hervor.

Beim Erhitzen entwickelt sich der bekannte Acroleingeruch.

Mit Osmiumsäure wird das Fett braun oder braunschwarz gefärbt, mit einer concentrirten alkoholischen Lösung von Sudan III. orange- bis rubinroth.

Die Sudan-Reaction ist sehr schön und besonders zum Nachweis des Fettes in Epithelien und Cylindern geeignet.

Fettsäurekrystalle sind im Harnsedimente eine ziemlich seltene Erscheinung.

Gewöhnlich scheiden sie sich nach längerem Stehen aus fettreichen Harnen aus und bilden unter dem Mikroskop feine, oft strahlenförmig oder sternförmig angeordnete, zuweilen etwas verbogene Nadeln.

Auf langen Fettsäurekrystallen, welche sich mitunter in Form von dünnen, sehr feinen Fäden zeigen und an verschiedene Bacterienformen (Leptotrix) erinnern, häufen sich gerne Fetttröpfchen an, in Form von Cylindern.

Die Fettsäurekrystalle färben sich zum Unterschiede von Bacterien mit Anilinfarbstoffen nicht.

Salpetersaurer Harnstoff. (Tafel III.)

Der Harnstoff ist im Harnsedimente nicht enthalten, da er aber ein regelmäßiger Bestandtheil des Harnes und sein Verschwinden für manche Krankheiten als charakteristisch gilt (acute Leberatrophie), ist hier die Probe auf Harnstoff wohl am Platze.

Wenn man auf dem Objectglase ein wenig Harn verdampfen lässt und unter das Deckglas einen Tropfen Salpetersäure bringt, so scheiden sich bald, besonders am Rande des Deckglases, die Krystalle von salpetersaurem Harnstoff aus, in Form von sechsseitigen oder rhombischen, dachziegelartig aneinander gefügten farblosen Tafeln.

In der Mitte des Gläschens scheiden sich gewöhnlich Harnsäurekrystalle aus.

Salpetersaurer Harnstoff ist zum Unterschiede von Harnsäure und Cystin in Wasser löslich.

Phenylglycosazon. (Tafel III.)

Die Darstellung dieser Substanz gilt mit Recht als eine sehr empfindliche Reaction auf Zucker im Harn.

Zu 50 cc. des eiweißfreien Harnes (wenn Eiweiß vorhanden, wird der Harn gekocht und filtriert) wird eine in der Wärme bereitete Lösung aus 2 gr. Phenylhydrazin, 1·5 gr. essigsäurem Natron und 20 gr. Wasser zugesetzt.

Proben von diesem Gemische werden, in Eprovetten gefüllt, in ein mit Wasser beschicktes Becherglas eingesetzt; der Inhalt des letzteren $\frac{1}{2}$ Stunde im Kochen erhalten und dann auskühlen gelassen.

Schon beim Kochen kann man in einem zuckerhaltigen Harn eine Trübung wahrnehmen und nach dem Auskühlen scheidet sich ein krystallinischer Niederschlag von Phenylglycosazon aus, welcher sich unter dem Mikroskop in Form von feinen, intensiv gelb gefärbten Nadeln zeigt, zu Rosetten, Garben oder Besen geordnet, welche letztere mit den verjüngten Enden einander zugekehrt sind.

Zu rasches Abkühlen des Harnes hat zur Folge, dass sich das Phenylglycosazon in sehr kleinen Krystallen oder Körnchen ausscheidet; es ist daher ein langsames Abkühlen zu empfehlen.

Organisierte Sedimente.

Epithelien. (Tafel VII.)

Alle Theile des uropoëtischen Systems sind mit Epithelium ausgekleidet, welches aus drei Schichten besteht, von denen die erste aus polygonalen, mit einem großen Kern versehenen Zellen des Pflasterepithels gebildet sind.

Die mittlere Schicht besteht aus keilförmigen bis geschwänzten Epithelien und die dritte aus runden oder eiförmigen Zellen.

Vereinzelte Epithelien kommen im Harn sehr oft vor, wenn sie aber in größerer Menge vorhanden oder gar zu ganzen Klumpen vereinigt sind, so liegt oft ein pathologischer Zustand zugrunde.

Eine Ausnahme davon machen die Scheidenepithelien der Frauen, von denen später gesprochen wird.

Epithelien verlieren im Harn ihre ursprüngliche Form, die polygonalen werden abgerundet, verlängert und verbogen, so dass es nicht immer möglich ist, den Ursprung derselben zu constatieren.

Besonders der oben erwähnte Umstand, dass das Epithelialgewebe aus drei verschiedenen Schichten besteht, erschwert eine genaue Bestimmung, aus welchem Abschnitte der Harnorgane die Epithelien stammen.

Am häufigsten sind zu finden die Plattenepithelien der Scheide und der Blase. Beide sind einander sehr ähnlich.

Die erstgenannten kommen zum Unterschiede von den Blasenepithelien in ganzen Haufen vor, nicht selten in mehreren, aneinandergelegten Schichten.

Einzelne Scheidenepithelien sind polygonal, am Rande oft verbogen und dünner als die Blasenepithelien. Ihr Protoplasma ist hell und enthält in der Mitte einen verhältnismäßig kleinen Kern.

Die Epithelien der Blase sind groß, von verschiedener Gestalt und zeigen ein grobgekörntes Protoplasma.

In der Regel enthalten sie nur einen Kern, bisweilen aber auch zwei oder drei.

Cylindrische oder geschwänzte Epithelien sind die der Cowper'schen und Littre'schen Drüsen, sowie die der Harnwege und des Nierenbeckens.

Alle sind, wie schon gesagt, einander sehr ähnlich und es ist schwer möglich mit Sicherheit behaupten zu können, von wo sie stammen, besonders deswegen, weil die Epithelien der mittleren Schichte des Blasenepithels, sowie der Harnröhre dieselbe Form zeigen.

Die runden und eiförmigen Epithelien stammen aus der Harnröhre oder aus den Nierencanälchen und nur die vorkommenden Nebenumstände können zu näherer Auskunft bezüglich ihrer Herkunft verwertet werden. Wenn sie z. B. in den Urethral- (Tripper-) Fäden gefunden werden, so ist es sehr wahrscheinlich, dass es sich um Epithelien der Harnröhre handelt, wenn dieselben aber in Nierencylindern vorkommen, so dürfen sie als Nierenepithelien angesprochen werden.

Rothe Blutkörperchen [Erythrocyten]. (Taf. VIII.)

Im Harn kann Blut als solches (mit den Blutzellen) vorkommen (Hämaturie) oder bloß der ausgelaugte Blutfarbstoff (ohne Blutzellen) [Hämoglobinurie].

Manchesmal geschieht es, dass das Blutplasma allein im Harn vorkommt, mitunter in solcher Menge, dass der Harn, wenn er längere Zeit steht, gelatiniert.

Dieses Plasma ist Fibrin (Fibrinurie) und es wird später noch bei den sogenannten Fibrincylindein davon die Rede sein. Bluthaltiger Harn ist mehr oder weniger deutlich blutroth gefärbt, wie ein wässriger Fleischauszug, mitunter etwas grünlich schimmernd und setzt ein rothgraues bis braungraues Sediment ab.

Die rothen Blutkörperchen erscheinen unter dem Mikroskop als gelbe oder röthliche, abgeflachte Scheiben, in der Mitte eingedrückt, von der Seite gesehen in Form von Biscuits.

Im sauren Harn behalten die rothen Blutkörperchen längere Zeit ihre ursprüngliche Form und sind entweder einzeln oder in sogenannter Geldrollenformation vereinigt.

Nach längerem Stehen werden sie ausgelaugt, verlieren ihre ursprüngliche Form und Farbe, quellen, werden kugelig und zeigen zuletzt die Form eines einfachen oder doppelten Ringes (Blutschatten).

Häufig, besonders im concentrirten Harn, haben die Blutkörperchen einen gezackten Rand (Stechapfelform).

Nicht selten vereinigen sich die rothen Blutkörperchen zu Walzen oder setzen sich in den Nierencylindern ab und bilden dann sogenannte Blutcylinder; manchesmal finden wir sie als ein schon mit freiem Auge sichtbares Band oder als fadenförmiges Gerinsel am Boden des Gefäßes.

Blutfarbstoffhaltiger Harn ist rubinroth bis schwarz, unter dem Mikroskop zeigt derselbe oft hyaline oder gekörnte Cylinder und braunen Detritus.

Aus dem zum Sieden gebrachten Harne scheidet sich ein gelblichbraunes Gerinsel aus, welches sich zum Unterschiede von anderem Eiweiß nicht zu Boden setzt, sondern als ein zusammenhängendes Häutchen auf der Oberfläche schwimmt und mit einer Pincette herausgenommen werden kann.

Der Blutfarbstoff lässt sich aus diesem Häutchen durch schwefelsäurehaltigen Alkohol ausziehen.

Mikrochemisch kann man das Blut im Harne durch Herstellung von Häminkrystallen [Teichmann] (Tafel VI.) nachweisen.

Ein Tropfen des Harnsedimentes wird auf einem Objectträger zur Trockene verdampft. Der Rückstand wird in die Mitte des Gläschens heruntergekratzt, ein feines Haar oder ein Faden auf das Präparat gebracht, so dass zwischen dem sodann auf-

gelegten Deckgläschen und dem Objectträger etwas Raum bleibt, hierauf lässt man 2—3 Tropfen concentrirte Essigsäure zufließen und erhitzt das Präparat über einer kleinen Flamme vorsichtig solange, bis sich Bläschen bilden, das heißt bis die Essigsäure kocht. Nach dem Erkalten scheiden sich die Häminkristalle aus als kleine rothbraune Nadeln oder Tafeln.

Das Fibrin ist manchesmal schon im frischen Harn enthalten oder scheidet sich erst nach längerem Stehen aus.

Nicht selten kann man schon mit freiem Auge roth gefärbte Flocken sehen.

Wird der ausgewaschene Fibrinniederschlag in 0.5% Salzsäure oder 2% Sodalösung gekocht, so löst sich das Fibrin und die Flüssigkeit gibt nach dem Ansäuern mit Essigsäure und Zusatz von Ferrocyankalium die Eiweißreaction.

Weißer Blutkörperchen [Leucocyten] und Eiterkörperchen. (Tafel VIII.)

Weißer Blutkörperchen befinden sich im Frauenharn sehr häufig; sie sind jedoch spärlich und vereinzelt vorzufinden.

Wenn die weißen Blutkörperchen in großen Mengen vorhanden, in Häufchen oder in Knäuelchen zusammengeballt sind, so werden sie gewöhnlich als Eiter bezeichnet.

Die Leucocyten sind ungefähr doppelt so groß als die Erythrocyten. Leucocyten sind farblos, nur hie und da durch Gallenfarbstoffe gelblich gefärbt und sehr fein gekörnt.

Nach Zusatz von Essigsäure werden sie aufgehellert und in ihrer Mitte zwei bis vier Körner sichtbar.

In Kalilauge quellen sie und werden allmählich aufgelöst.

Eiterhaltiger Harn ist schleimig bis gallertartig. Die aufgequollenen Eiterkörperchen sind den kleinen Formen von runden Epithelien nicht unähnlich, färben sich jedoch mit der Lugol'schen Lösung graubraun, die Epithelien gelb.

In jedem Harn, der Eiter in größerer Menge enthält, kann Eiweiß nachgewiesen werden.

Frische Eiterkörperchen bewegen sich unter dem Mikroskop nicht selten amöbenartig, die abgestorbenen runden sich ab.

Nicht selten häufen sich die Eiterkörperchen zu walzenförmigen Gebilden zusammen und sehen dann wie Cylinder aus.

Schleim [Mucin]. (Tafel X.)

Ein jeder Harn scheidet, wie schon früher erwähnt wurde, nach dem Auskühlen ein Sediment ab, welches sich in Form von Wölkchen (Nubecula) durch Trübung des Harnes kenntlich macht und sich langsam zu Boden setzt.

Regelmäßig ist die Schleimausscheidung aus Frauenharn eine größere, als aus Männerharn.

Ein Schleimsediment ist halb durchsichtig und besteht aus kleinen Flöckchen, welche vermöge ihres niedrigen specifischen Gewichtes in der Flüssigkeit lange suspendiert bleiben.

Der Schleim wird durch Zusatz von Ätzkali nicht verändert, wogegen Eiter gelatiniert.

Dem Schleim sind oft Epithelien und Leucocyten beigemischt.

Ein Harn, welcher Schleim enthält, scheidet nach Zusatz von Essigsäure Flöckchen ab.

Der Schleim zeigt sich unter dem Mikroskop häufig in Form von sehr langen, schwach gerieften Bändern, welche fast vollkommen durchsichtig, nicht selten verzweigt sind, oder in fadenförmigen Gebilden, welche hie und da von harnsauren Salzen inkrustiert oder von Bakterien getrübt erscheinen.

Verschiedene Krystalle setzen sich an den Schleimfäden ab.

Die oben erwähnten Schleimfäden heißen zum Unterschiede von den Cylindern Cylindroide und sind von den echten Cylindern leicht zu unterscheiden. Die Schleimcylinder sind am meisten den hyalinen oder den fein granulierten Cylindern ähnlich, aber

ihre Länge, die undeutlichen Contouren, der ungleiche Durchmesser, die Verzweigung und Unlöslichkeit in Essigsäure schließen jeden Irrthum aus (siehe: Cylinder).

An dieser Stelle ist die im Harne sehr oft vorkommende Erscheinung zu erwähnen, welche man bei Katarrhen der Harnröhre, besonders aber bei einer chronischen Trippererkrankung begegnet und welche als Urethral- oder Tripperfäden bezeichnet wird.

Diese Fäden sind besonders im Frühharne enthalten und bilden verschieden lange und verschieden breite Fäden oder Bänder, welche im Harne herumschwimmen und nicht selten die Länge von einigen Centimetern erreichen.

Der Hauptbestandtheil der Urethralfäden ist Schleim, in welchem Epithelien und Eiterzellen eingebettet, bei Trippererkrankung auch Gonokokken theils frei, theils in den Epithelien und Eiterzellen eingeschlossen vorkommen.

Das Vorhandensein von Gonokokken lässt sich durch Färbung des Präparates nachweisen (siehe: Gonokokken).

Cylinder. (Tafel IX. und X.)

Als Harncylinder bezeichnen wir walzenrunde Körperchen, welche in den Harncanälchen ihren Ursprung haben und von dort mit dem Harne ausgeschwemmt werden. Sie wurden im Jahre 1842 von Henle entdeckt.

Die Cylinder bleiben im sauren Harne lange unverändert, im alkalischen dagegen werden sie bald aufgelöst, die Schleimfäden aber nicht.

Man unterscheidet viele Arten von Cylindern.

Man spricht von echten und falschen Cylindern (Pseudocylindern).

Zu den echten gehören: hyaline Cylinder, fein und grob granulirte Cylinder, weiters Eiter-, Fibrin-, Epithelial-, Wachs- und Fettcylinder.

Zu den unechten (Pseudo-Cylinder) gehören:
Die des harnsauren Natrons und Ammons, Bacterien-, Farbstoff- (Pigment-), Cholesterin- und Schleimcylinder.

Echte Cylinder. (Tafel IX.)

Die »**hyalinen Cylinder**« sind vollkommen durchsichtig und es ist eine gewisse Übung im Mikroskopieren nothwendig, um selbe zu finden.

Länge, Breite und Verlauf derselben ist verschieden.

Mitunter sind sie gekörnt und bilden den Übergang zu den gekörnten (granulierten) Cylindern.

Durch Zusatz von Methylenblau, Carmin, Pikrinsäure oder Chromsäure zu den Präparaten werden diese Gebilde besser ersichtlich gemacht.

Auch die geeignete, enge Blende wird beim Mikroskopieren im Suchen nach hyalinen Cylindern behilflich sein müssen.

Mitunter kommen schon im Harne gefärbte Cylinder, entweder durch Gallenfarbstoffe (gelb) oder durch Blutfarbstoffe (braun) vor.

Die hyalinen Cylinder werden nicht selten von harnsauren Salzen, Blutkörperchen, Epithelien u. s. w. bedeckt oder inkrustiert.

»**Granulierte Cylinder.**« Wie schon der Name dieser Cylinder besagt, erscheinen sie unter dem Mikroskop gekörnt, und zwar unterscheidet man fein- und grobgranulierte.

Die granulierten Cylinder sind gewöhnlich breiter als die hyalinen, weniger durchsichtig und erinnern an mattgeschliffenes Glas. An den Enden sind sie abgerundet. Die kleinen, in Cylindern vorhandenen Körner sind Eiweißkörperchen und werden nach Zusatz von Essigsäure aufgelöst. Nicht selten ist derselbe Cylinder fein- und grobgekörnt.

Blut-Cylinder finden sich bei Blutergüssen in die Harnkanälchen und bestehen aus zu Walzen gehäuften Blutkörperchen. Durch Anhäufung und Druck verlieren sie oft ihre ursprüngliche Form.

Eiter-Cylinder, welche als echte in den Harncanälchen entstehen, sind ziemlich selten. Die dagegen durch Zusammenhäufen von Eiterkörperchen entstandenen oder durch Ansetzen von Eiter an andere Cylinderformen sind häufig.

Ebenso wie diese sind auch die

Fibrin-Cylinder, welche durch Coagulieren des Fibrins entstanden sind, selten. Gewöhnlich sind sie schon mit freiem Auge zu erkennen und erinnern an die Urethral- oder Schleimfäden, von welchen sie sich unter dem Mikroskop unterscheiden lassen.

Bisweilen findet man in ihnen noch erhaltene oder ausgelaugte und deformierte Blutkörperchen.

Epithelial-Cylinder bestehen entweder aus Röhren, welche mit Nieren-Epithelien ausgekleidet sind, oder aus Cylindern, welche mit anderen Epithelialformen bedeckt sind.

Ähnlich wie bei anderen Cylindern, finden sich auch bei diesen Übergänge.

Manchmal sind in den Epithelien Fetttröpfchen eingeschlossen, welche durch Verfettung der Epithelien entstanden sind (siehe: Fett).

Wachs-Cylinder sind den hyalinen Cylindern ähnlich, gewöhnlich aber viel breiter, von wachsähnlichem Glanz und unterscheiden sich von den ersteren durch ihr sehr starkes Lichtbrechungsvermögen, wodurch sie am Rande schwarz umsäumt erscheinen. Gewöhnlich sind sie farblos, manchmal aber gefärbt.

Die Wachs-Cylinder sind selten gerade, gewöhnlich wellig verbogen und geben die Amyloidreaction (mit Methylenblau rothe Färbung, mit Lugol'scher Lösung rothbraun [Mahagoniholzfarbe], nach Zusatz von Schwefelsäure blaue bis violette Färbung).

Fett-Cylinder kommen wie die Eitercylinder, wenn sie ihre Entstehung den Harncanälchen verdanken, nur selten vor, häufiger entstehen sie durch Zusammenhäufung von Fetttröpfchen.

Falsche Cylinder [Pseudo-Cylinder]. (Tafel X.)

Die **Cylinder des harnsauren Natrons**, welche durch Anhäufung von Uratkörnchen in Form von Walzen oder durch Ansetzen auf den Schleimfäden entstanden und den granulierten Cylindern ähnlich sind, unterscheiden sich von den letzteren dadurch, dass sie nach dem Erwärmen verschwinden, nach Zusatz von Salzsäure gelöst werden und nach dem Erkalten Harnsäurekrystalle ausscheiden.

Die **Cylinder des harnsauren Ammons** sind denen des harnsauren Natrons der Entstehung nach ähnlich und bilden manchmal sehr lange, über das ganze Gesichtsfeld ausgebreitete und aus gelben Kügelchen bestehende Fäden oder Walzen.

Die Cylinder des harnsauren Ammons lösen sich nach Zusatz von Kalilauge, Salzsäure oder Essigsäure; im letzteren Falle scheiden sich nach kurzer Zeit Harnsäure-Krystalle aus.

Bakterien-Cylinder sind durch Anhäufung von Bakterien entstanden, welche sich entweder allein zu Gruppen formieren oder auch die Cylinder und Fäden inkrustieren. Bakterien-Cylinder lösen sich zum Unterschiede von den granulierten Cylindern oder denen des harnsauren Natrons nicht in Säuren. Durch Anilinfarbstoffe werden sie sehr schnell und intensiv gefärbt.

Durch Ansetzen von Pigmentkörnchen an Cylinder entstehen die

Farbstoff- oder Pigment-Cylinder. Die sich absetzenden Farbstoffe können verschiedenen Ursprunges sein: Blutfarbstoffe, Melanin, Indigo u. s. w.

Cholesterin-Cylinder. Siehe: Cholesterin.

Bei allen Cylindern begegnet man Übergängen von einer Form in die andere oder auch gemischte Cylinder, so dass es nicht immer leicht ist, dieselben zu charakterisieren.

Die Cylinder sind für die Diagnose sehr wichtig und es ist deshalb sehr nothwendig, auf ihr Studium die größte Aufmerksamkeit zu verwenden.

Spermatozoiden [Samenfäden]. (Tafel VIII.)

Sind im Harne keine seltene Erscheinung und das vereinzelte Auftreten derselben darf keineswegs zur Stellung der Diagnose auf Spermatorrhöe verleiten.

Die Spermatozoiden bestehen aus einem eiförmigen, durch eigenthümlichen Glanz auffallenden Kopf von 3—4 μ Länge und 2—3 μ Breite, an welchen ein fadenartiges Gebilde von 50 μ anschließt.

Frische Spermatozoiden bewegen sich sehr lebhaft, die abgestorbenen sind ausgestreckt oder zeigen zu einer Schlinge gedrehte Schwänzchen und keine Eigenbewegung.

Die Form der Spermatozoiden, insbesondere der glänzende Kopf ist so charakteristisch, dass sie mit keinem anderen Gebilde verwechselt werden können.

Bei Einwirkung von Farblösungen färbt sich der rückwärtige Theil des Kopfes intensiver als der vordere Theil und der Hals. Die Schwänzchen werden gar nicht gefärbt.

Corpuscula amylacea (Tafel VIII.)

sind im Harne ziemlich selten. Sie sind enthalten in der Vorsteherdrüse und gelangen von dort in den Harn.

Ihre Gestalt und Größe erinnert an Weizenstärkekörner. Sie sind grob geschichtet und oft zerklüftet.

Wie die neueren Versuche bestätigen, unterscheiden sie sich von den Stärkekörnchen gar nicht und färben sich mit der Lugol'schen Lösung violett oder blau (d. h. wenn sich dieselben in einem sauren Harne befinden; frische Corpuscula aus der Prostata verhalten sich infolge der Alkalescenz des Blutes wohl anders).

Mikroorganismen.

Von Mikroorganismen, welche im Harne vorkommen, sind die Bakterien, Hefezellen und Schimmelpilze zu erwähnen, welchen wir bei der mikroskopischen Untersuchung des Harnes begegnen.

Bakterien. (Tafel XI.)

Normaler Harn ist bakterienfrei. Bei vielen Erkrankungen sind im Harne nicht nur Bakterien in großer Menge vorhanden, sondern auch Hefezellen und Schimmelpilze kommen mitunter vor.

Der Harn ist ein für Bakterien sehr geeigneter Nährboden und ihr Wachsthum schreitet besonders in der wärmeren Jahreszeit sehr schnell vor.

Bakterien können in den Harn entweder aus der nächsten Umgebung der Harnabsonderungsorgane, aus der Luft oder aus den zur Aufsammlung und Aufbewahrung des Harnes verwendeten Gefäßen gelangen.

Die Körpertemperatur, welche für die Bakterien sehr günstig ist, bewirkt, dass die in die Harnblase gelangten Bakterien sich sehr schnell vermehren, so dass mitunter ganz frische Harne Bacterientrübung zeigen (Bacteriurie).

Solcher Harn ist trüb und klärt sich weder durch Kochen, noch nach Zusatz von Säuren oder Alkalien.

Im Sedimente eines solchen Harnes kann man sehr verschiedene Bakterienformen finden, welche zum Theile Eigenbewegung zeigen und sich mit Anilinfarbstoffen sehr intensiv färben.

Die Kenntnis der im Harne vorkommenden Bakterienformen ist von großer Bedeutung.

Bakterienreicher Harn zersetzt sich sehr schnell.

In alkalisch reagierendem Harne finden sich neben vielen anderen zwei für den Harn charakteristische Bakterien, d. i. *Bacterium ureae* und *Mikrococcus ureae*.

Nicht selten bildet sich auf der Oberfläche des Harnes ein Häutchen, welches nur aus Bakterien besteht.

Die Gattung *Sarcina ureae* zeichnet sich durch Anordnung der einzelnen Bakterien zu Paketchen oder Würfeln aus und kommt meistens im alkalischen Harn vor.

Lange Fäden bildende *Leptothrix*, sowie andere Formen von Bakterien (*Staphylokokken*, *Diplokokken*, *Streptokokken*, *Vibrionen*, *Spirillen*, *Bakterien* und *Bacillen*) kommen im Harn vor.

Wo im Harn viele Bakterien enthalten sind, sammeln sie sich in Häufchen (*Zooglea*) zusammen und erinnern unter dem Mikroskop an granulierten Cylinder.

Von pathogenen Bakterien kommen hauptsächlich nur die *Tuberkelbacillen* und *Gonokokken* in Betracht.

Die ersteren findet man selten bei einer *Miliartuberculose*, öfters bei einer tuberculösen Erkrankung der *Vorsteherdrüse*, der *Blase* und der *Hoden*; *Gonokokken* bei einer *acuten* oder *chronischen* *Trippererkrankung*.

Da das Vorkommen beider Bakterien für die *Diagnose* von großer Wichtigkeit ist, sollen hier beide kurz besprochen und eine *Anleitung* zu ihrer *Auffindung* und *Färbung* gegeben werden.

Die *Tuberkelbacillen* im Harn sind viel schwieriger zu finden als im *Sputum*, da sie hier meist *vereinzelt* vorkommen.

Beim *Herstellen* von *mikroskopischen Präparaten* verfährt man folgendermaßen:

Auf ein *gereinigtes Deckglas* wird mit einem *ausgeglühten Platindrahte*, welcher am Ende zu einer *Schlinge* gebogen ist, etwas vom *Sedimente* (oder den *verdächtigen käsigen Stückchen*) aufgetragen und eventuell unter *Zusatz* eines *Tropfens Wasser* zu einer *sehr dünnen Schichte* ausgebreitet.

Auch kann man mit einem *reinen Pinsel* das *Sediment* aufstreichen.

Das *Deckglas* wird *beiseite* gelegt, mit der *angestrichenen Seite* nach oben, bis der *Anstrich* *eingetrocknet* ist (circa nach

10 Minuten); dann wird es mit der nach aufwärts gekehrten bestrichenen Seite dreimal durch die Flamme gezogen und nun gefärbt.

Zu diesem Zwecke wird das Deckglas mit der angestrichenen Seite nach unten auf die in einem Uhrglase befindliche Farbstofflösung gebracht.

Die Zeitdauer der Einwirkung ist durch die Concentration und Temperatur der Lösung bedingt und bei beiden Präparaten separat erwähnt. Das gefärbte Präparat wird mit destillirtem Wasser abgewaschen, mit der angestrichenen Seite auf ein Objectglas gelegt und das überschüssige Wasser von der Oberfläche des Gläschens mit Filtrierpapier entfernt.

Diese einfache Färbung, meistens mit Löffler'scher Methylenblaulösung, wird dort angestellt, wo es sich nur um das Erkennen der einzelnen Formen von Bacterien handelt (siehe: Reagentien).

Wenn jedoch ein Dauerpräparat verfertigt werden soll, so lässt man nach dem vorausgegangenen Abwaschen des Gläschens das Wasser abfließen, indem man das Deckgläschen mit der Kante auf Filtrierpapier stellt.

Nach vollkommener Austrocknung im Exsiccator wird das Präparat mit Canadabalsam eingeschlossen.

Zur bacteriologischen Untersuchung ist ein mit einer Immersion und Abbe'schem Beleuchtungsapparat versehenes Mikroskop nothwendig und es ist angezeigt, bei gefärbten Präparaten mit offener Blende zu arbeiten.

Die Tuberkelbacillen zeichnen sich dadurch aus, dass sie mit einer Carbofuchsinlösung gefärbt, die Farbe an Alkohol oder Säuren nicht mehr abgeben und sich nicht so wie andere Bacterien wieder entfärben.

Wenn es sich also um Tuberkelbacillen handelt, färbt man das Präparat nach dem früher angeführten Verfahren mit einer bis zum Kochen erwärmten Carbofuchsinlösung, circa 5 Minuten, wäscht es mit destillirtem Wasser ab und entfärbt es, indem das Präparat mit einer Pincette gehalten, in der Entfärbungsflüssigkeit (siehe: Reagentien) solange hin und her bewegt wird, bis dass

es nur schwach rosa gefärbt erscheint (wenige Secunden genügen hiezu).

Das entfärbte Präparat wird wiederum mit destilliertem Wasser abgewaschen und auf der Löffler'schen Lösung schwimmen gelassen (circa 5 Minuten).

Nach dem nochmaligen Waschen und Trocknen eignet es sich zur Untersuchung, beziehungsweise zur Einschließung.

Ein so gefärbtes Präparat ist ganz blau, nur die Tuberkelbacillen erscheinen vereinzelt oder gehäuft als dünne, oft gekrümmte, intensiv roth gefärbte Stäbchen.

Die Gonokokken kann man leicht in dem bei einem acuten Tripper sich ausscheidenden Secrete untersuchen, indem man etwas vom Secrete auf dem Deckgläschen ausbreitet und färbt, wie angegeben wurde.

Im Harn selbst Gonokokken nachzuweisen, ist keine leichte Arbeit. Wenn im Harn die schon öfters erwähnten Tripperfäden vorkommen, welche lange Zeit nach der acuten Erkrankung vorhanden sind und beinahe nie bei einer chronischen Erkrankung fehlen und besonders im Frühharn herumschwimmen, ist es leichter. Ein solcher Faden wird auf dem Deckglase ausgebreitet, getrocknet und gefärbt; wenn aber im Harn keine solchen vorhanden sind und es sich trotzdem um den Nachweis von Gonokokken handelt, centrifugiert man zuerst den Harn und streicht dann etwas vom Sedimente auf das Deckglas auf.

Gonokokken färben sich mit der Löffler'schen Methylenblaulösung sehr gut und es genügt eine Einwirkung der Farbstofflösung von 5—10 Minuten.

Unter dem Mikroskop erscheinen die Gonokokken zu zweien beisammen, aber die einzelnen Kokken sind nicht rund wie bei anderen Diplokokken, sondern sind an der Innenseite abgeflacht, an der äußeren gewölbt und erinnern an ein durchschnittenes Brötchen (Semmelform). Sie kommen im Präparate entweder frei vor

(ektogene) oder in Epithelien und Eiterzellen eingeschlossen (endogene); besonders die letzteren sind für Gonokokken charakteristisch. Die Gonokokken sind durch ihre Form und relative Größe ausgezeichnet und daher leicht zu erkennen.

Hefepilze [*Saccharomyces*, *Torula ureae*]. (Tafel XII.)

Hefepilze kommen besonders in zuckerhältigen Harnen sehr oft vor.

Sie bilden einzelne farblose elliptische Zellen oder sie sind auch zu größeren Ketten oder rosenkranzähnlichen Gebilden vereinigt.

Das eigenthümliche Wachsthum der Hefezellen unter sogenannter Sproßbildung lässt sich bei der mikroskopischen Untersuchung verfolgen.

Die Hefepilze zersetzen in zuckerhaltigen Harnen den Zucker in Kohlensäure und Alkohol.

Schimmelpilze. (Tafel XII.)

Neben Hefepilzen finden sich auch andere, insbesondere Schimmelpilze in Harnen, besonders in zuckerhaltigen, wenn sie längere Zeit an der Luft gestanden sind.

Die verschiedenen in der Luft vorkommenden Pilzsporen finden hier sehr günstige Vegetationsbedingungen, wachsen und vermehren sich. Theils setzen sie sich am Boden des Gläschens ab, theils schwimmen sie auf der Oberfläche und bilden nicht selten ein zusammenhängendes Häutchen.

Einer der gewöhnlichsten Schimmelpilze ist *Penicillium glaucum* mit einem großen, stark verzweigten Mycelium.

Die Schimmelpilze sind für den Harn nicht von Bedeutung.

Thierische Parasiten.

Das Vorkommen von thierischen Parasiten im Harne ist in unseren Breitegraden eine große Seltenheit.

In Tropenländern kommen nicht selten im Harne die Embryonen der die Chylurie verursachenden *Filaria sanguinis* vor und in Agypten die des *Distoma haematobium*, welches eine Hämaturie (die Bilharz-Krankheit) verursacht.

In vereinzeltten Fällen kommen auch bei uns die *Echinococcus*-blasen im Harne vor, wo dann ganze Stücke dieser Blasen und Hacken des *Scolex* vorgefunden werden können.

Von den echten Parasiten erwähne ich nur die zwei im Vaginalschleime vorkommenden Infusorien, d. i. *Trichomonas vaginalis* und *Cercomonas (Bodo) urinaryus*.

Alle anderen, wie: *Oxyuris vermicularis*, *Pediculi pubis*, Fliegenlarven u. a., sind nur zu den zufälligen Verunreinigungen des Harnes zu zählen.

Zufällige Verunreinigungen des Harnes. (Tafel XIII.)

Oft findet man bei der mikroskopischen Untersuchung des Harnsedimentes manche Formen, welche von einem wenig Geübten für normale Harnbestandtheile gehalten werden könnten und doch nichts anderes sind, als ganz zufällige Verunreinigungen.

Zu den häufigsten Verunreinigungen gehören: die Haare aus der Genitalgegend, Federbart, allerlei thierische und Pflanzenfasern in gefärbtem und ungefärbtem Zustande, Seidenfasern, Wolle, Hanf, Lein u. a., theils von der Wäsche, theils von eventuellen Verbänden herrührend, Stärke, *Lycopodium* u. a., zum Einstauben der Genitalien gebrauchte Pulver.

Nach Benützung von Bacillen und Globuli findet man im Harne oft Fetttröpfchen, welche auch nach dem Gebrauche eines eingefetteten Katheters in den Harn hineingelangen können. In einigen Fällen habe ich auch die Verunreinigungen des Harnes

mit Stärke und Papierfasern beobachtet, welche in ähnlicher Weise in den Harn gekommen sind.

In manchen Apotheken ist es nämlich in Sommermonaten üblich, die Globuli und Bacillen auf Filtrierpapier auszurollen und mit Stärke zu bestreuen.

Es sei an dieser Stelle erwähnt, dass diese Art der Bereitung der genannten Medicamente absolut unstatthaft ist.

Die Auffindung von Muskelfasern im Harn ist höchst wichtig.

Muskelfasern können mitunter (bei Frauen) aus dem Rectum in den Harn kommen; wenn dies nicht der Fall ist, ist ein Verdacht an eine abnormale Verbindung des Darmes mit den Harnorganen begründet. (Perforation des Darmes und der Blase u. s. w.)

Zum Aufbewahren eines Harnes sollen nur sehr gut gereinigte Flaschen und Gefäße benützt werden, um jegliche Verunreinigung zu vermeiden.

Das Aufbewahren von Harnen in Medicinflaschen, wie es Patienten zu thun pflegen, kann besonders, wenn früher ein Fruchtsaft in der Flasche enthalten war, zu unliebsamen Täuschungen Veranlassung geben.

Tafel I.

Tafel I.

In der oberen Hälfte befinden sich verschiedene Formen der Harnsäure in Form von farblosen, rhombischen Tafeln (Grundform), Schiffchen in Diatomaceaeform, Pyramiden-, Äpfel-, Kreuz-, Kamm-, großen und kleinen Wetzsteinformen, Nadeln u. s. w. — rechts unten eine Druse in Form einer Rosette, — links Krystalle, welche einen Schleimfaden incrustiert haben. Die Formen sind theils gefärbt, theils farblos.

In der unteren Hälfte befinden sich Formen von oxalsaurem Kalk, in Form von Krystallen verschiedener Größe und als ovale Formen (Ovoïden).

Zerstreute gelblich gefärbte Körnchen sind Urate.



Em. Senft del.

Dr. Lorenz Wirth, Wien sculp.

Tafel II.

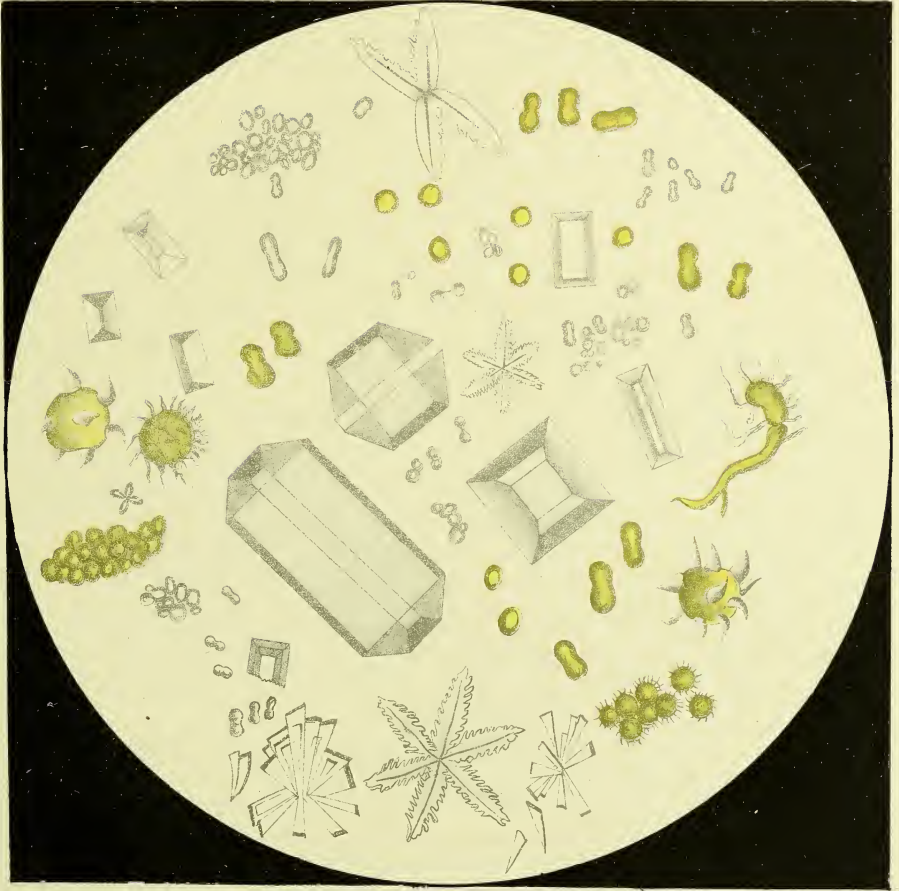
Tafel II.

Ungefärbte Kugeln, sowie ungefärbte Hantelformen sind: kohlen-saurer Kalk.

Gelbgefärbte, etwas größere Kugeln und Hantelformen, weiter die zu Gruppen geordneten und verschiedene stachel-förmige und andere Formen sind: harnsaurer Ammon.

Sargdeckelförmige Gebilde und andere Formen schön ent-wickelter Krystalle sind: phosphorsaure Ammoniak-Magnesia. Oben eine seltene Form derselben, unten und in der Mitte sehr seltene Sternform (letztere künstlich erzeugt).

Unten befinden sich einige theils vereinzelt, theils zu einer Rosette gruppierte Krystalle von phosphorsaurer Kalk.



Em Senft del


In Barmwirth Chromolith

Tafel III.

In der oberen Hälfte links Hippursäure, in nadelförmigen und phosphorsaure Ammoniak-Magnesia ähnlichen Formen.

Rechts Phenylglycosazon, theils in vereinzelt, nadelförmigen Krystallen, theils zu Rosetten oder Garben geordnet.

In der unteren Hälfte links schwefelsaurer Kalk, rechts salpetersaurer Harnstoff.



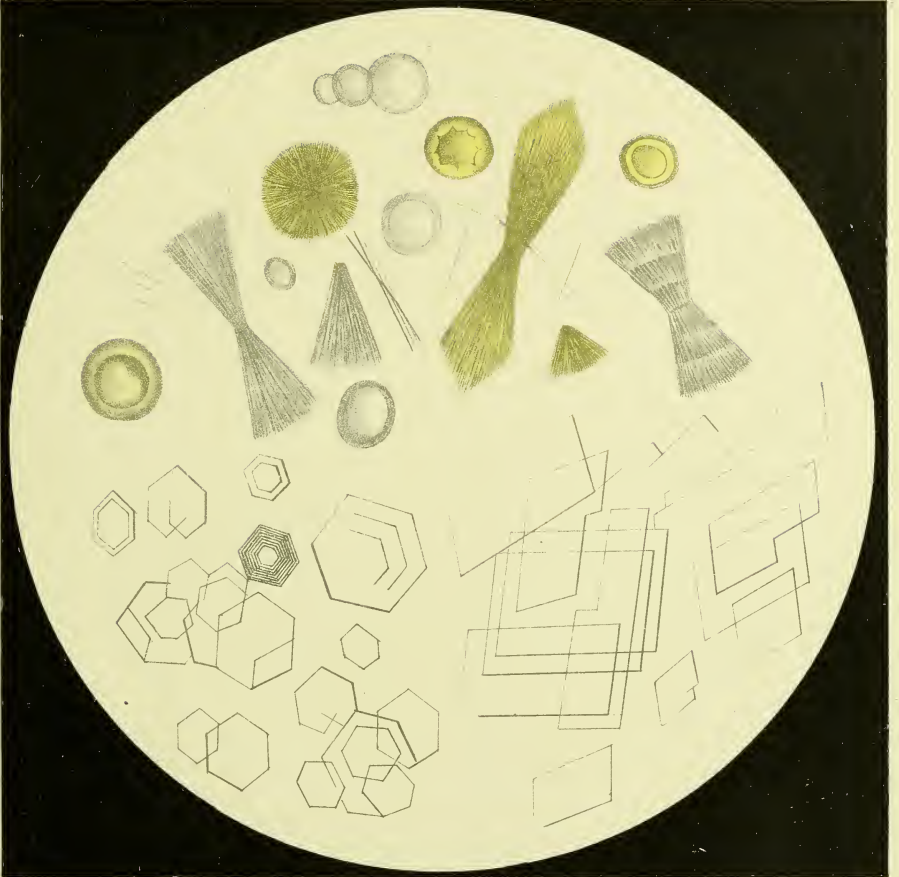Em. Senfl del

Th. Bauerwirth Chromolith

Tafel IV.

In der oberen Hälfte Leucin und Tyrosin, theils farblos, theils durch Harnfarbstoff gefärbt. Die runden Formen gehören dem Leucin an, alles andere ist Tyrosin.

In der unteren Hälfte links Cystin, rechts Cholesterin.



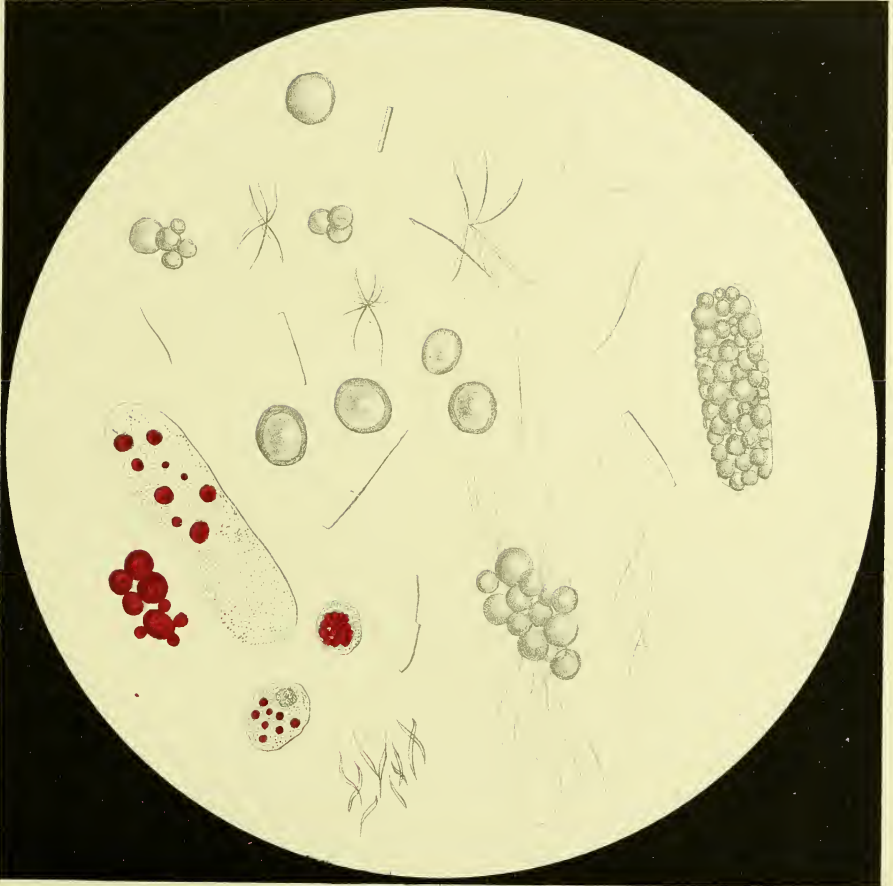Tafel V.

Tafel V.

Fett und Fettsäuren.

Fetttröpfchen, theils vereinzelt, theils zusammengehäuft. Rechts solche zu einem Cylinder verbunden. Links unten mit Sudan III. gefärbtes Fett, welches theils frei liegt, theils in einem Cylinder und Epithelien in Form von Kügelchen eingeschlossen ist.

Haarförmige und krystallinische Gebilde und Fettsäuren.



Em. Senti det.

Dr. Gannwarth Chronolith.

Tafel VI.

Tafel VI.

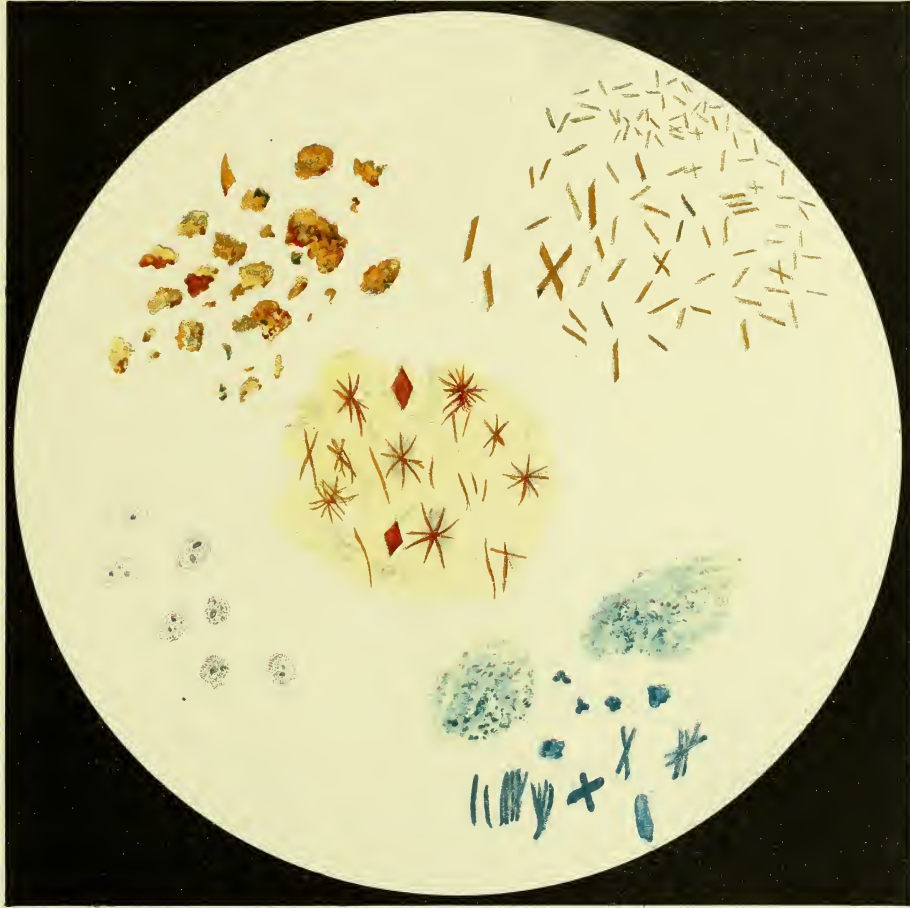Links oben Blutfarbstoff in Form von Schollen und Haufen aus dem Harn spontan ausgeschieden.

Links unten Körnchen von Melanin in Leucocyten eingeschlossen.

Rechts oben Teichmann'sche Häminkrystalle, künstlich dargestellt.

Rechts unten Indigo, u. zw. oben aus dem Harnsedimente, unten durch Verdampfen einer Lösung in Chloroform dargestellt.

In der Mitte Bilirubinkrystalle in Nadeln und rhombischen Formen.



Senf (Senf)

Senf (Senf)

Tafel VII.

Tafel VII.

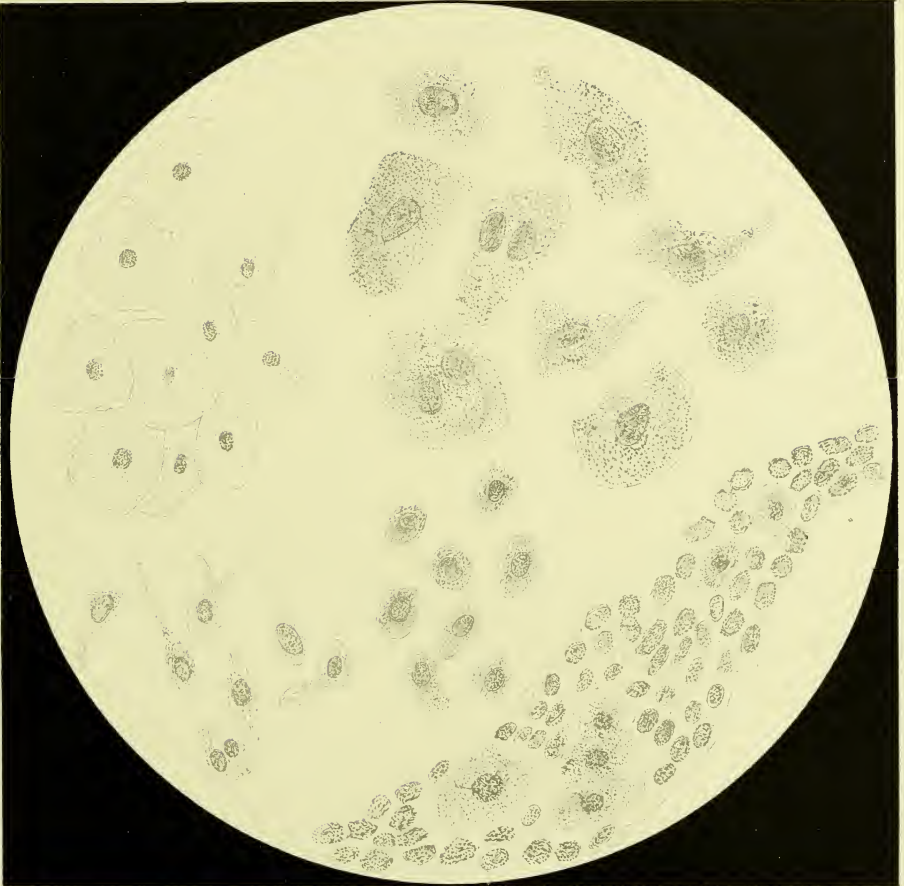
Links oben Epithelien der Scheide.

Rechts oben Epithelien der Blase.

Links unten geschwänzte Epithelien.

Rechts unten ein Urethralfaden, bestehend aus Schleim,
Eiter und Epithelien.

In der Mitte runde Nierenepithelien.



Embryo 471

Embryo 471

Tafel VIII.

Tafel VIII.

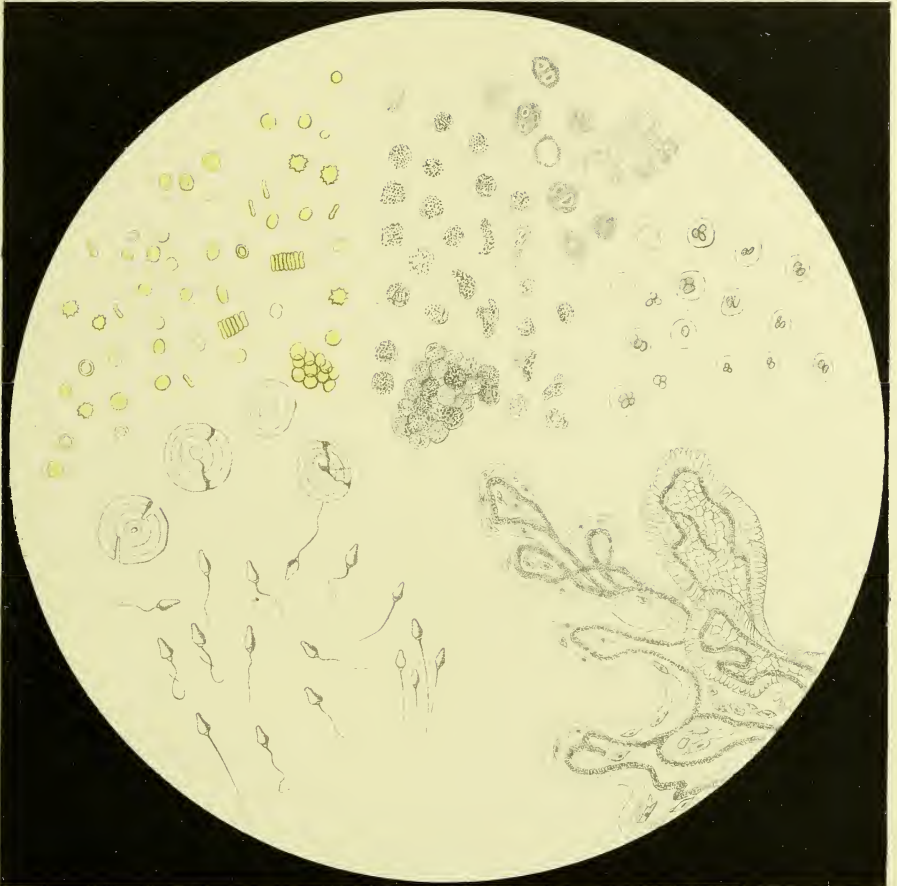
In der oberen Hälfte links rothe Blutkörperchen, vereinzelt oder zu Geldrollen gehäuft, manche sind noch gefärbt, manche ausgelaugt, andere mit gezackten Rändern, von der Seite gesehen haben sie biscuitähnliche Form.

Unter diesen *Corpuscula amylacea*.

In der oberen Hälfte rechts Eiterkörperchen in Form von runden, verzogenen oder amöbenförmigen gekörnten Körperchen, theils vereinzelt, theils zusammengehäuft, oben mit verschwommenen Rändern nach Behandlung mit Kalilauge, unten mit deutlichen Körnern nach Essigsäurebehandlung.

In der unteren Hälfte links Spermatozoiden mit einem verbogenen oder zu einer Schlinge geformten oder ausgestreckten Schwanz.

In der unteren Hälfte rechts Gewebsetzen des Zottenkrebses (nach Peyer gezeichnet), kleine Vergrößerung.



Em Senft del

Th Bannwarth Chromolith

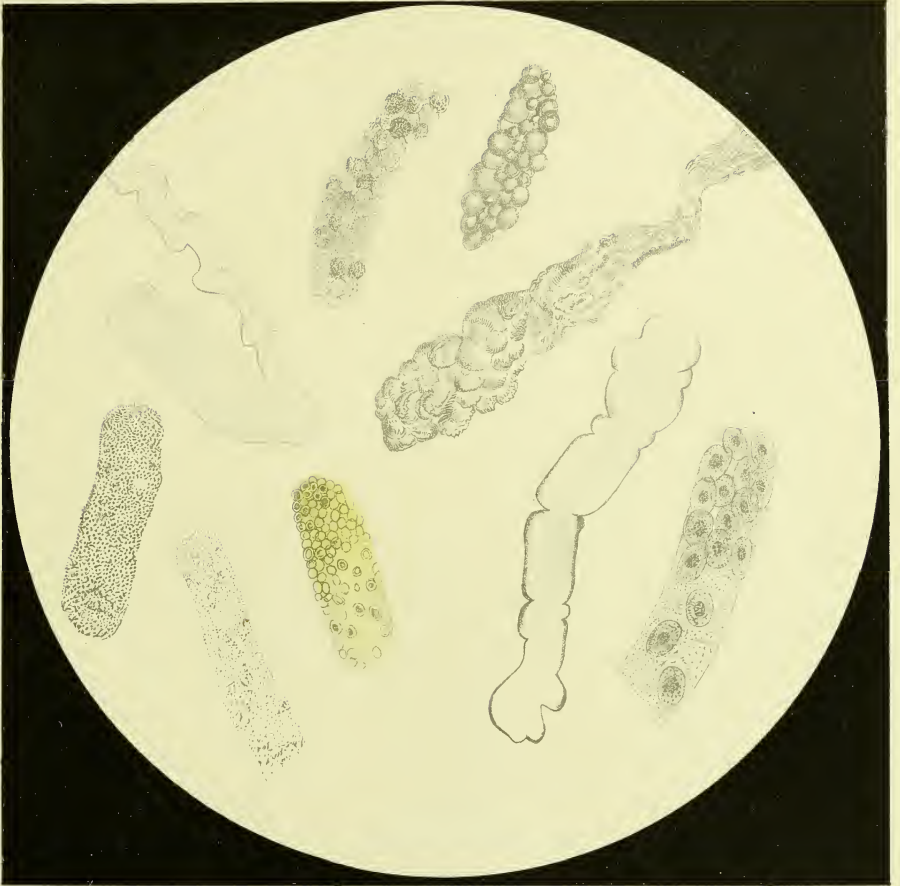
Tafel IX.

Tafel IX.

Von links oben angefangen hyaline Cylinder, Eiter-, Fett-, Fibrin-Cylinder.

Zweite Reihe von links angefangen grobgranulierte Cylinder, fein granulierte Cylinder, Blutkörperchen-, Wachs-, Epithelial-Cylinder.

Echte Cylinder.



Ein Senft del.

Photomicrograph Senft del.

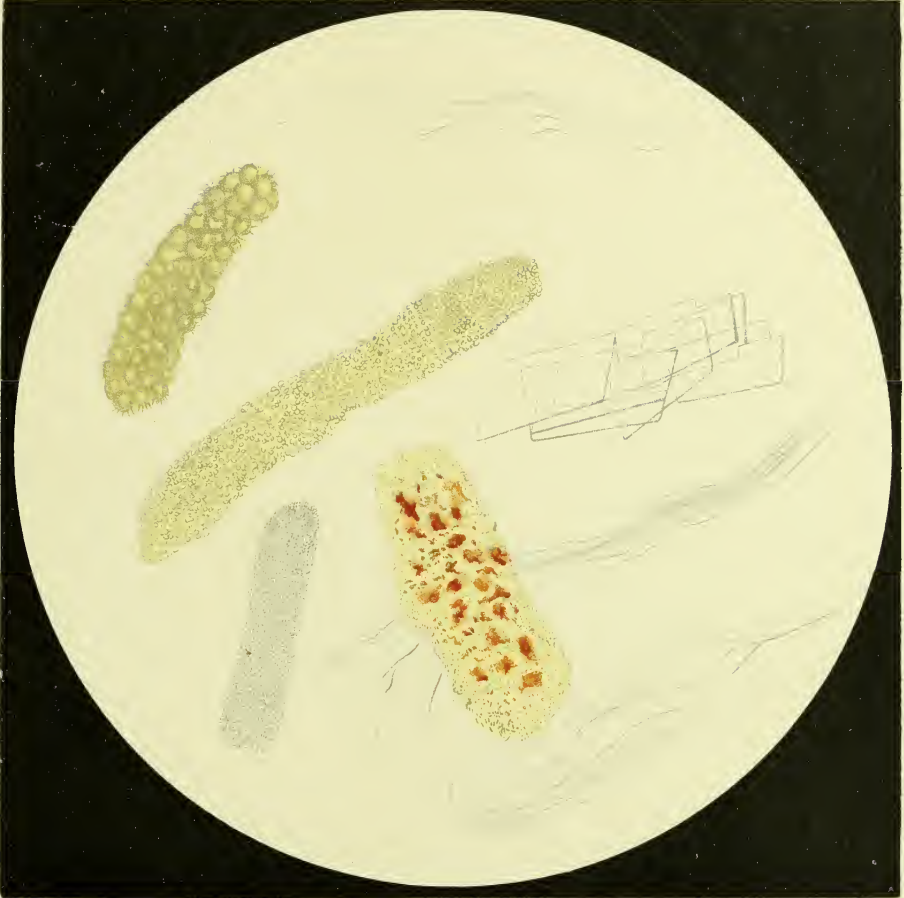Tafel X.

Tafel X.

Die oben und unten befindlichen farblosen Fäden sind Schleimfäden, die oben zusammengehäuften gelb gefärbten Kugeln bilden einen Ammonium-Urat-Cylinder, daneben ein Natrium-Urat-Cylinder und ein Cholesterin-Cylinder.

Unten in der Mitte befindet sich ein Blutfarbstoff- (Pigment-) Cylinder, von diesem links ein Bakterien-Cylinder.

Unechte Cylinder (Pseudo-Cylinder).



En. Scall. 101

Th. Bismuthi - var. scall.

Tafel XI.

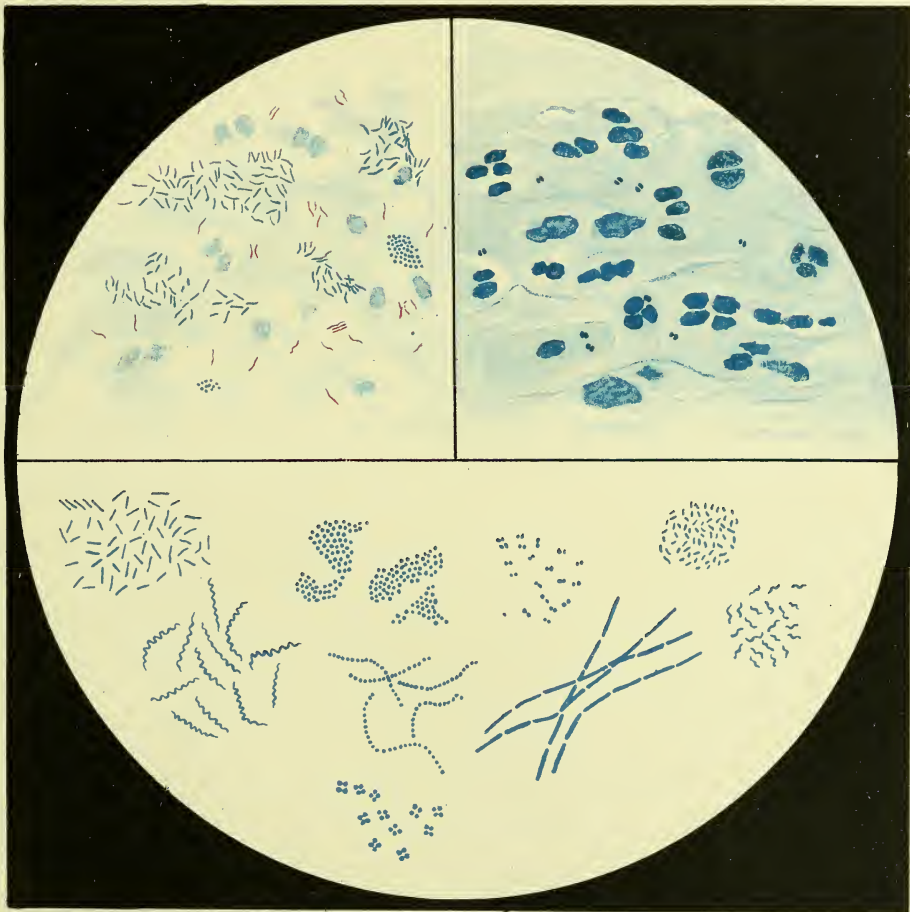
Tafel XI.

Obere Hälfte links Tuberkelbacillen aus einem centrifugierten Harn, mit Carbofuchsin und Methylenblau gefärbt. Die Tuberkelbacillen sind roth gefärbt, alles andere blau.

Obere Hälfte rechts Gonokokken aus einem Tripperfaden bei chronischer Gonorrhöe, zu zweien in charakteristischer Semmelform. Die Kokken sind theils freiliegend, theils in Epithelien und Zellen eingeschlossen.

In der unteren Hälfte Typen von Bacterien; erste Reihe von links angefangen: Bacillen, Staphylokokken, Diplokokken, Bacterien.

Unter diesen von links angefangen Spirillen, Streptokokken, Leptothrix, Vibrio, unten eine Sarcine.



Exsicc. 961

Exsicc. 962

Tafel XII.

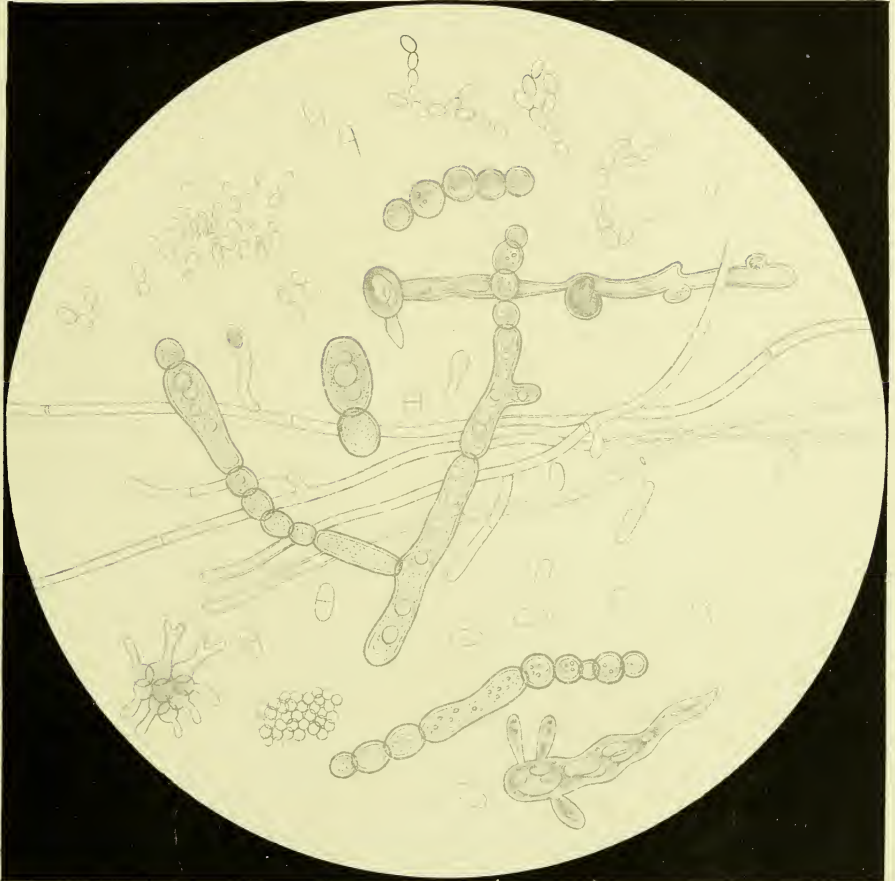—

Tafel XII.

Hefe- und Schimmelpilze.

Oben Hefepilze theils einzeln, theils zu Gruppen vereinigt, in der Mitte und am ganzen Bild befinden sich graugekörnte Gebilde (*Oidium albicans*), ferner das Mycelium eines Schimmelpilzes.

(Alle aus einem zuckerhältigen Harn, der längere Zeit gestanden ist.)



Erg. Senft det.

Chlorella (Senft)

Tafel XIII.

Tafel XIII.

Verunreinigungen des Harnes.

Oben Baumwolle, als gedrehtes Band, darunter ein Federbart.

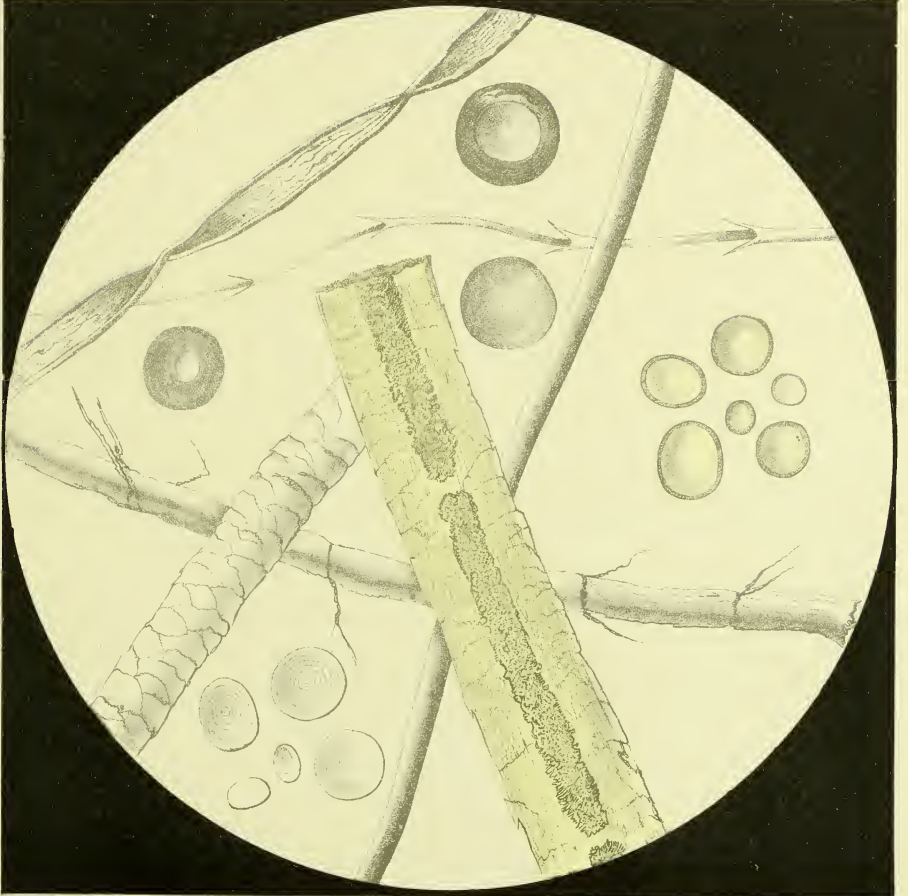
In der unteren Partie des Gesichtsfeldes ein der Länge nach verlaufender Hanffaden.

Der über das Bild von unten nach oben verlaufende enge Cylinder ist Seide.

Links unten bis zur Mitte reichend ein geschuppter Cylinder = Schafwolle.

Rechts unten, ebenfalls bis zur Mitte reichend, ein dicker, gelber, innen hohler Cylinder ist ein Menschenhaar von der Genitalgegend.

Die runden Körner links unten sind Stärke; in der Mitte rechts befindet sich Fett. Die drei dunkeln, im linken oberen Viertel befindlichen Ringe sind Luftblasen.



Em Senft del

Pl. Gansowatz Chronolith.

