


COLUMBIA LIBRARIES OFFSITE  
HEALTH SCIENCES STANDARD



HX64060241

RD101 M972

Die kongenitalen Lux

Muskat

**RECAP**

Die congenitalen luxationen im kneig-  
elenk

COLLEGE OF PHYSICIANS AND SURGEONS  
COLUMBIA UNIVERSITY




1845 GASPAR TALLACOTIUS 1599

THE JEROME P. WEBSTER  
LIBRARY OF PLASTIC SURGERY

COLUMBIA UNIVERSITY  
LIBRARY

PLASTIC SURGERY



Digitized by the Internet Archive  
in 2010 with funding from  
Open Knowledge Commons



71

# DIE CONGENTALEN LUXATIONEN IM KNIEGELENK.

---

INAUGURAL-DISSERTATION  
WELCHE ZUR  
ERLANGUNG DER DOCTORWÜRDE  
IN DER  
**MEDICIN UND CHIRURGIE**

MIT ZUSTIMMUNG  
DER MEDICINISCHEN FACULTÄT  
DER  
FRIEDRICH-WILHELMS-UNIVERSITÄT ZU BERLIN

AM DIENSTAG, DEN 15. JUNI 1897  
NEBST DEN ANGEFÜGTEN THESEN  
ÖFFENTLICH VERTHEIDIGEN WIRD

DER VERFASSER  
**GUSTAV MUSKAT**  
AUS BRESLAU.

---

OPPONENTEN:

Herr Dr. Otto Bakofen, Arzt.  
Herr Dr. Ferdinand Lipowski, Arzt.  
Herr Dr. Georg Margoniner.

BERLIN 1897.  
GEDRUCKT BEI L. SCHUMACHER.

~~W. Walter, Leipzig~~

RD 101

M 972

---

Sonder-Abdruck aus dem Archiv für klin. Chirurgie. 54. Bd. Heft 4.

---

MEINEN THEUREN ELTERN.





Während die congenitalen Luxationen, besonders die am häufigsten beobachtete Luxatio coxae, erst dann bemerkt werden, wenn das betreffende Gelenk in Function treten soll, sind die Veränderungen, welche bei der Luxatio congenita genu statthaben, sogleich nach der Geburt erkennbar. Die abnorme Stellung, welche der Unterschenkel zum Oberschenkel einnimmt, ist so auffallend, dass sowohl die Hebamme wie die betreffenden Eltern sofort darauf aufmerksam werden und ärztliche Hülfe in Anspruch nehmen. Wenn bisher nur eine verhältnissmässig geringe Anzahl derartiger Fälle beschrieben ist, so liegt es lediglich an dem seltenen Vorkommen, nicht aber an einer Nachlässigkeit von Seiten der Beobachter. Krönlein<sup>1)</sup> hat im Jahre 1882 in Berlin eine Statistik der angeborenen Verrenkungen aufgestellt, welche ihm in der Langenbeck'schen Poliklinik zu Gesicht kamen und fand, dass auf 90 Hüftluxationen 5 angeborene Verrenkungen des Humerus kamen, 2 des Capitulum radii und nur 1 des Kniegelenks. Zusammenfassende Arbeiten über die Luxation im Kniegelenk wurde 1888 von Karl Müller<sup>2)</sup> und 1892 von Spörri<sup>3)</sup> geliefert. In

---

1) Krönlein, Lehre von den Luxationen. Deutsche Chirurgie.

2) K. Müller, Arbeiten aus der chirurgischen Poliklinik zu Leipzig. 1888. (B. Schmidt.)

3) Spörri, Dissertation: Ueber die congenitalen Luxationen des Kniegelenks. Zürich. 1892.

neuester Zeit ist nun durch eine Zunahme der Beobachtungen und vor allem durch eine grössere Anzahl von Sectionen bei derartigen Affectionen die Möglichkeit grösser geworden, eine Erklärung zu finden, und ich habe es im Folgenden versucht, durch die vermehrte Menge des Materials und gestützt auf eigene Beobachtungen zur Erkenntniss dieses Leidens etwas beizutragen. Allerdings muss auch ich mit Karl Müller sagen, dass vielleicht auch diese Arbeit noch verfrüht ist, da uns noch so manches dunkel bleiben muss.

### Statistik.

Ich habe im Folgenden theils aus der Litteratur, theils aus eigener Beobachtung an der Kgl. chirurgischen Klinik und Poliklinik zu Berlin 82 Fälle zusammengestellt. Von diesen betreffen 48 nur eine Seite, 31 sind beiderseitig. Bei 3 Fällen fehlen die Angaben. Bei einigen bestanden zum Theil sehr schwere Complicationen, Anencephalie, Spina bifida, abnorme Weite aller Bandapparate, Contracturen in den verschiedensten Gelenken, Verrenkungen im Hüftgelenk, Klumpfüsse und Klumphände, Defecte am Unterschenkel u. a. m. Am häufigsten fand sich die Verrenkung im Hüftgelenk und Klumpfüsse. Die meisten Kinder waren bis auf diese Affection im Kniegelenk völlig normal. Der Mangel der Patella, welcher 7 Mal beschrieben ist, wurde nur 1 Mal anatomisch nachgewiesen.

Das weibliche Geschlecht prävalirt auch hier wie bei der Luxatio coxae, so dass die Behauptung Müller's, dass durch das gleichmässige Betroffensein beider Geschlechter ein Unterschied zwischen der Erscheinung im Hüftgelenk von der im Kniegelenk gegeben sei, völlig hinfällig wird. Von den 48 Fällen nämlich, in denen das Geschlecht angegeben war, kamen 31 auf das weibliche und nur 17 auf das männliche Geschlecht.

### Luxatio congenita genu.

Verschiedene Autoren (Redard<sup>1)</sup>, Phocas<sup>2)</sup> bestreiten, gestützt auf die ihnen bekannten derartigen Fälle, dass eine echte Luxation im Kniegelenk vorkommt. Einige Fälle aber, welche sich in der Litteratur finden, zwingen uns dazu, das Vorkommen einer echten Luxation anzuerkennen. Das Bild entspricht genau demjenigen, das

<sup>1)</sup> Redard, Orthopédie. Paris. 1892.

<sup>2)</sup> Phocas, Revue d'Orthopédie. Paris 1891, No. I.

wir bei der vollständigen oder unvollständigen traumatischen Luxation im Kniegelenk finden. Die Condylen der Tibia sind von denen des Femurs völlig oder theilweise entfernt, so dass ein Theil ihrer Gelenkfläche frei bleibt. Ist die Luxation eine vollständige, so rückt die Tibia an dem Schaft des Femur herauf und lässt sich frei nach oben und unten verschieben. Oefters ist die Luxation auch derart, dass durch eine Drehung der Tibia um ihre Längsachse der eine Condylus sich aus dem Contact mit dem Femurcondylen gelöst hat und frei in der Kniekehle zu fühlen ist, während der andere noch mit dem Femur artikulirt. Hierher gehören die Fälle von Robert, Müller, Wolff, Nasse, Tarnier und die von Friedleben und B. Schmidt, obwohl letztere nicht genau erkennen lassen, ob wirklich eine Contactlösung stattgefunden hat.

Müller<sup>1)</sup> beschreibt uns ein Präparat, das ausser vielen anderen Deformitäten eine Missbildung des Unterschenkels zeigt. Derselbe wird von nur einem Knochen gebildet und dieser ist an die Hinterfläche der Femurfläche heraufgerückt, so dass er nach Präparation der Muskeln beliebig am Schaft herauf und herunter geschoben werden kann. Der Unterschenkel stand spitzwinklig flectirt, die Gelenkspalte war zu beiden Seiten deutlich fühlbar. Hinten fühlt man das Capitulum tibiae, das etwa  $1\frac{1}{2}$  Ctm. nach oben verschoben ist. Reposition unmöglich, Flexion unbeschränkt, ebenso bei der abnorm weiten Gelenkkapsel seitliche Bewegungen. Extension nur bis  $130^{\circ}$  ausführbar, wird durch die Contraction des Gastrocnemius und Biceps sowie die Spannung der hinteren Kapselwand sehr erschwert. Der Femur endet in eine knopfförmige Verdickung, über welche die Sehne des Quadriceps breitschmig herüberzieht, die Contraction des Muskels, welcher sich zum Theil an den Femurcondylen, zum Theil in der Gelenkkapsel und der Unterschenkelfascie ansetzt, ist ohne Einwirkung auf eine Extension. Die Condylen des Femur sowie die der Tibia sind überknorpelt aber sehr schwach entwickelt; zwischen ihnen zieht als Verbindungsstrang ein Band (Lgg. cruciata?). Patella fehlt.

Wir sehen also hier eine vollständige Lösung des Gelenkcontactes, allerdings sind hier die Veränderungen an den Knochen derart, dass die Verrenkung nur als nebensächliche Erscheinung betrachtet werden darf. Interessant ist, dass bei der Geburt sehr wenig Fruchtwasser vorhanden war und dass ein Fehlen der Patella nachgewiesen wurde, der einzige Fall dieser Art.

J. Wolff<sup>2)</sup> berichtet uns über einen Fall von willkürlicher angeborener praefemorale Kniegelenksluxation (zum Theil vorgetragen auf dem 20. deutschen Chirurgencongress 3. April 1891).

<sup>1)</sup> Müller, s. S. 5.

<sup>2)</sup> Julius Wolff: Zeitschrift für orthopädische Chirurgie. II. Bd.

Es handelte sich um ein  $9\frac{1}{2}$  jähriges Mädchen, welches seit ihrer Geburt beiderseits eine Subluxatio praefemoralis hatte. Rechts findet sich der Zustand der willkürlichen Luxation, links besteht derselbe Zustand fixirt. Das Bild ist das der traumatischen Subluxation, der vordere Theil des Capitulum tibiae ist deutlich von oben her abzutasten, nur der hintere Theil der Tibiacondylen steht noch mit dem Femur in Contact. Dabei erscheint das Gelenk nach hinten gleichsam zusammengeknickt und hinten markiren sich deutlich unter der gespannten Haut die Femurecondylen als kugelige Wülste. Der Unterschenkel kann von der luxirten Stellung aus nach vorn flecirt werden, so dass eine Genu-recurvatum-Stellung eintritt. Linkerseits soll genau dasselbe Bild bestanden haben, dort spannte sich die Quadricepssehne bei jedem Repositionsversuche derartig an, dass, um dem Kinde die normale Gehfähigkeit zu ermöglichen — bei nicht luxirtem rechten Unterschenkel war das rechte Bein 5—6 Ctm. zu lang — ein operativer Eingriff gemacht wurde. Zunächst wurden in die stark-gespannte Quadricepssehne zickzackförmige Einschnitte gemacht, um einerseits eine Verlängerung zu erzielen, andererseits ein Durchschneiden zu vermeiden, das oft von trophischen Störungen gefolgt wird, und als diese Verlängerung nicht ausreichte, die Tuberositas tibiae abgemeisselt und höher oben mit einem Elfenbeinstift befestigt, worauf normale Stellung und Bewegungsfähigkeit eintrat. Besonders bemerkenswerth war auch die abnorme Weite der Kapsel, welche auf eine Erschlaffung aller Bänder des Körpers zurückzuführen war, ohne dass irgend eine trophische Störung vorlag. Patellae beiderseits normal.

Nasse<sup>1)</sup> berichtet über einen dreijährigen männlichen Cretin, der verschiedene krankhafte Erscheinungen aufweist. Patient leidet an Convulsionen, zeigt Contracturen an Händen und Füßen — pes calcaneo-valgus duplex — links Genu valgum mit fast rechtwinkliger Contractur, Luxation der Tibia nach hinten aussen und Luxation der Patella nach aussen. Dabei ist die Tibia seitlich und nach vorn verschieblich. Rechts schlaffe Bänder, Spontanluxation der Tibia nach vorn leicht auszuführen, wird von dem Kinde auch selbständig hervorgebracht. Wenig Fruchtwasser.

Bei diesem Falle ist auch besonders auf die geringe Menge Fruchtwasser bei der Geburt zu achten. Ferner sind die cerebralen Störungen von grosser Bedeutung, da dadurch das Zustandekommen der Erscheinung besonders begünstigt wurde. Die Erschlaffung des Bandapparates rechterseits machte dann die dort beobachtete Spontanluxation möglich.

Robert cf. Spörri (Malgaigne: Fractures et luxations II.) sah eine Subluxation nach innen bei einem vierjährigen Mädchen, das mit gestreckten Beinen zur Welt gekommen war. Der innere Schenkelcondylus war nach hinten getreten und füllte die Kniekehle. Nur der äussere Condylus stand in Contact mit der Tibia. Femur war einwärts, Unterschenkel auswärts rotirt. Von Bewegungen sind nur solche nach der Seite ausführbar.

<sup>1)</sup> Nasse: Verhandlungen der freien Vereinigung der Chirurgen Berlins. Jahrgang VIII. 1895. S. 59.

Tarnier<sup>1)</sup>. Doppelseitige Kniegelenkluxation nach vorn aussen, Hyperextension, die bis zu mehr als einem Rechten verstärkt werden kann. Einkerbung durch leichten Zug möglich, Flexion unmöglich. Die Gelenkverbindung zwischen Tibia und Femur ist so schlaff, dass in gestreckter Stellung seitliche Bewegungen gemacht werden können. Die Tuberositas tibiae interna steht auf dem Condylus externus femoris, die Tuberositas tibiae externa ragt in ihrer ganzen Ausdehnung seitlich über den Condylus externus femoris heraus, ebenso ist der Condylus internus femoris völlig frei. Haut den veränderten Verhältnissen angepasst, hinten straff und bläulich verfärbt, vorn in Falten gelegt. Section ergiebt gut entwickelte Muskulatur. Quadriceps, Semitendinosus, Sartorius, Gracilis stark verkürzt, die letzteren ziehen statt hinter dem Condylus vor demselben herab und wirken so gleichfalls als Ueberstrecker; überliess man das reponirte Glied sich selbst, so zogen diese Muskeln es in die alte Lage zurück. Knochen zeigen keine wesentlichen Veränderungen, nur war der hintere Theil der Femurcondylen degenerirt und zum Theil geschwunden. Die Bänder sind alle ausserordentlich schlaff. Patella nur halb so gross wie die eines Foetus entsprechendem Alters. Die Lgg. cruciata ziehen den veränderten Insertionspunkten entsprechend von vorn nach hinten und hindern die völlige Hyperextension. Nach ihrer Durchschneidung kann der Unterschenkel zur völligen Berührung mit dem Oberschenkel gebracht werden.

Die Fälle von Friedleben und Schmidt lassen leider nicht erkennen, ob es sich um eine Continuitätstrennung handelt, oder um eine Erscheinung, wie wir sie im Folgenden zu behandeln haben werden.

Friedleben<sup>2)</sup> berichtet uns über ein Kind, bei dem die Gelenkköpfe der Tibia aufwärts an die vordere Fläche des Femur luxirt waren. Es handelte sich um ein Mädchen, das in Fusslage unter normalen Verhältnissen geboren wurde. Die Mutter war im 3. Monat der Gravidität auf die Nates gefallen und hatte von der Zeit an abnorme Kindsbewegungen bemerkt. Die Section ergab abnorm weite intacte Gelenkkapsel, die Condyleu der Tibia lagen an der Vorderfläche des Femurschaftes und sind erst nach Durchschneidung der Quadricepssehne in normale Lage zu reponiren. Die Femur- und Tibiacondyleu sind stark entwickelt, die Patella normal inserirt. Beiderseits Luxatio coxae, mit Mangel des Lg. teres.

Benno Schmidt<sup>3)</sup> beschreibt ein 5 Wochen altes Mädchen, welches eine angeborene Luxation im rechten Knie hatte. Der Unterschenkel war dorsal flecirt und wich nach innen ab. In der Kniekehle lagen die Condyleu des Femur als deutliche Wülste, die Tibia war etwa 2 Ctm. an der Vorderfläche des Femur in die Höhe gerückt und überragte mit ihrem Condylus internus den Condylus

1) Bulletin de la société anatomique avril 1854.

2) Alexander Friedleben: Jahrbuch für Kinderheilkunde. Jahrgang 3, No. 3. S. 220. Ref. Schmidt's Jahrbücher 112.

3) B. Schmidt u. Karl Müller: Arbeiten aus der chirurgischen Poliklinik zu Leipzig. 1888. S. 24.

internus des Femur. Am Uebergang des Femur zur Tibia war die Haut in quere Falten gelegt. Patella nicht zu fühlen. Da die Reposition auf die Dauer unmöglich ist, wird ein fixirender Verband angelegt. Erfolg nicht angegeben.

Wir haben also in diesen Fällen — die beiden letzten als unsicher hingestellt — gesehen, dass im Kniegelenk eine angeborene Affection auftritt, welche in Folge ihrer Uebereinstimmung bei den traumatischen Luxationen, unbedingt auch als Luxation resp. Subluxation aufgefasst werden muss. Das Zustandekommen wird vielleicht auf ähnliche Verhältnisse zurückgeführt werden können, wie die nachher zu beschreibenden Erscheinungen, doch ist es zweifellos, dass hier die verschiedenartigen anderweitigen Missbildungen eine weitaus grössere Bedeutung haben.

Hatten wir es hier mit echten Luxationen zu thun, bei denen der Contact der Gelenkflächen von Femur und Tibia thatsächlich gelöst ist, so bieten uns die meisten anderen Fälle, welche bisher auch stets als Luxatio genu congenita beschrieben wurden, in klinischer und in anatomischer Beziehung ein ganz anderes Bild dar.

### **Genu recurvatum congenitum.**

#### a) Klinische Symptome.

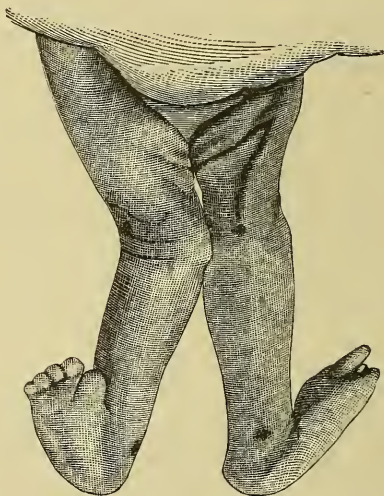Was bei dieser Affection zuerst ins Auge fällt, ist die abnorme Ueberstreckung des Unterschenkels. Während unter normalen Verhältnissen ein neugeborenes Kind leichte Flexion im Kniegelenk zeigt, bildet hier Ober- und Unterschenkel einen nach vorn offenen Winkel, dessen Spitze das nach hinten zurückgebogene Kniegelenk bildet. Dieser Winkel, welcher in manchen Fällen nur wenig von  $180^{\circ}$  abweicht, kann in anderen Fällen ein Rechter werden und manchmal finden wir sogar einen spitzen Winkel, so dass die Zehen die Vorderfläche des Oberschenkels berühren. In den meisten Fällen lässt sich der Unterschenkel bis zu dieser Stellung hyperextendiren, während mitunter eine weitere Dorsalflexion sehr schwierig ist. Diese Art der Bewegung ist meist völlig schmerzlos und wird als einzige active Bewegung von dem Kinde ausgeführt. Die Flexion in normalem Sinne ist fast immer nur bis zur Geradstellung möglich, häufig ist auch schon diese nur geringe Reposition unmöglich, in allen Fällen bereitet man aber dem Kinde grosse Schmerzen. Bei diesen Bewegungen hat man das Gefühl, als ob ganz gesunde

Gelenkflächen auf einander gleiten (cf. Barth S. 19) und man kommt zu der Vermuthung, dass es wesentlich an den straff sich spannenden Weichtheilen an der Vorderseite liegt, dass eine Herstellung der normalen Lage verhindert ist. Noch bestärkt wird man in dieser Annahme, wenn man bemerkt, dass selbst in Narkose, wo die Reflexcontractionen ausgeschaltet sind, Musculatur und Weichtheile straff gespannt sind, sowie man die normale Flexionsstellung herstellen will. Gelingt es mitunter auch unter grösseren Kraftanstrengungen in der Narkose eine Reposition zu erzielen, so federt doch die Extremität sofort in ihre alte Lage zurück, sobald man sie loslässt. Auch nach der weiteren Hyperextension federt das Bein in seine alte Lage zurück. Bewegungen nach der Seite sind manchmal in sehr ausgiebiger Weise möglich, manchmal wieder beschränkt, je nachdem die Kapsel vorn oder hinten schlaff oder contrahirt ist, und die Lgg. lateralia sich verhalten. In einem Falle war eine Abduction bis  $90^\circ$  möglich, in anderen war ein völliges Schlottergelenk vorhanden, so dass nach allen Richtungen hin passive Bewegungen gemacht werden konnten, bis die Musculatur und Knochen Einhalt geboten. — Ich spreche hier stets nur von der Verschiebung nach vorn, da die Fälle nach der Seite gleichfalls zu denen nach vorn zu rechnen sind, nur dass gleichzeitig eine seitliche Verschiebung stattfand, und die wenigen Fälle nach hinten weiter unten ihre Besprechung finden werden. —

Die Veränderung, welche die Form des Gelenkes bei dieser Affection erleidet, ist eine beträchtliche. Der sagittale Durchmesser ist vergrössert, hinten entsteht eine Abknickung, während vorn eine Auftreibung beobachtet wird. Die Haut an der Rückseite ist straff gespannt und glänzend, vorn schlaff, verschieblich und in verschiedene Quersalten gelegt, deren mittelste meist die tiefste ist und unter sich die Patella abtasten lässt (s. Fig. 1). In der Kniekehle sieht und fühlt man die Condylen des Femur als runde, kugelige Wülste vorspringen, zwischen denen deutlich die Art. poplitea gefühlt werden kann. Gleitet man mit dem Finger längs der Convexität der Condylen nach vorn, so stösst man auf den hinteren Rand der Tibiacondylen und kann nach abwärts gehend die normale Form dieses Knochens palpieren. An der Vorderseite fühlt man unter der schlaffen Haut den vorderen Rand der Tibiacondylen, nicht aber, wie bei den vorhin beschriebenen Fällen und bei der transmatrischen Luxation die

Gelenkflächen der Tibia. Diese stehen noch immer, wie wir gleich sehen werden, in völligem Contact mit dem Femur, sind nur an diesem etwas herum gerückt. Der betroffene Schenkel zeigt nur selten Spuren von Atrophie. Die Patella liegt gewöhnlich an normaler Stelle, kann aber auch nach allen Richtungen und um alle Axen verdreht sein. Meistentheils fühlt man sie anfangs ihrer Kleinheit wegen nur sehr schwer, so dass der Verdacht nahe liegt, dass sie ganz fehlt. Bei späteren Untersuchungen aber findet sie sich wieder, sei es, dass die erste Untersuchung technische Schwierigkeiten bot, sei es, dass sie in Folge der Bewegungsversuche grösser geworden ist.

Fig. 1.



Nach einer Photographie des S. 15 näher beschriebenen Falles. Starke Hyperextension in beiden Knien. Besonders auffallend die 3 Querfalten an der rechten unteren Extremität.

Ein sehr typisches Bild aller dieser Erscheinungen gewährte mir ein Fall, welchen ich durch die Liebenswürdigkeit von Herrn Geh. Rath v. Bergmann, Herrn Prof. Nasse und Herrn Dr. König in dem königlichen chirurgischen Klinikum zu Berlin beobachten konnte.

Am 27. Okt. 1896 wurde das vier Wochen alte Kind Elise K. in die königliche chirurgische Poliklinik gebracht und hier wurde eine Contractur des linken Kniegelenks in einem nach vorn offenen Winkel von ca.  $170^{\circ}$  festgestellt. Das Kind stammt aus völlig gesunder Familie, die Schwangerschaft und die Geburt ist völlig normal in Schädellage verlaufen, über die Menge des Fruchtwassers



war nichts zu emiren. Das Kind ist sehr schwächlich und zeigte ausser obiger Affection einen Tumor von Wallnussgrösse über dem Kreuzbein. Zwecks besserer Behandlung wurde es in die Klinik aufgenommen. Bei der genauen Untersuchung ergibt sich folgendes Bild. Beide Füsse stehen in calcaeo-valgus Stellung und zeigen Contracturen der Zehen. Der rechte Unterschenkel steht in normaler Flexion und lässt sich beugen und strecken. Der linke Unterschenkel bildet mit dem Oberschenkel einen nach vorn offenen Winkel von  $170^{\circ}$ . Hinten ist die Haut gespannt und glänzend, vorn schlaff und zeigt drei tiefe Querfalten. In der Fossa poplitea prominiren als zwei kugelige Wülste die hinteren Partieen der Femurendylen, verfolgt man sie ihrer Wölbung nachgehend nach vorn, so stösst man bald auf die Tibia. Vorn lässt sich unter der mittelsten, stärksten Falte die vordere Fläche der Tibiacondylen palpiren. Femur und Tibia zeigen keinerlei Verkrümmungen. Eine Flexion ist vollständig unmöglich, die Sehne des Quadriceps und die seitlichen Weichtheile spannen sich deutlich an und setzen jedem stärkeren Versuche Widerstand entgegen. Doch auch eine Hyperextension ist einerseits sehr schmerzhaft, andererseits sehr schwierig, da die hinteren Partieen sich dabei straff spannen. Das linke Bein ist im Hüftgelenk leicht gebeugt und ist ca. 1 Ctm. kürzer als das rechte. Um eine genauere Kenntniss des Zustandes zu erhalten, liessen wir das Kind mit Röntgen-Strahlen photographiren. Der Erfolg war, wie vorauszusehen, völlig negativ, da die Partieen, welche uns interessirten, noch knorpelig waren und nur undeutliche Contouren zeigten. So viel aber konnte man erkennen, dass die Diaphysen völlig normal sind, und dass der Knochenkern der Epiphyse in normaler Grösse und Form vorhanden ist. Von der Patella war nichts zu sehen, dieselbe konnte auch bei der ersten Untersuchung nicht gefunden werden, wurde aber bei einer späteren Untersuchung als ein kleines Knorpelstückchen nachgewiesen, das nicht ganz so gross war, wie die Patella der gesunden Seite. Des jugendlichen Alters der Patientin und ihrer schwächlichen Constitution wegen wird von allen energischen Eingriffen Abstand genommen, und wie in früheren Fällen durch Massage eine Besserung zu erzielen gesucht. Die Contracturen am Fusse und die Verdrehung der Tibia um ihre Längsachse gingen etwas zurück. Die Contracturstellung im Kniegelenk aber blieb bestehen. Deshalb wurde in Narkose am 5. Dec. 96 ein forcirtes Redressement vorgenommen. Der Oberschenkel wurde fixirt und nach oben gedrückt, die Tibia extendirt und nach unten gepresst und dann in einem nach hinten offenen Winkel von  $175^{\circ}$  — weiter liess sich auch unter diesen Umständen die Flexion nicht bewerkstelligen — ein fixirender Gypsverband angelegt. Als derselbe nach 14 Tage wegen Durchnässung entfernt wurde, kehrte das Bein in die alte Lage zurück. Profuse Diarrhöen und hohes Fieber zwangen zur vorläufigen Aufgabe weiterer Versuche, nach einiger Zeit wurden nochmals Gypsverbände angewendet, jedoch wieder ohne Erfolg. Am 20. Jan. 97 ging das Kind an Ernährungsstörungen zu Grunde, und es war mir vergönnt, die Section zu machen.

## b) Pathologische Anatomie.

Während die früheren Beobachter dieser Affection den Mangel an Sectionsberichten zwecks Feststellung der pathologischen Veränderungen beklagten, bin ich in der Lage, durch ein Präparat aus dem kgl. chir. Klinikum, durch die Section oben erwähnten, von mir beobachteten Kindes und durch eine Sammlung von Sectionsberichten verschiedener Autoren ein genaueres Bild der pathologischen Verhältnisse zu geben.

Ich berichte zunächst über mein eigenes Präparat.

Nach Ablösung der Haut zeigt sich die gut entwickelte Schenkelmuskulatur, die weder makroskopisch, noch mikroskopisch Veränderungen zeigt. Die Fascie ist aussergewöhnlich stark und gespannt. Was sofort auffällt, ist die Contractur des M. quadriceps, der um  $\frac{1}{2}$  Ctm. e. verkürzt erscheint. Seine Sehne strahlt in die Unterschenkel Fascie aus und inserirt in der Hauptsache normal an der Tuberositas tibiae. Sowie man versucht, das Bein in Flexionsstellung zu bringen, spannt sich die Sehne straff an. Gleichzeitig spannen sich noch der M. sartorius und M. gracilis in Folge ihres von der Norm abweichenden Verlaufes. Beide verlaufen anstatt hinter dem Condylus femoris internus resp. externus, an der Vorderfläche und nähern sich dem Quadriceps, in dessen unmittelbarer Nähe sie sich auch inseriren. Im Verlaufe gehen sie in ihrer unteren Partie dem Quadriceps parallel, so dass diese 3 Muskeln als Hemmer bei der Flexion wirken müssen. Ebenso wirkt noch der Tensor fasciae latae, der ausserordentlich stark entwickelt durch die Spannung der Fascie auch die Extension verhindert. Der M. biceps zieht an der Beugeseite normal herab, inserirt sich aber etwas mehr nach vorn, nach der Tibia herüber, als gewöhnlich. Durch die abnorme Stellung des Knies schon sehr gedehnt, setzt er jeder weiteren Hyperextension durch Spannung ein grosses Hinderniss entgegen. Die Gelenkkapsel ist an der Vorderseite etwas geschrumpft, hinten schlaff. Die Lgg. lateralia zeigen keine Abweichung von der Norm. Die Form des Gelenkes ist nach hinten zusammengeknickt, vorn etwas aufgetrieben. Hinten prominiren die Femurcondylen, vorn ist die vordere Fläche der Tibiacondylen abtastbar. Flexion und Extension sind noch jetzt sehr erschwert, seitliche Bewegungen nur beschränkt möglich. Um eine Normalstellung und Flexion zu erreichen, wird die Quadricepssehne und die Gelenkkapsel an der vorderen Seite durchtrennt. Jetzt ist es möglich, eine Flexion bis etwa  $110^{\circ}$  herbeizuführen, doch federt der Unterschenkel beim Loslassen in die alte Lage zurück. Dies wird durch die noch andauernde Spannung der Mm. tensor fasciae, sartorius und gracilis bewirkt; erst nach Durchtrennung auch dieser Muskeln bleibt die Extremität in normaler Beugestellung stehen. Patella normal. Die Diaphysen der Knochen zeigen keinerlei Verbiegung. Die Epiphysen sind überknorpelt und sitzen fest verbunden, ungefähr rechtwinklig der Diaphyse auf. Die Gelenkflächen der Tibia sind vollkommen normal, sowohl der Grösse, als der Form nach. Dagegen zeigen die Femurgelenkflächen ziemlich beträchtliche Veränderungen. Sie sind ausseror-

dentlich schmal und fassen die sehr tiefe Fossa intercondyloidea zwischen sich. Anstatt der normalen Wölbung, an der man sonst einen hinteren kugeligen Abschnitt und einen vorderen parabolischen unterscheidet, die ohne jede Grenze in einander übergehen<sup>1)</sup> fanden sich hier 3 Gelenkfacetten, die durch ziemlich scharfe Kanten von einander geschieden waren. Der hinterste Theil der Gelenkflächen zeigt die normale Kugelform, nur ist er in Folge der mangelnden Benutzung nicht so gut überknorpelt, wie gewöhnlich, sondern der Knorpel ist etwas degenerirt und mit einem Ueberzuge von Fettgewebe versehen. Der mittelste Theil der Gelenkflächen bildet rechteckige Facetten mit abgerundeten Ecken, die von hinten unten nach vorn oben beinahe senkrecht ansteigen. Der oberste Theil zeigt wieder normale Form und ist noch unbenutzt. Die Condylen der Tibia ruhen bei der pathologischen Lage auf den mittleren Facetten, diese haben sich durch den dauernden Druck und die Anpassung, welche jedes Gelenkende zu seinem articulirenden Gegenstück eingeht, stark abgeplattet, so dass in diesem Theil die normale Gelenkflächenform völlig verloren ging. Von der oberen und hinteren Gelenkpartie sind die mittleren Facetten durch eine scharfe Kante abgesetzt, über welche die Tibia nur mit Anwendung von Gewalt herübergehoben werden kann. Dadurch liegen die Condylen der Tibia so fest an, dass bei versuchter Flexion ohne Fixirung und Vorwärtshebelung des Oberschenkels keine Flexion, sondern eine Spalte an der vorderen Seite entsteht, eine Diastasis genu, wie es Cruveilhier<sup>2)</sup> nennt, der wohl auch einen derartigen Fall beobachtet hatte. Ausserdem zeigte das Kind eine Meningocele sacrolumbalis, die sehr weit herunterreichte. Eine Facette für die Patella war nicht zu finden, dieselbe lag in die Quadricepssehne eingebettet und lag dem Schenkelknochen nicht an, sondern in einiger Entfernung von ihm. Leider war die Section nur mit Beschränkung gestattet und ein Aufbewahren der betroffenen Theile zwecks Zeichnung unmöglich.

Von besonderem Interesse ist deshalb ein Präparat, welches im Jahre 1888 in der Kgl. chir. Klinik zu Berlin zwecks Untersuchung von Contracturen angefertigt wurde<sup>3)</sup> und welches ich nach eigener Beschreibung folgen lasse. Dasselbe zeigt annähernd die gleichen Verhältnisse, welche ich durch einige zum Verständniss erforderliche Zeichnungen festgelegt habe. Dasselbe entstammt einem im 7. Monat unter normalen Verhältnissen (reichliches Fruchtwasser) geborenen Mädchen, das kurz nach der Geburt starb. Dasselbe zeigte beiderseits ausserordentlich starke Calcaneo-valgus-Stellung mit Contracturen an den Zehen und ausser verschiedenen anderweitigen Deformitäten beiderseitig eine Hyperextension im Kniegelenk mit ausgesprochenen Contracturen. Die Stellung, in welcher die Extremitäten bei der Geburt und vorher gelegen haben, und welche auch jetzt noch leicht wieder herzustellen ist, geht aus umstehender Zeichnung sehr gut hervor. (Fig. 2.) Die Schenkel liegen gekreuzt über ein-

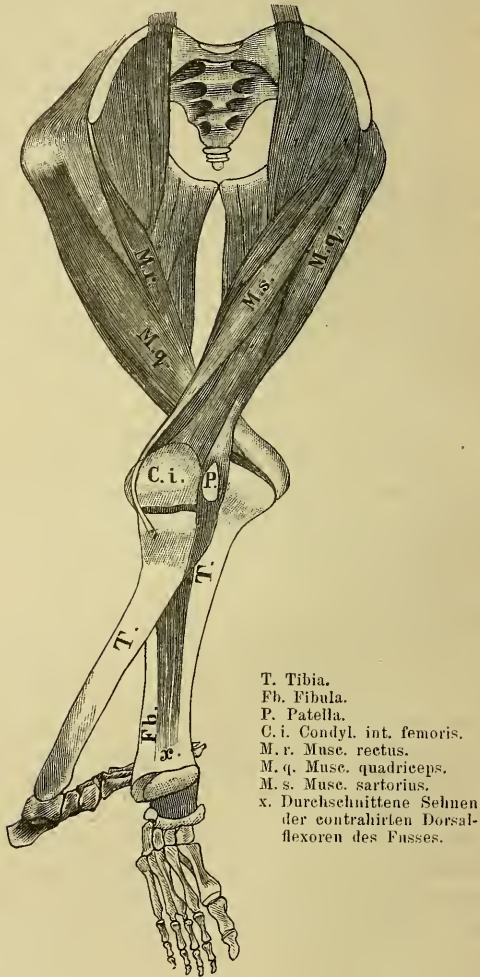
<sup>1)</sup> cf. Albrecht: Zur Anatomie des Kniegelenks. Bern, Deutsche Zeitschrift für Chirurgie. VII. 433.

<sup>2)</sup> Cruveilhier: Anatomie pathologique Livr. II pl. II. — cf. v. Ammon: Die angeborenen chirurgischen Krankheiten. Tafel XXIII, Fig. 1.

<sup>3)</sup> cf. Plagemann, Dissertation. Berlin 1888. Congenitale Gelenk-Contracturen.

ander und zwar liegt der linke über dem rechten und ist gleichzeitig so nach aussen rotirt, dass beide Kniegelenke genau in einander passen und sich gegenseitig als Hypomochlion dienen, so dass jeder Druck auf die Füße eine weitere Ueberstreckung im Kniegelenk hervorrufen muss. Begünstigt wird diese Stellung

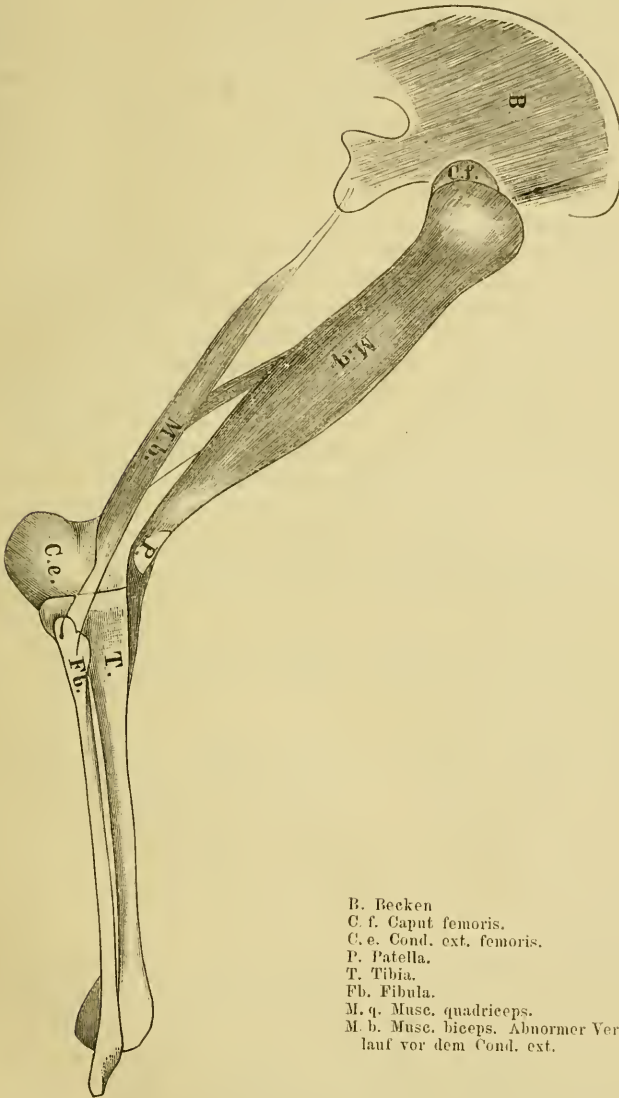
Fig. 2.



noch dadurch, dass die Extremitäten im Hüftgelenk ausserordentlich stark adducirt stehen. Die Hyperextension im Knie ist beiderseits ziemlich beträchtlich. Rechts ist ein nach vorn offener Winkel von ca.  $100^{\circ}$  gebildet, gleichzeitig ist die Tibia etwas abducirt, so dass Genu valgum-Stellung eingetreten ist.

Dieselbe Genu valgumstellung findet sich auch links, dort beträgt aber der Ueberstreckungswinkel nur  $160^{\circ}$ . An der Rückseite war die Haut gespannt

Fig. 3.



- B. Becken
- C. f. Caput femoris.
- C. e. Cond. ext. femoris.
- P. Patella.
- T. Tibia.
- Fb. Fibula.
- M. q. Musc. quadrieeps.
- M. b. Musc. biceps. Abnormer Verlauf vor dem Cond. ext.

nur an einer Extremität noch erhalten gewesen — vorn schlaff und in Falten gelegt. Unter der mittelsten Falte kann man die Patella am unteren Drittel des Femur abpalpiren. Die Muskulatur ist gut entwickelt und zeigt keine Spur

einer Atrophie. Besonders fällt auch hier die ausserordentlich starke Verkürzung des Quadriceps auf, die rechts fast einen Centimeter beträgt. Naturgemäss setzt er jeder Flexion den grössten Widerstand entgegen. Ebenso wirkt der *M. biceps*, welcher anstatt hinter dem *Condylus ext.* zu verlaufen, auf die Vorderfläche verlagert und zum Extensor geworden ist, cf. Fig. 3. Die übrigen Muskeln sind nach Ansatz und Verlauf normal, nur erscheinen die Beuger etwas gedehnt. In der *Fossa poplitea* prominiren die kugeligen Wülste der Femurcondylen, vorn ist die Vorderfläche der Tibiacondylen abzutasten. Durch die eingetretene Verschiebung ist die Gegend vorn stark concav, hinten mehr als in einem anderen Falle gewölbt. Die Kapsel ist stark geschrumpft, was wohl durch den langen Aufenthalt in Spiritus noch begünstigt wurde. Nach Durchschneidung des Quadriceps ist die vorher unmögliche Reposition und Biegung sofort zu Wege zu bringen, die Extremität federt auch nicht mehr zurück. Die Gelenkflächen der Tibia sind völlig normal, die des Femur zeigen Veränderungen, welche denen des vorigen Berichtes ausserordentlich ähnlich sind. Der hintere, unbenutzte Theil der Gelenkflächen zeigt seine normale kugelige Form. Die vordere Partie ist wieder durch eine Leiste von der hinteren abgesetzt, ist stark abgeflacht und steigt ziemlich senkrecht von hinten unten nach vorn oben, gleichsam als Fortsetzung der vorderen Femurfläche, wie in dem vorigen Falle, so dass, wenn die Tibia auf diesen Facetten ruht, nothwendigerweise eine Hyperextensionsstellung eintreten muss. Fig. 2 u. 3. Die normale Patella hat oberhalb der Condylen am unteren Drittel des vorderen Femurschaftes in dem Fettgewebe und dem Knochen eine flache Delle hervorgerufen. Die Diaphysen zeigen keinerlei Verkrümmung, die Epiphysen sind normal gross, nur sind die der Tibia etwas nach hinten und innen verbogen, wodurch auch die *Genu valgum*-Stellung erklärt werden muss.

Eine Betheiligung der *Lgg. cruciata* ist nicht nachzuweisen. Dieselben haben entsprechend den veränderten Insertionspunkten ihre Richtung geändert und sind etwas gedehnt.

Ganz ähnlich verhalten sich die anderen in der Literatur angegebenen Sectionsbefunde von Albert<sup>1)</sup>, Barth, Bouvier<sup>2)</sup>, Cruveilhier<sup>3)</sup>, Friedleben<sup>4)</sup>, Guérin, Holtzmann, Krönlein, Krukenberg, Müller<sup>5)</sup>, Tarnier<sup>6)</sup> und Wagner<sup>7)</sup>. Der Vollständigkeit wegen lasse ich hier die interessantesten als kurze Referate folgen.

Albert fand bei einem Fall von *Genu recurvatum duplex* die Gelenkenden des Femur in 2 Partien getheilt, die hintere, unbenutzte hatte normale kugelige Form und zeigte einen Ueberzug von

1) Albert: Wiener medicinische Presse. 1875. XVI.

2) Bouvier (1837): Bulletin de l'Académie II. 701. cf. Spörri.

3) Cruveilhier, Atlas de l'anatomie pathologique. II. 2. 1849.

4) Friedleben: s. S. 9.

5) Müller: s. S. 7.

6) Tarnier: s. vorn S. 9.

7) Wagner: Jahrbuch für Kinderheilkunde. Wien 1866.

Fettgewebe. Die vordere war in Folge des dauernden Drucks und der Anpassung an die Tibiacondylen platt und abgeschliffen. Patella normal, liegt auf einem Fettlager auf der Vorderseite der Femurfläche oberhalb der Condylen. Lgg. cruciata lang und breit.

Barth<sup>1)</sup> beschreibt einen Fall, bei dem die normal inserirte Kapsel vorne schlaff ist, während sie hinten straff gespannt erscheint. Der Femurcondylus erscheint nach hinten etwas lang ausgezogen. Die Gelenkflächen sind glatt und glänzend. Die Epiphyse sitzt an der Diaphyse nicht wie normal in einem Rechten Winkel sondern in ungefähr  $\frac{2}{3}$  R. nach vorn offenem Winkel. Lgg. cruciata sind bandartig ausgezogen. Patella articulirt nicht mit der Gelenkfläche des Oberschenkels, sondern ruht auf der nach oben gefalteten Gelenkkapsel. Man hatte bei den Bewegungen das Gefühl, als ob gesunde Gelenkflächen auf einander gleiten (Genu recurvatum).

Guérin<sup>2)</sup> beschreibt einen stark missgebildeten männlichen todtgeborenen Foetus vom 6. Monat mit beiderseitiger Verschiebung der Tibia nach vorn. Der nach vorn offene Winkel zwischen Ober- und Unterschenkel beträgt 110°. Die Gelenkflächen der Tibia entsprechen dem vorderen Theile der Femurcondylen, während die hinteren Partien der Gelenkflächen des Femur frei und unbenutzt sind. Lgg. patellae stark gedehnt und verdickt. Patella liegt auf dem unteren Viertel des Oberschenkels. Die Extensoren sind stark verkürzt, der Sartorius wirkt als Ueberstrecker, da er anstatt hinter dem Condylus vor demselben herabzieht. Die Gelenkkapsel ist vorn verdickt, hinten verlängert und zeigt an der Stelle des Verlaufes der *Mm. semitendinosus, semibremanosus* und *biceps* Einziehungen. Lgg. lateralia nach vorn gezogen, laufen fast horizontal, ebenso Lgg. cruciata.

Holtzmann<sup>3)</sup>: Beide Unterschenkel hyperextendirt, keine eigentliche Luxation, sondern Genu recurvata (cf. Barth), Kniee stark nach rückwärts gezogen, Contact aber nicht gelöst. Der l. Unterschenkel liegt an der vorderen lateralen Seite des Oberschenkels. Patella, Femur, Tibia und Fibula normal. Muskulatur normal aber blass. Lgg. cruciata gedehnt. Kapsel nicht eingerissen.

Krönlein<sup>4)</sup> beschreibt weibliche Leiche mit Hyperextension der Kniegelenke und Flexion im Hüftgelenk. Kapsel hinten gedehnt, vorn verkürzt, Muskeln und Knochen atrophisch. Lgg. cruciata schwächtigt, Femurcondylen in die Länge gezogen. Der Condylus internus weist auf seiner vorderen oberen Fläche in der Nähe der Fossa intercondyloidea eine Facette auf, die wohl durch den lang andauernden Druck entstanden ist. Die Femurcondylen laufen parallel zu einander und fassen die sehr flache Fossa intercondyloidea zwischen sich. Die Gelenkflächen reichen weiter herauf als normal.

---

<sup>1)</sup> Barth: Ein Fall von angeborener Knie- und Hüftluxation. v. Langenbeck's Archiv. Bd. 31.

<sup>2)</sup> Guérin (1841): cf. Recherches sur les luxations congénitales par Hibon cf. Spörri.

<sup>3)</sup> Holtzmann: Entstehung der congenitalen Luxation der Hüfte und des Kniees. Virchow's Archiv 140.

<sup>4)</sup> Krönlein cf. Spörri S. 67.

Krukenberg<sup>1)</sup>: Der Condylus internus ist entsprechend der Hyperextension und Innenrotation, welche bestand, in seinen oberen Partien abgeplattet, der Condylus externus dagegen in seiner oberen Partie schwach entwickelt. Von diesen Veränderungen der Gelenkflächen abgesehen, sind jedoch die Ober- und Unterschenkel normal gestaltet. Besonders frei von Verbiegungen und mit den Epiphysen fest verbunden. Eine nähere Beschreibung des hochinteressanten Falles s. S. 24.

Fassen wir die Erfahrungen zusammen, welche uns diese Berichte lehren, so finden wir, dass die Diaphysen stets völlig normal sind und keinerlei Verbiegung zeigen. Die Muskulatur ferner ist gut entwickelt und meist frei von einer Atrophie. Stets ist eine Verkürzung des Quadriceps vorhanden, welche, zugleich mit den Mm. sartorius, semitendinosus, semimembranosus oder biceps, die statt hinter dem Condylus oft vor demselben verlaufen und so als Ueberstrecker wirken, eine Flexion verhindert. Die Beugemuskulatur ist häufig etwas gedehnt. Die Gelenkkapsel verhält sich in den einzelnen Fällen verschieden. Bald ist die vordere Wand geschrumpft, die hintere gedehnt, bald ist sie in allen Theilen geschrumpft beziehungsweise erweitert. Die Lgg. lateralia und Lgg. cruciata zeigen keine erheblichen Veränderungen, verlaufen aber naturgemäss, den veränderten Insertionspunkten entsprechend, statt von oben nach unten, von vorn nach hinten. Die Patella wurde in allen Fällen mit Ausnahme desjenigen von Müller (S. 7) gefunden und zeigte keine wesentlichen Abweichungen von der Norm. Die Epiphysen der Tibia waren überall der Grösse und Form nach normal und überknorpelt, nur waren sie mitunter durch den Druck nach der Seite des Druckes verbogen und leicht abgeknickt, so dass ihre Stellung zu der Diaphyse nicht mehr genau einem rechten Winkel entsprach. Die Gelenkflächen des Femur zeigten die eigentlichen Veränderungen. Die hinteren Partien waren meist von noch normaler kugelförmiger Form, zeigten aber Spuren der Degeneration, die in dem Falle von Tarnier (S. 9) zum völligen Schwund der hinteren Theile geführt hatte. An Stelle der normalen Wölbung nach vorn findet sich dann eine von unten hinten nach vorn oben aufsteigende plattgedrückte und gut ausgeschliffene Gelenkfacette, die nach unten hinten durch eine scharfe Kante abgesetzt ist. Auf dieser Facette ruhen dauernd die Condylen der Tibia. Der Contact

---

<sup>1)</sup> Krukenberg (Archiv für Gynäkologie XXV, 1885): Die Beckenform des Neugeborenen.



ist nirgends gelöst, meistens sind sogar die Tibiacondylen in dieser Lage fest an die des Femur gepresst.

### Nomenclatur.

Nach allen beschriebenen Erscheinungen haben wir es also mit keiner Luxation zu thun, sondern mit einer Hyperextension im Gelenk mit darauf folgender Contractur. Wir haben deshalb diese Fälle streng von den S. 6 ff. als Luxationen beschriebenen zu trennen und thun gut, hier nicht von Luxationen zu sprechen, sondern von einer angeborenen Hyperextension im Kniegelenk oder von einem *Genu recurvatum*.

### Aetiologie.

Zur Erklärung des Zustandekommens dieser Affection sind eine Unmenge von Theorien aufgestellt worden. Capuron (1834), Chelius und Outrepont, Paré, Petit, Smellie u. A.<sup>1)</sup> beschuldigten die Geburtshelfer bei der Extraction die Luxation (!) herbeigeführt zu haben. Da aber eine jede plötzlich entstehende Luxation einen Kapselriss oder eine Epiphysentrennung herbeiführen müsste, die Erscheinungen in unserem Falle stets auf lange einwirkende Gewalt hinweisen und schliesslich durch die Arbeiten von Hibon<sup>2)</sup>, Phocas<sup>3)</sup> u. A. nachgewiesen wurde, dass selbst bei den vorsichtigsten derartigen Versuchen thatsächlich eher eine Fraktur oder Epiphysenlösung herbeigeführt wird als eine Verschiebung der Gelenkflächen, fällt diese Lehre in sich zusammen. Die Affection kann auch unmöglich durch Lähmungen *port partum* entstehen, da sie sogleich bei der Geburt bemerkt wird. Von vielen Autoren Guérin<sup>4)</sup> u. A. ist eine Erkrankung des Centralnervensystems und eine sich daran anschliessende Lähmung beziehungsweise spastische Contractur verantwortlich gemacht worden. Wir haben allerdings unter unseren Beobachtungen einige, welche Anencephalie, Kretinismus, Spina bifida und ähnliches zeigen, diese Fälle sind aber im Verhältniss zu der Zahl völlig normaler Kinder zu klein, um eine derartige Erkrankung zur Entstehung für ausreichend zu halten. Es lässt sich allerdings nicht bestreiten, dass in den Fällen cerebraler Erkrankung diese ein bedeutendes prädisponirendes Moment ist, da eine Verminderung

1) cf. Malgaigne: *Fractures et luxations* II.

2) Hibon: *Thèse inaugurale*. Paris.

3) Phocas: *Revue d'Orthopédie* No. 1. 1891.

4) Guérin: *Recherches sur les luxations congénitales*. 1841. cf. Malgaigne.

der Bewegungsfähigkeit hierdurch gegeben ist, und so das betreffende Individuum gehindert wird seine im Uterus nicht normal gelagerten Extremitäten in normale Stellung zurückzubringen.

Die von Sédillot<sup>1)</sup> und Strohmeyer<sup>2)</sup> und neuerdings von Jul. Wolff<sup>3)</sup> für manche Fälle verantwortlich gemachte Erschlaffung des Bandapparates, ist wohl auch als prädisponirendes Moment von Bedeutung, zum Zustandekommen des Genu recurvatum aber genügt sie sicher nicht. Einerseits ist nur in einer geringen Anzahl von Fällen eine völlige Erschlaffung der Kapsel nachgewiesen, und andererseits würde wohl eher eine echte Luxation entstehen, so wie sie Jul. Wolff in seinem Falle (cf. S. 7) beobachtet hat.

Gelenkerkrankungen, Hydrarthros<sup>4)</sup> und pathologische Erweichung der Epiphyse ist nirgends gefunden und folglich nicht zur Erklärung heranzuziehen.

Für Keimesanomalie ist nirgends ein Anhaltspunkt vorhanden. Heredität<sup>5)</sup> ist in unseren Fällen weder in ascendenter noch descendenter Reihe beobachtet worden. Es bleibt uns daher nur noch die Möglichkeit, unsere Affection entsprechend der Entstehung des Klumpfusses auf mechanische Verhältnisse zurückzuführen. Von vielen Autoren wird immer wieder und wieder darauf hingewiesen, dass die Schwangere ein Trauma<sup>6)</sup> erlitten hätte, und dass hierdurch direct die Verschiebung hervorgerufen wäre. Aber schon Malgaigne behauptete, dass durch eine direct einwirkende Gewalt niemals eine Verschiebung eintreten könnte, und die vorhin erwähnten Arbeiten von Hibon und Phocas bestätigen diese Thatsache durch wissenschaftliche Untersuchungen und Experimente. Ausserdem wäre es völlig unmöglich, dass durch eine plötzlich einwirkende Gewalt eine derartige Stellung der Extremitäten und eine solche Umwandlung der Gelenkflächen zu Stande käme. Die betreffenden Autoren glaubten, es wäre eine Luxation, die der traumatisch erzeugten

---

<sup>1)</sup> Sédillot: Journal des connaissances médico-chirurgiennes cf. Malgaigne II.

<sup>2)</sup> Strohmeyer: Ueber Atonie fibröser Gewebe etc. Inaug.-Diss. Würzburg 1840.

<sup>3)</sup> Wolff: s. S. 7.

<sup>4)</sup> Parise: Archive générale de médecine 1842. XIV. cf. Malgaigne II.

<sup>5)</sup> Robert: Mémoire sur le déplacement originel ou congénital du femur. cf. Malgaigne II.

<sup>6)</sup> cf. die Berichte von Barth, Chatelain, Dubrisay, Friedleben, Kleeberg etc. etc.

ähnlich wäre und konnten noch nicht die aus oben citirten Sectionsberichte entwickelten Thatsachen. Es ist ganz zweifellos, dass zum Zustandekommen derartiger Veränderungen eine längere Zeit nöthig ist, und dass eine Fixation in einer abnormen Lagerung der Extremitäten vorangegangen sein muss.

Am besten schliessen wir uns wohl für unsere Fälle den Erfahrungen an, welche man für den Klumpfuss gemacht hat. Es wird jetzt ziemlich allgemein angenommen, dass die grosse Mehrzahl der Klumpfüsse in der Hauptsache durch abnorme Druckverhältnisse in utero zu Stande kommt<sup>1)</sup>. Denken wir uns nun für unsere Affection die Extremitäten lägen im Uterus gestreckt, sei es, dass sie nie die normale Flexionsstellung eingenommen hätten, sei es, dass die normale Stellung durch irgend eine besonders starke Kindsbewegung in die Streckstellung überging, so wird es unter gewöhnlichen Verhältnissen, bei reichlichem Fruchtwasser, weitem Amnionsack und weitem Uterus für das Kind leicht sein, die Extremitäten beliebig zu bewegen und sie so auch in die richtige Stellung zurückzubringen. Ist aber der Uterus oder der Amnionsack eng und die Menge des Fruchtwassers gering, so werden die Extremitäten in dieser Stellung fixirt. Die stossenden Bewegungen, welche die Extremitäten nach oben ausführen, die Bemühungen des Uterus, seinem Inhalt die kleinste Form zu geben, die sich in fortwährendem Druck auf die Füsse äussern, sowie das Wachsthum der Extremitäten, das schneller vor sich geht als die entsprechende Vergrösserung der Hüllen, führen allmählig eine Ueberstreckung mit oder ohne seitliche Verbiegung im Kniegelenk herbei, da eine normale Flexion, wie oben auseinandergesetzt, durch die Fixation nicht möglich ist. Hierbei bildet sich nun der vordere Theil resp. auch die seitlichen Partien der Femurepiphyse entsprechend den auf ihm ruhenden Tibiacyclen um, er wird abgeplattet und abgeschliffen. Könnte in diesem Zustand durch Wiederherstellung der normalen Raumverhältnisse eine Flexionsstellung hergestellt werden, so würde in ganz kurzer Zeit jede Andeutung einer vorhanden gewesen Ver-änderung verschwunden sein, da die Gelenkflächen sich sehr schnell

---

<sup>1)</sup> Lücke: Ueber den angeborenen Klumpfuss. Sammlung klin. Vorträge No. 16, gesammelt von Volkmann.

<sup>1)</sup> Banga: Zur Aetiologie des typischen angeborenen Klumpfusses. Deutsche Zeitschrift für Chirurgie. 1877.

den neuen Verhältnissen anpassen. Bleibt dagegen die Hyperextensionsstellung bestehen, so beginnen die Extensoren sich zu verändern, es tritt in den beteiligten Muskeln eine Contractur ein. Dieselbe kommt überall da zu Stande, wo eine abwechselnde Dehnung und Contraction des Muskels aufgehoben ist. Die mikroskopische Structur ist dabei vollständig unverändert und daher sahen wir auch oben, dass fast nie eine Atrophie des Muskels beobachtet wurde<sup>1)</sup>. Diese Contractur, an der sich ausser dem Quadriceps oftmals noch die abnorm gelagerten *Musc. semitendinosus*, *semimembranosus*, *sartorius*, *biceps* und schliesslich auch die Gelenkkapsel in ihrer vorderen Partie theiligt, hält dann die Extremität in dieser abnormen Stellung fest, die Gelenkenden verändern sich, den neuen Verhältnissen entsprechend, immer mehr, so dass schliesslich das Bild entsteht, welches wir auf S. 14 ff. entwickelt haben. Dass die Veränderung in dieser Weise vor sich geht, beweist einerseits der oft beobachtete Mangel an Fruchtwasser bei der Geburt (Bard, Krukenberg, Krönlein, Karewski, Nasse), der Umstand, dass sehr viele mit dieser Affection behafteten Kinder mit über die Schultern geschlagenen Beinen geboren werden (Bard, Guéniot, Krönlein, Robert, Cruveilhier [Füsse an den Unterkiefer gepresst] u. a. m.) und schliesslich die in manchen Fällen (Nasse, Krukenberg, Müller) beobachteten Druckspuren. Ein sehr interessantes Bild der Lage giebt uns ein ausführlicher Bericht von Krukenberg<sup>2)</sup> (s. auch S. 20).

Es handelt sich um einen Hemicephalus, der extrahirt wurde. Die unteren Extremitäten zeigen wesentliche Veränderungen. Die rechte Schenkelfalte ist stark ausgeprägt, ihr parallel verlaufen an der inneren vorderen Circumferenz des Oberschenkels noch 4 weitere Hautfalten. Die Haut spannt sich, wenn man den Schenkel zu strecken versucht. Von der rechten Schenkelfalte aus verläuft parallel dem Lg. Pouparti und bis an dieses heranreichend eine flache Delle über die vordere Bauchwand bis in die Gegend des linken Rippenbogens. Legt man den Oberschenkel in diese Delle hinein, so ist die Haut entspannt, die Falten geschlossen. In dieser Stellung liegt auch der Oberschenkel, wenn er sich selbst überlassen bleibt, dabei ist er stark nach innen rotirt. Weitere Hautfalten finden sich noch an der inneren, vorderen Seite des Knies. Sie klaffen, wenn man bei obiger Haltung der Oberschenkel die Unterschenkel streckt, sie schliessen sich, wenn man den ausserordentlich stark hyper-

---

1) cf. Karewski: Chirurgie des Kindesalters. 1894, pag. 674.

2) Krukenberg, Archiv für Gynäkologie. XXV. 1885. — Die Beckenform der Neugeborenen. Mit Abbild.

extendirten Unterschenkel bis zur linken Hüfte herunterführt, dabei liegt der äussere Fussrand der Hinterbacke an. Dass die beschriebene Haltung in utero innegehalten war, beweisen die am Fuss befindlichen Druckmarken. Es finden sich deren drei von Linsengrösse an den bei dieser Stellung am weitesten nach aussen gelegenen Stellen des Fussrandes. Eine weitere Druckmarke findet sich am Capitulum metatarsi V und am Trochanter major des Oberschenkels.

Dass in manchen seltenen Fällen bei der Geburt auffallend viel Fruchtwasser vorhanden war<sup>1)</sup>, spricht durchaus nicht gegen unsere Annahme, da die Menge desselben beträchtlich in verschiedenen Zeiten wechseln kann, so dass zu der Zeit, wo die Umlagerung stattfand, nur wenig vorhanden sein kann.

Die nur 6 mal beschriebene Contractur in Beugstellung ist als eine Affection aufzufassen, die wohl auch in Folge von Fixation — in abnorm starker Flexionsstellung der Extremität — eingetreten ist, und welche, auch in Bezug auf Prognose und Therapie, dem Genu recurvatum völlig gleich steht.

Ich lasse diese Fälle kurz folgen (Müller und Nasse s. S. 7, 8).

Chaussier<sup>2)</sup> beobachtete einen Fall von angeborener doppelseitiger Kniegelenksluxation nach hinten, verbunden mit Hüft- und Fussgelenksverrenkungen auf beiden Seiten und dreier Fingergelenke.

Hamilton<sup>3)</sup>: Doppelseitige Subluxation der Tibia nach hinten, in Folge von Contractur des Gastrocnemius. Durch die Tenotomie wird prompte Heilung herbeigeführt.

Aumüller<sup>4)</sup> berichtet auch von einem Falle nach hinten.

Nissen<sup>5)</sup> berichtet über einen Knaben, der beiderseitig Contractur in Flexionsstellung im Kniegelenk zeigte und stets mit unter dem Rumpf gekreuzten Beinen wie ein Türke dasass. Flexoren verkürzt, Quadriceps atrophisch, Patellae erst bei späteren Untersuchungen als sehr kleine Körperchen nachweisbar. Scheinbare Subluxation nach hinten. Tenotomie der Flexoren und des Sartorius

---

<sup>1)</sup> cf. Bouvier, Plagemann u. A. m.

<sup>2)</sup> Chaussier: cf. Malgaigne, Fractures et luxations II. cf. Spörri.

<sup>3)</sup> Hamilton: Fractures et luxations. Paris 1880. cf. Spörri.

<sup>4)</sup> Aumüller, Dissertation Würzburg 1895. cf. Zeitschrift für orthopädische Chirurgie. IV. 565.

<sup>5)</sup> Nissen, Dissertation Erlangen 1880, 2 Fälle von angeborenen Missbildungen im Kniegelenk. Mit Abbild.

scheinen Besserung herbeizuführen, doch ist dieselbe nicht erreicht, da das Kind aus der Behandlung genommen wurde.

### Complicationen.

Von den Complicationen kommen ausser den schon erwähnten Contracturen der Muskeln und der Kapselwand vor allem Luxation im Hüftgelenk, Klumpfuss und Plattfuss mit Contracturen an den Zehen zur Beobachtung. Dieselben stehen in keinem directen Zusammenhange mit unserer Erscheinung, sind aber wohl auf dieselben abnormen Druckverhältnisse — theilweise wenigstens — zurückzuführen.

Die öfter beobachtete Schloffheit der Kapsel beruht entweder auf trophoneurotischen Störungen, auf einer angeborenen Erweiterung (J. Wolff) oder ist auf mechanische Verhältnisse zurückzuführen, und zwar in der Weise, dass die andrängenden Tibiacondylen die Kapsel vorn dehnen, während durch den dauernden Zug die hinteren Partien ausgezogen werden (cf. Ammon, Richmann, Schmidt, Schönfeld u. A. m.).

Sehr interessant ist das Verhalten der Patella bei unserer Affection. Müller sagt in seiner Arbeit, dass die Prognose des Genu recurvatum von dem Fehlen oder Vorhandensein der Patella abhängig ist. Gefehlt hat die Patella nach anatomischem Nachweise nur ein einziges Mal bei seinem eigenen Präparate; die von verschiedenen Seiten aufgestellte Behauptung, dass auch in ihrem Falle die Patella gefehlt habe, findet wohl durch Folgendes seine Erklärung. Als ich das S. 12 beschriebene Kind untersuchte, fand sich keine Spur einer Patellaanlage; nach 4 Wochen aber, nach kräftiger Massage der Extremität konnte sie als kleines Knorpelkörperchen nachgewiesen werden. Aehnlich erging es Joachimsthal, Krönlein und vielen Anderen. Es ist ja sehr möglich, dass das erste Mal die Untersuchung grössere technische Schwierigkeiten bot als später, oder dass durch ungeeignete Manipulationen die Patella nach der Seite verschoben wurde, jedenfalls muss aber hier die Frage sehr ernstlich erwogen werden, ob nicht erst durch die vermehrte Bewegung der Extremität ein normales Wachstum der vorher rudimentären Anlage stattgefunden hat. Das Auffinden der Patella nach längerer Zeit — in einem Fall von Krönlein erst im sechsten Jahre — spricht ausserordentlich hierfür. Albrecht<sup>1)</sup> vertritt bei

<sup>1)</sup> Albrecht: Beiträge zur Tensionstheorie des Humerus und zur morphologischen Stellung der Patella in der Wirbelthierreihe. Dissertation. Kiel 1875.

der Entstehung der Patella die Ansicht, dass dieselbe zwar angelegt, aber erst durch Reibung der Quadriceps-Schne an dem Femur sich ausbilde. Wenn also diese Reibung nur in minimalem Maasse vorhanden ist, wird die Patella auch nur rudimentär sich entwickeln, ihre normale Anlage zeigt sie aber dadurch, dass sie bei häufigeren Bewegungen grösser und dicker wird und sich bald in Nichts von der normalen unterscheidet. Interessant sind in dieser Beziehung die von Lücke gemachten Beobachtungen, nach denen die Patella nach der Klumpfussoperation ausserordentlich rasch und viel besser sich entwickelte, als in solchen Fällen, wo die Operation unterblieb und das Kind seine Extremität nur in beschränktem Masse gebrauchen konnte. — Ein wirklicher Mangel der Patella ist nur selten beobachtet worden von Müller, von Brunner<sup>1)</sup>, von Buhl<sup>2)</sup> und neuerdings von Bristow<sup>3)</sup>. Worauf derselbe zurückzuführen ist, zu untersuchen, liegt nicht in dem Bereich dieser Arbeit.

### Prognose.

Die Prognose des Genu recurvatum ist eine ziemlich gute, und zwar ist sie völlig unabhängig davon, ob die Affection einseitig oder doppelseitig sich findet. Konnten doch Barwell<sup>4)</sup> und Davis<sup>5)</sup> beispielweise bei doppelseitiger Affection nach 14 Tagen bezw. 1 Jahr über vollständige Heilung berichten. Dass die Betheiligung der Patella eine Rolle spielt, wie Müller u. A. glaubten, ist dadurch widerlegt, dass die Patella sich bei späterer Untersuchung fast immer findet. Was bei der Beurtheilung von wesentlicher Bedeutung ist, ist einestheils die Schwere der Affection, welche von der Dauer der abnormen Lage im Uterus, der Mitbetheiligung der Muskeln und der Gelenkkapsel abhängig ist, anderentheils die Art der anderweitigen Complicationen, die bei den einseitigen fast stets leichter, bei den doppelseitigen sehr schwerer Natur sind und so das Bild sehr verschlimmern. Die Zeit, nach welcher die Kinder in die Behandlung gegeben, ist natürlich auch von Einfluss, da die Contractur, je länger sie währt, um so stärker wird und das Bein aus Mangel an Bewegung atrophirt.

---

1) Brunner: Ueber Genese, congenitalen Mangel und rudimentäre Bildung der Patella. Virchow's Archiv. 1891. Bd. 124, S. 358 ff.

2) Buhl: Zeitschrift für rationelle Medicin. Bd. 18. 1860.

3) Bristow: Medic. News. 2. Januar 1897.

4) Bawell: The Lancet. 1877. I. 389. cf. Spörri.

5) Davis cf. Hamilton, Fractures et luxations. Paris 1884. cf. Spörri.

Die Patienten werden meist schon in den ersten Wochen zum Arzt gebracht und deshalb können wir diesen zuletzt erwähnten Umstand ausser Acht lassen. Die Dauer der Behandlung schwankte zwischen 8 Tagen und 6 Jahren. Ob völlige Restitutio ad integrum wieder eintreten wird, ist schwer vorher zu sagen, doch ist anzunehmen, dass ein kräftiges Kind unter geeigneten Maassnahmen den völlig unbehinderten Gebrauch seiner Beine wiedererlangt. Eine länger andauernde Behandlung mit fixirenden (Gyps-) Verbänden wird von den Kindern meist ebenso gut vertragen wie die Klumpfussverbände. Man hat vor allem bei dem Stellen der Prognose auf die Constitution des kleinen Patienten zu achten, denn häufig handelt es sich um schwächliche, elende Kinder, welche bald an allgemeinen Krankheiten zu Grunde gehen.

### Therapie.

Da uns weder die Palpation noch das Röntgenbild einen genauen Aufschluss über die Schwere der Affection geben kann, so werden wir in jedem einzelnen Falle von dem leichtesten bis ev. zum schwersten Mittel fortschreiten, um keinen Schaden anzurichten. Die einfachste und in sehr vielen Fällen völlig ausreichende Behandlung ist die Massage. So erreichten Karewski<sup>1)</sup>, Kleeberg<sup>2)</sup>, Müller in 8 Tagen, Guéniot<sup>3)</sup>, Motte<sup>4)</sup> in 14 Tagen und viele andere (Nasse) in ebenfalls sehr kurzer Zeit durch einfache Massage vollständige Heilung.

Die betreffende Extremität wird ein bis zweimal jeden Tag kräftig massirt und gleichzeitig werden langsame vorsichtige Beugeversuche vorgenommen. Geht man hier zu kräftig vor, so kann man leicht eine Fractur oder eine Epiphysentrennung herbeiführen. Sollte nach einiger Zeit etwa 8—14 Tagen noch gar keine Besserung eingetreten sein, so geht man zum Redressement forcé in Narkose über. Der Oberschenkel wird dabei fixirt und nach oben (resp. nach oben innen oder aussen) gedrückt, der Unterschenkel in seiner Längsachse angezogen und nach unten gepresst. Darauf wird die

---

<sup>1)</sup> Karewski: Archiv für Kinderkrankheiten XII.

<sup>2)</sup> Kleeberg: Zeitschrift für die gesammte Medicin, herausgegeben von Dieffenbach, Fricke und Oppenheim. 1837. Bd. VI. S. 160ff.

<sup>3)</sup> cf. Spörri.

<sup>4)</sup> Maass: Angeborene Verrenkung des Unterschenkels nach vorn. Archiv f. klin. Chirurgie. 1874. Bd. XVII. Heft 3, S. 492.



Extremität in leichter Beugstellung eingegypst, die Flexion durch etappenweise angelegte Verbände dauernd verstärkt, bis eine normale Beugstellung eingetreten ist, und der Unterschenkel nicht mehr in seine alte Lage zurückfedert. Dann beginnt man auch hier die Massage, um das Glied zu kräftigen und schneller bewegungsfähig zu machen. Mit dieser Methode haben Chatelain, Guéniot, Joumans u. a. (cf. Spörri) in kurzer Zeit sehr gute Erfolge erzielt, während Maass<sup>1)</sup> trotz dreijähriger und Krönlein (cf. Spörri) trotz sechsjähriger derartiger Behandlung nur geringe Besserung erzielten. Sollte ein Redressement völlig unmöglich sein und eine unblutige Methode nicht zu dem gewünschten Resultate führen, so ist ein operativer Eingriff unbedingt geboten. Zwar soll auch hier das Princip walten, welches in unserer ganzen modernen Orthopädie maassgebend ist, so lange es geht durch unblutige Repositionen und fixirende Verbände zu behandeln, aber, wenn alle Versuche fehlgeschlagen haben, ist hier die Operation unbedingt indicirt. Die Erfahrung hat uns auch gezeigt, dass Operationen in diesen Fällen stets zur Heilung geführt haben. Da es sich wohl in einem solchen Falle immer um übermässig starke Contracturen der Streckmuskulatur handeln wird, so ist die Tenotomie des Quadriceps oberhalb des Gelenkes vorzunehmen. Owen<sup>2)</sup> hat diese Operation, Hamilton und Nissen bei Flexionscontractur die Tenotomie des Gastrocnemius mit ausserordentlich gutem Erfolge ausgeführt. Von kleineren anderen Eingriffen ist unter gewissen Verhältnissen die von Phocas<sup>3)</sup> angewendete Osteoclasie empfehlenswerth, allerdings nur dann, wenn, wie in seinem Falle, schon eine geringe Beweglichkeit in normaler Flexionsrichtung vorhanden ist.

Ein grösserer operativer Eingriff, der stets mit Eröffnung des Gelenkes einhergeht, ist nur unter den dringendsten Umständen anzurathen, da die Gefahren für eine spätere Functionsunfähigkeit des Gelenkes sehr gross sind. Es dürfte diese Art der Operation nur bei grösseren Kindern in Erwägung gezogen werden und allerdings hat J. Wolff bei dem von ihm operirten Kinde ein sehr gutes Resultat erzielt. Er führte dabei zum ersten Male eine blutige

---

<sup>1)</sup> Maass: Angeborene Verrenkung des Unterschenkels nach vorn. Archiv f. klin. Chirurgie. 1874. Bd. XVII, Heft 3, S. 492.

<sup>2)</sup> Owen: Revue d'orthopédie 1891.

<sup>3)</sup> Phocas: Revue d'orthopédie 1891. No. 1.

<sup>4)</sup> J. Wolff: s. S. 7.

Reposition der Luxatio genu congenita aus, indem er nach Eröffnung der Gelenkkapsel und Loslösung der adhärennten Theile, die Quadricepssehne zickzackförmig einschnitt, und als diese Verlängerung noch nicht ausreichte, die Tuberositas tibiae abmeisselte und an höherer Stelle mit einem Elfenbeinstifte wieder befestigte. Der Erfolg war ein ausgezeichneter, so dass das 9<sup>1</sup>/<sub>2</sub>jährige Mädchen volle Bewegungsfähigkeit wieder erlangte. Redard<sup>1)</sup> räth zur Resection des Gelenkes, wenn alle anderen Versuche fehlgeschlagen haben, doch ist in so jungem Alter eine Resection für das Kind weitaus gefährlicher als das Genu recurvatum, mit welchem das Kind unter Beihülfe geeigneter Stützapparate besser gehen kann, als mit der in Folge der Resection atrophisch gewordenen Extremität.

Um ein klares Bild über alle bisher beobachteten Fälle zu erhalten, lasse ich dieselben jetzt alphabetisch geordnet in kurzen Auszügen mit genauer Litteraturangabe folgen.

#### A. Echte Luxationen, s. S. 6.

1. Friedleben, A., Jahrbuch für Kinderheilkunde III. 220. 1860. Schmidt's Jahrb. 112. S. 307 (Mädchen).
2. Müller, K., Arbeiten aus der chirurg. Poliklinik. Leipzig 1888 (Mädchen).
3. Nasse, Verhandlungen der freien Chirurgenvereinigung Berlins. 8. VII. 1895 (Knabe).
4. Robert, cf. Malgaigne, Fractures et luxations II. (Spörri) (Mädchen).
5. Schmidt, cf. Müller (Mädchen).
6. Tarnier, Bulletins de la société anatomique. Avril 1854.
7. Wolff, J., Zeitschrift für orthopäd. Chirurgie. Bd. II. (Mädchen).

#### B. Contracturen in Beugstellung, s. S. 5.

8. Aumüller, Diss. Würzburg 1895. Cf. Zeitschr. f. orthopäd. Chir. IV. 565.
9. Chaussier, cf. Malgaigne, Fractures et luxations. II (Spörri).
10. Hamilton, Fractures et luxations. Paris 1880 (Spörri), cf. No. 2 u. 3.
11. Nissen, 2 Fälle von angeborenen Difformitäten des Kniegelenks. Erlangen 1880. Dissertation (Knabe).

#### C. Genu recurvatum.

1. Einseitig.
12. Adelman, Zeitschrift für die gesammte Medicin. 1876 (Spörri). Nicht genauer angegebene Affection mit Verschiebung nach aussen. Patella nach innen gelagert. Ligg. straff. Die Condylen von Femur und Tibia entsprechen sich. Cond. fem. int. sehr klein, ext. gross.

---

<sup>1)</sup> Redard, Orthopédie. Paris 1892.

13. Adelmann, Ebendasselbst. Condylus internus weit nach innen gedrängt.  
14. Adelmann, Ebendasselbst. Condylus internus nach innen herübergedrängt. Condylus ext. sehr klein. Ligg. sehr schlaff.  
15. Bard, American Journal of medical sciences. Febr. 1835. p. 555 (Spörri). Starke Hyperextension im Kniegelenk. Flexion und Extension leicht, doch kehrt die alte Lage sofort wieder zurück.

Therapie: Bandagen führen völlige Heilung herbei.

16. Berlin, cf. Hibon, De la luxation congénitale du tibia en avant. Paris. Cf. Spörri. Geburt in Steisslage — Extraction. Der linke Unterschenkel scheint dem Oberschenkel aufgelegt zu haben. Bänder sehr schlaff.

Therapie: Massage u. Verbände führen zur schnellen Heilung (Knabe).

17. Blanc, Gazette médicale de Paris. 1886. No. 26 (Spörri). Trauma in der Schwangerschaft. Geburt in Schädellage, starke Hyperextension im Kniegelenk, bis zur völligen Berührung von Ober- und Unterschenkel ausführbar. M. quadriceps stark contrahirt, springt als harter Wulst vor.

Therapie: Massage und Fixation an das gesunde Glied. Sehr guter Erfolg (Mädchen).

18. Bloch, Prager medic. Wochenschrift. 1892. S. 630. Zur Casuistik der angeborenen Kniegelenkslux. Hyperext. im linken Knie. Normale Geburt. Links Verkürzung. Quadriceps contrahirt. Patella kleiner als rechts. Gelenke sehr schlaff (Mädchen).

19. Bloch, Ebendasselbst. Hyperext. und Aussenrotation der Tibia. Patella kleiner als an der gesunden Seite.

Therapie: In beiden Fällen Besserung nach Redressement forcé und Gypsverbänden.

20. Chatelain, cf. Hibon, De la luxation congénitale du tibia en avant. Paris 1881 (Spörri). Starke Hyperextension links. Trauma in der Schwangerschaft. Normale Geburt. Flexion möglich, sofortiges Zurückfedern beim Loslassen.

Therapie: Fixation 14 Tage in Streckstellung durch Eisenschienen, 9 Tage in Flexion. Völlige Heilung (Mädchen).

21. Dubrisay, Luxation cong. du genou. Ref. Centralblatt für Chirurgie. 1875. p. 624. Normale Geburt in Kopflage. Spitzwinklige Hyperextension. Bewegung nach der Flexions- und Extensionsseite leicht auszuführen. Hinten die kugeligen Femurcondylen. Vorn unter der schlaffen, gefalteten Haut die normale Patella und der vordere Rand der Tibiacondylen, Muskulatur kräftig, keine Verkürzung.

Therapie: Guttaperchaverband und längere Fixation 4 Wochen. Völlige Heilung (Mädchen).

22. Guéniot, cf. Hibon (Spörri), Normale Geburt in Schädellage. Zugleich mit dem Hals wurde der rechte Fuss geboren. Das Bein blieb wie aufgehängt an der Schulter liegen. Starke Hyperextension des Unterschenkels, konnte bis zur Berührung mit dem Oberschenkel gebracht werden. Reposition leicht, Zurückfedern in die alte Stellung. Patella normal.

Therapie: Fixation an das gesunde Bein, Heilung (Mädchen).

23. Guéniot, M., Ebendasselbst, Geburt in Schädellage — Extraction. Rechts sehr starke Hyperextension und Rotation nach aussen. Patella deutlich fühlbar. Nabelschnur um beide Beine geschlungen.

Therapie: 3 Monate hindurch fixirende Verbände, erst in Streck-, dann in Beugstellung. Völlige Heilung (Mädchen).

24. Heineke, Beiträge zur Kenntniss und Behandlung der Krankheiten des Kniees. Danzig 1866. S. 257 (Spörri). Starke Hyperextension links, die bis zum rechten Winkel vermehrt werden kann. Vorn 2 Querfalten in der schlaffen Haut, darunter vorderer Rand der Tibiacondylen fühlbar. Hinten Vorspringen der Femurcondylen.

Therapie: Redressement, fixirende Verbände in Beugstellung (Knabe).

25. Joachimsthal, Freie Vereinigung der Chirurgen Berlins. 8. Juli 1889. Hyperextension rechts im Winkel von  $130^{\circ}$ . Flexion über die Streckstellung hinaus möglich, allerdings nur bei Fixation und Heraufdrücken des Femur. Zurückfedern in die alte Lage. Hinten Femurcondylen prominent. Vorn der vordere Rand der Tibiacondylen. Bei der ersten Untersuchung scheint die Patella zu fehlen. Nach einem Jahre wird sie als kleines Knorpelkörperchen nachgewiesen (cf. S. 26). Extremität um 2 Ctm. verkürzt (Mädchen).

Therapie: Anfangs wird garnichts dazu gethan, es tritt spontan Besserung ein, die durch Massage beschleunigt wird (Mädchen).

26. Joachimsthal, Ebendasselbst. Aehnlicher Fall von Hyperextension.

27. Joumans, cf. Hamilton, Fractures et luxations. Paris 1884 (Spörri). Hyperextension des linken Unterschenkels bis fast zur völligen Berührung mit dem Oberschenkel. Sofortiges Zurückfedern beim Loslassen. Contractur der Strecker. Patella kleiner als an der anderen Seite.

Therapie: Anlegung von fixirenden Verbänden mit seitlich angebrachten Fischbeinstäben. Heilung nach einigen Wochen (Mädchen).

28. Karewski, Archiv für Kinderkrankheiten. Bd. XII. Ein Fall von Luxatio tibiae praefemoralis. Normale Geburt. Wenig Fruchtwasser. Hyperextension im Winkel von  $100^{\circ}$ . In der Kniekehle die Condylen des Femur, vorn unter der schlaffen gefalteten Haut der vordere Rand der Tibiacondylen fühlbar. Muskulatur schlaff. Flexion bis  $120^{\circ}$  möglich, ohne Zurückfedern. Aussenrotation der Tibia. Seitliche Bewegungen unmöglich. Patella normal.

Therapie: Durch täglich vorgenommene Repositionsversuche tritt nach 8 Tagen völlige Heilung ein, kein Unterschied zwischen beiden Extremitäten.

29. Kleeberg, 1837. Zeitschrift für die gesammte Medicin (Dieffenbach, Fricke und Oppenheim). Bd. VI. S. 106 ff. Hochgradige Hyperextension im linken Kniegelenk. Trauma in der Schwangerschaft. Die Extremität ist schief nach oben gelagert, so dass die Zehen die rechte Bauchseite berühren. Hinten die Femurcondylen, vorn der vordere Rand der Tibiacondylen zu palpieren. Starke Verkürzung der Extremität. Patella normal. Reposition leicht. Zurückfedern in die alte Lage.

Therapie: Fixirung in forcirter Beugstellung, wobei das Kind grosse Schmerzen hat. Heilung nach 8 Tagen (Mädchen).

30. Krünlein, cf. Spörri, S. 36. Wenig Fruchtwasser, s. S. 24. Das linke Bein lag bei der Geburt ganz nach oben auf den Leib geschlagen und zwar im Knie hyperextendirt und stark nach links abweichend. Die Hyperextension lässt sich leicht verstärken, Flexion unmöglich. Patella nicht zu fühlen (starke Adduction im Hüftgelenk).

Therapie: Schienenverband in leichter Flexion. Nach fünfmonatlicher Behandlung bleibt das Bein in Streckstellung stehen, leichte Flexion möglich. Durch passive Bewegungen wird die Flexion erleichtert. Nach weiteren 1½ Jahren erhält das Kind einen Geh-Streckverband. Im 6. Jahre ist die Bewegungsfähigkeit normal. Patella noch immer kleiner als rechts, s. S. 26. (Mädchen).

31. Maas, H., Archiv für klin. Chirurgie. 1874. Bd. 17. S. 492. Normale Geburt. Rechts starke Hyperextension. Patella nicht zu fühlen. Reposition leicht, doch federt der Schenkel sofort in die alte Lage zurück.

Therapie: 6 Wochen lang liegender Gypsverband, und darauf weitere feste Verbände. Nach 2 Jahren ist noch keine Heilung eingetreten (Knabe).

32. Mason, cf. Hamilton, Fractures et luxations (cf. Spörri) stellt Mulattin mit Hyperextension der Tibia vor. Reduktion leicht (Mädchen).

33. Müller, K., Arbeiten aus der chirurg. Poliklinik. Leipzig 1888. Geburt in Gesichtslage, durch Zange beendet. Linkes Bein im Hüftgelenk flektirt, starke Hyperextension im Kniegelenk ( $120^{\circ}$ ) mit Verlagerung nach oben. Reposition erschwert. Hyperextension bis  $90^{\circ}$  leicht und schmerzlos auszuführen. Seitliche Bewegungen unmöglich. Vorn schlaffe Haut mit Querfalten, in deren einer die horizontal stehende Patella gefühlt wird. Keine Contractur. Flexion möglich. Zurückfedern.

Therapie: Reposition und Fixation in rechtwinkliger Stellung durch einen Guttaperchaverband. Heilung nach 14 Tagen (Knabe).

34. Motte, cf. Hibon, De la luxation congénitale du tibia en avant. Paris 1884 (Spörri). Starke Hyperextension und Aussenrotation des linken Unterschenkels, so dass die Ferse bei halb auf den Leib gebeugtem Oberschenkel die linke Schulter berührt. Hyperextension lässt sich leicht noch verstärken. Hinten die Femurcondylen, vorn Tibiacondylen, und in den mit talgartigen Massen ausgefüllten Furchen die kleine Patella. Bei fixirtem Oberschenkel ist die Reposition möglich, doch federt die Extremität sofort wieder zurück.

Therapie: Leichter Verband in immer stärkerer Flexion führt nach 14 Tagen zur Heilung (Mädchen).

35. Nasse, Verhandlungen der freien Vereinigung der Chirurgen Berlins. Jahrg. VIII. 1895. S. 60. Contractur des rechten Kniegelenks mit Hyperextension. Genu varum. Rechts Pes calcaneo-valgus, links Pes varus. Drucknarben auf der Höhe des linken Fibulaköpfchens und der Convexität des linken Fusses (Knabe) s. S. 24.

36. Nasse, Ebendasselbst. Genu recurvatum sinistrum. Pes calcaneus sin. Patella nur als Verhärtung fühlbar.
37. Nasse, nicht beschrieben, beobachtet in der Kgl. chir. Poliklinik zu Berlin. Genu recurvatum sinistrum. Verkürzung des linken Beins um 1 Ctm. Leichte Atrophie, Patella nicht zu fühlen. Vorn eine quere Falte, unter welcher die Tibia zu palpieren ist. In den Kniekehlen liegen die Femurcondylen als kugelige, prominirende Wülste. Beugung nur beschränkt möglich, weitere Ueberstreckung leicht und schmerzlos.

Therapie: In allen 3 Fällen Massage. Nach kurzer Zeit Heilung (Mädchen).

38. Owen, Ed., Revue d'orthopédie. 1891. p. 398. Genu recurvatum congenitum. Geburt normal in Schädellage, die Beine gestreckt über die Schulter geschlagen. Beugung selbst in Narkose unmöglich, starke Contractur der Quadriceps.

Therapie: 2 seitliche Einschnitte in die Quadricepssehne (Durchtrennung) mit darauf folgenden fixirenden Verbänden und Massage. Heilung (Mädchen).

39. Perrier, cf. Hibon (Spörri). Starke Hyperextension des Unterschenkels bis fast zur völligen Berührung mit dem Oberschenkel. Starke Contractur der Quadriceps.

Therapie: Nach sechswöchentlichen Repositionsversuchen wird durch Verbände und Massage weiter behandelt.

40. Phocas, Revue d'orthopédie. 1891. No. 1. Mit der Zange entbundenes, gesundes Kind mit Hyperext. im l. Kniegelenk, in einem Winkel von  $140^{\circ}$ . Leichte Contractur des Quadriceps. Die Hyperext. ist leicht noch zu verstärken. Flexion nur bis  $120^{\circ}$  möglich. Active Bewegungen werden nur im Sinne der Ueberstreckung ausgeführt.

Therapie: Fixirende Verbände in Flexionsstellung. Massage. Da keine dauernde Heilung erzielt wird, das Bein immer wieder zurück federt, wird mit gutem Erfolg eine Osteoklasie vorgenommen, s. S. 29.

41. Pravaz, cf. Spörri, p. 34. Hyperextension, die bis zur Berührung von Ober- und Unterschenkel forcirt werden kann. Flexion und Reposition unmöglich.

Therapie: Leichte und passive Bewegungen in Beugungsrichtung.

42. Richardson und Porter, Boston med. and surg. journal. 1875. II. 321. Ref. Centralblatt für Chirurgie. 1875. No. 7 u. No. 39. Rechtwinklige Hyperextension im l. Kniegelenk mit Aussenrotation der Tibia. Reposition möglich, doch tritt beim Loslassen sofort die alte Stellung wieder ein.

Therapie: Massage und Verbände führen in 4 Wochen völlige Heilung herbei. (Mädchen.)

43. Dieselben, Ibidem. Aehnlicher Fall, Hyperext. durch Druck und Zug auszugleichen.

Therapie: wie oben (Mädchen).

44. Richman u. Goodlee, The Lancet 1877. Ref. Schmidt's Jahr. 197. S. 288. Hyperextension im l. Knie, Flexion in der l. Hüfte. Schlanke Rän-

der. Seitliche Bewegungen leicht, Flexion unmöglich auszuführen, da starke Contractur besteht.

Therapie: Fixirende Verbände.

45. Robertson, Glasgow med. journal. 1884. (Spörri.) Hyperextension, die bei Beugeversuchen mit schnappendem Geräusch sich in normale Flexion bringen lässt.

Therapie: Schienenverbände. Völlige Heilung.

46. Sanson, Extr. de la thèse d'Ad. Sanson. 1841. p. 56. Cf. Phocas. Genu recurvatum sinistrum, Hyperextension bis fast zur völligen Berührung von Ober- und Unterschenkel ausführbar.

Therapie: Fixirender Verband, Heilung nach 12 Tagen.

47. Sayre, Revue mensuelle des maladies de l'enfance. Oct. 1890. Cf. Phocas. Abduction und Hyperext. im Kniegelenk. Genu valgum-Stellung.

Therapie: Massage und redressirende Bewegungen führen völlige Restitutio ad integrum herbei.

48. Timmer, Nederl. tijdschrift voor Geneeskunde. Ref. Zeitschrift für Orthopädie. 92. No. 21. II. 454. Genu recurvatum beschrieben.

- 49 und 50. Volkmann, Freie Vereinig. der Chirurg. Berlins. 26. Sitzung 8. Juli 89. (Discussion zum Vortrag Joachimsthal.) 2 Fälle von Genu recurvatum cong.

Therapie: Massage, völlige Heilung.

51. Wagner, Jahrb. f. Kinderheilkd. Wien 1866. III. S. 29. (Spörri.) Hyperextension, die bis zum rechten Winkel ausgedehnt werden kann. Eihäute mit einander verwachsen, Nabelschnur kurz. Section ohne Bedeutung.

52. Wolff, S., s. Spörri, p. 33 (Literaturangaben fehlen). Erschlaffung aller Bänder u. Hyperext. im l. Kniegelenk (Mädchen).

53. Weinlechner, Anzeiger der k. k. Gesellschaft der Aerzte in Wien. 20. 3. 1884. No. 21. S. 105. (Spörri.) Hyperextension des l. Unterschenkels, die bis zur Berührung von Ober- und Unterschenkel gebracht werden kann. Vorn Querfalten, unter welchen die Patella liegt. Schlanke Bänder. Contractur des Quadriceps.

54. Derselbe, Ebendasselbst. Starke Hyperextension bei 1 Tag altem Kinde (Knabe).

Therapie: In beiden Fällen Heilung durch Gipsverbände und Stützapparate.

55. Von mir beobachteter und beschriebener Fall, s. S. 12 ff. (Mädchen). Cf. Fall 2, 3, 4, 5.

## 2. Doppelseitige Affectionen.

56. Albert, Wiener med. Presse. XVI. 1875. Ref. Schmidt's Jahrb. 167. S. 156. u. Centralblatt für Chirurgie. 1875. S. 508. s. S. 18.

57. v. Ammon, Die angeborenen chirurgischen Krankheiten des Menschen. Tafel XXVI. S. 111. Schlottergelenk, Hyperextension mit Abweichung nach innen. Beiderseits Pes equino-varus, Klumpfüße. Beide Patellae fehlen (Knabe).

58. Backer, The Lancet. 1881. VI. Cf. Spörri. Geburt in Steisslage. Hyperext. beider Tibiae. Mm. extensores straffgespannt. Pesequinus duplex.  
N.B. In der Familie viel Pes varus (Mädchen).
59. Barth, Ein Fall von angeborener Knie- und Hüftgelenklux. (Mädchen.)  
Langenbeck's Archiv. 31. s. S. 20.
60. Barwell, The Lancet. 1877. (Spörri.) Trauma in der Schwangerschaft. Flexion im Hüftgelenk, Hyperext. in beiden Kniegelenken. Patella anfangs nur links, nach 14 Tagen aber beiderseits zu finden.  
Therapie: Redressement in Narkose, fixirende Verbände, Heilung nach 4 Wochen (Knabe).
61. Bouvier: Bulletin de l'académie (Spörri). Cf. Hibon. Hyperext. in beiden Kniegelenken. Klumpfüsse, Flexion im Hüftgelenk. Geburt erfolgte in Steisslage, die Beine lagen unter dem Rumpf gekreuzt. Viel Fruchtwasser. Section ergibt völlig normale Verhältnisse (Mädchen).
62. Cruveilhier: 1849. Atlas de l'anatomie patholog. II. 2. (Spörri.) Hyperextension (oder, wie Cruveilhier sagt, Diastasis genu) in beiden Kniegelenken. Rechts Atrophie, Art. iliaca nicht halb so stark wie links. Die Füße waren bei der Geburt zu beiden Seiten des Unterkiefers gelagert. Schlaife Bänder, normale Knochen- und Gelenkverhältnisse. (Section.)
63. Davis, cf. Hamilton: Fractures et luxations. Paris. 1884. (Spörri.) Hyperext. in beiden Kniegelenken, der Tibiakopf stemmt sich gegen die vorderen Theile der Femurepiphyse, es wird beinahe ein R. Winkel gebildet.  
Therapie: Dauernde redressirende Bewegungen führen in einem Jahre zur völligen Heilung (Mädchen).
64. Guérin, s. S. 19, cf. Hibon (Spörri). (Knabe.)
65. Hofmohl, Allgemeine Wiener med. Zeitung (Spörri).
- 66 und 67. Derselbe. (Literaturangaben fehlen.) Cf. Spörri. 2 Fälle von doppelseitigem Genu recurvatum. In einem Falle soll die um die Beine geschlungene Nabelschnur die Affection herbeigeführt haben.
68. Holtzmann, s. S. 19. Die Entstehung der cong. Luxation der Hüfte und des Knies. Virchow's Archiv. 140.
69. Koerte, 2 Fälle von angeborenem Mangel der Patella. Deutsche Zeitschr. f. Chir. 1877. S. 69. Bei der Geburt waren die Beine über die Schulter geschlagen. Patellae nicht zu fühlen. Cond. int. stärker prominirend als ext. Hyperextens. (Mädchen).
70. Krönlein, s. S. 19, cf. Spörri. p. 67. (Mädchen.)
71. Derselbe, cf. Brunner, Ueber Genese etc. der Patella. Virch. Arch. 1891. Bd. 124. Doppelseitige, seit Geburt bestehende Hyperextension der Unterschenkel mit Fehlen der Patellae. Function nicht geschädigt (Knabe).
72. Krukenberg, s. S. 20 und 24. Arch. f. Gynäkologie. XXV. 2. 1895.
73. Knauer, Wien. klin. Rundschau. 1896. No. 45. Ref. Centralblatt für Chirurgie. 1897. No. 13. S. 399.
74. Nissen, 2 Fälle von angeborenen Difformitäten des Kniegelenks. Erlangen 1880. Dissertation. Hyperextension in beiden Kniegelenken. Pas-



sive weitere Ueberstreckung bis  $90^0$  möglich. Flexion behindert. Section ergibt nichts Besonderes. (Knabe.)

75. Schmidt, cf. Müller, Abduction u. Flexion im Hüftgelenk, Hyperext. in beiden Kniegelenken. Grosse Schloffheit aller Bänder. (Knabe.)
76. Schönfeld, De luxatione quadam congenita et singulari genum. Diss. Berlin. 1865. (Spörri.) Trauma in der Schwangerschaft. Ankylose in beiden Hüftgelenken, Hyperext. von  $80^0$  in beiden Kniegelenken. Patellae normal. Schlottergelenke. (Knabe.)
77. Weinlechner, s. Spörri, Beiderseits Genu recurvatum.  
Therapie: Stützverbände, durch welche rechts völlige Heilung, links Besserung erzielt wird. (Knabe.)
78. Wutzer, Archiv für Anatomie u. Physiol. (Joh. Müller, Berlin. 1835). (Spörri.) Abnorme Beweglichkeit im Hüftgelenk, Hyperextens. in beiden Kniegelenken. Patellae fehlten. Flexion möglich, aber schmerzhaft (Knabe).
79. Von mir beschriebenes Präparat (cf. Plagemann, Congenitale Gelenkcontracturen. Diss. Berlin. 1888). (Mädchen.) s. S. 15 ff. Cf. Fall 1, 6, 7, 8, 9, 10, 11.

Mehrere Fälle sind noch von Karewski in seinem Buche: Chirurgische Krankheiten des Kindesalters erwähnt, waren mir aber nicht zugänglich.

80. Bernacchi, Arch. di orthop. 1891.
81. Ketsch, Rev. d'orthop. 1892.
82. Menard, Rev. d'orthop. 1893.

So würde sich denn die Zahl aller bis zur Veröffentlichung dieser Arbeit in der Literatur bekannten Fälle auf 82 belaufen.

---

Zum Schlusse erfülle ich die angenehme Pflicht, Herrn Geheim-Rath v. Bergmann für die gütige Ueberlassung des diesbezüglichen Materials und Herrn Professor Nasse für die Anregung und liebenswürdige Unterstützung bei dieser Arbeit meinen ergebensten Dank auszusprechen.

# Thesen.

---

## I.

Die Anästhesie mittelst Schleich'scher Infiltration kann in vielen Fällen eine Narkose ersetzen.

## II.

Für eine abgerundete Ausbildung des praktischen Arztes ist die genaue Kenntniss der normalen Anatomie dringend erforderlich.

## III.

Die Quincke'sche Lumbalpunktion ist diagnostisch und therapeutisch nur mit grossen Einschränkungen brauchbar.

---

## Lebenslauf.

---

Verfasser vorliegender Arbeit, Gustav Muskat, mosaïsch, wurde am 19. März 1874 zu Breslau geboren. Er besuchte das Friedrichsgymnasium zu Berlin, welches er Ostern 1893 mit dem Zeugniß der Reife verließ. Er wandte sich dann dem Studium der Medicin zu und hörte ausser an der Friedrich-Wilhelms-Universität zu Berlin an den Universitäten von Zürich und Freiburg. Am 16. Februar 1895 bestand er die ärztliche Vorprüfung, im Februar 1897 das Tentamen medicum und rigorosum. Seiner Militärpflicht mit der Waffe genügte er im Sommer 1895 bei dem Kaiser-Franz-Garde-Grenadier-Regiment No. 2.

Während seiner Studienzeit war er thätig:

Als Demonstrator am I. Königl. anatomischen Institut, als Coassistent an der Königl. chirurgischen- und Königl. chirurgisch-orthopädischen Poliklinik zu Berlin, an der Poliklinik des Herrn Geheimrath von Leyden, in der chirurgischen Poliklinik des Herrn Dr. Schleich, als Famulus im Krankenhause Moabit.

Er hörte die Vorlesungen, Kliniken und Kurse folgender Herren Professoren und Dozenten:

In Zürich: Abeljanz, Gaule, Martin, Stöhr, Werner.

In Freiburg: Bäumlcr, Baumann (†), Hegar, Kraske, Killian, Sonntag, Ziegler.

In Berlin: Ascherson, v. Bergmann, du Bois-Reymond (†) Engler, Fassbender, Fischer, Gusserow, Hertwig, Jolly, Kundt (†), Koblank, Lewin, v. Leyden, Nasse, Olshausen, Rubner, Schweigger, Strauss, Waldeyer, Winter.

Allen seinen hochverehrten Herrn Lehrern spricht Verfasser an dieser Stelle seinen innigsten Dank aus.

---





Gaylord

PAMPHLET BINDER

Syracuse, N. Y.

Stockton, Calif.

COLUMBIA UNIVERSITY LIBRARIES (hsl.stx)

RD 101 M972 C.1

Die kongenitalen Luxationen im Kniegelen



2002181312

BOUND

JAN 30 1959

