




VERHANDLUNG
&
BIBLIOPHILAT
WIEN
UNIVERSITÄTSTR. 8





24 * 99.

WREDENS SAMMLUNG

MEDIZINISCHER LEHRBÜCHER.

BAND I.

DIE KRANKHEITEN DER FRAUEN

VON

HEINRICH FRITSCH.

SIEBENTE NEU BEARBEITETE AUFLAGE.

BERLIN,
VERLAG VON FRIEDRICH WREDEN.

1896.

DIE
KRANKHEITEN DER FRAUEN,

FÜR

ÄRZTE UND STUDIRENDE

DARGESTELLT

VON

DR. MED. HEINRICH FRITSCH,

Professor der Gynäkologie und Geburtshilfe,
Geh. Medicinalrath und Director der Königlichen Frauenklinik an der Universität
zu Bonn.


Siebente neu bearbeitete Auflage.

MIT 225 ABBILDUNGEN IN HOLZSCHNITT UND VIER TAFELN IN HELIOGRAVÜRE.

BERLIN,

VERLAG VON FRIEDRICH WREDEN.

1896.



14141

Alle Rechte, auch das der Uebersetzung in fremde Sprachen, vorbehalten.

Holzschnitte von Albert Probst in Braunschweig.

Druck von Zickfeldt & Andres in Braunschweig.

Vorrede zur siebenten Auflage.

Ich habe mich nach Kräften bemüht, auch die siebente Auflage mit allen gynäkologischen Errungenschaften der letzten zwei Jahre zu bereichern. Eine Anzahl Abbildungen sind hinzugekommen, veraltete sind beseitigt.

So kurz auch der Zeitraum seit dem Erscheinen der 6. Auflage ist, so sind doch wenige Seiten des Buches ohne Aenderungen und Zusätze geblieben.

Für die Hinzufügung der Pharmacopoe werden mir die Anfänger gewiss dankbar sein.

Die Hysterie habe ich, wie früher die Chlorose und die Mammaerkrankungen, weggelassen. Hätte ich die Hysterie auf Grund der neueren Arbeiten schildern wollen, so hätte ich wenigstens den vierfachen Raum gebraucht. Da aber die Hysterie nach modernen Anschauungen nicht eine specifische Frauenkrankheit ist, so schien es mir richtiger, den der Hysterie bisher gewidmeten Raum anderweitig zu verwenden.

Die Abkürzungen in dem Literatur-Verzeichnisse sind leicht verständlich: C. f. G. = Centralblatt für Gynäkologie. Z. f. G. = Zeitschrift für Geburtshilfe und Gynäkologie. Mon. f. G. = Monatsschrift für Geburtskunde. Virch. A. = Virchow's Archiv. A. f. G. = Archiv für Gynäkologie.

Bonn, im December 1895.

Heinrich Fritsch.

Inhaltsverzeichnis.

| | Seite |
|--|-------|
| Erstes Capitel. Allgemeine Diagnostik | 1 |
| A. Anamnese | 1 |
| B. Das ärztliche Sprechzimmer | 4 |
| C. Untersuchungssopha, äussere, vaginale und combinirte Untersuchung | 6 |
| D. Untersuchung vom Mastdarm aus | 10 |
| E. Die Untersuchung mit Instrumenten. Die Specula | 10 |
| F. Untersuchung in Seitenlage | 13 |
| G. Die Simon'schen Specula | 16 |
| Literatur, Lehrbücher, Bildwerke | 19 |
| Zweites Capitel. Krankheiten der Vulva | 20 |
| A. Anatomie | 20 |
| B. Missbildungen | 22 |
| C. Hypertrophien | 26 |
| D. Entzündungen der Vulva (Vulvitis) | 27 |
| Aetiologie und pathologische Anatomie | 27 |
| Symptome und Verlauf | 30 |
| Diagnose, Behandlung | 30 |
| E. Pruritus | 33 |
| Behandlung | 34 |
| F. Neubildungen der Vulva | 35 |
| Das Papillom | 35 |
| Carcinom | 37 |
| Hypertrophia vulvae lymphatica, Pseudo-Elephantiasis vulvae | 39 |
| Seltenerer Neubildungen der Vulva | 42 |
| G. Verletzungen der Vulva, Dammrisse | 44 |
| H. Vorbereitungskur | 45 |
| I. Beinhalter | 46 |
| Allgemeine Bemerkungen zu den plastischen Operationen | 49 |
| K. Operationsverfahren „Wiederherstellung des Dammes“ | 50 |
| L. Nachbehandlung | 54 |
| Drittes Capitel. Die Krankheiten der Scheide | 56 |
| A. Anatomie | 56 |
| B. Entzündung der Scheide (Kolpitis, Vaginitis) | 57 |
| Aetiologie | 57 |
| Anatomie | 60 |
| Symptome und Verlauf | 62 |
| Diagnose | 63 |

| | Seite |
|--|-------|
| Prognose | 64 |
| Therapie | 64 |
| Scheidenspülungen | 64 |
| Tamponade | 66 |
| Trockene Behandlung, Vaginalkugeln, Salben, Pulver | 68 |
| C. Cysten der Scheide | 70 |
| D. Neubildungen der Scheide | 71 |
| E. Vaginismus, Hyperästhesie der Vagina | 74 |
| F. Darmscheidenfisteln | 76 |
| Viertes Capitel. Die Krankheiten der Blase und Urethra | 78 |
| A. Spaltbildungen und Lageveränderungen | 78 |
| B. Entzündungen der Blase | 81 |
| Aetiologie der Blasenentzündungen | 82 |
| Anatomie | 83 |
| Symptome | 85 |
| Diagnose und Prognose | 86 |
| Behandlung | 87 |
| C. Neubildungen der Blase. Kystoskopie | 91 |
| Behandlung | 95 |
| D. Verletzungen der Blase. Fisteln | 96 |
| Diagnose | 100 |
| Prognose, Behandlung | 101 |
| E. Krankheiten der Urethra | 112 |
| F. Neurosen der Urethra | 117 |
| Fünftes Capitel. Die Uterusmissbildungen, Bildungshemmungen, Gynatresien | 120 |
| A. Missbildungen | 120 |
| B. Uterusdefect und Uterus rudimentarius, fötaler und infantiler Uterus | 126 |
| C. Gynatresien | 128 |
| Symptome und Ausgänge | 133 |
| Diagnose | 134 |
| Prognose | 135 |
| Behandlung | 136 |
| Sechstes Capitel. Die Entzündungen des Uterus | 139 |
| A. Anatomie | 139 |
| B. Die acute Metritis | 142 |
| Aetiologie | 142 |
| Anatomie, Symptome, Verlauf | 143 |
| Diagnose, Prognose, Behandlung | 144 |
| C. Die chronische Metritis. Aetiologie | 144 |
| Anatomie | 145 |
| Symptome, Verlauf | 146 |
| Diagnose und Prognose | 147 |
| Allgemeinbehandlung | 148 |
| Locale Behandlung | 149 |

| | Seite |
|--|-------|
| Siebentes Capitel. Die Entzündung und der Katarrh der Gebärmutter- schleimhaut, Endometritis, Erosionen | 153 |
| A. Die acute Endometritis | 153 |
| B. Die chronische Endometritis | 156 |
| Aetiologie, Anatomie, Hypersecretion | 157 |
| Endometritis fungosa, haemorrhagica, decidualis | 158 |
| Endometritis exfoliativa | 160 |
| Endometritis gonorrhoeica, atrophicans, haemorrhagica | 161 |
| Symptome und Verlauf. Diagnose, Prognose | 162 |
| Allgemeinbehandlung | 163 |
| Oertliche Behandlung | 164 |
| Sondirung | 165 |
| Erweiterung, Quellmittel | 168 |
| Instrumentelle Erweiterung, uterine Dilatatorien | 169 |
| Einwirkung auf die Uterusschleimhaut | 173 |
| Aussschabung, Uterusstäbchen, Löffel, Curetten | 173 |
| Technik der Aussschabung | 175 |
| Einspritzung mit der Braun'schen Spritze | 179 |
| Nachbehandlung | 181 |
| Elektrolytische Behandlung | 182 |
| C. Die pathologischen Zustände des Cervix uteri | 184 |
| Aetiologie | 184 |
| Anatomie | 185 |
| Symptome und Verlauf, Diagnose | 190 |
| Behandlung | 191 |
| Amputation der Portio | 192 |
| Die Emmet'sche Operation | 194 |
| Behandlung der Schleimpolypen | 196 |
| Schluss | 196 |
| Achtes Capitel. Die Lageveränderungen der Gebärmutter | 197 |
| A. Normale Lagen der Gebärmutter | 197 |
| B. Die pathologischen Lagen | 200 |
| C. Antelexion | 200 |
| Aetiologie | 201 |
| Symptome und Verlauf | 203 |
| Diagnose | 206 |
| Therapie | 207 |
| D. Anteversion | 210 |
| Aetiologie und Anatomie | 210 |
| Symptome, Verlauf | 211 |
| Diagnose, Prognose, Behandlung | 212 |
| E. Retroversion | 213 |
| Aetiologie und Anatomie | 213 |
| Symptome, Verlauf | 214 |
| Diagnose und Prognose | 215 |
| Behandlung | 215 |

| | Seite |
|--|-------|
| F. Retroflexion, Aetiologie und Anatomie | 217 |
| Symptome | 219 |
| Diagnose | 221 |
| Behandlung | 224 |
| Operative Heilung der Retroflexion | 231 |
| Olshausen's Ventrofixation | 231 |
| Vaginafixation | 233 |
| Die Alexander'sche Operation | 235 |
| G. Der Uterusprolaps | 236 |
| 1. Isolirte Senkung der Scheide | 237 |
| 2. Senkung der Scheide und des Uterus | 239 |
| 3. Senkung des Uterus mit Inversion der Scheide | 240 |
| 4. Uterusprolaps durch vermehrten Druck von oben, Zug von unten, oder Fehlen der physiologischen Stützpunkte | 242 |
| Anatomie | 242 |
| Symptome und Verlauf | 246 |
| Diagnose | 247 |
| Therapie | 247 |
| Pessarbehandlung | 254 |
| H. Die Inversion, Aetiologie | 256 |
| Anatomie | 257 |
| Symptome, Verlauf, Diagnose, Prognose | 258 |
| Therapie | 260 |
| I. Die selteneren Lageveränderungen | 262 |
| Neuntes Capitel. Die Neubildungen der Gebärmutter | 263 |
| A. Die Myome | 263 |
| Symptome und Verlauf | 271 |
| Diagnose | 275 |
| Therapie, symptomatische Therapie | 280 |
| Ergotin | 281 |
| Locale, hämostyptische Therapie | 283 |
| Die radicale Behandlung, Kolpomyomektomie | 284 |
| Die vaginale Totalexstirpation bei Myom | 293 |
| Allgemeines über Laparotomie | 295 |
| Operationszimmer, Tisch, Instrumente, Sterilisation | 297 |
| Narcose, Desinfection | 301 |
| Assistenz | 302 |
| Uebergang von der Antisepsis zur Asepsis | 302 |
| Verhütung des Shocks | 306 |
| Schnitt durch die Bauchdecken | 307 |
| Specielle Indicationen zur Laparomyomektomie | 308 |
| Castration | 310 |
| Technik der Castration | 311 |
| Abtragung gestielter Myome | 313 |
| Enucleation aus dem Uterusparenchym | 314 |
| Präparatorische Abtragung des Myoms | 317 |
| Die abdominale Totalexstirpation | 320 |

| | Seite |
|---|-------|
| Enucleation aus dem Ligamentum latum und Subserosium | 322 |
| Toilette der Bauchhöhle | 325 |
| Bauchnaht | 326 |
| Nachbehandlung | 327 |
| Ileus | 329 |
| Peritonitis | 331 |
| Prognose bei Laparomyomektomie | 331 |
| B. Das Uteruscarcinom | 333 |
| Anatomie | 333 |
| Das Portiocarcinom | 334 |
| Das Cervixcarcinom | 335 |
| Das Corpuscarcinom | 336 |
| Die Metastasen | 338 |
| Symptome und Verlauf | 338 |
| Diagnose | 343 |
| Behandlung, operative Entfernung des Carcinoms | 348 |
| Nachbehandlung | 352 |
| Hohe Portioamputation | 353 |
| Freund'sche Operation | 353 |
| Sacrale Methode | 354 |
| Die Recidive und die Prognose | 356 |
| Symptomatische und Palliativbehandlung | 356 |
| C. Das Uterussarcom | 360 |
| Diagnose | 362 |
| Sarcoma deciduocellulare | 362 |
| D. Das Adenom | 363 |
| E. Das freie Hämatom des Uterus | 365 |
| F. Tuberkulose | 365 |
| G. Echinokokkus | 366 |
| | |
| Zehntes Capitel. Parametritis und Perimetritis | 367 |
| A. Parametritis, Anatomie und Aetiologie | 367 |
| Symptome und Verlauf | 373 |
| Diagnose und Prognose | 375 |
| Behandlung | 379 |
| B. Neubildungen des Subserosiums des Beckens | 383 |
| C. Perimetritis, Anatomie und Aetiologie | 384 |
| Symptome und Verlauf | 393 |
| Diagnose und Prognose | 395 |
| Behandlung | 398 |
| D. Tuberkulose des Peritonäums | 399 |
| | |
| Elfte Capitel. Krankheiten der Ovarien und Parovarien | 403 |
| A. Normale Anatomie | 403 |
| B. Bildungsvarietäten | 407 |
| C. Entzündung der Ovarien | 408 |
| D. Das Hämatom des Ovariums | 411 |

| | Seite |
|---|-------|
| E. Die Neubildungen der Ovarien | 411 |
| 1. Hydrops des Graaf'schen Follikels | 412 |
| Tuboovaryaleysten | 413 |
| 2. Die Kystome | 414 |
| a. Die glandulären und papillären Ovarialkystome | 416 |
| Pseudomyxoma peritonaei | 419 |
| b. Flimmerepithelcysten | 420 |
| c. Das Oberflächenpapillom | 420 |
| d. Das Carcinom des Ovariums | 421 |
| 3. Fibrome, Sarcome, Endotheliome | 423 |
| 4. Sarcome | 424 |
| 5. Dermoide | 425 |
| 6. Mischgeschwülste | 426 |
| 7. Parovariale Tumoren | 427 |
| Stiel, Wachsthum, Adhäsionen, Metamorphosen, Cystenruptur | 428 |
| Symptome und Verlauf | 435 |
| Diagnose | 440 |
| Behandlung, Punction, Ovariectomie | 451 |
| Conservative Ovariectomie | 456 |
| Verfahren bei Complicationen | 456 |
| Operationen bei malignen Tumoren | 460 |
| Nachbehandlung | 465 |
| Zwölftes Capitel. Die Krankheiten der Tuben | 461 |
| A. Anatomie | 461 |
| B. Entwicklungsfehler | 463 |
| C. Entzündung der Tuben, Pyosalpinx | 463 |
| Hämatosalpinx, Hydrosalpinx | 466 |
| Verlauf und Prognose | 467 |
| Diagnose | 468 |
| Therapie, Adnexoperationen | 469 |
| D. Neubildungen der Tube | 474 |
| E. Tubargravidität, Hämatocele | 474 |
| Symptome und Verlauf | 479 |
| Diagnose | 480 |
| 1. Prophylactische Behandlung | 483 |
| 2. Laparotomie bei schweren Symptomen | 484 |
| 3. Behandlung der Hämatocele | 485 |
| 4. Operationen bei vorgeschrittener Extrauterinschwangerschaft | 487 |
| Dreizehntes Capitel. Krankheiten der Ligamenta rotunda | 491 |
| Vierzehntes Capitel. Menstruation, Ovulation, Befruchtung, Sterilität | 492 |
| A. Physiologie der Menstruation und Ovulation | 492 |
| B. Diätetik der Menstruation | 497 |
| C. Pathologie der Menstruation | 498 |
| Menstruatio praecox, Menstruatio serotina, Amenorrhoe | 498 |
| Behandlung | 499 |

| | Seite |
|--|-------|
| Menorrhagie | 501 |
| Behandlung | 502 |
| Dysmenorrhoe | 504 |
| Behandlung | 506 |
| Vicariirende Menstruation | 508 |
| D. Befruchtung | 508 |
| E. Sterilität | 509 |
| Fünfzehntes Capitel. Die gonorrhoeischen Erkrankungen der weiblichen | |
| Geschlechtsorgane | 515 |
| Aetiologie | 515 |
| Symptome und Verlauf | 519 |
| Diagnose | 525 |
| Behandlung | 526 |
| Anhang: Pharmacopoea gynaekologica | 531 |
| Sachregister | 540 |



Erstes Capitel.

Allgemeine Diagnostik.

A. Anamnese.

Will der Arzt eine Kranke heilen, so muss er zunächst die Krankheit erkennen. Die Methoden der Diagnose sind im Laufe der Zeit ebenso oft verändert, wie die Begriffe und die Namen der Krankheiten. Eins aber war stets unerlässlich: die sorgfältige Aufnahme der Anamnese.

Der Arzt ist zwar oft im Stande, die Diagnose allein aus dem Befunde bei der Untersuchung zu stellen. Dennoch wird der Praktiker niemals auf die Schilderung der subjectiven Wahrnehmungen seitens der Kranken verzichten können. Würde die Anamnese auch nur deshalb aufgenommen, um durch das wohlwollende, theilnehmende Eingehen auf die Klagen der Patientin das für Arzt und Kranke gleich werthvolle Vertrauen zu gewinnen, so wäre schon Dies von Wichtigkeit. Jede Patientin hält es für selbstverständlich, dass ihre Beschreibung der Leiden und krankhaften Empfindungen zum Erkennen der Krankheit nöthig ist. Die Kranke wird den Arzt, der ihr das Wort abschneidet, nicht für sorgfältig, gewissenhaft und theilnehmend halten. Deshalb handelt der Arzt nicht nur pflichtgemäss, sondern auch klug, wenn er alle Klagen geduldig anhört.

Schon das mehr oder weniger ängstliche, dreiste oder erregte Benehmen der Patientin, die Natürlichkeit oder Affectation, die Schnelligkeit in der Auffassung der ärztlichen Fragen, die Fähigkeit bestimmte Empfindungen kurz und richtig anzugeben, zeigen dem Arzte, mit Wem er es zu thun hat, bezw. welchen Werth er der Selbstbeobachtung beimessen darf.

Die systematische, hergebrachte Methode, eine Anamnese aufzunehmen, hat für eine gebildete Dame oft etwas Verletzendes. So wird man nicht zuerst nach dem Alter fragen. Ob eine Frau — was uns vornehmlich wichtig — noch geschlechtsthätig oder schon zu der klimak-

terischen Periode vorgeschritten ist, können wir meistens ohne zu fragen auf den ersten Blick sehen. Andererseits würde man sich lächerlich machen, wollte man eine Greisin nach der Menstruation fragen oder bei einem Carcinom nach vor einem Menschenalter überstandenen Kinderkrankheiten forschen. Man wird z. B. bei einer anämischen alten Frau nicht nach den Symptomen eines Abortes, bei einer üppigen jungen Frau nicht nach denen des Carcinoms fragen.

Am besten erkundigt man sich zunächst, welche Klagen und Beschwerden die Patientin zum Arzte führen. Auch bei dieser selbstverständlichen Frage muss man vorsichtig sein. So lässt sich manche Frau auf das genaueste ausforschen; der Arzt ist schliesslich ganz verzweifelt, weil er nichts Pathologisches erfährt. Der einfache Wunsch nach Nachkommenschaft aber kam nicht über die Lippen! Lieber verlässt die Frau den Arzt, entrüstet, dass er nicht gemerkt hat, um was es sich handelt!

Ist die Patientin, was ja leider so oft der Fall, sehr gesprächig, so lässt man sie reden, Das aus dem Wortschwall sich merkend, was man wissen will. Dabei lenkt man das Gespräch geschickt auf die wichtigen Punkte, immer im Auge behaltend, dass sich die Nothwendigkeit einer örtlichen Untersuchung aus der ganzen Unterhaltung ergeben muss. Ueber die Ergebnisse macht man sich in jedem Falle Notizen. Kein Mensch hat ein so gutes Gedächtniss, dass er noch nach Jahren Dergleichen im Gedächtniss behalten kann. Bei späteren Consultationen, bei gerichtlichen Erkundigungen oder bei Nachfragen bezüglich der Lebensversicherung etc. muss man bestimmte Journalnotizen aufweisen können.

Man fragt, ob die Patientin verheirathet ist, ob Kinder geboren sind, leicht oder schwer, wie viele, wie schnell nach einander, wann das letzte. Ob Aborte stattfanden, ob sich Fieber, andere Krankheiten, längeres Siechthum oder Krankenlager an die Geburten oder Aborte anschlossen, ob zwischen der jetzigen Krankheit und dem letzten Wochenbett ein Zeitraum völligen Wohlseins sich befand, oder ob das jetzige Leiden gleichsam eine Fortsetzung früherer Krankheiten ist.

Dann fragt man nach der Menstruation. Wann sie zuerst eingetreten ist, ob sie vom Beginne an bis jetzt in derselben Weise verlaufen sei, oder ob seit der Verheirathung, seit eventuellen Krankheiten, seit Geburten, Aborten oder ohne Grund die Menstruation sich quantitativ oder qualitativ verändert hat? Ob vor, während oder nach der Menstruation Schmerzen bestehen, ob diese an einem bestimmten Punkt empfunden werden oder nicht, ob sie einen bestimmten Charakter haben? Ob ähnliche Schmerzen oder Blutabgang auch in der Menstruationspause vorhanden, ob die Schmerzen kolikartig oder conti-

nürlich sind? Ob sie — was natürlich nur Frauen wissen können, die geboren haben — wehenartig sind? Ob diese Schmerzen von Anfang der Menstruation vorhanden sind, ob sie jedesmal die Menstruation begleiten? Ob Schädlichkeiten bekannt sind, unter deren Einfluss die Menstruation besonders schmerzhaft wird, z. B. Anstrengungen, Obstruction u. dgl.? Ob flüssiges Blut oder Blutklumpen, helles oder dunkles Blut mit oder ohne Schleim abgehe? Ob die Blutung in gleicher Stärke andauere oder aussetze und wiederkehre, welche Farbe das Blut habe, blass, roth, hellroth, rosa, ob irgend etwas, z. B. Liegen oder Bewegung, auf die Blutung und andere Symptome von Einfluss sei? Ob die Blutung reichlich sei oder nicht, ob sie Schwächegefühl hinterlasse oder nicht? Ob die Menstruation lange dauere, ob sie ganz regelmässig wiederkehre und stets denselben Symptomencomplex mache? Für alle diese Fragen sind Ausdrücke zu substituiren, welche dem Bildungsgrade der Patientin angemessen sind.

An die Fragen nach dem Blutausfluss schliessen sich die Fragen nach anderen Abgängen oder Ausflüssen an. Wie sind diese beschaffen, glasig, eitrig, blutig, mit Fetzen vermischt? Was machen sie für Flecke in die Wäsche, grünliche, gelbliche, blutige oder gar keine? Riechen die Abgänge übel, ätzen sie die äusseren Geschlechtstheile an? Bestehen die Ausflüsse fortwährend, sind sie manchmal heftiger, und wann ist dies der Fall? Das Abgegangene muss mikroskopisch und bacteriologisch untersucht werden.

Hierauf geht man auf die anderweitigen Schmerzen über. Ob wirkliche Schmerzen bestehen, ob der Ort und die Art der Schmerzen angegeben werden können. Ob es sich mehr um unbestimmtes Druck- oder Senkungsgefühl handelt oder ob es wirkliche stechende, bohrende, ziehende, pulsirende, brennende, krampf- oder wehenartige Schmerzen sind. Ob die Schmerzen immer vorhanden sind oder nur bei bestimmten Anlässen: bei hartem Stuhlgang, beim Urinlassen, beim Setzen auf harte Stühle, beim Gehen auf schlechtem Pflaster, beim schnellen Gehen, Treppensteigen, beim Heben oder Tragen schwerer Gegenstände, beim Bücken, Fahren, Tanzen, beim Coitus, ob die Kleidungsstücke fest oder nur lose getragen werden können. Als Kriterium für die Heftigkeit und das Anhalten der Schmerzen dienen die Fragen, ob die Patientin während der Schmerzen liegen muss, ob die Schmerzen die Arbeiten, die Geselligkeit unmöglich machen, ob sie den Schlaf rauben, ob sie die Laune verderben, verstimmt, verdriesslich machen.

Nach diesen Fragen auf die consensuellen Erscheinungen übergehend, wird man nach Schmerzen in entfernten Organen, namentlich den Brüsten, dem Kopf, dem Rücken, den Extremitäten und dem Magen forschen. Auch der Appetit, die Verdauung, die Beschaffenheit

des Stuhlgangs, die Empfindungen beim Stuhlgang, beim Uriniren etc. sind wichtig.

Giebt die Patientin ein bestimmtes Leiden, z. B. das Vorhandensein einer Geschwulst an, so forscht man genau, wann sie zuerst entdeckt wurde, wie sie sich vergrößerte, welche Beschwerden sie macht, welchen Einfluss sie auf das Allgemeinbefinden hat.

Bei einer Hysterischen wird man vorsichtig sein und nicht jede der angedeuteten Fragen sofort an die Patientin richten. Fragt man eine Hysterische nach Symptomen, so behauptet sie oft mit einer geradezu seligen Genugthuung, dass alle diese merkwürdigen, interessanten Empfindungen sich auch bei ihr fänden. In manche Patientin kann man Alles nach Belieben hineinexaminiren.

Zum Schluss fragt man nach der früheren Behandlung: nach den Bädern, die besucht sind, nach den Aerzten, die behandelt haben, nach den Kuren, die gebraucht sind. Hierbei vermeide jeder Arzt mit der allersorgfältigsten Vorsicht jede abfällige Bemerkung, selbst die: dass Patientin hätte eher kommen müssen u. s. w. Nie vergesse der Arzt, dass durch jede abfällige Bemerkung nicht nur ein College, sondern der ganze Stand herabgesetzt wird.

Leider glauben so viele Patientinnen, sich gerade dadurch gut einzuführen, dass sie von den vorher behandelnden Aerzten Schlechtes erzählen. Dabei habe man stets in Gedanken, dass viele Patientinnen den Arzt so schnell wechseln wie ein Kleid, und dass gerade die, welche die schönsten Lobsprüche im Munde führen, beim nächsten Arzt, der an die Reihe kommt, den Vorgänger ungerecht und gehässig verlästern.

Immer muss der Frauenarzt mit Tact verfahren, z. B. nicht erst nach Kindern und dann nach der Verheirathung fragen, nicht etwa mit den Fragen nach Schmerzen beim Coitus beginnen. Noch weniger wird man durch Spott oder Lachen über die oft recht wunderlichen Klagen, Erzählungen und Beschreibungen von abnormen Empfindungen das Vertrauen der Patientinnen erwerben. Stets muss man bestrebt sein, die ärztliche Würde zu wahren, und gleichweit entfernt von der principiellen, willfährigen Liebenswürdigkeit des Routiniers, wie von brutaler Rigorosität des rücksichtslosen „exacten Forschers“, seine Handlungsweise nur durch wahre Humanität leiten lassen!

B. Das ärztliche Sprechzimmer.

Entsprechend den modernen Anschauungen, muss das ärztliche Untersuchungs- bzw. Sprechzimmer so eingerichtet sein, dass die Untersuchung mit Zuhülfenahme der antiseptischen und aseptischen Methoden möglich ist. Dies ist nothwendig mit Bezug auf die Patientinnen und mit Bezug auf den Arzt.

Einer grossen Anzahl gynäkologischer Untersuchungsverfahren oder kleiner Eingriffe hing früher der Vorwurf einer zu grossen Gefährlichkeit an. Es war nicht zu verwundern, dass die Gesammtheit der praktischen Aerzte sich Methoden gegenüber ablehnend verhielt, welche bei kleinen Leiden grosse Gefahren bringen konnten.

Die fast alljährlich wiederkehrenden Berichte, dass einer Sondirung, dem Herabziehen der Portio oder einem kleinen Eingriff Exsudate, Peritonitis, ja der Tod gefolgt waren, verboten es geradezu dem praktischen Arzte, derartige Methoden anzunehmen, auch wenn sie überall empfohlen wurden.

Der grösste Theil dieser Gefahren war die Folge mangelnder Antisepsis. Seit die Antisepsis principielle Anwendung findet, sind die Gefahren grösstenteils geschwunden.

Im Waschtische befinden sich 2 Waschbecken, von denen das eine der Reinigung, das andere der Desinfection der Hände dient.

Für die subjective Desinfection, d. h. für die Reinigung der Hände ist das geeignetste Mittel Sublimat. Man wirft eine Sublimatpastille zu 1 g in das 1½ bis 2 Liter haltende Waschbecken. Nicht nur nach der Untersuchung, sondern auch vor jeder Untersuchung wäscht und desinficirt man die Hände. Es ist doch fast widersinnig zu nennen, dass mancher Arzt aufs sorgfältigste seine Instrumente desinficirt, während der Finger — das am häufigsten gebrauchte Instrument — undesinficirt, sofort zur Untersuchung in die Vagina geführt wird. Dass der Arzt, dessen Beruf es ist, Kranke zu berühren, gefährliche Coccen leicht übertragen resp. „überimpfen“ kann, ist zweifellos. Demnach ist es Pflicht des Arztes, nie die inneren Genitalien zu berühren, ohne vorher die Hände gewaschen und desinficirt zu haben. Die Desinfection schützt nicht nur die Patientinnen vor Uebertragung pathogener Coccen, sondern auch die Finger des Arztes vor Infection unbewusst vorhandener kleiner Wunden. Wer principiell in der Sprechstunde Sublimatlösung als Waschwasser gebraucht, wird selten an Panaritien, Furunkeln und Onychien leiden. Sicher wird man auch gegen Lues, die sich ja so leicht bei Fingerwunden überträgt, durch Sublimatwaschungen den besten Schutz haben.

Verfügt man nicht über einen der gebräuchlichsten Sterilisationsapparate, so werden die Instrumente in einem Topfe gekocht. Zu dem Zwecke sind alle Instrumente mit Metallgriffen herzustellen und zu vernickeln. Sonden und Messer, Häkchen, Scheeren u. s. w. sind vor jeder Anwendung in dreiprocentige Carbolsäurelösung einzutauchen, abzureiben bezw. abzuwaschen. Die Specula sind durch Borvaselin, Salicylvaselin oder Boroglycerinlanolin schlüpfrig zu machen. Am saubersten und bequemsten sind diese Mittel in Zinntuben, aus denen sie aus-

gedrückt werden, vorhanden. Ich benutze vierprocentiges Borsäurevaselin. Zum Auftupfen des Vaginal- oder Cervicalschleims wird stets reine Wundwatte gebraucht. Sofort nach der Sprechstunde wird die beschmutzte Watte verbrannt.

Der Frauenarzt muss ein helles Zimmer haben, so dass er bei Tageslicht mit dem Speculum untersuchen kann. Wo dies unmöglich, wendet man eine electriche oder eine mit einem Reflector versehene Petroleumlampe an. Stellt man sie so auf, dass der Lichtkegel ziemlich horizontal auf die Vulva fällt, so ist oft künstliche Beleuchtung, namentlich für den Kurzsichtigen und Schwachsichtigen, noch besser. Auf dem Waschtisch steht ein Glasgefäss voll Sublimatlösung, in welches die gebrauchten Specula gelegt werden. Als ein gutes und billiges Mittel, das auch für Metall-Instrumente gebraucht werden kann, empfiehlt sich Lysol. In eine einprocentige Lösung werden alle gebrauchten Gegenstände bis zur Reinigung eingelegt. Die Instrumente müssen in einem Schrank oder Kasten so nahe am Untersuchungssopha untergebracht werden, dass ohne Anstrengung oder Geräusch jedes Instrument leicht und schnell ergriffen werden kann.

C. Untersuchungs-Sopha, äussere, vaginale und combinirte Untersuchung.

Man hat eine grosse Anzahl billiger und theurer, einfacher und complicirter Tische construiert. Dabei ist zu bedenken, dass alle die Stühle oder Tische, welche die Form eines Operationstisches haben, die Patientinnen abschrecken. Die grossen Stühle und Tische, auf welche die Patientinnen auf einer Treppe wie auf ein Schaffot steigen müssen, erregen manche Patientin. Ohne verkennen zu wollen, dass es rein individuell ist, was Jeder für gut und bequem hält, und dass gewiss Jeder das Recht hat, sich sein Handwerkszeug selbst zu erfinden, möchte ich das einfache, festgepolsterte, nicht zu hohe Sopha ohne Seitenlehne empfehlen. Dasselbe muss sich leicht hin- und herrollen lassen, so dass man es dem Fenster nähern und dass man von beiden Seiten untersuchen kann. Der Ueberzug bestehe aus Wachstuch, damit er abzuwaschen ist. Der Arzt setzt sich auf einen niedrigen Stuhl am Rande des Sophas. Die zu Untersuchende muss vollkommen gerade auf dem Rücken liegen, die Beine mässig anziehen und spreizen, der Kopf muss fest aufliegen. Ist die Patientin in richtiger Lage, so gleitet die Hand vom oberen Spmphysenrande nach jeder Spina ilei anterior superior: diese drei Punkte sind sicher nicht druckempfindlich. Dann sucht man sich den Nabel auf und kann nun auch ohne den Leib zu entblössen sich leicht orientiren. Findet man einen starken Leib oder kommt die

Patientin wegen eines Unterleibstumors bezw. wegen des Verdachtes auf einen solchen zum Arzte, so müssen zur sorgfältigen äusseren Untersuchung die Rösche so gelockert werden, dass sie bis an den Mons veneris hinabgeschoben werden können, dass also vom Rippenrande bis zur Symphyse der Leib unbedeckt frei liegt.

Man halte bei dieser, wie bei allen ärztlichen Untersuchungen eine bestimmte Reihenfolge ein. Sonst vergisst, namentlich der Anfänger, oft das Eine oder Andere. Werde ich auch die speciellen Vorschriften erst bei der Diagnose der Unterleibsgeschwülste geben, so bemerke ich doch schon hier, dass folgende Reihenfolge die beste ist: Besichtigung (Inspection), Tastung mit beiden Händen (Palpation), Prüfung auf Schwappung (Fluctuation), Percussion, Messung (Mensuration), bezw., falls nöthig, Probepunction.

Ueberzeugte man sich durch den orientirenden Druck auf den Unterleib, dass ein Tumor wohl nicht vorhanden ist, und sprach überhaupt die Anamnese für ein von der Vagina aus zu entdeckendes Krankheitssubstrat, so untersucht man von der Vagina aus: man touchirt. Dabei muss der Anfänger von Anfang an festhalten, dass diese Untersuchung stets eine combinirte sein soll, d. h. dass, während die Finger der einen Hand in die Vagina eindringen, die andere Hand stets über der Symphyse aufliegen muss.

Das Touchiren wird in der Weise ausgeführt, dass der mit Borvaseline schlüpfrig gemachte Finger vom Damm aus in die Vagina eingeführt wird. Gegen die empfindliche vordere Hälfte der Vulva, den Harnröhrenwulst, wird möglichst wenig gedrückt.

Bei jeder Untersuchung fixire man das Gesicht der Patientin. Drückt man an eine schmerzhaft Stelle, so wird ein leichtes Zucken im Gesicht am schnellsten zeigen, dass die Untersuchung empfindlich war. Sofort ziehe man den Finger ein wenig zurück und dringe sodann schonend langsam von neuem vor, um ganz genau die schmerzhaft Stelle abzugrenzen. Man hat auf Folgendes zu achten: Ist ein Frenulum noch vorhanden? Ist die Vulva weit, so dass ein Dammriss stattgefunden hat? Wie weit ist die Entfernung vom Anus bis zum Introitus vaginae? Befindet sich an der Vulva, z. B. am Damm, in einer grossen Schamlippe eine Rauhigkeit oder ein Tumor? Ist das Eindringen schmerzhaft oder nicht? Kommt dem Finger die hintere oder vordere Vaginalwand oder sogar der Uterus entgegen (Prolapsus oder Descensus)? Macht man beim Drücken in der Vagina irgendwo z. B. beim Druck der Harnröhre gegen die hintere Wand der Symphyse Schmerzen? Befindet sich der Uterus in richtiger Lage, ist die Portio weich oder hart, eben oder uneben, geöffnet oder geschlossen? Ist der

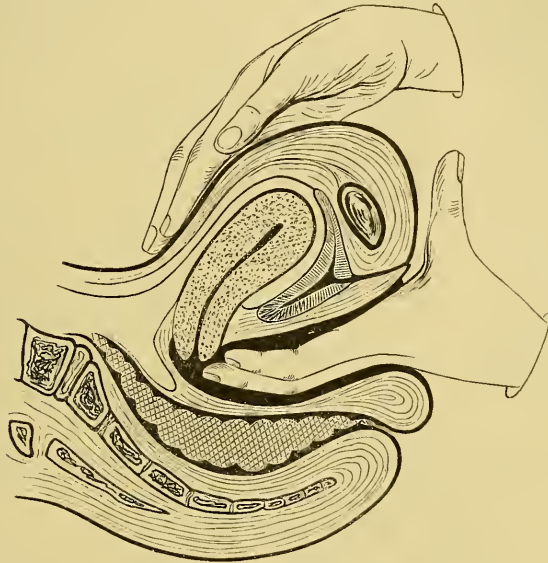Uterus beweglich, lässt sich also die Portio nach vorn, hinten, rechts und links gleich leicht und schmerzfrei verschieben? Wie ist die Lage des Uterus? Befindet sich neben dem Uterus eine Resistenz, eine Geschwulst? Ist diese Geschwulst beweglich, was hat sie für Consistenz, ist sie empfindlich, lässt sie sich deutlich abgrenzen, so dass man eine Form beschreiben kann? Hängt die Geschwulst irgendwo mit der Nachbarschaft zusammen? Wie verhält sich der Uterus zu der Geschwulst, ist er verdrängt, in sie aufgegangen, lässt sich Geschwulst und Uterus von einander abgrenzen, isolirt bewegen oder hängt beides fest zusammen?

Zur genauen gynäkologischen Diagnose bezw. Ab- und Austastung des ganzen Beckens mit den Ovarien ist es nöthig, zwei Finger in die Scheide zu führen. Man bringt den zweiten (Mittelfinger) stets hinter dem ersten ein, selbst bei Nulliparis macht der Geschickte wenig Schmerzen; ist doch der Penis dicker als zwei Finger. Innerlich spreizt man beide Fingerspitzen und tastet die Uterusränder ab. Auf diese Weise fixirt man mit einer Fingerspitze den einen Uterusrand und streicht mit der anderen am anderen Rande hin und her. Besonders zum Fühlen der Ovarien, kleiner parametrischer Tumoren, Resistenzen, bezw. Unnachgiebigkeiten in den Uterusligamenten, und vor allem behufs der Fixation des Uterus bei der combinirten Untersuchung sind zwei Finger nöthig. Künstliche Lageveränderungen des Uterus, z. B. das Ziehen der Portio nach vorn bei Anteversion, die Reposition des Fundus bei Retroflexion, lassen sich nur mit zwei Fingern ausführen. Abgesehen aber von allen Vortheilen kann man mit zwei Fingern höher hinaufreichen als mit einem Finger.

Während der ganzen Dauer dieser Untersuchungen liegt die andere Hand mit gekrümmten Fingern auf dem Unterleibe über dem Mons veneris. Die äussere Hand muss sich gleichsam mit der inneren verstehen. Die eine Hand drückt der andern die Untersuchungsobjecte entgegen, so dass man sie zwischen den Händen fassend, von oben und unten abtasten kann. Man sucht die Finger beider Hände aneinander zu bringen und dabei Dasjenige, was zwischen den Fingern liegt, in seiner Form, Grösse und Lage zu bestimmen. Durch die combinirte Untersuchung will man feststellen: Die Lage, Grösse, Form, Beweglichkeit des Uterus. Ob irgendwo im Becken ein Tumor sich befindet und wie er beschaffen ist? Ob dieser Tumor mit irgend einem anderen Organ zusammenhängt, ob vielleicht ein schon bei der Palpation im Abdomen gefühlter Tumor mit einem ebenfalls früher in der Vagina gefühlten Tumor sich gleichzeitig bewegt, also zusammenhängt, oder ob beide isolirt bewegt werden können? Ob sich Fluctuation von einem

Abschnitt des Tumors in den anderen fortsetzt? Von welchem Organ der Tumor seiner Lage nach ausgeht? Bei negativem Resultat wird das Fehlen irgend eines Tumors oder sogar der ganzen inneren Geschlechtsorgane festgestellt.

Ausser von Bauchdecken und Vagina aus kann man auch von Mastdarm und Vagina aus Tumoren untersuchen, welche zwischen Mastdarm und Vagina oder im Douglasischen Raume liegen. Dabei



1.

Lage der Hände bei der combinirten Untersuchung.

liegt der Daumen in der Vagina, der Zeigefinger in dem Mastdarm. Oder man führt, um z. B. einen zwischen Mastdarm und Vagina liegenden Tumor abzutasten, den Zeigefinger der einen Hand in den Mastdarm, den der andern Hand in die Scheide. Bei Fehlen der Vagina oder bei intactem Hymen kann von Mastdarm und Bauchdecken aus combinirt untersucht werden. Die combinirte Untersuchung von Mastdarm und Blase aus nach künstlicher Erweiterung der Harnröhre kommt sehr selten, nur bei Entwicklungsfehlern zur Anwendung.

Bei schwer zu erkennenden Tumoren an der Vorderseite des Uterus hat man auch von Blase und Scheide oder von Mastdarm und Blase aus je einen Finger jeder Hand an die Geschwulst gebracht, während gleichzeitig ein Assistent die mit einer Hakenzange gefasste Portio abwechselnd anzog, hinaufschob und um die Axe drehte.

D. Untersuchung vom Mastdarm aus.

Die Untersuchung vom Mastdarm aus ist gynäkologisch höchst wichtig! Bei Virgines kann man vom Mastdarm aus die Lage des Uterus völlig genügend diagnosticiren, sodass die Zerstörung des Hymens meistentheils überflüssig ist. Auch beim Fehlen der Scheide fühlt der Finger vom Mastdarm aus, gegen die Symphyse drückend, ob ein als Scheide zu deutender Wulst oder Strang vorhanden ist oder nicht. Ferner ist die Untersuchung per rectum bei allen Tumoren des Douglasischen Raumes als Controle der Vaginalexploration nöthig. Auch lässt sich vom Rectum aus feststellen, ob ein harter Tumor vom Knochen ausgeht oder vor dem Mastdarm im Douglasischen Raume liegt. Dabei ist es wegen der Geräumigkeit der Ampulla recti nicht nöthig, bis über den Sphincter internus, welcher oft nur nach längerem Suchen gefühlt wird, hinaus zu gehen.

Wichtig ist die Untersuchung per rectum, wenn ein den retroflectirten Uterus reponirt erhaltendes Pessar in der Vagina liegt. Ist die Scheide eng, so muss man vom Mastdarm aus nachfühlen, wie sich die Portio zum Pessar verhält, und ob oberhalb des Pessars nicht etwa der wieder zurückgefallene Uteruskörper liegt. Die Untersuchung vom Mastdarm aus wird in der Seitenlage oder Rückenlage vorgenommen. Beim Eindringen gelangt der Finger zuerst auf die vordere, untere Fläche des Uterus, und muss erst hakenförmig nach hinten gekrümmt werden, um die Kreuzbeinconcavität auszutasten.

Kommt man nicht mit einem Finger aus, so kann es vortheilhaft sein, um etwas höher zu gelangen, zwei Finger in das Rectum einzuführen. Dagegen ist die Rectaluntersuchung mit der ganzen Hand (nach Simon) verlassen. Sie giebt unsichere Resultate und ist gefährlich.

E. Die Untersuchung mit Instrumenten.

Die Specula.

Will man die Scheide oder Portio besichtigen, so muss man Instrumente anwenden, welche Specula, Spiegel, Mutter- oder Scheidenspiegel heissen.

Die röhrenförmigen Spiegel sind aus Milchglas, Glas, Metall, Kautschuk, Holz oder Celluloid gefertigt. Am äusseren Ende sind sie trichterförmig erweitert, sodass man sie anfassen kann, ohne das Lumen zu verdecken. Am innern Ende sind sie abgeschrägt. Die Milchglasspiegel sind die billigsten. Sie sind leicht zu reinigen und werden von Chemialien nicht angegriffen. In der Form gleich sind die sogenannten

Fergusson'schen Spiegel. Sie sind aus Glas gefertigt, welches mit Spiegelmasse belegt ist, darüber befindet sich ein Kautschuküberzug. Selbst bei mässiger Helligkeit sieht man im Fergusson'schen Spiegel sehr gut die Portio bezw. Abnormitäten an ihr. Ein Fehler des Instrumentes ist der theure Preis bei geringer Haltbarkeit. Die Kautschuk- und Celluloidspiegel haben den Vortheil der Unzerbrechlichkeit, den Nachtheil, dass sie nur bei sehr heller Beleuchtung zu brauchen sind. Die hölzernen Spiegel wendet man beim Aetzen der Portio mit Glüheisen an, weil bei der Hitze das Milchglas zerspringt, der Kautschuk schmilzt, das Celluloid brennt und das Metall sich zu sehr erhitzt. Die Celluloidspiegel haben den grossen Vortheil, dass die Wand sehr dünn ist, dass sie nicht zerbrechen, und dass sie auch in weisser Farbe herzustellen sind. Sie werden aber bald unscheinbar und sehen dann unsauber aus.


Will man den Spiegel einführen, so untersucht man vorher mit dem Finger. Dabei beurtheilt man die Länge und Weite der Vagina und wählt die Grösse des Speculums aus.

Ferner erfährt man beim Touchiren, wo die Portio steht, und kann beim Einführen die Spitze des Speculums nach der betreffenden Stelle hinschieben.

Zunächst klappt man mit zwei Fingern der einen Hand die Vulva so auseinander, dass man möglichst die kleinen Schamlippen mit abzieht und den Introitus eröffnet. Bei klaffender Vulva Multiparer gelingt es auch ohne die Vulva mit den Fingern zu berühren, den Spiegel einzuführen.

Man hält den Spiegel senkrecht und deckt mit der Spitze des Spiegels den empfindlichen Harnröhrenwulst. Dabei beschreibt das mit den Fingern gefasste weite Ende des Spiegels einen grossen Kreis nach abwärts, sodass die Spitze um den Schambogenwinkel herum nach oben gleitet. Bei dieser Methode streift und schindet der Spiegel nicht den empfindlichen Harnröhrenwulst.

Gestattet die Lage der Patientin z. B. bei stark erhöhtem Steisse ein Senken des Spiegels, so kann die Spitze auch gegen den Damm gedrückt und von unten und hinten eingeschoben werden. Der obere Rand der Spiegelöffnung darf nicht am Harnröhrenwulst hängen bleiben. Geschieht dies democh, so empfindet die Patientin Schmerzen, presst, unwillkürlich widerstrebend, so dass man das Speculum zurückziehen muss, um den Wulst zu vermeiden.



2.

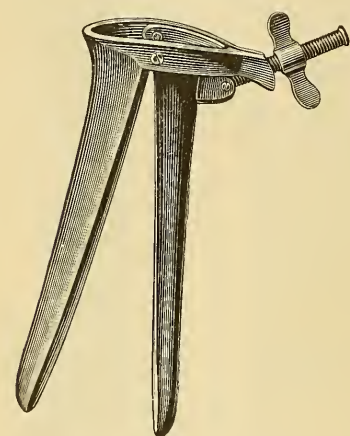
Milchglasspiegel.

Während man das Speculum drehend nach oben schiebt, betrachtet man durch das Lumen die sich entfaltenden Scheidenwände. Der Rand der Röhre streicht den Schleim der Scheide ab, sodass der Beobachter über die Secrete ein Urtheil bekommt. Unter Drehbewegungen, Rückwärtsziehen und wieder Vorwärtsschieben fängt man die Portio in der Öffnung der Röhre. Man muss den Muttermund deutlich zu Gesicht bekommen. Bei sehr fetten Personen braucht man lange Röhren. Bei

fixirten Anteversionen misslingt es mitunter, die untere Fläche der Portio im Röhrenspeculum sichtbar zu machen.

Eine andere Art Spiegel sind die aus zwei oder mehr Klappen bestehenden. Das beste derartige Speculum ist das von Cusco.

Die Hauptvortheile dieses Speculum sind, dass es mehr conisch sich zuspitzend leicht einzuführen ist und dass es aufgeschraubt sich selbst hält. Will man irgendwelche therapeutischen Manipulationen ausführen und ist die Patientin zu ungelehrig, um das Röhrenspeculum mit ihrer Hand zu halten, so ist es sehr störend, eine Hand am Milchglasspiegel festgelegt zu haben. Hält man den



3.

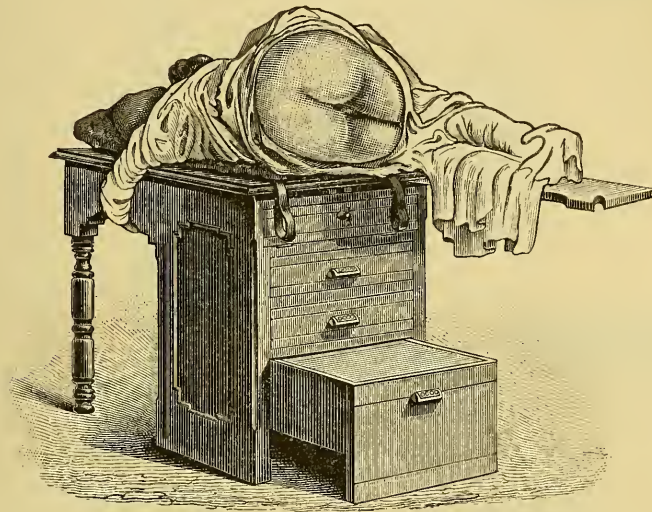
Speculum von Cusco.

Milchglasspiegel aber nicht, so gleitet er häufig durch den abdominellen Druck heraus, oder hält die Patientin das Instrument nicht gut und fest, so gleitet die Portio heraus. Der Cusco'sche Spiegel hält sich, aufgeschraubt, selbst; man kann also Medicamente bezw. Instrumente zum therapeutischen Eingriff auswählen, herbeiholen und gebrauchen.

Dieses Speculum wird zunächst so eingeschoben, dass die Breite des oberen Endes senkrecht steht, dann dreht man es um und schiebt es nach der Gegend der Portio hin. Beim Aufschrauben drücke man etwas auf den oberen Rand nach unten, damit beim Drehen der Schraube das obere Blatt nicht gegen den empfindlichen Harnröhrenwulst gedrängt wird. Durch hebelnde Bewegung fängt man die Portio im Lumen, gelingt es nicht, so schiebt man durch Anhaken oder Druck mit der Sonde die Portio in das Lumen hinein. Man gebraucht helle Beleuchtung. Vor dem Entfernen muss man die Portio, während man zieht, aus dem Speculum hinausschieben. Bei Unterlassung dieser Vorsichtsmaassregel zieht man mit dem Speculum die Portio bezw. den Uterus herab und verursacht dabei oft recht empfindliche Schmerzen. Da das Speculum aus Metall gearbeitet ist, so leidet es durch Aetzmittel, wird blind und muss deshalb häufig von neuem vernickelt werden.

F. Untersuchung in Seitenlage.

Es ist klar, dass der Röhrenspiegel, dadurch dass er gerade ist, die topographischen Verhältnisse verändert, dass er ausserdem nur die untere Fläche der Portio vaginalis zeigt und den Cervicalcanal durch Aneinanderrücken der Lippen eher dem Auge entzieht als zugänglich macht. Oder man sieht bei zerrissener, klaffender Portio nicht die ganze Fläche, sondern nur einen Theil des Canals. Ausserdem ist es

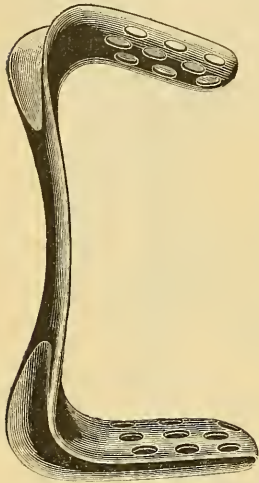

4.

Patientin in Sims'scher Seitenlage
auf Dr. Chadwick's gynäkologischem Untersuchungstisch.

im Lumen eines, wenn auch noch so weiten Röhrenspiegels nicht gut möglich, Operationen an der Portio auszuführen. Marion Sims machte die Beobachtung, dass bei Knieellbogenlage die Bauchdecken und die ganzen Eingeweide nach unten sinken. Dieser Bewegung folgen wegen der Cohäsion Uterus und Scheide. Hält man aber die hintere Scheidenwand in der Kreuzbeinaushöhlung mit den Fingern oder mit einer löffelähnlichen Rinne fest, so folgt dem Zug nur Uterus und vordere Scheidenwand, dabei öffnet sich die Vulva, die Luft stürzt oft mit hörbarem Geräusch in die Vagina, dieselbe bläht sich auf und man überblickt die Portio in ihrer natürlichen anatomischen Beziehung zur Scheidenwand. Statt der Knieellbogenlage wählte Sims bald die weniger indecente und den Patientinnen bequemere Lage: die nach ihm genannte Sims'sche Seitenlage.

Dabei liegt die Frau am Rand des Bettes, Sophas oder Tisches auf der Seite, ob auf der linken oder rechten ist gleichgültig. Dadurch, dass der untere Arm nach hinten gestreckt ist (Figur 4) kommt die Brust und Bauchfläche nach unten. Wird nun der ganze Körper so zurecht gelegt, dass das Becken dicht am Rand, der Oberkörper etwas nach vorn gebogen ist, beide Knie die Unterlage berühren, das untere



5.

Sims'sche Rinne,
durchbrochen.

Bein ausgestreckt, das obere in Hüfte und Knie rechtwinklig flectirt ist, so kommt die Vulva sehr bequem zu Gesicht. Nunmehr wird durch einen, hinter der Patientin, mit dem Gesicht nach den unteren Extremitäten zu stehenden Assistenten die obere Anal-Backe nach oben gehalten. Um die hintere Scheidenwand hochzuhalten schiebt man die Sims'sche Rinne (Figur 5) ein. Auch dies Instrument ist vielfach verändert. Man hat es in 2 Hälften hergestellt, zum Zusammenklappen, gross, klein, schmal und breit. Ich habe es durchlöchern lassen, damit beim Auswaschen der Scheide unter leichten Drehungen der Rinne das Desinficiens auf die Scheidenwand überall einwirkt.


Nach der Einführung muss die Portio vor und unter der Spitze der Rinne liegen. Sodann zieht man die hintere Scheidenwand tief in die Kreuzbeinaushöhlung hinein und übergibt die Rinne dem Assistenten — wozu sich Jedermann eignet — zum Halten. Liegt die Frau auf einem Tische, so steht der Arzt, liegt die Frau im Bett oder auf einem Sopha, so sitzt oder kniet der Arzt. Hierauf setzt man in die vordere Muttermundslippe eine Zange (Figur 6) ein, und zieht sehr vorsichtig und langsam den Uterus herab. Bei Schmerzäußerungen der Patientin muss das Herabziehen unterbleiben. Es sind Fälle bekannt, wo eine schwere Peritonitis, ja der Tod auf das Herabziehen des Uterus folgte. Es kann bei Tubargravidität oder Pyosalpinx die Tube platzen, sodass der Inhalt in den Bauch fließt, oder die Tube kann losgezerrt werden, sodass der Eiter aus dem Fimbrienende ausströmt. Auch habe ich, ohne dass irgendwie stark gezerrt wurde, Recrudescirungen alter Entzündungen um den Uterus herum beobachtet. Keinen beschäftigten Gynäkologen wird es geben, der nicht einmal beim Herabziehen ein Unglück erlebt hat. Es ist diese so häufig geübte Methode durchaus nicht „absolut gefahrlos“ zu nennen. Ist das Herabziehen schmerzhaft, so verzichte man darauf und begnüge sich damit, durch Abdrücken der vorderen Vaginalwand die Portio sichtbar zu machen. Bei sehr

langer Vagina, bei der die Portio nicht sichtbar wird, nimmt man zwei Zangen, fasst nach einander immer höhere Stellen der vorderen Scheidenwand und „klettert“ so mit den Zangen bis zur Portio herauf.

Das zu kräftige und zu lange dauernde Herabziehen dehnt die Douglasischen Falten, sodass Retroversion eintritt. Ich habe mehrfach erlebt, dass der Uterus, herabgezogen, in dieser retrovertirt-



6.
Muzeux'sche Zange
nach Simon.



7.
Lampe zur Belichtung der
inneren Genitalien in der
Seitenlage.
Die Lampe kann in der Röhre des
Stativs gehoben und in verschiedener
Höhe fixirt werden.

descendirten Stellung dauernd verblieb. Deshalb ist es nöthig, nach Vollendung der Operation die Portio wieder nach oben zu schieben, noch besser, den Uterus durch einen Tampon an der normalen Stelle zu erhalten.

Principiell mache man diese Eingriffe ohne Narcose. Gerade der Schmerz, der durch Anziehen der Portio entsteht, ist ein guter Fingerzeig, wie weit man ohne Gefahr ziehen kann.

Statt der Muzeux'schen Zange nehmen andere Gynäkologen amerikanische Kugelzangen, Haken oder andere Instrumente.

Ein Nachtheil der Sims'schen Lagerung ist die Nothwendigkeit eines Assistenten, oder wenigstens einer zweiten Person, welche das Speculum hält. Will man aber die Portio in ihren Verhältnissen zur Umgebung, z. B. auch das Klaffen der Lippen beurtheilen, so ist die Sims'sche Seitenlage unerlässlich. Noch grössere Wichtigkeit bekommt diese Lage in der sog. „Kleinen Gynäkologie“.

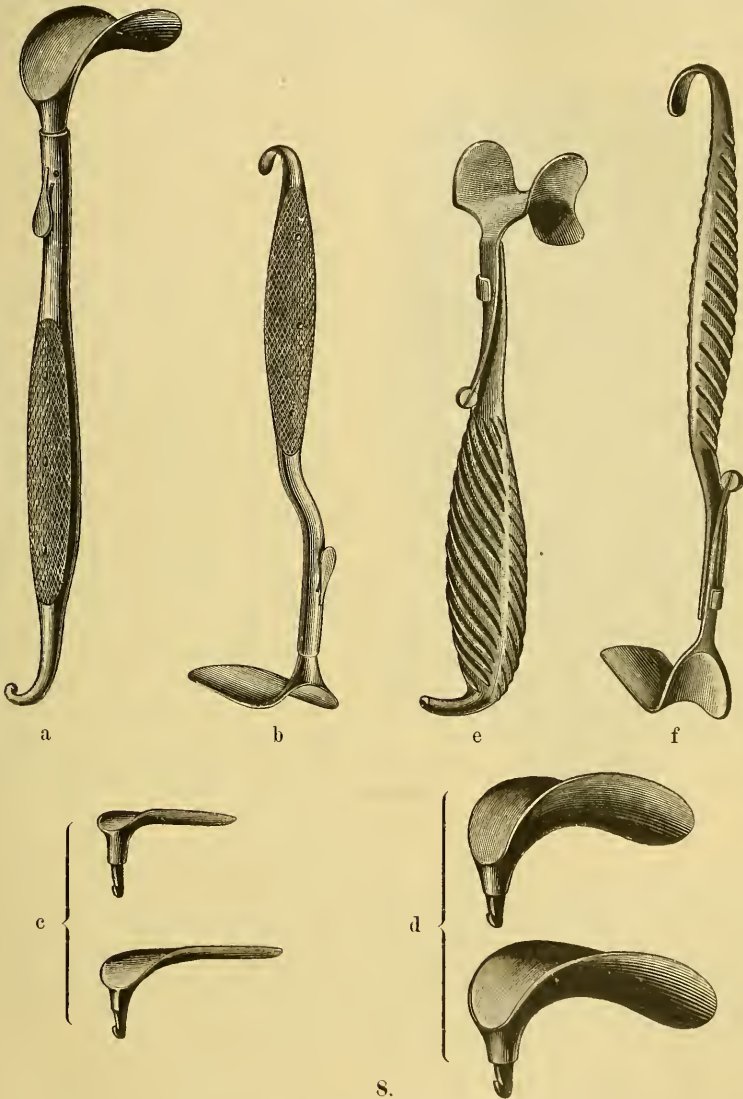
Bei Anwendung der Sims'schen Seitenlage wird von vielen Gynäkologen der Untersuchungstisch und das Tageslicht für nöthig gehalten. Dies ist durchaus nicht nöthig. Ich z. B. mache überhaupt alle kleinen Operationen nur bei künstlicher Beleuchtung im gewöhnlichen Bett.

Dem praktischen Arzte steht ja überhaupt das volle Tageslicht nur selten zu Gebote. Namentlich in der Stadt muss man oft die Vorhänge schliessen. Viele ängstliche Damen werden schon dadurch aufgeregt, dass sie sich z. B. auf den Tisch legen sollen, oder dass sie im Bett mit dem Gesicht nach dem blendenden Aussenlicht gelegt werden. Es ist deshalb sehr angenehm, eine Methode zu haben, bei der man von Ort, Zeit und Licht völlig unabhängig, in jedem Bett, zu jeder Stunde, jede Operation vornehmen kann. Dies ist möglich bei Zuhülfenahme der von mir angegebenen gynäkologischen Stativlampe (Figur 7). Die Lampe, mit Reflector auf einem stellbaren Stativ, steht unten am Bettpfosten und wirft mittels des Reflectors über die linke Schulter des Arztes gerade in die Vagina und auf die Portio das Licht. Will man die Lampe bei Rückenlage der Patientin benutzen, z. B. beim Röhrenspeculum, so steht das Stativ in der Mitte vor dem Fussende des Bettes oder Sophas und wird sehr hoch geschoben, während der Tubulus des Reflectors stark geneigt ist.

G. Die Simon'schen Specula.

Zu Operationen hat Simon Specula angegeben. Die Lage, in welcher Simon operirte, nannte er Steissrückenlage. Die Rinnen sind denen von Sims nachgebildet, aber mit dem Griffe nicht fest verbunden, sodass man je nach der Grösse der Genitalien wechseln kann. Da in der Rückenlage die vordere Scheidenwand unten bleibt, so gab Simon einen besonderen Halter für diese Wand an, Figur 8b und c. Durch Auseinanderziehen beider Griffe entfernt man die Scheidenwände von einander und die Portio stellt sich ein. Um auch auf beiden Seiten die Weichtheile von einander zu entfernen, wurden dann bei Operationen in der Scheide noch besondere Seitenhalter angegeben. Von geschickten Händen gehalten, verdeckt das Simon'sche Speculum das Operationsfeld nicht. Durch schräges Halten oder Zurückziehen oder Verschieben

der einen Hälfte stellt man verschiedene Partien so ein, dass man bequem an ihnen operiren kann. Fasst man im Simon'schen Speculum



S.

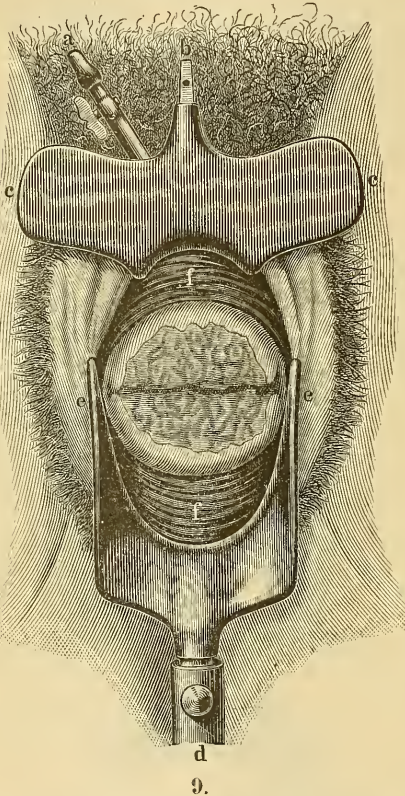
Simon'sche Speeula.

a unterer Theil, b oberer Theil, c d kleinere und grössere, obere und untere Ansätze, e und f die von mir bei Operationen in der Tiefe gebrauchte Form.

die Portio und zieht sie nach vorn bzw. bei Steissrückenlage nach oben, so kann man ebenso gut, wie in der Sims'schen Seitenlage auf einem geraden Wege in die Uterushöhle gelangen und in ihr operiren.

Diese Specula schützen auch die Scheidenwände bei Cauterisationen, beim Schneiden und Nähen.

Verschiedene Autoren haben kleine Modificationen angegeben, so habe ich das obere Speculum hohl arbeiten lassen (Rieselspeculum



a, b, c Rieselspeculum, die Flügel cc haben den Zweck, die Schamhaare und Schamlippen möglichst aus dem Gesichtsfeld zu verdrängen. Bei b wird das Speculum in den oberen Handgriff des Simon'schen Speculum eingefügt, a Rohr, an welchem der Irrigator Schlauch befestigt wird, e e grosse Schamlippen, f Scheide, d unteres Speculum, unten am Griff d befestigt. Zwischen beiden Speculis die Portio vaginalis, deren beide Lippen mit einer zerklüfteten, papillomatösen Erosion bedeckt sind.

Figur 9). Durch die Höhlung fliesst desinficirende Flüssigkeit, welche die Wunde in der Tiefe berieselt. Eine Methode, die bei mangelnder Assistenz, eine Person, d. h. den tufenden oder den Irrigatorstrom dirigirenden Assistenten völlig ersetzt. Das untere Speculum (Figur 8 e) habe ich viel kürzer und mehr gebogen arbeiten lassen. Es geschah dies wesentlich zum Zwecke der plastischen Operationen an der Portio und der Totalexstirpation des Uterus. Dabei wird der Uterus energisch herabgezogen. Diesem Herabziehen arbeitet die lange Simon'sche Rinne Figur 8 a und d gleichsam entgegen, deshalb construirte ich den in der Figur 8 e und Figur 9 abgebildeten Ansatz, der nur den Zweck hat, die Vulva gut auseinander zu halten. Die seitlich etwas hohen Backen (Figur 9 e) sollen die Seitenhalter ersetzen, d. h. die Labia majora zurückhalten. Beim Nähen an und in der Nähe der Portio schützen diese Specula die seitlichen Vaginalwände.

Die modernen Lehren über Asepsis hatten auch einen Einfluss auf Form und Material der Instrumente. Die Holzgriffe wurden durch Metallgriffe ersetzt. Die Schrauben, welche sich schwer reinigen lassen, wurden abgeschafft. Einfache Schlösser, die sich gut reinigen lassen, die der Bürste überall zugänglich sind, wurden von vielen Gynäkologen erfunden. Das in Figur 8 e, f abgebildete Schloss hat sich sehr bewährt.

Noch nicht gelungen ist es, für alle Fälle genügende Specula zu construiren, welche sich selbst halten, also Assistenten überflüssig machen. Es ist unmöglich, mechanisch die verständige Mitarbeit eines intelligenten Assistenten zu ersetzen. Der einzige Speculumhalter, der anwendbar ist, ist der von Dr. Georg Courant in Breslau.

Literatur.

Lehrbücher.

Klob: *Pathologische Anatomie der weiblichen Sexualorgane.* Wien 64. — **Marion Sims:** *Klinik der Gebärmutterchirurgie, deutsch von Beigel.* Erlangen 70. — **Beigel:** *Die Krankheiten des weiblichen Geschlechts.* Stuttgart 75. — **Veit:** *Krankheiten der weiblichen Geschlechtsorgane.* Erlangen 67. — **Hofmeier:** *Schröder's Handbuch der Krankheiten der weiblichen Geschlechtsorgane.* XI. Aufl. Leipzig 93. — **Martiu:** *Pathologie und Therapie der Frauenkrankheiten.* II. Aufl. Wien 87. — **Hofmeier:** *Grundriss der Gynaekologischen Operationen.* II. Aufl. Leipzig 91. — **Billroth u. Lücke:** *Handbuch der Frauenkrankheiten.* II. Aufl. Stuttgart 85. — **Winckel:** *Lehrbuch der Frauenkrankheiten.* II. Aufl. Leipzig 90. — **Hegar und Kaltenbach:** *Operative Gynaekologie.* Stuttgart 83. — **S. Matthews Duncan:** *Clinical lectures on the diseases of women.* London 83. — **Lawson Tait:** *Diseases of women and abdominal surgery.* Leicester 89. — **Berry Hart and A. H. Barbour Freeland:** *Manual of Gynecology.* Edinburgh and London 90. — **Samuel Pozzi:** *Lehrbuch der klinischen und operativen Gynaekologie, deutsch von Ringier.* Basel 92. — **Veit:** *Gynaekologische Diagnostik.* II. Aufl. Stuttgart 91. — **Paul F. Mundé:** *A practical treatise on the Diseases of women by T. Gaillard Thomas.* IV. ed. Philadelphia 91. — **Heitzmann:** *Compendium der Gynaekologie.* Wien 91. — **Auvard:** *Traité pratique de gynécologie.* Paris 92. — **Fehling:** *Lehrbuch der Frauenkrankheiten.* Stuttgart 1893.

Bildwerke.

Boivin et Dugés: *Traité pratique des maladies des femmes.* Paris 33 mit Atlas. — **Ed. Martin:** *Handatlas der Gynaekologie und Geburtshilfe.* Berlin 83. — **Savage:** *Illustrations of the surgery of the femal pelvic organs.* London 80. — **Berry Hart:** *Atlas of female pelvic anatomy.* Edinburgh 84. — **Winckel:** *Die Pathologie der weiblichen Sexualorgane in Lichtdruckabbildungen.* Leipzig 80. — **Fritsch:** *Tabulae gynaecologicae mit erläuterndem Text.* Braunschweig 84.

Zweites Capitel.

Krankheiten der Vulva.

A. Anatomie.

Das untere Ende des Bauches begrenzt über der knöchernen Symphyse des Beckens der Mons Veneris (Figur 10 n). Er stellt eine dem weiblichen Geschlecht eigenthümliche Fettanhäufung unter der Haut dar. Hier spriessen bei der Pubertät Haare hervor.

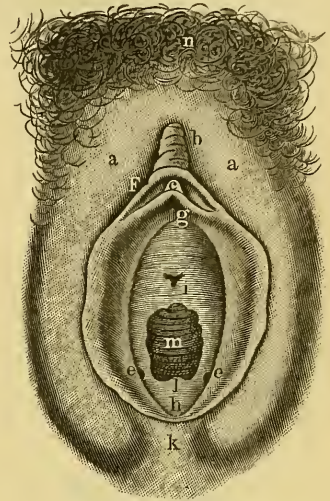
Nach unten ist sagittal die Vulva gelagert, Figur 10. Sie wird begrenzt von den grossen Schamlippen (Figur 10 a). Die grossen Schamlippen berühren sich bei Jungfrauen, während sie bei Multiparis und auch bei nulliparen Puellis publicis klaffen. Nach hinten gehen die grossen Schamlippen convergirend, unmerklich in die Umgebung über, verbunden durch eine Hautfalte, Frenulum labiorum, die beim Auseinanderziehen besonders deutlich wird: die Commissura labiorum posterior. Unterhalb dieser befindet sich eine Vertiefung: die Fossa navicularis, Figur 10 k. Zwischen den grossen Schamlippen liegen die halb so langen Labia minora. Dies sind hahnenkammähnliche, 7 bis 20 mm breite, dünne Hautlappen. Bei Jungfrauen kann man sie nur durch Auseinanderziehen der grossen Schamlippen sichtbar machen. Bei Multiparis, namentlich bei schlecht geheilten Dammrissen, klafft hinten die Vulva, so dass man die gesenkte hintere und vordere Scheidenwand erblickt. Hinten verlieren sich die Labia minora in den medialen Flächen der Labia majora. Vorn theilen sich die kleinen Schamlippen in zwei Schenkelpaare, von denen das obere als praeputium clitoridis (Figur 10 F), gleichsam ein Dach über der Clitoris bildet (Figur 10 b). Die unteren oder inneren Schenkel ziehen als Crura clitoridis an die Clitoris heran.

Die Clitoris (Figur 10 c) stellt einen kleinen Penis dar. Sie wird aus zwei vom Schambogen entspringenden, convergirenden Schwellkörpern gebildet. Sie ist erectil, reich mit Gefässen und Nerven versorgt, und soll im erigirten Zustande das Doppelte bis Dreifache ihrer Grösse erreichen.

In das von der Clitoris, ihren Schenkeln, dem Introitus vaginae und den kleinen Schamlippen begrenzte Dreieck mündet die Urethra (Figur 10i). Die Urethralmündung ist oft ganz glatt, oft auch ist sie ausgefrantzt, unregelmässig von Schleimhautfortsätzen umgeben, die wie Hymenalfortsätze aussehen.

Der Scheideneingang wird bei jungfräulichen Individuen durch eine meist nach vorn concave Schleimhautduplicatur, das Hymen¹⁾, verengt (Figur 10l). Die Dicke dieser Haut und die Form sind verschieden, sie kann unter Umständen den Introitus (Figur 10m) ganz verschliessen (H. imperforatus), rings herum angesetzt sein, oder auch mehrere, meist zwei nebeneinander liegende Oeffnungen (H. cribriformis) haben. Der Coitus macht zwar mehrere Einrisse in das Hymen, doch bleibt die Form im Ganzen erhalten. Die Geburt dagegen zerstört das Hymen, so dass nur kleine Reste — Carunculae myrtiformes — wie Hautwarzen beschaffen, die Stelle des Hymens bezeichnen. Obwohl dies als die Regel gilt, so ist bei Vorhandensein grösserer Reste des Hymens oder sogar des ganzen, vielleicht individuell schmalen Hymens, die Möglichkeit einer stattgehabten Geburt nicht mit absoluter Sicherheit auszuschliessen.

Der abwärts von der Harnröhrenmündung und dem Hymen liegende Raum wird als Vestibulum bezeichnet, zu beiden Seiten desselben liegen unter der Haut die Schwellkörper des Vestibulum, Corpora cavernosa Vestibuli. In der hinteren Hälfte der Vestibularwand, vor bzw. unterhalb des Hymens öffnen sich die Ausführungsgänge von zwei, hinten an der Vulva, nahe der hinteren Commissur liegenden, gelappten Drüsen, der Bartholin'schen, auch Vulvovaginaldrüsen (Figur 10e). Sie haben eine oft unregelmässige Form und eine Länge von 15—20, eine Breite von 5—7 mm.



10.

Äussere Genitalien
(schematisch).

aa Grosse Schamlippen, b Praeputium clitoridis, c Clitoris, darunter beiderseitig kleine Schamlippen, e e Oeffnungen der Ausführungsgänge der Bartholin'schen Drüsen, F die oberen Enden der kleinen Schamlippen zum Praeputium clitoridis zusammenfliessend, g die ebenfalls vom oberen Ende der kleinen Schamlippen ausgehenden Crura clitoridis, h hintere Commissur der kleinen Schamlippen, i die Harnröhrenmündung, k die Fossa navicularis, l das Hymen, m Introitus vaginae, n Mons Veneris.

¹⁾ Dohrn: A. f. G. XIII.

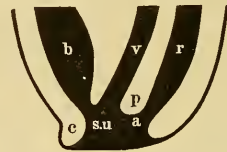B. Missbildungen.

Die Entwicklungsfehler der Vulva lassen sich am besten an der Hand der Entwicklungsgeschichte¹⁾ verstehen. Indem ich auf die genaue Darstellung der Entwicklung der äusseren Genitalien verzichte, füge ich zum Verständniss einige schematische Zeichnungen ein.



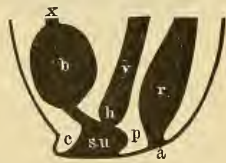
11.

Primärer Zustand. Blase b und Rectum r communiciren noch. Die Müller'schen Gänge v münden in die Allantois b. Bei c bildet sich der Geschlechtshöcker (Clitoris), dahinter die Geschlechtsfurche h und dahinter der After a.



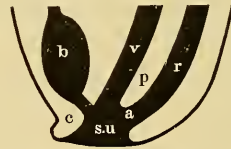
12.

Blase b und Mastdarm r haben sich getrennt, das Perinäum p ist dazwischen gewachsen, davor der Sinus urogenitalis su, in den oben die Urethra und die Müller'schen Gänge v (Vagina) münden.



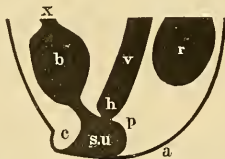
13.

Fertige Genitalien. b Blase, v Vagina vom Sinus urogenitalis su durch das Hymen h getrennt, p das Perinäum, a After, r Rectum, c Clitoris, x Urachus.



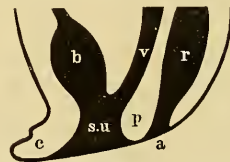14.

Sogenannte Atresia ani vaginalis, eigentlich vestibularis, su der lange Sinus urogenitalis, darüber v die Vagina, p das rudimentäre Perinäum, r das Rectum, in den Sinus urogenitalis a mündend.



15.

Atresia ani; alle Verhältnisse sind normal, nur endet das Rectum r in grosser Entfernung von dem imperforirten Anus a blind. Die anderen Bezeichnungen wie in Figur 14.



16.

Weibliche Hypospadie, die Blase b mündet direct, ohne Urethra, in den Sinus urogenitalis su. Die Vagina v ist eng, p Peritonäum und r Rectum normal, c Hypertrophische Clitoris.

In der achten Woche des Embryonallebens, wo bei 4 cm langen Embryonen das Hymen schon vorhanden ist, bildet sich unterhalb des

¹⁾ Nagel: Z. f. G. XXIV, 152, A. f. G. XLV. 3.

Geschlechtshöckers (Clitoris oder Penis) die Geschlechtsfurche, welche, sich mehr und mehr einwärts stülpend, da nach innen durchbricht, wo sich die Blase (Allantois) von dem Mastdarm trennt (Sinus urogenitalis). Zu beiden Seiten dieser Durchbruchsstelle entstehen die kleinen Schamlippen, während die grossen auf die zu beiden Seiten des Geschlechtshöckers befindlichen Geschlechtswulste zurückzuführen sind. Die Trennung der Allantois vom Darm kommt dadurch Stande, dass die zwischen Mastdarm und Müller'schen Gängen befindliche Gewebspartie nach unten als Perinäum wächst und somit den Anus von der Vulva trennt.

Es ist nun zuerst möglich, dass weder das Perinäum nach unten wächst noch die Geschlechtsfurche nach oben durchbricht. Dann bleibt der Fötalzustand (Figur 11) bestehen: *Atresia ani et vulvae completa*. Oder die Geschlechtsfurche bricht nicht nach oben durch, aber das Perinäum wächst nach unten und trennt die Blase vom Mastdarm. Dann können sich in Blase und Mastdarm die Secrete ansammeln. Derartige Missbildungen fand man bisher nur bei nicht lebensfähigen Missgeburten complicirt mit noch anderweitigen Bildungshemmungen.

Dagegen kommt es nicht selten vor, dass das Perinäum nicht nach unten wächst, somit der Darm sich in den Sinus urogenitalis öffnet. (Figur 12). Die hintere Begrenzung der Vulva ist die hintere Wand des Rectums, nicht etwa der vom Anus nicht perforirte Damm. Diese Fälle bezeichnet man gewöhnlich als *Atresia ani vaginalis*. Doch fällt schon bei oberflächlicher Untersuchung auf, dass das Hymen fehlt, also der untere Theil nicht die Vagina, sondern der Sinus urogenitalis ist. Demnach ist die Bezeichnung richtiger: *Atresia ani vestibularis* oder *Anus praeter-naturalis vestibularis*.

Es handelt sich hier um etwas ganz anderes als *Atresia ani*; bei dieser fehlt ein oft recht grosses Stück des Mastdarms, der schon in der Höhe des Promontoriums enden kann (Figur 15). Bei der sogenannten *Atresia ani vaginalis* ist der Mastdarm völlig vorhanden. Es ist auch möglich, dass der Mastdarm zunächst völlig geschlossen ist und dass sich durch Platzen des Mastdarms bei vermehrtem Innendruck eine Communication mit der Scheide bildet. Dann kann der Anus noch höher in die Vagina münden.

Da derartige Früchte lebensfähig sind, so kommen sie auch in Behandlung des Arztes. Hier muss die erste Sorge sein, für die Kothentleerung einen vollkommen genügenden Weg herzustellen. Oft findet sich bei *Atresia ani vestibularis* eine bedeutende Kothansammlung. Die Fäces können aus der wandständigen engen Oeffnung nicht austreten, der Darm dehnt sich stark aus, der Koth wird eingedickt und wird aus engem Loch regenwurmartig unter grossen Schmerzen

ausgedrückt. Man muss die Gewebsmasse sagittal durchtrennen, sodass der Koth einen geraden, bequemen Ausweg hat. Dies genügt vorläufig, um das Wohlbefinden des Kindes zu erzielen. Von plastischen Operationen nimmt man zunächst Abstand, da die Nähte doch durchschneiden und die Theile zu klein sind. Auch ohne Sphincter ani tritt später normale Kothentleerung ein, da der obere Sphincter die Function des fehlenden Sphincter ani übernimmt. Ist dies nicht der Fall, so müssen im späteren Lebensalter plastische Operationen, zu denen sich aber die Patientinnen, die sich auch ohne das wohlbefinden, selten verstehen, vorgenommen werden.

Die Operation der einfachen Atrésia ani giebt eine schlechte Prognose. Hier fehlt mit dem unteren Stück des Mastdarms auch der Sphincter. Ich habe dreimal bei männlichen Individuen operirt. Man wartet vier bis fünf Tage, weil dann das Ende des Darmes aufgebläht, leichter zu finden ist. Darauf geht man präparatorisch in die Tiefe und sucht sich den Darm auf. Derselbe ist, wenn ein grosses Stück des Darmes fehlt, schwer zu finden. Hat man ihn vielleicht zufällig erreicht, was man am Meconiumabgang bemerkt, so zieht man das untere Ende herab und sucht mit ihm, wenn es möglich ist, die künstliche Analöffnung zu umsäumen.

Leider schneiden die Fäden leicht durch. Dann kann man mit Laminaria den künstlichen Anus offen halten. Auch damit verlängert man das Leben nur um Wochen, da sich die künstliche Fistel immer wieder verengert. In einem Falle wurde das Kind $\frac{1}{4}$ Jahr alt, eine 6 cm lange Fistel ging zu der Cyste, welche das von Koth ausgedehnte Darmende bildete.

Die Hypospadie¹⁾ hat beim weiblichen Geschlecht verschiedene Grade. Es kann die ganze Urethra fehlen, sodass die Blase direct in den Sinus urogenitalis übergeht und beim ausgewachsenen Individuum der Finger leicht in die Blase gelangt. Trotzdem besteht oft völlige Continenz des Urins, weil sich die Muskulatur des Elsenhalses genügend zusammenzieht. Oder der Sinus urogenitalis ist sehr lang. Am oberen Ende befindet sich die rudimentäre Harnröhre und von hinten her mündet excentrisch die enge Vagina in den engen Sinus urogenitalis. Die Clitoris ist in beiden Fällen oft penisähnlich hypertrophisch.

Die Epispadie ist selten, sie kommt mit Spaltbecken, Ectopie der Blase (siehe unten), Prolaps des Uterus und des Darms verbunden vor. Dabei fehlt mitunter die Urethra völlig. Aber auch bei vor-

¹⁾ Kleinwächter: Mon. f. Geb. XXXIV. — Mörice: Z. f. G. V. — Heppner: Mon. f. Geb. XXVI. Mosengeil: Arch. f. klin. Chir. XII, 2. — Mairhofer: Wien. med. Wochenschr. 1877, 4. — Lebedeff: A. f. G. XVI.

handener Symphyse kann die Clitoris gespalten sein und diese Rinne sich direct in die Blase öffnen, ungefähr ähnlich wie beim männlichen Epispadiäus. Ist die Hypo- resp. Epispadie nur geringgradig, so wird durch plastische Operationen Abhilfe zu schaffen sein. Die Methode muss sich nach dem concreten Falle richten.

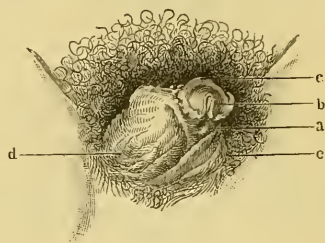
Die Hypertrophie der Clitoris bewirkt bei gleichzeitig sehr enger resp. rudimentärer Vagina, dass die äusseren Genitalien Aehnlichkeit mit den männlichen Genitalien zeigen. Deshalb hat man diese Fälle oft als Hermaphroditismus ¹⁾ bezeichnet. Hermaphroditismus im mythologischen Sinne, so dass ein Individuum die Geschlechtsfunctionen beider Geschlechter vollziehen könnte, ist noch nicht vorgekommen. Stets, auch wenn man anatomisch oder sogar mikroskopisch die Gegenwart beider Arten von Geschlechtsdrüsen nachwies, überwog doch, sowohl anatomisch als functionell, das eine Geschlecht. Nur wenige Fälle sind anatomisch sicher. Man unterscheidet theoretisch:

1. Hermaphroditismus transversus, wo äussere Geschlechtstheile männlich und innere weiblich sind oder umgekehrt. Dies sind meist Fälle von Pseudohermaphroditismus, d. h. Fälle von Hypospadie mit Clitorishypertrophie.

2. Hermaphroditismus bilateralis, bei dem sich beiderseitig Ovarium und Hoden finden. Es fehlten in dem einzigen sicheren Fall die Vasa deferentia und der absolut sichere Nachweis, dass die als Testikel angesprochenen Körper auch wirklich Testikel waren.

3. Hermaphroditismus lateralis, bei dem sich z. B. rechts ein Hode, links ein Ovarium findet.

4. Hermaphroditismus unilateralis, z. B. rechts ein Hode, links ein Ovarium und Hode. Auch diese Fälle sind keineswegs so klar, als man den Beschreibungen nach glauben sollte.



17.

Äussere Geschlechtstheile der „Katharina Hohmann“.

a Eingang in die „Scheide“ und Blase. b Rinne, welche vom rudimentären Penis oder der hypertrophirten Clitoris zum Eingang in die Scheide führt (hypospadiäische Rinne). c Präputium Penis oder Clitoridis. e kleine linke Schamlippe oder Hodensack mit Kryptorchismus. d grosse rechte Schamlippe oder Hodensack, den rechten Hoden enthaltend.

¹⁾ Heppner: Dubois-Reichert's Arch. 1870. — H. Meyer: Virch. A. XI. — Schultze: Virch. A. XLIII. — Maudé: Americ. Journ. of Obst. 1876. — Leopold: A. f. G. VIII, IX, XI. — Dohrn: A. f. G. XI. u. XXII. Hoffmann: Wien. med. Jahrb. 1877, 3. — Frommel: Münch. med. Woch. XXXVII, 264. — Chrobak: C. f. G. 1893, 11. — Fehling: A. f. G. XLII, 501. — Kochenburger: Z. f. G. XXV 369. — Messner: Virch. A. CXCI, 2.

Der Pseudohermaphroditismus gewinnt dadurch eine praktische Bedeutung, dass nicht selten auf dem Standesamt das Geschlecht falsch angemeldet und später bei der Berichtigung ein ärztliches Attest gefordert wird.

Bei Sirenenbildung, bei der der Körper in eine oben dicke, meist sehr bald sich verjüngende Extremität ausläuft, fehlen oft sämtliche äussere Genitalien. Das Becken ist dann rudimentär, der Anus geschlossen, Nieren sind nicht vorhanden.

C. Hypertrophien.

Hypertrophien an einzelnen Partien der Vulva kommen namentlich als Folge von Onanie vor. Die Onanie wird nur in den seltensten Fällen dadurch betrieben, dass der Finger oder ein anderer Gegenstand tief in die Scheide eingeführt wird. Meistens erzielt die Betreffende das Wollustgefühl durch Kitzeln oder Zupfen an den kleinen Schamlippen. Dazu wird nicht nur der Finger, sondern oft ein kleiner Gegenstand, z. B. eine Haarnadel, eine Federpose benutzt. Auf der Höhe des Orgasmus schwindet das Bewusstsein, die Bewegungen mit dem Reizinstrument werden heftiger, sodass schon mehrfach solche Gegenstände in die Harnröhre eingeführt wurden, in der Blase verschwanden und später unter den grössten Schwierigkeiten als Fremdkörper aus der Blase entfernt werden mussten. Die Kranke weiss oft nicht oder will auch nicht wissen, wie der Fremdkörper nach innen gelangte. Benutzt die Onanistin nur die Finger, so kitzelt sie sich am Hymen und zupft an den kleinen Schamlippen, diese werden dadurch nicht eigentlich hypertrophisch und verdickt, sondern verdünnt und langgezogen. Sie hängen, runzlig bräunlich, fettlos, wie zwei lange schlaffe Hautfalten herab. Fasst man sie an, so kann man sie nicht selten 6—8 cm lang ausspannen wie zwei Fledermausflügel. Seltener ist die Clitoris verlängert. Die Reizungen durch die sich zersetzenden Secrete und durch die onanistischen Berührungen führen zu Entzündungen der kleinen und grossen Schamlippen. Sind sie chronisch entzündet und verdickt, bereiten sie Beschwerden, so werden sie am einfachsten in der Narcose mit dem Paquélin wie Hämorrhoidalknoten abgebrannt. Dass auch in der Ehe noch, wie beim echten männlichen Onanisten, trotz reichlicher normaler Befriedigung des Geschlechtstriebes, die Onanie weiter getrieben wird, ist bekannt.

In schlimmen Fällen kann auch eine Art Elephantiasis (siehe unten) als Folge fortgesetzter häufiger Onanie entstehen.

D. Entzündungen der Vulva (Vulvitis).

Aetiologie und pathologische Anatomie.

Die Entzündung der Vulva ist zunächst nicht selten die Folge eines Traumas. So entstehen oft bei der Defloration Einrisse. Bei Unreinlichkeit wird die Umgebung des Risses infiltrirt und die ganze Vulva entzündet sich. Namentlich bei stupirten Kindern findet der Gerichtsarzt oft eine acute Vulvitis, besonders wenn Infection mit Trippergift hinzukommt. Auch andere Traumen, zufällige Verletzungen, können Vulvitis bewirken.

Ferner entsteht eine Entzündung der Vulva durch die Einwirkung der von oben kommenden Flüssigkeiten. Sind sie an sich vielleicht auch unschädlicher Natur, wie z. B. das Menstrualblut, so kommen die Flüssigkeiten doch mit Staub und Luft in Berührung, faulen, nehmen einen üblen Geruch an und reizen, besonders zur Sommerzeit und bei corpulenten Frauen. Durch die Reizung secerniren auch die Talgdrüsen Fett, es bilden sich Fettsäuren, welche zur Zersetzung beitragen und auf der Haut erythematöse Processe hervorrufen. Dies ist namentlich dann der Fall, wenn die Patientin unreinlich ist und die Vulva nicht wäscht. Sind die Ausflüsse reichlich, wie bei gonorrhöischer Scheidentzündung, bei starkem Eiterausfluss in Folge von schlechten Pessarien, bei Carcinomjauche, so wird die Entzündung besonders leicht eintreten. Auch bei Urin fisteln findet man oft die Vulva bis zum After hin entzündet, geschwollen und ödematös. Die Haare sind mit harnsauren Salzen inkrustirt und die Haut kann so hypertrophiren, dass hahnenkammähnliche Geschwülste und Schwarten in den Falten sich bilden.

Bei Schwangeren wird eine Entzündung durch die Hyperämie besonders begünstigt. Da hier physiologisch schon Feuchtigkeit abgesondert wird, an die Genitalien aber bei undichter, mangelhafter Bekleidung leicht Staub und Schmutz gelangt, so sieht man oft Schwangere aus den niederen Ständen mit geschwollenen hochrothen Vulven. Die Vulva klafft selbst bei Primiparis, da die geschwollene Scheide, durch den tiefstehenden Kopf herabgedrückt, keinen Platz mehr innerhalb der Beckenhöhle findet und somit die Vulva wie beim Prolaps auseinanderdrängt. Kleine oder grosse, viele oder wenige Furunkeln an den Schamlippen und der Innenfläche der Oberschenkel können die Folge der Hautreizung sein. Leiden Frauen lange an Vulvitis, so wird die Vulva und die Umgebung braun pigmentirt und verliert späterhin ihre Geschmeidigkeit und Weichheit. Ja sie kann als Endresultat völlig atrophiren. (Kraurosis).

Die syphilitischen Erkrankungen der Vulva sind die häufigstenluetischen Localerkrankungen beim Weibe. Die primären Ulcera sitzen

meist hinten dicht über dem Frenulum. Oft sieht man Eruptionen, die in der Mitte zwischen Plaques und Condylomen stehen. Verläuft ein Fall längere Zeit ohne Behandlung, so verwandelt sich die ganze Innenfläche der Labia majora bis hinten an und um den After in eine confluierende Masse von Plaques muqueuses. Das Charakteristische des breiten Condyloms: die circumscribte Erhöhung verschwindet, an den Rändern der ganzen zerklüfteten Fläche befindet sich meistens ein weisslicher harter, hoher Rand. Bullöse Syphiliden und Ecthyma können mit diesen condyomatösen Geschwüren so zusammenfliessen, dass eine grosse Wundfläche bis auf den Bauch hinaufreicht. Mitten in diesen Massen findet sich mitunter auch eine grosse, weisse Vegetation spitzer Condylome. Seltener bilden die breiten, dagegen oft die spitzen Condylome grössere Geschwülste.

Im späteren Stadium der Lues beobachtet man auch Indurationen zwischen Mastdarm und Scheide. Das Gewebe wird schwierig, anämisch, prall-ödematös, leicht vulnerabel, ohne Tendenz zur Heilung. Vor dem Hymen bilden sich fistulöse, nicht geradlinige Verbindungen zwischen Vestibulum und Rectum. Der durchdringende Koth lässt diese Fisteln nicht heilen. Niemals sah ich solche Fisteln bei kräftigen Personen, meist handelte es sich um abgelebte, heruntergekommene Puellae publicae. Operative Heilung, selbst nach starken antiluetischen Kuren, ist schwierig, doch machen diese Fisteln oft so wenig Symptome, dass Heilung nicht einmal begehrt wird.

Es finden sich an der Vulva auch eigenthümlich schlaffe Geschwüre vor, welche blasse Granulationen, makroskopisch und mikroskopisch ohne irgend welche Eigenthümlichkeiten, zeigen. Die Begrenzung ist eine scharfrandige, das unregelmässige Geschwür liegt unter dem Niveau der Haut. In diesen Fällen muss stets an tertiäre Lues gedacht werden, obwohl von einer Härte des Geschwürbodens oder kupferfarbiger Umgebung nicht mehr die Rede ist. Anderweitige serpiginöse Geschwüre und Knochenaffectionen beweisen den Zusammenhang mit Lues.

Nach Ausheilung der luetischen Vulvaerkrankungen können sich narbige, die Geburt hindernde Verengerungen bilden. Oedematöse Schwellungen bleiben auch dann noch kurze Zeit bestehen.

Ein häufiger Grund der Vulvitis ist eine Infection mit Tripper, über welche Erkrankung das bez. Capitel nachzulesen ist. An der Trippererkrankung betheiligen sich auch die Bartholin'schen Drüsen in verschiedener Art.

Phagedänische Geschwüre können bei Vernachlässigung eine ganze Schamlippe zerstören und breite, strahlige Narben hinterlassen. Sie compliciren sich wie beim Manne mit Bubonen, Vereiterungen und völligem Verlust der Lymphdrüsen in den Leisten.

Wirkliche Phlegmonen, wohl meist als Folge einer Vereiterung der Bartholin'schen Drüse, sind ebenfalls am Labium majus beobachtet. Gangrän der Vulva kommt bei Typhus, Scharlach und Masern im kindlichen Alter vor, und zwar oft so symptomlos, dass man ganz zufällig bei Erwachsenen Vulva- beziehentlich Scheidenatresien fand, deren Entstehung nur in der angedeuteten Art zu erklären war.

Ferner kommt Diphtheritis an der Vulva vor, als directe Infection von diphtheritischer Rachenerkrankung. Man muss deshalb bei starker Diphtheritis kleiner Mädchen stets die Vulva controliren.

Ekzem sieht man bei Schwangeren, aber auch bei Nicht-Schwangeren. Namentlich in der klimacterischen Periode werden höchst hartnäckige Eczeme der Vulva beobachtet. Die oft ganz unklare Aetiologie zwingt auch hier an zufällige bacterielle Infection zu denken. Wegen der Schamhaare und der Localität ist die Behandlung äusserst schwierig, so dass man oft wochenlang erfolglos mit allen Mitteln gegen diese Eczeme kämpft. Herpes und Acne (folliculäre Vulvitis) sind beschrieben, ebenso multiple Furunkel, die, weil sie im losen Gewebe entstehen, oft auffallend geringe Symptome machen. Erysipela sind im Wochenbett öfter beobachtet, ausserhalb des Puerperiums sind sie selten. Dagegen bildet die Vulva mitunter den Ausgangspunkt eines Erysipelas migrans neonatorum, das schliesslich zum Tode führt.

Zu den Vulvaerkrankungen gehört auch der sogenannte Thrombus vulvae¹⁾, d. h. der Blutaustritt in das Parenchym der grossen Schamlippe. Eine solche Geschwulst kann durch Trauma, z. B. Tritt oder Stoss gegen die Vulva entstehen. Es handelt sich dann um ein Hämatom im subcutanen, losen Zellgewebe. Bei der grossen Nachgiebigkeit der äusseren Haut, die einer Anschwellung wenig Widerstand entgegensetzt, werden hier die Hämatome grösser als an anderen Orten.

Ebenso als Folge von Trauma, durch die subcutane Zerreiessung einer grösseren varicös entarteten Vene, entstehen bei der Geburt „Thromben der Vulva“, welche dann langsam in den ersten Tagen des Wochenbettes wachsen. Der Blutfarbstoff diffundirt in der Haut, welche eine ganz schwarze Färbung annehmen kann. Sie verjauchen mitunter, werden aber auch, trotz bedeutender Grösse und schwärzlicher Hautfärbung, langsam resorbirt.

Unter dem Namen Kraurosis vulvae²⁾ wird ein atrophischer

¹⁾ Ferber: Schmidt's Jahrb. 1866, 130. — v. Franque: Memorab. 1876, I. — Weckbecker: Dissertat. Münch. 1879. — Stocker: Corr.-Bl. Schweizer Aerzte 1881, 13.

²⁾ Breisky: Zeitschr. f. Hkd. VI, 69. — Janowsky: Monatschr. f. pract. Dermatol. 1888, VII, 951. — Olmann-Dusmenil: ibid. 1890, X, 293. — Ohrtmann: Z. f. G. XIX, 2. — Fleischmann: Prager med. Woch. 1886, 341. — Bartels: Diss. Bonn 1892.

Zustand der Vulva beschrieben, bei dem der Introitus durch weissliche, straffe, narbenartige Schrumpfung verengt ist. Die Epidermis ist verdickt, das Fett ist geschwunden. Stellenweise sieht die Vulva anämisch weiss aus, während an anderen Punkten sich wiederum Gefässverzweigungen zeigen. Diese Fälle machen den Eindruck, als ob es sich um eine völlig abgelaufene, mit Induration und narbiger Atrophie endende Entzündung handelte.

Symptome und Verlauf.

Die Symptome der Vulvitis bestehen in Secretion, Röthung, Schwellung, Jucken, Schmerzen, die mitunter das Gehen und das Aneinanderbringen der Beine beim Liegen unmöglich machen. Während der Entwicklung einer Bartholinitis sind die Schmerzen ebenfalls sehr erheblich. Bei Carcinomen kommen Fälle von hochgradiger Empfindlichkeit, von Vaginodynie vor. Ist die Vulvitis die Folge von Jucken und Kratzen, so sind die Patientinnen durch Juckreiz, der nur unter grossen Schmerzen befriedigt werden kann und der Schlaflosigkeit erzeugt, aufs äusserste gequält.

Sowohl durch das Darüberfliessen des Urins als durch die entzündliche Schwellung der Urethra ist das Uriniren schmerzhaft. Wird über Tenesmus vesicae spontan geklagt, entstehen Schmerzen, wenn man die Harnröhre gegen die Symphyse drückt und sieht man bei Druck auf die verdickte Harnröhre Eiter aus dem Orificium urethrae herauskommen, so spricht dies für gonorrhöische Entzündung.

Den Verlauf kürzt die richtige Behandlung ab, die wegen der quälenden Symptome meist ziemlich zeitig verlangt wird. In manchen Fällen bleibt die Vulvitis dann chronisch, wenn es nicht gelingt, das ätiologische Moment zu beseitigen.

Ein Symptom der Vulvitis ist auch der sogenannte Vaginismus, welchen wir bei den Krankheiten der Vagina kennen lernen werden.

Diagnose.

Die Diagnose wird aus der Anamnese, den Symptomen und der Besichtigung gestellt. Höchstens könnte die Differentialdiagnose einer Geschwulstbildung im Labium majus Schwierigkeiten machen. Ob es sich um eine Bartholinitis handelt, wird die Lage, Form, Grösse der Anschwellung entscheiden, welche bei Bartholinitis natürlich an die Gegend der Drüse gebunden ist.

Behandlung.

Die Behandlung der Vulvitis besteht vor allem in Reinlichkeit. Durch einfaches Abseifen und Auswaschen, Baden der Vulva und Um-

schläge mit in Eis gekühlter dreiprocentiger Carbolsäurelösung oder Sublimat 1 : 2000, Borsäure 40 : 1000, essigsaurer Thonerde (Aluminium aceticum 2 : 100) und Sitzbäder werden Schmerzen und Schwellung bald beseitigt. Um die Secrete zu lösen, setzt man dem Waschwasser etwas Soda zu. Eine dreiprocentige Sodalösung wirkt ebenso desinficirend, wie die obigen Desinficientien. Hierauf wird die Vulva mit Borsalbe (Acidi borici 2,0, Ungt. paraff. 20) eingesalbt. Nach 12 Stunden lässt man wieder die vorher geschilderte Soda-Abwaschung vornehmen und neuerdings die Salbe gebrauchen. Doch giebt es Fälle, wo selbst diese Salbe so brennt, dass sie weggelassen werden muss. Dann wende man Unguentum Zinci oder Unguentum Hydrargyri alb. mit zwei Theilen Fett vermischt an. Verursachen selbst diese Mittel Brennen, so leite man die Behandlung mit Umschlägen von verdünntem Liquor Alumini aceticum, das mit Eis abgekühlt wird, ein. Auch lasse man ein Stück Watte, namentlich Nachts, in die Vulva und die Rima pudendi eingeschmiegt tragen. In gelinden Fällen, namentlich bei Erythem im Sommer, genügt die Watte allein zur Heilung. Dadurch, dass sie alle Feuchtigkeit beseitigt, trägt sie sehr zur Heilung bei. Am Tage, beim Gehen, wo es schwer ist, die Watte zu befestigen, thut auch Streupulver, wie beim Erythem Neugeborener, gute Dienste. Ein solches Streupulver zum Pudern der Vulva ist folgendes: Magnesii carbonici, Talci, Lycopodii aa 30,0. M. f. Pulv. S. Streupulver.

Sehr zu empfehlen sind prophylaktische regelmässige Waschungen, früh und abends im Bidet. Es wird durch das Sitzen auf dieser Schüssel die Rima ani et pudendi aneinandergespresst, sodass sie gut bespült werden kann. Frauen, die viel an Vulvitiden leiden, können durch regelmässige Waschungen sich vor Recidiven schützen. Auch während der Menstruation sind diese Localbäder der Vulva nicht nur erlaubt, sondern auch sehr zu empfehlen. Die Temperatur sei 20—30 Grad R., je nach der Annehmlichkeit.

In schlimmen Fällen bleibt die Patientin am besten eine Woche lang mit permanenten Umschlägen horizontal liegen. Auch Eiswasserberieselung mildert — aber leider nur momentan — den Juckreiz. Beim nässenden Ekzem, das oft lange Zeit jeder Behandlung trotzt, halte ich nach reichlicher Erfahrung jede nasse Behandlung für falsch. Nicht selten secernirt die Vagina und der Uterus, an der Vaginitis adhaesiva vetularum erkrankt, ganz dünnflüssigen Eiter in sehr geringen Mengen. Trotz der geringen Menge hängt die Hartnäckigkeit des Uebels mit dieser Secretion zusammen. Deshalb beseitigt man zunächst mit Sublimat-spülungen den Fluor. Hierauf wird ein Pulver aus Zinkoxyd (Zinci oxyd. crud. 20,0, Amyli 50,0) reichlich aufgestreut. Das Pulver wird fortwährend erneuert, und nur anfangs, wenn sich Klumpen und übler

Geruch bilden, abgewaschen. Später, wenn die Vulva trocken ist, wird einfach auf das alte neues Pulver aufgestreut. Pasten, Salben, überhaupt feuchte und flüssige Mittel leisten wegen der Haare nur schlechte Dienste. Die Hauptsache ist völlige Trockenheit zu erzielen.

Bei breiten Condylomen hat man vorzügliche Erfolge durch die Behandlung mit Salzwasser und Calomel. Nach Reinigung werden die Condylome zunächst mit Kochsalzlösung befeuchtet. Hierauf pudert man Calomel auf und verwischt es mit dem Pinsel auf den Condylomen zu einem Brei. Ist die Fläche nicht zu gross, oder handelt es sich sogar nur um einzeln stehende Condylome, so verschwinden sie sicher schon nach fünf- bis sechsmaliger Application. Die Procedur wird einmal täglich vorgenommen. Das Brennen, welches sich einstellt, ist niemals besonders stark. Auch während der Menstruation habe ich diese Behandlungsmethode fortgesetzt. Die constitutionelle Kur muss die locale Behandlung unterstützen.

In der Schwangerschaft bei Hyperämie, Schwellung und starker Röthung der Vulva ist eine fortgesetzte Behandlung mit nassen desinficirenden Umschlägen und mit Bor-Vaselin- oder Borlanolinsalben 1:10 von Erfolg begleitet. Mehrmals beobachtete ich gerade während der letzten Zeit der Gravidität eine Furunculosis der Innenfläche der Schamlippen. Dabei schmerzen diese Furunkeln auffallend wenig, weil sie, im losen Zellgewebe, unter sehr weicher, dehnbarer Haut liegend, nirgends Spannung oder Druck erzeugen. Man wird diese Furunkeln durch Schnitt eröffnen und durch desinficirende Umschläge und häufige Bäder zur Heilung bringen.

Bei der Bartholinitis ist es nöthig, den Abscess ausgiebig zu eröffnen. Man schneidet auf der höchsten Stelle des Abscesses oder der Retentionscyste ein. Der Schnitt wird möglichst gross gemacht. Ist er klein, so kann die Wunde verkleben und der Eiter sich unter Fieberbewegungen wieder ansammeln. Nach der Entleerung und Ausspülung füllt man die Höhlung mit Jodoformgaze aus.

Bei phagedänischen Affectionen wirkt am schnellsten das Glüheisen. Zur Nachbehandlung dienen Sublimatbäder und Aufpulvern von Jodoform.

Bei den oben geschilderten schlaffen chronischen Vulvageschwüren ist eine energische Therapie nöthig. Salben, reizende und adstringirende Umschläge nützen nichts. Ich habe das ganze Geschwür in der Narcose abpräparirt und den Defect zusammengenäht. Bei der grossen Verschieblichkeit der Haut gelingt dies leicht. Auch durch energische Cauterisation mit dem Paquelin habe ich Heilung erzielt.

E. Pruritus.¹⁾

Der Pruritus vulvae, das Juckgefühl an der Vulva ist oft das Symptom einer Entzündung. Das abwechselnde Trocken- und Feuchtsein der Haut reizt hier wie anderswo zum Jucken. Ebenso reizen Secrete, sei es durch ihre chemische Beschaffenheit, sei es durch Pilzvegetationen. Letzteres ist erfahrungsgemäss bei Diabetes der Fall. Das nicht zu unterdrückende Jucken führt zum Auftreten von Kratzeffecten, diese entzündeten sich, machen kleine eiternde Geschwüre, die Vulva schwillt, und es bildet sich eine eigentliche Vulvitis.

Ist es auch bewiesen, dass der zuckerhaltige Urin als Nährboden für Pilzvegetationen dient, so giebt es ohne Zweifel auch Fälle von Pruritus bei Diabetes, wo an der Vulva absolut jede Entzündungserscheinung fehlt. Also muss ähnlich wie bei Icterus der Reiz mehr von innen als von aussen kommen. Dass aber der Pruritus mit Diabetes zusammenhängt, beweist am besten der Umstand, dass manche Fälle erst durch eine Karlsbader Kur geheilt oder gebessert wurden. In jedem Falle von Pruritus ist deshalb der Urin zu untersuchen.

Nicht selten findet man bei Pruritus kleine Hauthypertrophien im Vestibulum. Man sieht z. B. an der hinteren Commissur, aber auch seitlich am Hymen, den kleinen Schamlippen und am Orificium urethrae kleine Hautwärtchen, welche schon bei der Berührung mit der Sonde schmerzen. Sie sind meist etwas feucht. Schon eine Ausdehnung auf $\frac{1}{2}$ bis 1 Quadratcentimeter ist von einem Jahre lang bestehenden Pruritus begleitet. Diese Hautwärtchen sind wohl stets secundär entstanden. Ich habe oft den Verdacht gehabt, dass sie die Folge von Masturbation sind. Von den spitzen Condylomen sind diese Wärtchen dadurch zu unterscheiden, dass sie niedriger, weicher und nicht spitz sind. Ihre Farbe ist blass, seltener röthlich. Beginnende spitze Condylome sehen ähnlich aus.

Ebenfalls die Folge eines Trauma sind die mitunter vorhandenen Gefässektasien. Man sieht oft dunkelrothe bis braune Hautverfärbungen im Vestibulum, die ungefähr wie subpleurale Ecchymosen auf der Lunge, nur nicht so scharf begrenzt, aussehen. Sie sind bald kleiner, bald grösser, auch confluiren sie zu grösseren Plaques. Sie sitzen um

¹⁾ C. Mayer: Verh. d. Ges. f. Geb. Berlin 1882, 6. — L. Mayer: Mon. f. Geb. 1862, 7. — Haussmann: *Parasiten der weiblichen Geschlechtsorgane*. Berlin 1870. — Conrad: Corubl. f. Schweiz. Aerzte 1878, p. 617. — Schröder: C. f. G. 1884, p. 805. — Küstner: C. f. G. 1885, p. 16. — Jaquet: ibid. 1891, p. 577. — Chohmogoroff: ibid. 1891, p. 612. — Olshausen: Z. f. G. XXI. 428. — Sängner: C. f. G. 1894, 153. — Schultze: ibid. 273.

die Harnröhrenmündung herum, aber auch an allen anderen Stellen der Hymenalgegend. Auch diese Ektasien fand ich bei Onanistinnen. Bei älteren Frauen, deren schrumpfende, nicht mehr elastische, etwas senil involvirte Genitalien dem Penis Schwierigkeiten beim Eindringen machen, entstehen ebenfalls diese Ektasien. Sie sind also auch als secundär aufzufassen. In einigen Fällen war diese Aetiologie sehr wahrscheinlich und wurde direct von der Patientin angegeben.

Aber es gibt ohne Zweifel auch einen als Neurose aufzufassenden Pruritus. So haben manche Frauen ohne jede Entzündungserscheinung bei oder nach der Menstruation vorübergehenden Pruritus. Auch in der Schwangerschaft kommt als Folge der Hyperämie Pruritus bei ganz glatter Haut vor. Ebenso als Mokimen in der klimakterischen Periode.

Geistige Aufregung, Bettwärme, Trinken von Spirituosen, Berührung der Kleidung ruft sofort das Jucken hervor. In anderen Fällen wird mehr über intensive Schmerzen von dem Charakter einer Neuralgie geklagt. Ich habe nicht wenig Fälle gesehen, wo eine Patientin einen durch Nichts von der Umgebung verschiedenen Punkt angab, der juckte oder schmerzhaft war. Man konnte diesen Punkt sogar durch Tupfen mit der Sonde genau abgrenzen und feststellen, dass nur eine ganz kleine Stelle das Jucken hervorrief. Manchmal ist damit „irritable bladder“, d. h. fortwährender Urindrang oder Schmerzen in der Harnröhre verbunden. Bei genauem Nachfragen zeigt es sich, dass der Pruritus ganz etwas Anderes als Wollustgefühl ist. Freilich kommen „weibliche Pollutionen“ ja auch vor. Patientinnen, welche weit davon entfernt sind, die Cohabitation zu erstreben, wachen des Nachts mit einem schmerzhaften Wollustgefühl auf oder haben diese Empfindung auch mehrmals am Tage ganz ohne äussere Veranlassung.

Bei allen Formen entstehen Entzündungen der Vulva. Der Arzt wird kaum einen Fall „frisch“ sehen, vielmehr sieht er den Fall erst dann, wenn die natürlichste Folge des Juckens, das Kratzen, die Hautoberfläche verändert hat. In alten Fällen ist fast stets die Haut pigmentirt, sehr trocken, runzelig, ja mit Schuppen wie bei Psoriasis bedeckt. Dass sich Ekzeme, namentlich bei gleichzeitigem Fluor, anschliessen, beobachtet man oft. Vielleicht ist auch mancher Fall von Kraurosis die gleichzeitige Folge jahrelangen Pruritus und der senilen Atrophie.

Behandlung.

Man beseitige zunächst Ausflüsse aus dem Uterus oder mache sie durch Irrigationen unschädlich. Sodann wird die Vulva möglichst sauber gehalten bezw. die Behandlung einer Vulvitis eingeleitet (vergl. S. 30.)

Sind geschwollene Stellen bezw. Gefässektasien vorhanden, so werden

sie in der Narcose sorgfältig ab- und auspräparirt. Den Substanzdefect vereinigt man in den leicht verschieblichen Hautpartien durch die Naht und behandelt mit Jodoform oder Dermatol nach. Die Patientinnen, welche durch diese kleine Operation von jahrelang vergeblich behandeltem Pruritus befreit wurden, gehören zu den allerdankbarsten! Auch ein sorgfältiges Ab- bzw. Ausbrennen jeder kleinen Warze mit dem Paquelin führt zur Heilung. Schwierigkeiten entstehen nur, wenn man in unmittelbarer Nachbarschaft des Orificium urethrae brennen oder schneiden und nähen muss. Bei diabetischem Pruritus ist eine Karlsbader Kur nöthig. Momentan wirken am besten, aber durchaus nicht immer, Sublimatwaschungen.

Bei anderen Formen nützten auch Eisbehandlung, lange, kühle Sitzbäder, Umschläge und Berieselungen. Einlegen eines kleinen in zehnprocentige Cocaënlösung getauchten Wattebäuschchens schafft vorübergehende Linderung.

Bei dem auf einen Punkt beschränkten Pruritus habe ich hier tief mit dem Paquelin gebrannt und Heilung erzielt. Martin und Sängler haben, und gewiss gerechtfertigt, sogar die ganze Vulva ausgeschnitten und durch die Naht den Defect geschlossen.

Die schlechtesten Resultate geben die Formen von schmerzhaftem Pruritus mit irritable bladder. Ich habe manche alte Frau jahrelang vergeblich behandelt (vergl. unten).

Bei völliger Schlaflosigkeit in Folge von Pruritus habe ich folgende Solution oft lange Zeit mit gleich gutem Erfolge brauchen lassen; Ammonii, Natrii, Kalii bromati, Chloralhydrat ana 5,0, Morphii hydrochlorati 0,05, Atropini 0,005 f. cum aqua Solutio 200,0 S. Abends 1 bis 2 Esslöffel.

Auch mit Elektrizität, Ichthyol- und anderen Mitteln wurde erfolgreich behandelt.

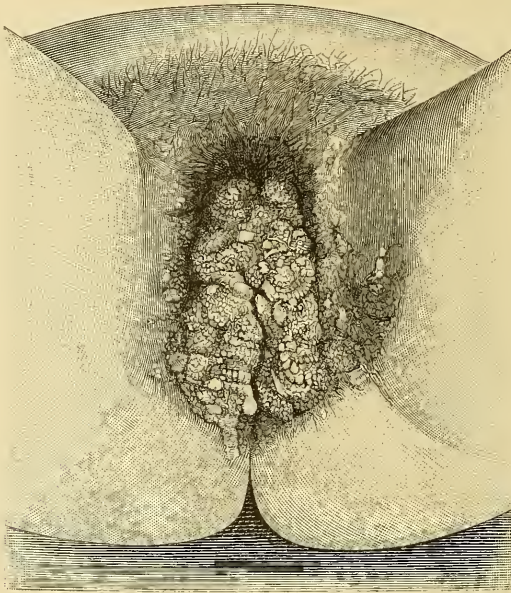
F. Neubildungen der Vulva.

Das Papillom.

Papillome, spitze Condylome, Condylomata acuminata kommen im Vestibulum an den kleinen und grossen Schamlippen, bis in die Umgegend des Afters herum, sehr häufig vor. Man nahm früher an, dass sie eine Folge des Trippers seien, während man sie jetzt für eine allerdings häufige Begleiterscheinung hält. Die spitzen Condylome entstehen auch bei Kindern unter einem Jahr am After, ohne dass an gonorrhoeische Infection zu denken ist. Ebenso sah ich eine Gruppe von spitzen Condylomen am Hinterhaupt eines Kindes, das wegen der Craniotabes fortwährend das Hinterhaupt am Bett rieb. Bei Hoch-

schwangeren findet man sehr oft einige wenige spitze Condylome, ohne dass Tripper nachzuweisen wäre.

Die spitzen Condylome bilden mitunter auch eine bis apfelgrosse, weisse, warzig-zottige, runde Geschwulst, welche, wenn auch nicht gestielt, doch deutlich abgrenzbar pilzförmig, gewulstet, an den kleinen oder grossen Schamlippen sitzt. In anderen, den häufigeren Fällen spriessen mehr oder weniger zahlreiche circa 2 bis 3 mm dicke und



18.

Spitze Condylome beider grossen Schamlippen. kleine Condylome überall zwischen den Schamhaaren. Sämmtliche Tumoren wurden in Narcoese mit dem Messer entfernt.

bis 1 cm lange, kleine Zotten überall zerstreut aus der Haut empor. In der Rima ani, auf den Analbacken, ja herab bis auf die Oberschenkel, findet man Excrescenzen. Auch sieht man wenige Condylome gerade über dem Frenulum, in der Fossa navicularis oder vorn an der Urethralmündung. Der Ausführungsgang der Bartholin'schen Drüse kann sowohl an seinem Ende von Condylomen umgeben, als auch innerhalb seines Lumens mit einigen Excrescenzen besetzt sein. Ebenso wie die Condylome nach abwärts namentlich nach hinten gehen, findet man sie auch oberhalb in der Scheide selbst auf der Portio. Ich habe mehrere derartige apfelgrosse Geschwülste aus der Scheide Schwangerer herausgeschnitten. Dabei blutet es ganz enorm, sodass man mit der Naht

die Löcher in der Scheidenhaut schliessen muss. Während die Condylome der äusseren Haut mehr weisslich trocken aussehen, haben die in der Vulva und Scheide Schwangerer eine hochrothe Färbung, sehen etwas gequollen ödematös aus und secerniren Feuchtigkeit. Sie können täuschend wie ein Blumenkohlgewächs aussehen, wenn auch klinisch eine Verwechslung kaum möglich ist.

Bei der Untersuchung von Puellis publicis fand ich bei circa $\frac{3}{4}$ sämtlicher Personen, wenn auch oft sehr wenige, spitze Condylome. Wenige Condylome machen keinerlei Symptome. Trotzdem sind sie zu beseitigen, da sie wachsen, sich verbreiten und dann incommodiren.

Die Diagnose ist bei der Besichtigung klar, nur die grösseren Geschwülste kann man mit anderen Neubildungen verwechseln.

Die Therapie besteht in der operativen Abtragung.

Vor der Procedur muss die Patientin ein Sitzbad nehmen, auch wird die ganze Operationsfläche desinficirt. Die Patientin ist zu chloroformiren. Hierauf wird jedes einzelne Condylom mit der Pincette erhoben und mit der Cooper'schen Scheere so abgeschnitten, dass an ihm als Basis ein linsengrosses Stück Haut sitzt. Bei sehr vielen Excrescenzen ist diese Procedur langwierig, sie sichert aber vor Recidiven und beseitigt auf einmal alle Excrescenzen. Ist es unmöglich zu operiren, so kann man jede Excrescenz mit einem Tropfen Acidum nitricum betupfen, oder eine grössere confluirende Geschwulstmasse mit Unguentum Sabinae bedecken. Diese Salbe wirkt bei spitzen Condylomen fast specifisch.

Grössere Tumoren sind oft nur so zu entfernen, dass ein Stück der Schamlippen verloren geht. Doch da fast immer der Tumor gestielt aufsitzt, so gelingt es, die Wunde plastisch zu vereinigen. Auch habe ich mit dem messerförmigen Paquelin blutlos grosse Tumoren abgetragen.

Carcinom.

Das Carcinom der Vulva ist seltener als das des Uterus, aber häufiger als das der Vagina. Es bildet sowohl flächenartige Geschwüre als auch Knoten in der Tiefe, die, eine Schamlippe verdickend, bald aufbrechen und dann Eiter bzw. Krebsjauche secerniren. Bleibt die Patientin lange ohne Behandlung, so hängen mitunter grosse carcinomatöse Geschwülste von der Vulva herab. Das Carcinom dehnt sich aber auch flächenartig aus, unwuchert die Urethra, welche eine merkwürdige Resistenzfähigkeit gegen carcinomatöse Degeneration zu haben scheint. Oft ist die ganze Umgegend carcinomatös, trotzdem fungirt die Urethra normal. Bei Operationen habe ich schon rings um die Urethra bew. den Blasenhal Krebsknoten enucleirt, sodass die gesunde Urethra ganz isolirt war. Trotz dessen blieb bei der Heilung die Func-

tion erhalten. In späteren Stadien wuchert das Carcinom in den Glutäen, selbst in die Beckenknochen hinein und neben der Vagina bis in das Parametrium hinauf. Bald sind die Leistendrüsen infiltrirt. Diese carcinomatösen Drüsen fühlen sich hart an und gehen an der Innenfläche des Beckens abwärts. Ich habe schon bis tief hinab, innen am Tuber ischii Krebsknoten herausgelöst. Nach der Operation entstehen gewöhnlich bald Recidive auch in Metastasenform in der benachbarten Haut des Mons veneris.

Vulvacarcinom kommt mehr im Alter vor, jedoch habe ich einen Fall bei einem 18jährigen Mädchen operirt, der als Lupus diagnostirt war.

Die Symptome bestehen in Jucken, Schmerzen, Jauchung und Blutung. Namentlich wenn das Carcinom die Clitoris ergreift, oder von ihr ausgeht, ist Pruritus das Hauptsymptom.

Die Behandlung besteht in der Entfernung; diese ist nur dann zu machen, wenn das Carcinom verschieblich, und von der Umgebung bei der Tastung abzuheben und zu isoliren ist. Bei Geschwülsten, die mit dem Knochen zusammenhängen, beschränkt man sich auf eine gründliche Ausbrennung oder auf Desinfection und symptomatische Behandlung.

Bei der Operation entferne ich zunächst die Leistendrüsen, eine oft recht schwierige Arbeit. Man schneide in der Nähe der Drüsen nicht dreist weiter, sondern unterbinde vor der Durchschneidung erst jedes Gefäss doppelt. Auch jeder „Strang“ muss doppelt unterbunden werden, da oft die Venen dickwandig sind und mehr weisslich aussehen, weil die Zerrung das Blut auspresst. Blut muss gerade bei diesen heruntergekommenen Patientinnen sehr gesparrt werden. Die Höhle wird durch versenkte Katgutnähte möglichst aneinandergebracht. Auch bei dieser Naht in der Tiefe ist wegen der Gefässe grösste Vorsicht nöthig. Schliesslich vereinigt die Naht die Haut. Ein den nicht zu vereinigenden Rest der Höhle austamponirender Jodoformgazestreifen sichert die Asepsis in der Tiefe und den Secretabfluss.

Nunmehr trennt man, präparatorisch vorgehend, jedes spritzende, auch das kleinste Gefäss sehr sorgfältig unterbindend, das Vulvacarcinom von der Vulva ab. Man beginnt unten, da beim Beginn von oben das fliessende Blut stört. Sobald die Geschwulst einige Centimeter weit abgetrennt ist, vereinigen grosse Nähte den Defect. Erst dann schneidet man weiter. In dieser Weise habe ich schon die ganze Vulva ringsherum abtrennend amputirt, nach und nach erst nach oben weiterschneidend, wenn der Defect und die gesunde Haut unterhalb vereinigt war. Bei diesem Vorgehen spart man viel Blut. Wegen der Schwierigkeit zu katheterisiren wird die Blase wie bei den Fisteln

drainirt. Leider gelingt es trotz der complicirtesten Verbände schwer die Wunde völlig aseptisch zur primären Heilung zu bringen. Fast immer geht hie und da ein Theil der Wunde auseinander. Das Dermatol hat sich bei solchen Operationen glänzend bewährt. Es übt eine so austrocknende Wirkung auf die Wunde aus, welche mit dem Pulver bedeckt wird, dass die primäre Schwellung nach der Operation nicht eintritt. Dadurch bleiben die Wundränder genau wie sie bei der Operation gelegt sind, aneinander und die primäre Verheilung tritt jetzt fast regelmässig ein.

Hat man, was dringend zu rathen ist, bei der Operation die spritzenden Gefässe sicher einzeln unterbunden, so giebt es keine Nachblutung. Geschah dies nicht, so kann man sehr schwer zu stillende und bei den heruntergekommenen Patientinnen sogar lebensgefährliche Nachblutungen erleben. Diese Nachblutungen kommen sowohl dann vor, wenn nach dem Erwachen der durch die Narcose herabgesetzte Blutdruck zunimmt, als namentlich später, wo sie das Ausbleiben der primären Heilung in der Tiefe beweisen. Die Arterien ziehen sich weit zurück, und nur grosse und tiefe Umstechungen sind im Stande die Blutung zu stillen.

Fasst man die Aufgabe des Arztes so auf, dass der Arzt die Pflicht hat, das Leben der Patientin möglichst lange zu erhalten, dann wird man gut thun, bei alten Frauen Vulvacarcinome nicht zu operiren. Mir sind mehrere Patientinnen ohne starken Blutverlust und ohne jedes Fieber nur an Erschöpfung durch langes Liegen im Bett gestorben. Recidive sind in anderen Fällen bald eingetreten. Nur einmal sah ich ein dreijähriges Wohlbefinden. Die Prognose ist also äusserst ungünstig.

Hypertrophia vulvae lymphatica, Pseudo-Elephantiasis vulvae.¹⁾

Es können sowohl eine Schamlippe allein als auch Clitoris und sämtliche Geschlechtstheile hypertrophirt sein. Die Clitoris ist zu einem runden oder wurstartigen, walzenförmigen, glatten oder höckerigen Körper umgewandelt. Bis zum Anus erstrecken sich mitunter die Schwarten, sodass der Anus von einem dicken Kranz rissiger, Fissuren zwischen sich tragender Wulstungen umgeben ist. Die Form ist eine sehr mannigfaltige, oft kann man noch die enorm vergrösserten Clitoris, Crura clitoridis und die kleinen Schamlippen erkennen, in anderen Fällen ist die Geschwulst ganz atypisch gestaltet.

¹⁾ Virchow: *Vorl. üb. Geschwülste*. I. — L. Mayer: *Berl. Beitr. z. Geb.* I. — Martin: *Berl. Beitr. z. Geb.* 1874, I. — Kugelmann: *Z. f. G.* II. — Schröder: *Z. f. G.* III. — Fritsch: *C. f. G.* 1880, p. 198. — Veh: *C. f. G.* 1881, 173. — Rokitsansky: *Allg. Wien. med. Zeit.* 1881, 48. — Rennert: *C. f. G.* 1882, 689. — Kelly: *ibid.* 1891, p. 479. — Lesser: *ibid.* 1891, p. 706.

Die Hautpapillen betheiligen sich in verschiedener Weise. Es kommt sowohl vor, dass die ganze Geschwulst papillomatös, blumenkohlartig, einem Klumpen spitzer Condylome ähnelt, als dass nur an einzelnen Theilen die Geschwulst warzig, höckerig ist. In anderen Fällen fand Hypertrophie nur in den tieferen Theilen statt, sodass die Oberfläche der Geschwulst glatt ist. Secretion findet sich gewöhnlich. In der Tiefe reiben sich einzelne Partien der Tumoren aneinander, das Gewicht einer bedeutenden Geschwulst zerrt so an der Haut, dass sie einreisst, diese Risse secerniren Flüssigkeit. Oft stösst die Oberfläche der Tumoren in lebhaftester Weise verhornte Epithelien ab. Diese mischen sich mit dem Secret zu einer schmierigen Masse, die wie Vernix caseosa die Geschwulst bedeckt. In anderen Fällen entstehen durch traumatische Substanzverluste oberflächliche Necrosen und Geschwüre.

Beim Durchschnitt zeigt die Geschwulst ein sulziges, ödematöses Ansehen. Mikroskopisch erhält man bei Betheiligung der Papillen der Haut Bilder, welche die kolossale Papillenentwicklung und Verdickung der Cutis zeigen, während bei glatter Oberfläche das subcutane Bindegewebe in allen seinen Theilen hypertrophirt und von zahlreichen Lymphkörperchen durchsetzt ist.

Aetiologisch wichtig ist gewiss Onanie. Fälle, die zweifellos so erklärt werden konnten, habe ich mehrfach operirt. Diese Fälle erreichen nicht eine sehr bedeutende Grösse. Bei grossen Tumoren besteht der von Virchow beschriebene Zusammenhang dieser Pseudo-Elephantiasis mit Verlust der Leistendrüsen. Wiederholt habe ich bei grossen Tumoren strahlige Narben in der Leistengegend — einen ausgeheilten Bubo — gefunden. Es ist dann der Vorgang der, dass die Lymphe aus den äusseren Geschlechtstheilen nicht abfliessen kann und sich staut. So entsteht allmählich die Hypertrophie. Die Gewebe werden zu reichlich ernährt. Ist doch überhaupt die Lymphe viel mehr das ernährende Princip als das Blut, welches mehr zur Bacterientödtung und Vermittelung der Ausscheidung dient.

Man wird diese Geschwülste, die mit der echten Elephantiasis kaum die äussere Form gemeinsam haben, besser lymphatische Hypertrophie der Vulva nennen.

Da Lues vulvae ebenfalls zum Verlust der Leistendrüsen führen kann, so ist auch Lues ätiologisch wichtig.

Die Symptome sind Schmerzen, welche durch die Fissuren an der Basis der Geschwulst, sowie durch die Zerrung, welche das Gewicht einer grossen Geschwulst ausübt, entstehen. Auch ist die Unbequemlichkeit bei einer grösseren Geschwulst zwischen den Beinen oft sehr bedeutend. Der Coitus kann bei gutem Willen *more bestiarum* stattfinden und ist auch von Schwangerschaft gefolgt. Die Schwangerschaft und

Menstruation hat auf die Vergrößerung der Geschwulst wenig Einfluss. Das Allgemeinbefinden leidet unter der Erkrankung nicht.

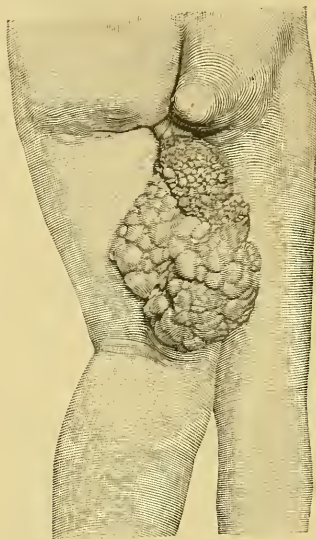
Der Verlauf ist ein verschiedener: kindskopfgrosse Tumoren können in einem Jahr entstehen, und hühnereigrosse in Jahrzehnten allmählich gewachsen sein. Die Abtragung eines Theiles der Geschwülste, z. B. der Labia minora bei universeller Elephantiasis vulvae hat auf das Wachsthum einen beschränkenden Einfluss.

Am häufigsten ist Elephantiasis an der Clitoris, dann an den kleinen und grossen Schamlippen.

Die Diagnose ist meist leicht, auf den ersten Blick erkennt man die Hypertrophie der Vulva. Bei exulcerirter Elephantiasis kann Carcinom in Betracht kommen. Indessen befinden sich auf der zähe zusammenhängenden Elephantiasis mehr Borken und Krusten, auf dem abbröckelnden mehr secernirende Geschwüre. Auch sah ich Fälle, wo die ganze Vulva so betheilt war, dass man zuerst an eine einfache Schwellung denken musste. Die harte, pralle, blasse, nicht wegdrückbare, monatelang unverändert beobachtete Geschwulst liess die Diagnose stellen.

Die Behandlung besteht in der Entfernung der Geschwulst. Man schneidet keilförmig ein und näht die Wunde sofort, sodass also die Geschwulst allmählich abgetragen und die entstehende Wunde vor völliger Entfernung fest zusammengenäht wird. Spritzende Gefässe sind zu unterbinden, damit nicht Blutungen, namentlich bei Ausbleiben der prima intentio, eintreten. Der auf sich angewiesene Praktiker kann die elastische Ligatur anlegen, vor ihr abschneiden oder abbrennen. Sitzt die Geschwulst nur in der grossen Schamlippe, so legt man auch im Gesunden unterhalb der Geschwulst eine Matratzennaht an und schneidet oberhalb, blutleer die Geschwulst ab. Heilung erfolgt ohne besondere Gefahren. Das Abbrennen mit dem Paquélin ist deshalb nicht zu empfehlen, weil es vor arteriellen Blutungen nicht schützt.

Man darf nicht zu weit entfernt von der Geschwulst schneiden, weil die Geschwulst die Haut stark nachzieht. Ist die Geschwulst abgeschnitten, so gleitet die Haut zurück und der Substanzverlust wird enorm gross.



19.

Grosse elephantiasische Geschwulst der linken Vulvahälfte. Starkes chronisches Oedem des linken Beines.

Seltene Neubildungen der Vulva.

An der Vulva kommen kleine und grosse als *Molluscum simplex* beschriebene Geschwülste vor. Dies sind längliche, runde, weiche, nicht pigmentirte von der grossen Schamlippe ausgehende Geschwülste bis zu Apfelgrösse. Sie machen keine Symptome, sondern ängstigen nur durch ihre Gegenwart. Ich habe selbst in der Schwangerschaft ohne schädliche Folgen derartige Geschwülste abgetragen. Ist der Stiel dünn, so schneidet man unterhalb eines fest um den Stiel geschlungenen Seidenfadens ab. Ist der Stiel dick, so wird chloroformirt, die Geschwulst mit dem Messer entfernt und durch sorgfältige Naht die primäre Heilung der Wunde gesichert.

Auch *Myome* und *Fibromyome*¹⁾ der Vulva sind beschrieben. Sie liegen verborgen, oder hängen als *Myoma pendulum* an der Vulva. Noch seltener sind *Dermoide* und *Lipome*²⁾, die eine kolossale Grösse erreichen können. Ich habe ein übermannskopfgrosses, bis zum Knie herabhängendes Lipom abgeschnitten. Ausserdem sind Fälle von *Enchondrom*³⁾, *Neurom*⁴⁾, *Angiom*⁵⁾, bekannt. Mehrere *Atherome* der Vulva von Gänseeigrösse habe ich exstirpirt, *Sarcom* der Vulva kommt sowohl als ein *Sarcom* der Vagina und der Vulva oder auch isolirt an der Vulva vor. Namentlich melanotische *Sarcome* sind nicht selten. Diese Geschwülste haben das Eigenthümliche, dass sie jahrelang als kleine Tumoren bestehen und dann plötzlich mit hochgradiger Malignität weiter wachsen, ganz auffallend schnell in Drüsen und an anderen Hautpartien Metastasen bildend. Es handelt sich dann um allgemeine *Sarcomatose*.

Unter dem Namen *Esthyomène* und *Lupus vulvae*⁶⁾ werden eine Anzahl Geschwülste rubricirt, die sehr verschieden von einander sind. So kommt ein Hautcarcinom, körnig warzig aussehend, schon im jugendlichen Alter an der Vulva vor. Dann giebt es Fälle, die man schwer von der *Hypertrophia lymphatica* trennen kann, bei denen die allgemeine *Kachexie* auch diesem örtlichen Leiden den Stempel der hochgradigen

1) **Duncan:** Med. Times a. Gaz. 1880, p. 25. — **Hoogeweg:** Verh. d. Ges. f. Geb. Berlin 1857.

2) **Quenu:** Bull. soc. chir. XVI, 1. — **Bruntzel:** C. f. G. 1882, p. 626.

3) **Bellamy:** Transact. of path. soc. London XXI, 352. — **Schneevogt:** Verh. d. Genoot. v. Genees. Amsterdam 1855, II, p. 67.

4) **Simpson:** Med. Times a. Gaz. 1859, October. — **Kennedy:** Med. Press. a. Circ. 1874, 7. Juni.

5) **Sänger:** C. f. G. 1882, p. 125.

6) **Huguier:** Mém. de l'acad. de méd. 1849, 14. — **Aubenas:** Diss. Strassburg 1860. — **Martin:** Mon. f. Geb. XVIII. — **Siredey:** L'union méd. 1876, p. 503. — **Häberlin:** A. f. G. XXXVII, p. 16. Viatte Diss. Basel 1891.

Anämie und geringen Neigung zum Heilen aufdrückt. Dann wieder kommt ein richtiger Lupus perforans vor. Es können vom Anus bis zum Mons Veneris die ganzen Weichtheile in eine unförmige, feuchte, festödematöse, zum Theil ulcerirte, eiternde, zerklüftete, fistulöse Geschwulstmasse verwandelt sein, ohne dass über Schmerzen und Beschwerden geklagt wird. Ich habe eine solche Frau gesehen, die jahrelang ohne behindert zu sein alle Arbeit verrichtete. Man war entsetzt, wenn man die enorme, von Koth und Secreten starrende fistulöse Geschwulst, die jeder Therapie getrotzt hatte, erblickte.

Die Therapie ist meist hoffnungslos. Käme das Leiden zeitig zur Beobachtung, so müsste die Geschwulst bezw. das Geschwür möglichst vollständig und sorgfältig entfernt werden. Auch ist der Verdacht auf tertiäre Lues oft vorhanden.

Abgesehen von den bei Mehrgebärenden häufigen varicösen symptomlosen Ausdehnungen der Labien, kommen auch angeborene Teleangiectasien vor. Nehmen diese sehr an Grösse zu, namentlich zur Zeit der Pubertät, so ist ihre Entfernung rathsam. Entdeckt man sie bei Neugeborenen, so sind sie ebenfalls zu entfernen, weil sie oft sehr schnell wachsen. Einen Fall brachte ich durch häufiges Einstechen glühender Nadeln zur Heilung. Gewiss wären dies für Electrolyse dankbare Fälle!

Cysten der Vulva haben wir schon kennen gelernt; sie hängen oft mit den Bartholin'schen Drüsen zusammen oder sind Atherome. Doch kommen auch andere Cysten von unbekannter Genese, z. B. Hydrocele ligamenti rotundi, vor. Sind sie gross, so reichen sie bis in die Vaginalwand hinein. Machen sie Symptome, so suche man die ganze Cyste zu enucleiren und den Defect durch die Naht zu schliessen. Gelingt das nicht, so schneidet man die Kuppe ab, kratzt die Cystenwand aus, ätzt und tamponirt den Defect mit Jodoformgaze. Cysten im Hymen sind ebenfalls beobachtet¹⁾.

Die Bartholin'sche²⁾ Drüse selbst kann zu einem Carcinom³⁾ bezw. bösartigen Adenom sich umwandeln. Solche Fälle sind sehr selten, ich operirte nur einmal. Die Exstirpation macht keine Schwierigkeiten.

Zuletzt will ich nicht unerwähnt lassen, dass periproctitische Abscesse ebenfalls an der Vulva erscheinen können. Sie sind wegen der Schmerzhaftigkeit und des entzündlichen Charakters leicht zu diagnostizieren. Die baldige Eröffnung sichert gewiss prophylactisch vor Mastdarmfisteln. Uebrigens können auch Senkungsabscesse von den Bartholin'schen Drüsen stammend, bis in die Nähe des Mastdarms gelangen.

1) Görl: A. f. G. XLII, 381.

2) Mackenrodt: C. f. G. 1893, 4. — Kleinwächter: Z. f. G. XXXII, 191.

G. Verletzungen der Vulva [Dammrisse]¹⁾.

Man unterscheidet zwischen complete Dammrissen, wo der Sphincter ani und die Mastdarmscheidenwand einen oder mehrere Centimeter hoch zerrissen ist, und incomplete, wo eine oft sehr dünne Haut die Scheide vom Mastdarm trennt. Fast immer ist von oben nach unten ein Theil des primären Risses verheilt, sodass man vom oberen Ende des Risses noch einen weissen Strich — die Narbe — nach oben in der Vagina meist schräg auf einer Seite der Columna rugarum verlaufend, erblickt.

Abgesehen von der Entstehung bei der Geburt, kann auch bei directem Trauma (Fall auf eine Stuhllehne mit gespreizten Beinen) oder Beckenzertrümmerungen (Ueberfahren mit Lastwagen) eine völlige Zerstörung des Perinäums entstehen.

Die Symptome bestehen bei Zerstörung des Sphincter ani in Incontinentia alvi; namentlich Blähungen oder dünner Koth gehen unwillkürlich ab. Doch ist man oft erstaunt zu sehen, dass bei Fehlen der Mastdarmscheidenwand in der Höhe von 3 bis 4 cm die Continentia alvi weiter besteht. Dies ist sowohl durch vicariirende Hypertrophie und Function des höheren Sphincter — des internus — als noch häufiger dadurch möglich, dass der untere Sphincter sich mit seinen beiden Enden an die Narbe ansetzt und nun, nach der Narbe hin sich contrahirend, den Anus genügend abschliesst. Mitunter geräth der Mastdarm in einen Reizzustand, sodass dünner Koth fortwährend abfließt. Beim incomplete Dammriss besteht manchmal Sterilität, da der Coitus nicht richtig ausgeübt und das Semen nicht zurückgehalten werden kann. Ist die Scheidenwand sehr dünn, so entwickeln sich in ihr Fissuren, welche den Stuhlgang und den Coitus schmerzhaft machen. Incompleter Dammriss begünstigt bei Obstruction die Bildung einer Rectocele. Beim Stuhldrang wird der untere Zipfel der Columna rugarum vor die Vulva gepresst. Die Patientin hat stets bei der Defäcation das unangenehme

¹⁾ **Diefenbach:** Operative Chirurgie I, 612. — **G. Simon:** Mon. f. Geb. XIII, 271. — **G. Simon:** Mittheilungen aus der Klinik. Rostock 1865, 241. — **Küchler:** Die Doppelnaht. 1861. — **Freund:** A. f. G. VI, 371. — **L. Tait:** Transact. obstetr. Soc. London 1879, 1292. — **Stande:** Z. f. G. V. — **Hirschberg:** Arch. f. klin. Chir. XXVI. — **Bröse:** C. f. G. 1883. — **Lauenstein:** C. f. G. 1886. — **Max Säuger:** Samml. klin. Vorträge 301. C. f. G. 1888, p. 765. *ibid.* 1889, No. 30. — **Veit:** Deutsch. med. Wochenschr. 1887, 38. — **Zweifel:** C. f. G. 1888, p. 417. — **Meinert:** C. f. G. 1888, p. 649. — **Rokitansky:** Wien, klin. Wochenschr. 1888, 11. — **Lihotzky:** Sitzber. der geb.-gyn. Ges. Wien 1889, 8. — **Martin:** Berl. klin. Woch. 1889, 108. — **Sonntag:** Beitr. zur Geb. u. Gyn. Stuttgart 1889. Centrbl. f. Gyn. 1889, No. 29. — **Walcher:** C. f. G. 1888, 1. — **v. Ott:** A. f. G. XXXIX, 1. — **Winckel:** Münch. med. Woch. 1891, 43. — **v. Grünewaldt:** C. f. G. 1890, 544.

Gefühl eines Vorfalles, ja sie muss, um den Mastdarm zu entleeren, mit den Fingern die Rectocele zurückbringen oder zurückhalten.

Da der normal antevertirt liegende Uterus sich nicht auf den untersten Theil des Dammes stützt, so hat der Dammriss mit dem Uterusprolaps direct nichts zu thun. Die hintere Scheidenwand ist aber die natürliche Stütze der vorderen. Ist die vordere Scheidenwand verlängert, hypertrophirt, gesenkt und fehlt ausserdem noch die natürliche Stütze, die hintere Scheidenwand, so senken sich mit der Scheide die sämtlichen inneren Genitalien.

Die Hyperämie und Stauung im Uterus, eine Folge der Senkung, führt dann in weiterer Consequenz zu Erosionen, Cervicalkatarrh, chronischer Metritis u. s. w.

Beim completen Dammrisse kommt es durch Narbenschumpfung nicht selten zu kleinen Ektropien der entzündeten Mastdarmschleimhaut in die Scheide oder wenigstens in den Dammriss hinein. Diese Ektropien von hochrother Farbe heben sich von der blässeren Scheidenschleimhaut deutlich ab, machen den Eindruck frisch granulirter Flächen, und bluten leicht.

Jeder Dammriss, der Beschwerden macht, muss operirt werden. Sobald sechs Wochen nach der Geburt die Involution und der Lochialfluss zu Ende sind, kann man selbst bei stillenden Frauen die Operation ausführen. Man hat hier den Vortheil, dass die Theile noch sehr hyperämisch sind und in Folge dessen leichter verheilen, freilich auch den Nachtheil, dass die Haut noch weich ist, sodass sie beim Nähen leicht einreisst. Stillt die Frau nicht, so setzt man den Termin der Operation am besten nach der ersten Menstruation nach der Geburt an.

H. „Vorbereitungskur“.

Vor allen gynäkologischen, plastischen Operationen ist eine „Vorbereitungskur“ nöthig. Es genügt nicht ein einfaches „Desinficiren“ der Operationsfläche unmittelbar vor der Operation. Die Localität lässt ein so gründliches Abseifen, Abbürsten und Abreiben nicht zu, wie z. B. die äussere Haut. Was man nicht durch einmalige Ausspülung erreicht, wird durch Baden und wiederholte Spülungen erzielt. Etwas Desinfectionsflüssigkeit bleibt in der Scheide und dringt von oben in den Cervicalcanal ein.

Diese Spülungen sind liegend zu machen, damit das Spülwasser auch die Portio erreicht.

Das wiederholte Benetzen der äusseren Genitalien mit der ausfliessenden desinficirenden Flüssigkeit reinigt die Rima ani und die Umgebung des Anus; ausserdem wird durch die in der Vagina bleibende

Flüssigkeit die Epitheldecke erweicht und gelockert. Wischt man nunmehr vor der Operation die Vagina kräftig mit dem Finger und mit Kaliseife aus und desinficirt man von neuem, so erreicht man eine genügend Sauberkeit der Scheide. Die Epithelien lösen sich ab und geben dem Spülwasser eine milchige Färbung. Nicht anders verfährt man mit den äusseren Genitalien. Es werden mehrere Sitzbäder, in denen ein Pfund Soda gelöst ist, verordnet, in das letzte vor der Operation gießt man soviel Lysol, dass eine halbprocentige Lösung entsteht. Unmittelbar vor der Operation, schon in der Narcose, seift und bürstet man die ganzen äusseren Genitalien ab. Die Haare werden mit dem Rasirmesser entfernt. Sublimatpülung desinficirt zwar am besten, ist aber bei klaffendem Mastdarm nicht zu brauchen. Wie gefährlich es ist, wenn Sublimatlösung mit der Mastdarmschleimhaut in Berührung kommt, lehrte mich ein Fall, wo die kurze Berieselung eines prolaborierten Rectums zu schwerer Sublimatintoxication führte. Es ist deshalb in solchen Fällen Lysol (1 : 100) vorzuziehen.

Zu der „Vorbereitungskur“ gehört auch die gründliche Entleerung des Darms. Soll eine Patientin 12 Tage im Bett liegen, so ist es gewiss gut, sie vorher von allem alten Koth zu befreien. Ausserdem wird der erste Stuhl nach der Operation nicht zu hart und voluminös sein. Bei der Operation selbst würde der Kothabgang die Operation stören. Deshalb ist es gut, 24 Stunden vor der Operation mehrere Gläser Bitterwasser trinken zu lassen und nach guter Ausleerung etwas Opium oder einige Bismuthpulver mit Morphinum (0,5 Bismuth mit 0,015 Morphinum) zu verordnen. Unmittelbar vor der Operation lässt man mehreremale hintereinander steriles laues Wasser in den Mastdarm laufen, und entfernt während des Ausfliessens durch Druck mit den Fingern gegen die Kreuzbeinaushöhlung alle Kothreste aus dem Mastdarm.

I. Beinhalter.


Bei allen plastischen Operationen an und in den weiblichen Genitalien verwendet man zur Fixirung der Beine die Beinhalter.

Seit ich die erste Form meiner Beinhalter in München 1876 demonstirte, haben viele Gynäkologen dieselben geprüft, angewendet, modificirt oder in ganz anderer Form und nach anderen Principien construiert.

Die jetzt von mir gebrauchten Beinhalter zeigen die Figuren 20 und 21.

Diese Beinhalter haben den Vortheil, dass wegen der starken Beugung der Oberschenkel die Beckenneigung ganz aufgehoben und die Wirbelsäule kyphotisch wird. Dadurch liegt die Vulva dem Operateur gerade zu Gesicht. Die Beinhalter haben für den Unterschenkel eine

Halbrinne, an welcher die Unterschenkel aufgehängt sind. Auf die Halbrinne stützt sich der Assistent mit der Brust (vgl. Figur 21). Dadurch gewinnt er einen sehr festen Stützpunkt und hat beide Hände völlig frei. Die gebeugte Haltung ist wegen der Stütze nicht ermüdend. Die Patientin selbst aber wird nirgends gedrückt. Die Oberschenkel etwas seitlich abgebogen, drücken nicht auf den Leib. Die Athmung

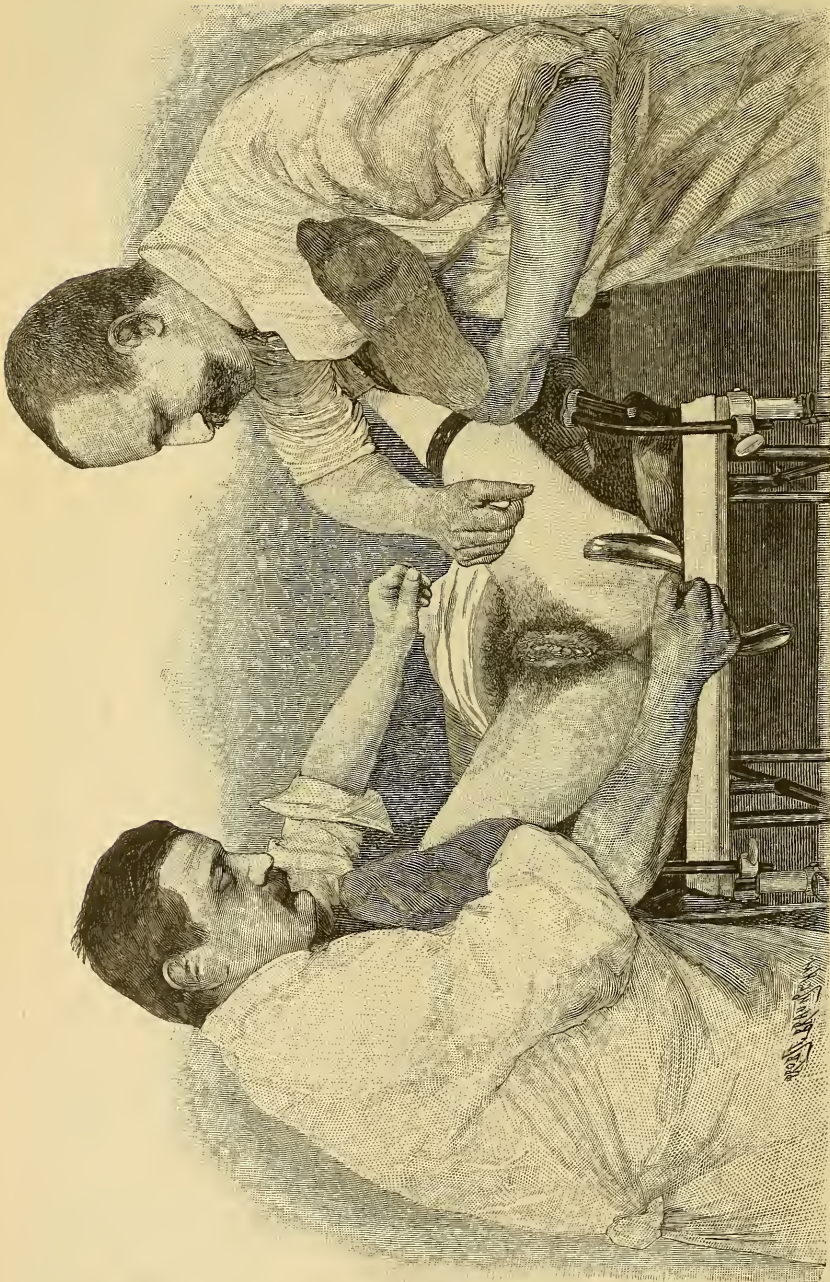


20.

Meine Beinhalter. Aus der Figur ist ersichtlich, dass die Schienen in senkrechter und wagerechter Richtung frei verschieblich und fixirbar sind.

ist nicht behindert. Der Thorax kann vom Operateur übersehen werden. Mit Hilfe von Eisenklammern sind die Beinhalter an jedem beliebigen Tische anzubringen.

Ich habe viele der modernen Beinhalter probirt, muss aber deshalb meine Beinhalter für die besten erklären, weil sie das Becken völlig fixiren. Bei den Beinhaltern, die nur das Knie spreizen, kann das Becken sich hin und her bewegen. Die Oberschenkel können nach der Seite fallen und das Becken wird dadurch aus der geraden Lage schräg gestellt.



21.

Die Brust stützt sich auf die Schienen der Assistenten beim Assistieren. Stellung der Assistenten beim Assistieren. Die Kranke wird nirgends gedrückt. Beide Hände der Assistenten sind völlig frei.

Allgemeine Bemerkungen zu den plastischen Operationen.

Es ist eine Thatsache, dass der Operateur bei den plastischen Operationen allmählich immer bessere Erfolge hat. Nicht allein an der Methode, der Antisepsis, dem Nahtmaterial hängt der Erfolg, sondern an vielen Kleinigkeiten, die ich hier im Zusammenhang besprechen will.

Zunächst soll man zwar die Haut gut desinficiren, dann aber in die Wunde, auf die blutende Fläche, Chemikalien nicht einwirken lassen. Am besten heilt das gesunde Gewebe aneinander. Gewebe, auf das Carbolsäurelösung, oder das alles Lebende tödtende Sublimat, ja nur kaltes Wasser einwirkten, ist nicht mehr „gesund“, normal oder physiologisch. Will man eine gute primäre Heilung erzielen, so muss man die Wundflächen so wenig als möglich mechanisch, chemisch oder thermisch alteriren. Man fasse also die Lappen nicht mit Pincetten, sondern nur mit den Fingern an, man zerre sie nicht, mache sie nie zu dünn, so dass zahlreiche Gefässe noch zur Ansatzstelle verlaufen. Man spüle principiell nicht, weder mit Desinficientien, noch mit Wasser. Auch das Tupfen werde möglichst beschränkt, nur wenn man sich ohne Tupfen nicht orientiren kann, tupfe man lose, mit einem weichen Schwamm. Für gewöhnlich wische man mit dem Finger das Blut nach unten. Sollte das Spülen nöthig sein, so nehme man 0,6 procentige 33 gradige warme Salzwasserlösung.

Bei der Naht achte man darauf, dass namentlich in der Tiefe die Wundflächen gut aneinanderliegen. Manche Operateure „adaptiren“ aufs genaueste die Wundränder. Nicht auf diese kommt es vornehmlich an, sondern auf das gute Aufeinanderliegen in der Tiefe. Heilt Alles in der Tiefe gut, so dürfte es gleichgültig sein, ob später die Wundränder oben etwas klaffen oder nicht.

Das beste Nahtmaterial für die Tiefe (versenkte Nähte) ist Katgut. Auch für die äussere Haut genügt es. Doch empfiehlt es sich, hier einige Verstärkungsnähte mit unresorbirbarem Material (Eisen oder Silberdraht oder Silkworm) dazwischen zu legen. Kann man eine Wunde, wie am Damm, nicht völlig trocken halten, so leitet die Seide Infectionsmaterial in die Tiefe. Dies ist bei Silberdraht und Silkwormgut nicht der Fall. Das Katgut hat den Vortheil, dass man die Nähte nicht zu entfernen braucht. Näht man die äussere Haut fortlaufend mit Katgut, so muss man, um gute Adaption zu erzielen, sehr dicht nebeneinander aus- und einstechen. Diese Nähte dürfen nicht zu fest angezogen werden, damit nicht das Ernährungsmaterial so fortgepresst wird, dass die ganze Nahtpartie nekrotisch wird.

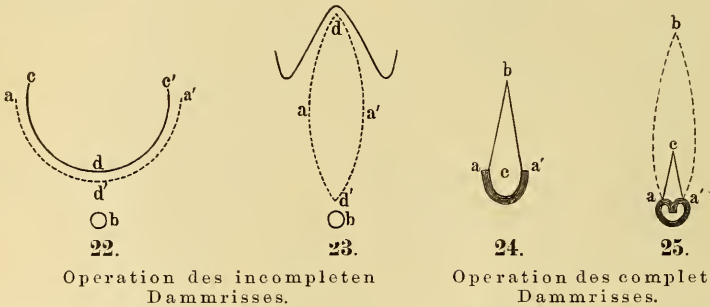
Auch die Draht- oder Silkwormnähte dürfen nicht zu fest ge-

geschlossen werden, die Nadeln müssen dünn sein, damit die Wundränder nicht in ihrer Vitalität herabgesetzt werden.

Je schneller man operirt, um so kürzer ist auch die Zeit, wo eine Wunde inficirt werden kann, um so mehr bleiben die Gewebe normal, um so sicherer ist die primäre Heilung.

K. Operationsverfahren: „Die Wiederherstellung des Damms“.

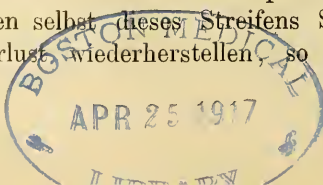
Die älteren Operationsmethoden von Simon, Hegar und Hildebrandt beruhen zum Theil auf falschen Principien. Es wurde die Anatomie der Theile unberücksichtigt gelassen. Man frischte grosse Flächen der Vagina an und nähte so zusammen, dass allerdings eine Vereinigung erzielt wurde, aber nicht die Wiederherstellung der früheren Verhältnisse.



- Figur 22. cc' hintere Commissur, aa' halbmondförmiger Hautschnitt, von welchem aus man sich in die Tiefe präparirt, b After.
- Figur 23. Durch Verzerrung des Punktes d nach oben und d' nach unten ist aus der Querschnitte eine senkrechte geworden, die Punkte aa' Endpunkte des Querschnittes liegen in der Mitte der senkrechten Wunde bei a und a' .
- Figur 24. aa' Enden des durchrissenen Sphincter ani, c Mastdarmspalte, b oberes Ende der Mastdarmdurchtrennung, ab und $a'b$ narbige Ränder, wo Scheide und Mastdarmschleimhaut aneinander stossen, und wo das Messer beide Gebilde trennt.
- Figur 25. Verzerrung der Scheide nach oben, aca' Mastdarmspalte, aba' Scheidenwunde.

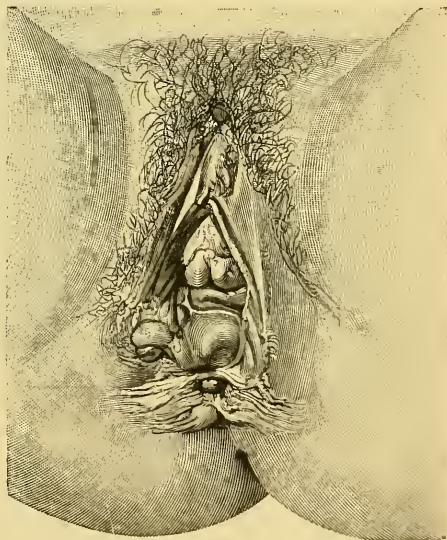Es ist durchaus falsch, die Wundflächen möglichst trocken aneinander zu bringen. Wie Schede durch seine Heilungen unter dem feuchten Schorfe bewies, schadet das Blut nicht sondern nützt. Man begnüge sich, das Blut nur so weit zu entfernen, als es durch eine gute Naht weggepresst wird.

Ich hatte schon von Anbeginn meiner Thätigkeit an den Gedanken, dass die breiten Anfrischungflächen unnötig seien und frischte deshalb nur 1 cm breit an dem Defect an. Bei späteren Operationen schien mir das Wegschneiden selbst dieses Streifens Scheidenhaut unrichtig. Will man einen Verlust wiederherstellen, so ist es doch principiell



falsch, dies dadurch zu erstreben, dass erst ein neuer Verlust bewirkt wird. Ich ging also von der Ansicht aus, dass die Dammplastik nur allein eine Wiederherstellung der früheren Verhältnisse sein dürfe. Kein Schnitt sollte gemacht werden, der physiologisches Gewebe raubte. Ganz allein die Narben sollten wieder durchtrennt und die durch die Narben verzerrten Weichtheile wieder in ihr altes Verhältniss zu einander gebracht werden. Da beim Dammriss nur der Damm „zerreisst“, nicht verloren geht, so musste es unter allen Umständen möglich sein, durch geschickte Durchtrennung und Wiedervereinigung, durch Verständniss der „Narbenfigur“ (Küstner) die alten Verhältnisse zu retabliren.

Die Schwierigkeit, derartige Operationen zu beschreiben und abzubilden, hat dazu geführt, dass meine Bestrebungen ignorirt sind. Aber gerade weil heutzutage die Lawson-Tait'sche Methode mit so grossem Aufwand von Empfehlungen überall eingeführt wird, möchte ich darauf hinweisen, dass ich eine m. E. bessere, den natürlichen Verhältnissen mehr angepasste Methode schon früher ausführte. Für besser halte ich meine Methode deshalb, weil ich nur wiederherstelle, nicht Schnitte mache, welche durch physiologisches, undurchrissenes Gewebe gehen, und für erfolgreicher deshalb, weil bei meiner Methode ein hoch hinaufreichender Damm entsteht, während bei der Tait'schen Operation nur die äussere Haut verschoben wird und oft nur eine dünne Membran die Vulva schliesst.



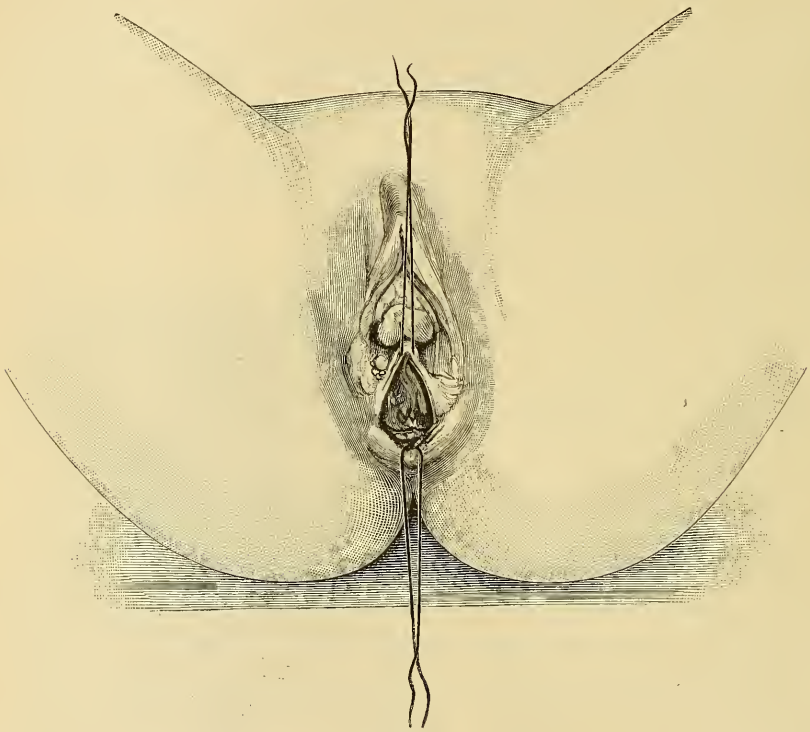
26.

Incompleter Dammriss.

Ich beschreibe die Operation so, wie ich sie jetzt ausführe und bezeichne die Methode als das, was sie factisch ist: „Wiederherstellung des Damms“.

Beim completen Dammriss wird gerade auf der Höhe, da wo Scheide und Mastdarm zusammenstossen, die Scheide vom Darm abgetrennt. Diese Abtrennung, mit dem Messer begonnen, wird mit der Scheere in der Tiefe beendet. Ist Scheide und Mastdarm für sich mobil, so wird durch den obersten Winkel der Scheidenwundränder ein Faden geführt, ebenso unten durch die beiden Endpunkte des Sphincter

ani. Jetzt wird der After stark abwärts, die Scheide stark aufwärts gezogen. Schon dadurch verkürzt sich der Mastdarmriss. In der Tiefe der Wunde wird mit Katgutnähten der Mastdarmriss vereinigt. Die Knoten liegen in der Wunde. Die Nähte fassen die Mastdarmschleimhaut nicht, sondern stülpen die Wundränder beim Zusammenziehen in den Mastdarm hinein. Dann vereinigen 2 bis 3 versenkte Katgutnähte



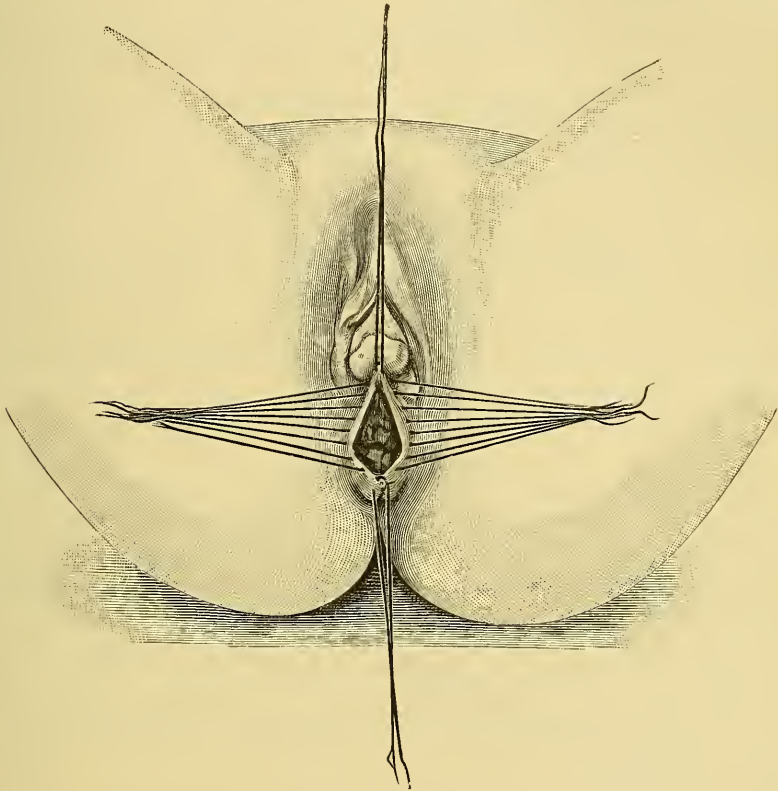
27.

Verwandlung der Querwunde in eine Längswunde durch Zug an dem oberen und unteren Zügel.

die Wundflächen so, dass die Wundränder gut gegenüber in gleicher Höhe liegen. Dadurch hört die Blutung auf. Dann wird mit Seide, Draht oder Silkworm die Scheide von der Scheide, der Damm vom Damm aus vereinigt. Der neue Anus stülpt sich meist etwas ein. Es entsteht ein neuer langer Damm. Gleichsam ohne es zu wollen entstehen die alten Verhältnisse von selbst wieder, weil eben nichts weggeschnitten, sondern nur Narben getrennt sind.

Bei der Operation des incompleten Dammrisses mache ich einen nach oben concaven Schnitt, parallel der hinteren Commissur, halb-

mondförmig. Von diesem Schnitt aus präparire ich mich mindestens 5 cm tief mit Scheere und Fingerdruck zwischen Mastdarm und Scheide hinein. Nun wird die Mitte des unteren Wundrandes stark abwärts, die Mitte des oberen stark aufwärts gezogen. Die Endpunkte des Hautschnittes liegen, nachdem aus der queren Wunde durch Verzerrung eine sagittale geworden ist, gerade in der Mitte des vereinigten Damms.



28.

Operation des Dammrisses kurz vor der Vereinigung der Wundränder.

Dadurch wird ein 6 bis 8 cm breiter bzw. langer Damm und ein fester Wulst in der hinteren Vaginalwand hergestellt.

Figur 26 stellt zunächst den Dammriss dar; man sieht den After, die dünne Brücke vor dem After und darüber namentlich rechts die Grube, welche dem Ende des sich zurückziehenden Sphincter entspricht. Die hintere Vaginalwand ist vorgewölbt (Rectocele). Bei Figur 27 ist der Schnitt a' der schematischen Figur 22 gemacht, es ist die Abtrennung der Vagina vom Mastdarm fertig. Ein Faden zieht den oberen Wundrand nach oben, ein Faden den unteren nach unten.

Es ist also aus einer Querwunde eine Längswunde hergestellt. Doch sieht man noch die Enden der Querwunde sich als Winkel der Längswunde — hier eines Rhombus — markiren.

In Figur 28 sind in der Tiefe die Gewebe mit Katgut aneinandergebracht, nur die Haut klafft noch, die Fäden sind durchgeführt, die Längsvereinigung wird sofort durch Adaptirung der Wundränder und Knüpfung der Fäden hergestellt.

Bei der Naht der Wundränder legt der Operateur mit zwei Hakenpincetten die Ränder, sie vorsichtig anfassend, um sie nicht zu zerfetzen, völlig parallel gegeneinander. Ist die Wunde dadurch „egalisiert“, so schnürt auf Commando der Assistent langsam die Fäden zusammen.

Bei alten Dammrissen ist oft der Sphincter so geschrumpft, dass nach dem Zusammennähen die Oeffnung des Anus zu eng ist. Dann kann eine Blähung nicht abgehen und presst Flüssigkeit zwischen die Wundränder im Mastdarm. In solchen Fällen legt man ein mit Jodoformgaze umwickeltes Gummirohr in den Anus. Dasselbe lässt die Blähungen abgehen, bildet gleichsam einen inneren Verband der Mastdarmwunde, ruft durchaus nicht im Anus Tenesmus hervor und kann fünf Tage lang liegen bleiben.

L. Nachbehandlung.

Die Nachbehandlung hat vor Allem das Trockenhalten der Wunde zu erstreben. Ich lege auf die mit Dermatol bepuderte Wunde einen Jodoformgazestreifen und sichere auch die Vaginalwunde vor Secreten von oben durch einen vor den Muttermund geschobenen lockeren Jodoformgazetampon. Diese Jodoformgaze muss, sobald sie feucht ist, ersetzt werden, also die in der Rima ani täglich ungefähr dreimal. Vor dem Einschieben der neuen Jodoformgaze wird die Wunde frisch mit Dermatol bepudert. Die Gaze wird mit einem Stäbchen fest auf die Wunde aufgedrückt.

Das Dermatol leistet gerade bei plastischen Operationen ausgezeichnete Dienste. Auf die Wunde und in die Stichöffnungen unmittelbar nach der Operation aufgestreut und eingerieben klebt es an und verhindert die Schwellung der Wundränder.

In den ersten drei Tagen lasse ich katheterisiren. Es hat dies den Vortheil, dass der Urin nicht auf die Wunde läuft und die Wunde trocken bleibt. Zum Katheterisiren nehme man eine dünne Nummer meines Glaskatheters, um ja nicht Fissuren in der Harnröhre zu erzeugen! Trotz aller Vorsicht ist dies der Fall, wenn man das Katheterisiren zu lange fortsetzt. Ausserdem lasse ich auch die Beine am Knie zusammenbinden, selbstverständlich nicht, um dadurch auf die

Wunde Einfluss zu gewinnen. Wohl aber wird durch das erzwungene Stillliegen das Dermatol und der Gazebausch, der in die Rima ani gelegt ist, am besten fixirt erhalten, wodurch wiederum die Infection der Wunde verhütet wird.

Von der künstlichen Stuhlverlangsamung durch Opium ist man zwar zurückgekommen; wenn indessen in den ersten 24 Stunden viele Blähungen Beschwerden machen, so gebe ich Opium. Diese Blähungen treiben den Mastdarm dicht über dem Sphincter auf, erweitern den untersten Theil, pressen dadurch die inneren Wundränder auseinander und können wohl mechanisch bacterienhaltige Flüssigkeit zwischen die Wundränder pressen. Deshalb führe ich bei Blähungsbeschwerden in der Seitenlage mehreremal am Tage einen dünnen, gut geölten Katheter ein, lasse die Luft, wenn nicht ein Gummirohr im After eingelegt ist, entweichen und gebe zweistündlich 8 Tropfen Opiumtinctur.

Der Vorschlag, bald nach der Operation Abführmittel zu geben, ist nicht zu befolgen. Nach meinen Erfahrungen ist diese Methode nicht vortheilhaft.

Wenn die Patientin trotz Opium dauernd über quälende Blähungen klagt, so ist dies meist in der Art zu deuten, dass die Sphincternaht nicht mehr aseptisch ist. Die Infection in diesem Fadencanal reizt den Sphincter und es entsteht das Gefühl eines leichten Tenesmus. Dann ist meist die Heilung misslungen. Gewöhnlich steigt auch die Temperatur um einige Zehntel oder einen ganzen Grad. Ueberhaupt ist die Prognose ungünstig, wenn die Wunde noch nach 24 Stunden schmerzt und über Tenesmus geklagt wird.

Man schreibt eine restringirte Diät vor und wartet, bis der Stuhl drang spontan am siebenten oder achten Tage sich einstellt. Ehe er erfolgt lasse ich stets mit einer Spritze 50 Gramm Olivenöl in den Mastdarm einspritzen. Tritt nach acht Tagen Stuhlgang nicht ein, so giebt man leichte Abführmittel und nimmt statt Olivenöl zum Clyisma Ricinusöl. Auch ein Clyisma von einem halben Liter Wasser mit zwei Esslöffel Glycerin als Zusatz wirkt gut. Ist die Wunde nicht völlig geheilt, so sieht man das Wasser aus der Scheide ausfließen: es besteht eine Fistula ani vaginalis. Nach dem ersten Stuhlgang kann man die Draht-Suturen entfernen. Liegen auch hoch in der Scheide Nähte, so können sie später entfernt werden.

Auch wenn die Wunde nicht völlig geheilt ist, darf man auf einen vollen Erfolg nicht verzichten. Ist nur soviel geheilt, dass die granulirenden Flächen nicht klaffen, so tritt oft noch allmählich völlige Heilung, namentlich kleiner Fisteln ein. Dann streicht man Argentumsalbe 1 : 50 in den Fisteltrichter hinein, dadurch erzielt man gute Granulationen, Desinfection der Wunde und schnelle Ueberhäutung.

Tritt die Menstruation bald nach der Operation ein, so muss man in 24 Stunden 3 bis 4 mal mit leichten Desinficientien, z. B. Borsäure (4 : 100), Kali hypermanganicum, Salicylsäure 0,3 : 100, Liquor Alumin. acet. 50 : 1000 spülen. Einigemale habe ich auch bei völligem Klaffen, nachdem die Temperatur normal geworden, die Granulationen mit dem scharfen Löffel abgekratzt und mit gutem Erfolge genäht.

Drittes Capitel.

Die Krankheiten der Scheide.

A. Anatomie.

Von dem Hymen zum Uterus zieht der muskulöse, von vorn nach hinten abgeplattete, dehnbare Schlauch der Scheide. Sie schiebt sich zwischen Harnröhre nebst Blase und das Rectum ein, im leeren Zustande wenig Raum beanspruchend. Unten wegen des anliegenden Levator ani eng, umgiebt sie oben weit und auch bei Jungfrauen sehr geräumig als Fornix vaginae ringsherum den Scheidentheil des Uterus. Die vordere Wand, an Harnröhre und Blase grenzend, ist kürzer als die hintere. Die letztere ist durch loses Bindegewebe vom Mastdarm getrennt. Sie ist weiter oben vom Bauchfell der Douglasischen Tasche überzogen, sodass man beim Schneiden und Nähen hier leicht das Peritonäum verletzen kann. Macht man im unteren Drittel einen Querschnitt des Scheidenrohres, so sieht man, dass vordere und hintere Wand zwischen die seitlichen, parallel liegenden Wände hervorragen, dass also ungefähr die Figur eines —|— entsteht. Ist die Vulva zerrissen, sodass vordere und hintere Wand ohne die Stütze des Damms herabhängen, so sieht man die Figur des —|— beim ersten Blick auf die Geschlechtstheile.

Die Scheide ist oben glatter und in ihrer Wand dünner als unten. Dagegen verdicken sich die Wandungen wieder da, wo sie in den Uterus übergehen. Im unteren Abschnitt befinden sich hinten und vorn die sogenannten Columnae rugarum, Wülste, welche in das Lumen hineinragen und wie oben erwähnt, bei klaffender Vulva herabhängen. Der Theil der Vagina, welcher oberhalb von den deutlich zu fühlenden Rändern des Levator ani liegt, ist dünnwandiger, stellt kein Rohr dar,

sondern hat ungefähr Form und Lagerung der leeren Blase. Die Wand der Vagina enthält sowohl elastische als Muskelfasern, welche letztere am Introitus eine ringförmige Anhäufung: den Sphincter cunni bilden. Zahlreiche Venenplexus befinden sich in den Scheidenwandungen. Die oberflächliche Haut der Vagina ist keine Schleimhaut, sondern eine Cutis, denn sie besitzt keine Drüsen und kein Cylinderepithel. Die Feuchtigkeit der Scheide rührt von dem Uterussecret, vielleicht auch zum Theil von dem Secret der Bartholin'schen Drüsen her. Wird bei Inversionen und Prolapsen der Scheide eine derartige Befeuchtung unmöglich, so wird die Vagina trocken lederartig und nimmt vollständig den Charakter der äusseren Haut an. Ja, sie kann wie diese braun pigmentirt werden.

Das Epithel der Scheide ist Plattenepithel, das aber in der Tiefe durch den Gegendruck der einzelnen, weichen, jungen Zellen die Form der Cylinderepithelien hat.

Die Papillen sind namentlich beim Fötus oft sehr dünn und spitz (filiform), die breiteren haben dünne Ausläufer. Im höheren Alter werden die Papillen immer flacher; bei Greisinnen sind sie sogar völlig verschwunden. Sie sind dann nur noch durch einen schwach-wellenförmigen Verlauf der Epithelgrenze angedeutet. Die Epithelschicht, in der Jugend dick, wird ebenfalls allmählich immer dünner, atrophischer. Dasselbe ist mit der Muskelschicht der Fall; sie, sowie die Gefässe in ihr, sind in der Schwangerschaft sehr verdickt, sodass auch kleine Verletzungen zu lebensgefährlichen Blutungen führen. Im hohen Alter wird die Scheide unelastisch, eng und dünnwandig.

B. Entzündung der Scheide [Kolpitis, Vaginitis]¹⁾.

Aetiologie.

Die Entzündung der Scheide entsteht häufig durch Fremdkörper. Ein über Gebühr lange liegender Tampon reizt zur Entzündung. Ebenso machen schlechte Pessarien sehr schnell eine acute, blutigen Eiter producirende Entzündung.

¹⁾ **Kölliker** u. **Scanzoni**: Se.'s Beiträge 1855, II, 128. — **Hennig**: Katarrh d. weibl. Geschlechtsorg. 1862. — **Ruge**: Z. f. G. II u. IV. — **Eppinger**: Prag. Zeitschr. f. Hlk. I u. III. — **Hildebrandt**: Mon. f. Geb. XXXII, 128 (V. adhaes.) u. Volkmann's klin. Vortr. 32. — **Winckel**: A. f. G. II (V. emphysem.) — **Zweifel**: A. f. G. XII. — **Schmolling**: Berl. Dissert. 1875. — **Marconnet**: Virch. A. XXXIV (Periv. disseicans). — **Tschernüschew**: C. f. G. 1881, 141. — **Minkiewitsch**: Virch. A. XLI, 437. — **Haussmann**: Parasiten d. weibl. Geschlechtsorg. 1870. — **Neumann**: Verh. d. deutsch. dermat. Ges. 1889, 127. — **Ostermair**: Dissert. Erlangen 1889.

Am gefährlichsten sind in dieser Beziehung alte, schon gebrauchte Pessarien, welche allerdings kein Arzt, wohl aber die Hebammen häufig wieder anwenden. Ich habe einen mikroskopisch festgestellten, klinisch sicheren Fall erlebt, wo eine Hebamme durch ein Pessarium Tripper übertragen hatte. Auch hölzerne mit Leder und Lack überzogene Pessarien, Gummipessarien, deren Gummi zu sehr mit Schwefel versetzt ist (graue Gummiringe), überhaupt unzweckmässige Pessarien rufen Scheidenentzündungen hervor. Die Vaginitis kann bei lange liegenden Pessarien so heftig sein, dass blutig-jauchiger Eiter ausfliesst und die Pessarien in Granulationen und Narben völlig einwachsen. Im Speculum ist die Scheide hochroth, wie mit niedrigen Fleischwarzen, welche leicht bluten, stellenweise besetzt.

Ebenso wie Pessarien machen andere Fremdkörper, die vielleicht in onanistischer Absicht eingeführt wurden, Entzündung. Auch ein zufällig in der Scheide gelassener Schwamm führt zu jauchigem Ausfluss und stenosirender Entzündung, sodass in einem solchen Falle zuerst Carcinom diagnosticirt wurde. Starke Aetzmittel ferner, die bei ungeschicktem Verfahren in die Scheide fliessen, machen Scheidenentzündungen, grosse Narben und sogar Stenosen; so sah ich nach Bromalkohol-Tamponade und auch nach Irrigation mit unverdünntem Acidum carbonicum liquefactum nach wochenlangen Eiterungen narbige Stenosen. Bei Anwendung von Jodtinctur, starken Salicylsäure- oder Argentum-Lösungen schält sich die oberste Haut in Fetzen völlig ab.

Bei unreinlichen Blasenscheidenfisteln und gleichzeitiger Cystitis entsteht Entzündung der Vulva und der Scheide. Unter dem Einfluss der Schwangerschaftshyperämie hypertrophirt die Scheidenauskleidung, wird sehr hyperämisch, einzelne Papillengruppen schwellen erheblich an, werden hart, schmerzhaft (granulirte Vagina), viele Epithelien werden abgestossen und liegen als rahmähnliche Masse, oft als Schollen und Klumpen in der Vagina. Complicirt sich der Fall mit acutem Tripper, so ist die Schwellung ganz enorm, so stark, dass der Finger nur unter grossen Schmerzen eingeführt werden kann.

Eine eigenthümliche Form ist die als Vaginitis vetularum auch adhaesiva beschriebene, bei alten Frauen vorkommende Scheidenentzündung. Dieselbe ist meist auf das Scheidengewölbe beschränkt. Man sieht mitunter im Fornix vaginae kleine blutigroth gefärbte Punkte und dünnen Eiter. In anderen Fällen verschwindet stellenweise das Epithel, es bilden sich im Scheidengewölbe granulirende Flächen, welche mit einander verwachsen. Dadurch kann die Portio mit dem Fornix der Vagina theilweise verwachsen, sodass man einzelne Stränge fühlt, oder total, sodass eine Portio, wie bei der senilen Involution, nicht gefühlt wird. Es geht dünner, seröser Eiter und namentlich beim Tou-

chiren, beim Coitus oder dem Einführen eines Speculum Blut in geringer Menge ab.

Die Vaginitis vetularum seu adhaesiva steht im Zusammenhange mit Endometritis. Ich finde, dass in solchen Fällen die von mir Endometritis atrophicans genannte Form meist gefunden wird. Heilt man auch die Vaginitis, so recidivirt sie eben deshalb immer wieder, weil das von oben kommende Uterussecret wieder schädlich macerirend einwirkt. Die Einwirkung ist deshalb eine intensive, weil die dünne atrophische Epithelschicht der schrumpfenden, schlecht ernährten Vagina alter Frauen keine Regenerationskraft besitzt, sodass nach Maceration des Epithels kleine, erosive Geschwüre zurückbleiben. Diese epithelberaubten Stellen haben die Tendenz der Verklebung und Schrumpfung, welche da, wo das Secret zunächst sich befindet und die Epitheldecke am dünnsten ist — im Scheidengewölbe — am meisten in die Erscheinung tritt.

Bei der Schrumpfung der Scheidenwand in der senilen schlecht ernährten Vagina ist die Regeneration der Epithelien eine unvollständige.

Ferner kann sich von der Vulva aus ein entzündlich destructiver Process auf die Vagina fortsetzen, so dass bei den schweren Formen der Gangrän oder Diphtheritis der Vulva auch die Scheide sich theiligt.

Infusorien bezw. Pilze und die verschiedensten saprophytischen und pathogenen Bacterien und Kokken hat man bei Scheidenentzündungen selbstverständlich vielfach gefunden. Oxyuris vermicularis, aus dem After in die Vulva gekrochen, kann ebenfalls zur Entzündung der Vulva und der Vagina führen.

Die Vulvovaginitis kleiner Mädchen, die früher vielfach als ein Symptom der Scrophulose angesehen wurde, scheint stets auf Tripperinfection zu beruhen. Dass der acute Tripper auch bei Erwachsenen Vaginitis bewirkt, werden wir in dem bez. Capitel sehen.

Abscesse in der Scheide kommen hinten und seitlich als periproctische Abscesse vor. Sie wölben sich in die Scheide hinein vor. Die fieberhafte, schmerzhafteste, acute Entstehung, die Prallheit, Glätte und Röthung der Oberfläche, die ödematöse Schwellung der Umgebung lassen leicht die Diagnose stellen. Da die Mastdarmwand dünner als die Scheidenwand ist, so brechen die Abscesse über dem Sphincter leicht nach hinten durch. Dann entsteht eine fistula ani. Deshalb ist es gut, die Abscesse sofort nach der Vagina zu eröffnen. Aehnliche Abscesse eröffnete ich auch vorn hinter der Harnröhre. Vielleicht sind sie wie beim Manne die Folge einer Urethritis.

Anatomie.

Das normaliter in der Scheide befindliche Secret besteht aus abgestossenem Plattenepithel und Cervix- bzw. Uterusschleim. Die Scheide selbst, deren „Schleimhaut“ eigentlich keine Schleimhaut, sondern eine Epidermis ist, enthält keine Schleim secernirenden Organe. Sind auch in der Scheide zweifellos Drüsen gefunden, so wird durch diese Drüsen der Scheidenauskleidung keineswegs der Charakter der Schleimhaut zu Theil. Aus diesem Grunde ist auch ein „Scheidenkatarrh“ nicht möglich. Katarrhalisches Secret ist eine Masse, welche aus quantitativ vermehrtem, normalem Secret und Eiterkörperchen besteht. Da also die Scheide wohl verhornte Epithelien abstösst, normaliter aber kein Secret besitzt, so ist auch ein Katarrh ebenso unmöglich als ein Katarrh der äusseren Haut.

Die oberflächliche Entzündung der Scheidenauskleidung würde demnach eher den Charakter eines Erythems oder Erysipels oder eines Macerationsprocesses der obersten Schichten tragen. Nach desquamativen Processen freilich ist eine reichliche Secretion der blossgelegten tieferen Strecken möglich. Dann bildet sich Flüssigkeit wie unter einer Blase beim Erfrieren, Verbrennen oder bei der Cantharidenwirkung.

Im Allgemeinen sind reine Scheidentzündungen nicht zu häufig. Der „Fluor albus“, von den Alten meist als Vaginitis gedeutet, stammt aus dem Uterus. Die Scheide ist nur der Durchgangs- oder Aufenthaltsort des Uterussecrets. Durch die Befeuchtung der Scheide und complicirende Hyperämie kommt es dann zu einer massenhaften Abstossung der oberen Epithelien und zur Bacterienentwicklung in diesen Flüssigkeiten.

Bei einer acuten Kolpitis findet man die Scheide im Speculum, wenn die Schmerzhaftigkeit und Schwellung das Einführen eines Speculums überhaupt gestattet, hochroth, an einzelnen Stellen ist sogar ein „diphtheritischer“ Belag auf der Haut. Beim Vorschieben des Speculums entstehen einzelne Hämorrhagien, das Speculum streift gelblichen oder bräunlich-rothen Eiter und abgelöste Fetzen ab. Man findet grosse Massen gelblich-grünlichen Eiters. Die Kranken geben oft selbst an, dass der Ausfluss stincke, und in der That möchte ich behaupten, dass frischer Trippereiter bei der Frau einen specifischen Geruch hat. Auch die äusseren Geschlechtstheile sind in schweren Fällen von Eiter bespült.

Es kommt aber auch eine rein desquamative Vaginitis bei Pessarieren vor. Man findet, ohne dass irgend welche Symptome bestanden, das ganze Pessar von einer eingedickten, Vernix caseosa-ähnlichen Masse umgeben.

Die schlimmsten Fälle der universellen Vaginitis sind diejenigen, welche unter sehr starker Schwellung, Oedem und schliesslich Gangrän der Scheidenwandung verlaufen: die Fälle von Diphtherie bei Infectiouskrankheiten. Hier ist die Wulstung und Schwellung im Verhältniss so bedeutend, wie die der Conjunctiva bei Blennorrhöen und Chemosis. Derartige Veränderungen sind sowohl local beschränkt, z. B. da wo ein Pessar drückt, als auch universell. Dabei kommt es zu Nekrosen der Scheide, so dass Stricturen oder Atresien zurückbleiben. Während dieses Processes erlebte ich bei einem schweren Masernfall eine Verblutung aus einer arrodirtten Scheidenarterie. Die Patientin war vierzehn Jahre alt.

Eine Kolpitis sieht man manchmal nach verunglückten Fisteloperationen: die Kranke fiebert, die Wunde ist nach Abstossung der von den Nähten zusammengepressten Gewebe zunächst belegt, hart und reinigt sich erst nach Desinfection. Dabei ist, bis der Process abgelaufen ist, die ganze Scheide geröthet und schmerzhaft.

Fast ausschliesslich in der Schwangerschaft, oder wenigstens nach kurz vorhergegangener Schwangerschaft kommt eine eigenthümliche Affection der Scheide vor, die *Kolpohyperplasia cystica* (Winckel). Es handelt sich um Luftcysten in dem Bindegewebe, sowohl in den Papillen als tiefer sitzend. Vielleicht ist bei bestimmten Körperlagen die Luft in die Scheide gelangt und dann mechanisch in das Gewebe eingepresst. Da diese Affection weder Symptome macht noch zu gefährlichen Verschlimmerungen führt und post partum spontan verschwindet, so ist sie kein Gegenstand der Therapie.

Im Gegensatz zu der universellen acuten Vaginitis ist die oben geschilderte *Vaginitis adhaesiva* eine *circumscribed* chronische Vaginitis.

Unter dem Namen *Vaginitis exfoliativa* sind seltene Fälle beschrieben, bei denen während der Menstruation Hautfetzen aus der Vagina abgingen.

Eine eigenthümliche *Paravaginitis*, eine zur Vereiterung führende Entzündung des die Scheide umgebenden Bindegewebes, ist als *Perivaginitis dissecans* bekannt. Die Eiterungs-Nekrosirung des paravaginalen Bindegewebes entzieht der Vagina das Ernährungsmaterial, so dass die Scheide gangränös zu Grunde geht, als gangränöse Masse ausgestossen wird und eine Atresie entsteht. Die Folge dieser Atresien sind „Retentionscysten“: *Haematokolpos* und *Haematometra*.

Eine specifische Scheidenaffection, *Kolpitis gummosa*, sah Winckel. Die ganze Scheide war bei einer luetischen Person von bröckligen Syphilomassen angefüllt.

Symptome und Verlauf.

Die Symptome der Scheidenentzündung bestehen in Schmerzen und Secretion. Namentlich bei Tripperinfection fühlen die Patientinnen einen brennenden Schmerz und Gefühl von Schwere und Hitze im Becken. Besonders charakteristisch ist dabei die Schmerzhaftigkeit bei dem Urinlassen, ein Symptom, das die Betheiligung der Urethra beweist. Der Trippereiter hat meist das Aussehen des Pus bonum, d. h. er ist dickflüssig und grünlich-gelb. In dem Eiter bezw. in den abgestossenen Epithelien findet man die Neisser'schen Gonorrhoe-Kokken (vgl. unten).

Das Touchiren oder das Einführen eines Speculums kann wegen des Schmerzes und der ödematösen Schwellung der ganzen Vaginalwand zunächst unmöglich sein. Selbst die Irrigation der Scheide ist anfangs so empfindlich, dass man dünne Mutterrohre und milde Mittel wählen muss. Der Beischlaf ist wegen Schmerzhaftigkeit unmöglich.

Auch bei Anätzungen der Vagina und Vulva durch jauchende Ausflüsse, z. B. bei Carcinoma uteri, ist die Empfindlichkeit der Vagina mitunter so stark, dass jedes Touchiren die grössten Schmerzen hervorruft.

Bei acuten Entzündungen der Scheide wird öfter etwas Fieber beobachtet. Der ganze Leib, namentlich die Uterusbewegungen bei der combinirten Untersuchung können empfindlich sein, ein Symptom, das auf Betheiligung des Uterus und Peritonäum hindeutet. Auch Abort, Verjauchung des Uterusinhaltes und schwere Perimetritis schliesst sich unter Umständen an.

Bei Diphtherie und spontaner Gangrän der Scheide ist hohes Fieber und jauchiger, mit gangränösen Fetzen vermischter Ausfluss vorhanden. Man zieht mitunter bei diesen Fällen aus einer spontan entstandenen Durchbruchsstelle oder einem eröffneten paravaginalen Abscess grosse Fetzen abgestorbenen, stinkenden Gewebes heraus. Die localen Symptome scheinen oft nicht erheblich zu sein, denn bei directer Beobachtung und auch bei Gynatresien konnte oft die Anamnese keine frühere locale Affection der Scheide nachträglich feststellen. Möglich, dass auch der allgemeine und schwere Verlauf der ursächlichen Krankheit, z. B. Typhus und Scarlatina, seiner Zeit die Schmerzen verdeckt hatte.

Wenig Einfluss auf das Allgemeinbefinden haben die chronisch verlaufenden Formen der Kolpitis. Die adhäsive Vaginitis macht wenig Symptome. Nur fliesst meist etwas Blut aus, wodurch die Patientinnen aus Furcht vor Krebs sehr geängstigt sind.

Bei der granulösen Entzündung der Schwangeren ist das Touchiren schmerzhaft.

Wird die schädliche Ursache, z. B. ein alter Tampon oder ein unzweckmässiges Pessar entfernt, so verschwindet die Vaginitis von selbst. Bleibt aber die Entzündung beim Fortbestehen der ätiologischen Momente unbehandelt, so kann wegen der Continuität des Schleimhauttractus bis an die Tube hin die Entzündung sich erstrecken. Gelingt es nicht, die Endometritis zu heilen und den Fluor cervicis zum Verschwinden zu bringen, so ist auch der Verlauf der Vaginitis ein sehr langsamer.

Diagnose.

Zur Diagnose genügt nicht die Mittheilung der Patientin, dass „Ausfluss“ vorhanden sei. Nur die Besichtigung der Vagina im Speculum lässt die Diagnose stellen. Ist die Vagina auch überall mit Secret bedeckt, ist sie aber blassroth und nicht schmerzhaft, so ist Vaginitis nicht vorhanden. Zu ihr gehören Schmerzen, eine hochrothe Färbung und Schwellung, oder der Befund der oben geschilderten Schwellung einzelner Papillengruppen. Dagegen kann man die granulöse und adhäsive Vaginitis beim Touchiren diagnosticiren. Bei der ersteren fühlt man die harten gerstenkornartigen Granula, bei der zweiten die oft leicht zerreisslichen Stränge zwischen Portio und Scheide. Ja nicht selten fühlt man die Vaginitis adhaesiva, während im Speculum die Stränge nicht zu sehen sind.

Die Kolpohyperplasia cystica wird durch Einstechen und Entleeren der Blasen, somit durch den Nachweis der Luft unter der Hautoberfläche diagnosticirt.

Für acute Tripperinfection spricht der acute, sonst unerklärliche Beginn, eine eventuell complicirende Bartholinitis, der massenhafte gelbe, etwas riechende Eiter, eine schmerzhaft empfindung beim festen Andrücken der mitunter verdickten Urethra an die Symphyse und Harn-drang bezw. Brennen beim Urinlassen. Den Beweis liefert der Nachweis der Gonokokken.

Ja zum Erstaunen des Ehemannes kann man oft noch nach einem Jahrzehnt behaupten, dass im Beginne der Ehe eine Tripperansteckung vorhanden war, wenn die Frau sich noch jetzt an den „Blasenkatarrh und den ganz plötzlich eingetretenen eitrigen Ausfluss“ nach den ersten Cohabitationen erinnert.

Uebrigens ist nicht zu leugnen, dass stark eitrige Vaginitis auch in anderer Weise entstehen kann. Hat eine Frau eine klaffende Vulva und bedeutende Cervicalschleim-Production, so können zufällig in die Vagina gelangende Saprophyten eine acute Vaginitis bewirken. In Fällen, bei denen eine Tripperinfection auch durch die bacteriologische Untersuchung auszuschliessen war, habe ich diesen Zusammenhang festgestellt.

Nachdem eine plastische Operation die Vulva gut schliessend hergestellt hatte, blieben die namentlich im Sommer rapide auftretenden Entzündungen der Vagina weg. Es wird also nicht möglich sein, allein aus dem „Eiter“ Gonorrhoe zu diagnosticiren.

Behandelt man Kinder an Scharlach-Diphtheritis oder anderen schwer verlaufenden Infectionskrankheiten, so besichtige man häufig die Genitalien, um sich nicht plötzlich von einer schon vorgeschrittenen Zerstörung überraschen zu lassen. Ich habe als Hausarzt Fälle gesehen, wo zweifellos bei schwerer Rachendiphtherie eine diphtheritische Ophthalmie und eine diphtheritische Vulvitis und Vaginitis fast gleichzeitig entstanden.

Prognose.

Je acuter der Fall ist und je frischer er zur Behandlung kommt, um so besser ist die Prognose. Bei der Tripperinfection besteht die Gefahr einer acuten Endometritis, Metritis und Perimetritis. Bei chronischen Entzündungen ist die Prognose deshalb schlecht, weil es oft unmöglich ist, das ursächliche Moment, z. B. Krebsjauche und Uterusausflüsse, wegzuschaffen. Bei diphtheritischen, gangränösen Entzündungen gehen kleine Kinder fast immer zu Grunde. Aber auch wenn die augenblickliche Gefahr vorüber ist, wird die Prognose doch durch die Folgen, Verwachsungen u. s. w. getrübt.

Therapie.

Vaginitis in Folge eines reizenden oder verletzenden Pessars oder Tampons verschwindet spontan nach der Entfernung eines derartigen Gegenstandes. Einige laue Injectionen beschleunigen die Heilung. Täuscht ein Cervicalkatarrh eine Secretion der Vagina vor, so muss natürlich der Cervicalkatarrh in Angriff genommen werden.

Die Gonorrhoe der weiblichen Genitalorgane wird weiter unten im Zusammenhang besprochen werden. Hier sei nur bemerkt, dass die Vaginitis gonorrhoeica am besten mit einprocentiger Chlorzinklösung behandelt wird. Diese Spülungen beseitigen den Ausfluss überraschend schnell, schützen aber nicht vor Recidiven.

Es sei mir gestattet, an dieser Stelle einige praktische Winke über die Methoden einzufügen, nach denen man Medicamente auf die Vagina einwirken lässt. Man kann spülen, flüssige und trockne Arzneimittel in die Vagina einführen.

Scheidenspülungen.

Als Instrument zur Application von Flüssigkeit in die Scheide wird der Irrigator mit Mutterrohr gebraucht, am besten beide aus Glas. In

den Schlauch ist ein Hahn eingeschaltet, welcher aufgedreht wird, sobald das Mutterrohr in die Vagina gelangt ist.

Zum Zweck der Reinigung setzt man dem Wasser einen Esslöffel voll Kochsalz, 30 g Soda (Natron carbonicum), zwei Esslöffel Spiritus oder Eau de Cologne bezw. milde Desinficientien zu.

Die Temperatur des Wassers sei die der Patientin angenehme: 25 bis 30 Grad R. Die Patientin muss die Spülung weder als „heiss“, noch als „kalt“ empfinden. Als Desinficientien wendet man an: Carbol-säure 20—30 : 1000, Salicylsäure 3 : 1000 (30 Acid. sal: 300 Alkohol, davon zwei Esslöffel zu 1000, beisst oft etwas!) Thymol 1 : 1000, Aqua chlorata ana mit Wasser (wirkt gut desodorisirend), Kalium permanganicum 5 : 1000, Sublimat 0,5—1 : 1000, Solveol, Creolin, Lysol 5—10 : 1000, Borsäure 30—40 : 1000.

Als Adstringentien, welche auch gleichzeitig desinficiren: Cuprum sulfuricum 10—30 : 1000, Tannin 10—30 : 1000, Plumbum aceticum 1—5 : 1000, Ferrum sulfuricum 5—20 : 1000, Argentum nitricum 1—2 : 1000 (mit Aqua destillata!). Die genannten Mittel machen Flecke in die Wäsche. Alumen 10—25 : 1000. Liquor Aluminiumi acetici 20—50 : 1000. Zincum sulfuricum und Zincum sulfocarbolicum 1—5 : 1000. Zincum aceticum 10—30 : 1000 etc. etc.

Will man in der Privatpraxis Carbolsäure anwenden lassen, so schreibe man stets die dreiproc. Lösung in grossen Quantitäten, oder man fertige sie in der Behausung der Patientin selbst an. Trotz der genauesten Vorschriften kommen doch immer wieder Versehen vor, und es werden zu starke Lösungen oder solche Lösungen angewendet, in denen ein ungelöster Theil der Carbolsäure sich zu Boden gesetzt hat. Dann giebt es die allerhässlichsten Verbrennungen, welche in hohem Grade schmerzhaft sind. Deshalb ist ein nicht ätzendes Desinficiens vorzuziehen.

Das handlichste Mittel ist gewiss das Sublimat in Form der Angerer'schen Pastillen. Ein Irrthum ist kaum möglich, wenn die Pastillen gut signirt und verpackt sind. Nur muss man ganz sicher sein, dass nicht etwa ein Theil der Lösung in den Darm fließen kann.

Ich wende zu den Spülungen, wenn Uterusschleim beseitigt werden soll, dreiproc. Sodalösung an, ein gehäufter Esslöffel zu 1 Liter Wasser. Diese Sodalösung verflüssigt den Schleim, wirkt desodorisirend und desinficirt in genügendem Maasse. Auch setzt man dem Wasser noch 30—50 g Alkohol zu. Zur Scheidenreinigung, z. B. bei liegenden Pessarieren, ist das beste Mittel Liquor Alum. acet. Denn, da der Scheidenschleim sauer reagirt, werden auch sauer reagirende Spülungen am besten den natürlichen Verhältnissen entsprechen.

Der Sinn dieser Spülungen ist, ein Medicament mit der Scheiden-

haut in Berührung zu bringen. Weilt das Medicament lange in der Scheide, so wird es mehr Wirkung haben, als wenn die Spülung nur kurze Zeit dauert. Es muss also das Wasser möglichst langsam fliessen, der Irrigator muss niedrig, nur so hoch über den Genitalien stehen, dass der Druck eben nur zum Ausfliessen genügt. Je langsamer je besser! Dagegen fehlen die Patientinnen meist. Um Zeit zu sparen wird die Irrigation so schnell als möglich ausgeführt.

Der zu grosse Druck ist auch gefährlich! Ich habe es schon einemale erlebt, dass während bezw. unmittelbar nach einer, unter zu grossem Drucke ausgeführten Irrigation plötzlich heftige Schmerzen entstanden. In einem Falle lag der Uterus retroflectirt, die Portio klaffte, sodass die Spitze des Mutterrohres wohl direct in den Cervix gedrückt war. Es ist nicht zu bezweifeln, dass hier der zu grosse Wasserdruck das Wasser in den Uterus oder sogar durch die Tuben getrieben hatte. Im ersteren Falle entsteht Uteruskolik. Im letzteren könnte Peritonitis die Folge sein. Deshalb muss man den Patientinnen sagen: Je langsamer das Spülwasser fliesst, um so wirkungsvoller ist die Spülung, starker Druck nützt nichts und ist gefährlich.

Ausserdem soll die Patientin bei Scheidenspülungen stets liegen, dadurch gelangt das Wasser höher nach oben, die Vagina bläht sich auf, durch die Dehnung werden die Falten auseinandergedrückt, sodass die medicamentöse Flüssigkeit mit der ganzen Oberfläche gut in Berührung kommt.

Nach der Spülung soll die Patientin noch einige Zeit — circa 10 Minuten — in gleicher Lage liegen bleiben, damit nicht beim Erheben vom Lager die Flüssigkeit sofort bis auf den letzten Tropfen die Scheide verlässt. Oft fliesst, wenn die Patientin sich erhebt, noch nach Stunden ein Wasserschwall aus der Scheide ab, sodass also die einige Zeit zurückgehaltene Flüssigkeit ihre Wirksamkeit auf die Scheide und Portio gut entfalten konnte.


Tamponade.

Eine alte Methode Arzneimittel auf die Scheide einwirken zu lassen ist auch folgende: in Knieellbogenlage oder in Sims'scher Seitenlage (vgl. S. 13 Figur 4) wird die Scheide zum Aufblähen gebracht. Man kann die Vulva durch ein Sims'sches Speculum oder durch Einhaken von zwei Fingern eröffnen. Nunmehr tamponirt man die Scheide mit kleinen in ein Medicament getauchten Tampons so aus, dass diese Tampons zunächst ringsherum mit einer langen Zange zwischen Portio und Scheide in das Scheidengewölbe geschoben werden. Es liegt also ein Kranz von Watte im Scheidengewölbe. Zum Einschieben dieser Watte-

bäusche benutzt man die Tamponzange (Figur 29). Noch besser ist eine gebogene Zange (Figur 30). Liegt dieser Kranz von kleinen Tampons gleich hoch mit der unteren Fläche der Portio, so kann nunmehr ein grosser Tampon auf die Portio direct aufgedrückt werden. Der übrigbleibende Theil der Scheide wird zuletzt, so dass er möglichst weit und entfaltet bleibt, ebenfalls mit Watte austamponirt. Legt sich die Patientin danach auf den Rücken, so drücken sich die Scheidenwände eng an den grossen Gesamttampon an und drücken das Medicament aus ihm aus. Alle Falten, Tiefen und Buchten kommen mit dem Medicament gut in Berührung. Auch der directe Gegendruck gegen die Vaginalwände wirkt bei dieser Methode anti-phlogistisch.

Da sich alle Salze in Glycerin weit besser lösen als im Wasser, und da das Glycerin an sich eine austrocknende Wirkung hat, so wählt man als Vehikel für die Medicamente am besten das Glycerin.

So löst man z. B. 10 g Alaun und 20 g Borsäure in 200 g Glycerin zum Eintauchen der Tampons. Auch Ichthyol 20 oder 10 : 200, Thiol, das nicht den widerwärtigen Geruch des Ichthyols hat, in eben



29.

30.

Tamponzangen.

dem Verhältnisse werden angewendet. Namentlich das Ichthyol trocknet gut aus und macht die Scheidenwände fest. Das „Glycerin tannique“ hat vor dem Alaun-Glycerin keine Vorzüge, ist aber wegen der Flecke, die in der Wäsche entstehen, weniger empfehlenswerth. Ferner kann man Jodtinctur oder Jodkali in Glycerin lösen oder eine Jodoform-Glycerinemulsion anwenden. Wässerige Lösungen z. B. von Argentinum nitricum lassen sich ebenso zur Tamponade verwenden. Will man stark adstringirend wirken, so stellt man aus Tannin, Jodoform und Glycerin einen dicken Brei her, sättigt mit ihm kleine Watte- oder Gazefetzen und schiebt sie wie oben beschrieben ein.

Soll die Patientin die Tampons selbst einführen, so gelingt dies oft nicht, weil die Patientin nicht geschickt genug war. Man hat eine grosse Anzahl Tamponträger construirt, von denen sich nicht einer bewährt hat. Ich habe nach langen Bemühungen folgende Methode als beste gefunden. Ein Bausch Watte wird durch festes und enges Umwickeln von Zwirnfäden zu einem ungefähr 10 cm langen und 1 cm dicken „Stäbchen“ geformt. Dies Stäbchen von der Form und Dicke eines Mutterrohrs, das wegen des engen Umwickelns fest genug ist, kann ebenso wie ein Mutterrohr von der Patientin in die Scheide eingeschoben werden. Die Patientin drückt am Ende noch einmal kräftig auf das Ende des eingeführten Stabtamppons, sodass er hinter der Vulva verschwindet. Der fingerförmige Stabtampon liegt nun in der Vagina. Ist er mit einem Medicament, z. B. Alaun-Bor-Glycerin gut getränkt, so wirkt das Mittel auf die ganze Scheide von der Portio bis zur Vulva ein.

Um der Patientin die Entfernung der Tampons zu ermöglichen, bindet man an jeden Tampon einen festen Faden. Geschieht dies nicht, so muss der Arzt den Tampon entfernen. Da das Herausdrücken mit dem Finger schmerzhaft ist, so führt man ein Röhrenspeculum ein und erfasst in demselben den sich oben präsentirenden Tampon mit der Zange.

Trockene Behandlung.

Vaginalkugeln. Salben. Pulver.

Man stellt auch aus Glycerin, Gummi arabicum und verschiedenen Medicamenten Vaginalkugeln her. Diese Methode ist nicht praktisch, entweder fallen die Kugeln bald heraus, oder die schmelzenden Massen beschmutzen Vulva, Beine und Wäsche. Die Wirkung ist jedenfalls unsicher, es sei denn, dass man die Kugeln Abends einschiebt und Nachts liegen lässt.

Auch Salben aus Vaseline, Lanolin und Adstringentien hergestellt,

auf Tampons gestrichen, werden vielfach angewendet: so z. B. Bismuth. subnitrici: 2 : 10 Vaseline.

Eine bequeme Methode trockene Medicamente an die Portio zu befördern und hier zu erhalten, sind die „Pulverbeutel“. Man nimmt ein Stück dünne Gaze von 20 cm Länge und 10 cm Breite. Auf das obere Ende schüttet man einen Esslöffel von Bortannin (1 : 1) oder Jodoformtannin (1 : 1) oder Alaunzucker (1 : 20 gut gemischt). Der Gazestreifen wird zusammengelegt und der lose Pulverbeutel gegen die Portio gedrückt. Dadurch erzielt man, da der lockergefüllte Beutel sich anschmiegt und das Pulver leicht durch die Maschen der Gaze dringt, eine gute Einwirkung auf die Portio bezw. eine gute Blutstillung oder Austrocknung des Vaginalgewölbes. Auch auf eine ganz dünne Wattedafel kann man das Pulver schütten, die Enden zusammenbinden und so einen Beutel- bezw. Pulvertampon herstellen.

Die trockene Behandlung der Vaginitis ist besonders für die Armenpraxis in der Sprechstunde zu empfehlen, wenn man schnell mehrere Patientinnen abfertigen muss, die nicht in der Lage sind, sich Irrigator und Medicamente zu beschaffen.

Man führt ein Röhrenspeculum ein, schüttelt in dasselbe das Pulver und schiebt es mit einem Wattebausch nach oben. Während man das Speculum zurückzieht, wird das Pulver mit der ganzen Vaginalwand in Berührung gebracht. Von den oben erwähnten Pulvern sind namentlich das Dermatol und das Bortannin vortreffliche blutstillende nicht reizende Mittel. Zum Einführen des Pulvers kann man sich auch eines Simon'schen Löffels bedienen, mit dessen Rückseite man das Pulver gegen die blutenden Stellen und in die blutenden Höhlen drückt.

Das Pulver vertheilt sich langsam, wirkt stark adstringierend und behält 3 bis 4 Tage lang seine Wirkung. Nach dieser Zeit werden die oft mit Fetzen der abmacerirten Haut vermischten Reste des Pulvers ausgespült.

Stärkere flüssige Medicamente kann man auch aufpinseln, so reines Ichthyol oder Thiol, Jodtinctur, starke Alaunlösungen, Salicylspiritus, Jodoformäther. Letztere zwei Mittel machen oft grosse Schmerzen, während Jodtinctur nur Brennen erzeugt.

Aus Calomel, Salz und Wasser stellt man einen Brei her, mit dem man wie mit weisser Farbe die ganze Vagina auspinseln kann. Für Syphilis ist diese Therapie specifisch. Ebenso kann man Unguentum praecipitati albi mit Oel zu einem Liniment verdünnt bei Lues auf die Portio streichen und in den Cervicaleanal befördern.

Bei der gangränösen Vaginitis ist nach Abstossung aller abgestorbenen Partien das Einlegen eines die Stenose verhindernden gut eingefetteten Tampons zu empfehlen. Am besten wird ein in Oel

getauchter zehnpromcentiger Jodoformgazetampon eingelegt, der vier bis fünf Tage liegen bleibt.

Bei zu starker Secretion während der Schwangerschaft sind reinigende Irrigationen erlaubt. Adstringentien sind in dieser Zeit verboten, deshalb setze man als Desinficiens nur Borsäure oder Kali permanganicum zu. Creolin und Lysol passen auch, erzeugen aber starkes Brennen selbst in $\frac{1}{2}$ proc. Lösungen. Als Nachbehandlung nach allen stärkeren Spülungen bei Vaginitis ist eine schwache Sublimatlösung 1 : 2000 oder eine Sodalösung (30 : 1000) mit etwas Alkohol- bzw. Eau de Cologne-Zusatz zu empfehlen.

C. Cysten der Scheide¹⁾.

Scheidencysten haben eine sehr verschiedene Grösse, sie können nussgross sein und auch so gross, dass sie die Geburt erschweren und die Functionen der Beckenorgane behindern. Da sie meist keine Symptome machen, so werden sie nicht häufig gefunden.

Bei diesen Cysten handelt es sich wohl stets um Retentionscysten der sporadischen Scheidencysten. Die Gartner'schen Canäle reichen beim Menschen nur bis zum Cervix, also können die Scheidencysten damit nicht zusammenhängen. Eher ist es möglich, dass nur ein Müller'scher Gang zur Ausbildung kam und das Rudiment des andern als Cyste an dem ausgebildeten anliegt. Oefter handelt es sich auch um Vulvacysten, die bei grösserem Innendruck sich nach oben hin ausbreiteten. Der Inhalt der Cysten ist verschieden. Sowohl klares Serum, als verändertes Blut, dünne und dicke, schleimige, fast colloide Flüssigkeit habe ich gefunden. Letzteres ist das Gewöhnliche und spricht daher für die Abstammung von Drüsen. In den untersuchten Fällen waren die Cysten mit Cyliinderepithel ausgekleidet. Doch hat man auch in den Cysten Flimmerepithel beobachtet. Selbst multiloculäre Cysten sind beschrieben. Es kommt auch vor, dass eine Cyste eine kleine Oeffnung hat, aus welcher sich von Zeit zu Zeit der Inhalt ergiesst.

Thorn hat die traumatische Entstehung der Cysten durch tangentielle Verschiebung der Scheidenwand bei der Geburt wahrscheinlich

¹⁾ Huguier: Gaz. méd. de Par. 1846. — Küchenmeister: Zeitschr. d. Ges. Wien. Aerzte 1856, No. 36. — Säxinger: Spitalzeitung 1863, 39. — Peters: Mon. f. Geb. XXXIV, 141. — Kaltenbach: A. f. G. V. — Hörder: A. f. G. IX. — Preuschen: Virch. A. LXX, 1877, p. 111. — Schröder: Z. f. G. III, p. 424. — Winkel: A. f. G. II, 383; Berl. klin. Woch. 1866, No. 23. — Lebedeff: Z. f. G. VII. — Graefe: Z. f. G. VIII. — Veit: Z. f. G. VIII. — Kocks: A. f. G. XX. — Kleinwächter: Prag. med. Wochenschr. 1883, 9. — Betz: Memorabilien 1870, 3. — Veith: In.-Diss. Breslau 1889. — Thorn: C. f. G. 1889, 657.

gemacht. Da in ähnlicher Weise ein Thrombus vulvae sicher entstehen kann, so ist diese Art der Genese für die Cysten mit blutigem Inhalt gewiss richtig.

Die Cysten liegen meist oberflächlich, seltener ragen sie polypös in die Scheide hinein. Auch haben manche eine dicke Wand über sich. Die Diagnose ist leicht. Verwechslungen sind bei combinirter Untersuchung von Rectum, Blase, Bauchdecken und Scheide aus nicht gut möglich.

Kann man eine Cyste aus ihrem Bette herauspräpariren, so ist dies natürlich die radikalste Methode der Heilung. Man vereinigt danach die Höhle durch tiefe, versenkte Katgutnähte und durch oberflächliche Naht oder tamponirt bei geringer Blutung nur mit Jodoformgaze und lässt später als Nachbehandlung desinficirend ausspülen.

Die einfache Punction genügt jedenfalls nicht, da sich die Cysten bald wieder füllen. Gelingt also das Herauslösen des ganzen Sackes nicht, so muss man ein möglichst grosses Stück der Wand excidiren. Man sticht erst mit dem Messer hinein, sodass der Inhalt austritt, führt in das Loch ein Scheerenblatt, hebt den schlaffen Sack mit einer Pincette ab und schneidet möglichst viel von der Wand aus, bezw. ab. Ist die Wandung dick, so kann man durch die blutige Naht Cystenwand und Vaginalwand vereinigen. Meist genügt Scheidentamponade zur Blutstillung. Die zurückbleibende Krypte wird ausgekratzt und mit dem Paquélin verschorft, im andern Falle kann selbst ein kleiner Cystenrest noch nach Jahren Schleim abscheiden.

D. Neubildungen der Scheide¹⁾.

Das Carcinom der Vagina ist als secundäres vom Cervixcarcinom ausgehend häufig, als primäres selten. Es kommt als Tumor und als Geschwür vor. Im letzteren Falle kann es eine runde oder ovale oder ringförmige ulcerirte Fläche bilden. Sitzt es hinten, so findet man oft die Rectalwand fixirt und theilhaftig. Ja, es giebt Fälle, wo erst die Operation die Abstammung vom Rectumcarcinom klar macht. Das Rectalcarcinom ist ein Cylinderzellencarcinom, weich, roth, zottig, das Vaginalcarcinom ein Plattencarcinom, blasser, härter, mehr einer höckerigen Geschwürfläche gleichend. Nur einmal habe ich zufällig ein bohngrosses eben beginnendes Vaginalcarcinom entdeckt und operirt. Meist sieht man die Fälle erst weit vorgeschritten.

Die Symptome sind Schmerzen, Ausfluss und Blutung. Das Vaginalcarcinom¹⁾ findet man meist bei Greisinnen: in der Jugend ist es selten, doch kommt Complication mit einer Geburt vor.

¹⁾ C. Mayer: Verh. d. Berl. geb. Ges. IV, 142. — E. Martin: Mon. f. Geb.

Ist das Carcinom beweglich, so präparirt man es, von oben beginnend, auf die Gefahr hin, eventuell den Douglas zu eröffnen, heraus. Der Defect wird sofort durch die Naht geschlossen, oder, falls er zu gross ist, mit Jodoformgaze tamponirt. Bei beweglichem Uterus zieht man ihn herab und näht nach Entfernung der Geschwulst den oberen Rest der Vagina an den unteren. Ist schon senile Involution eingetreten, so sind diese Operationen zwar schwierig aber doch immer möglich. Die Urethra scheint dem Carcinom lange zu widerstehen. Ich habe hinter und am Blasenbals carcinomatöse Drüsen entfernt, sodass die Urethra fast ohne Zusammenhang verlief. Trotz dessen trat völlige Heilung ein.

Ein grosser Fortschritt liegt in Olshausen's Exstirpation der Vagina. Ein Querschnitt trennt den Damm von rechts nach links. Von hier aus präparirt man sich schneidend und mit dem Finger drückend und reissend jenseits der harten Masse des Carcinoms zwischen Vagina und Rectum nach oben. Die Verletzung des Rectums sucht man durch Controle vom After aus zu vermeiden, doch habe ich auch absichtlich einen verdächtigen Streifen des Mastdarms resecirt. Hat man nach oben und den Seiten das Carcinom gut isolirt, so schneidet man es aus, sorgfältig die Zerstörung der Neubildung vermeidend. Ist die Scheide zu eng, um Uebersicht zu gewinnen, so wird sie unten gespalten, die Lappen werden auswärts gerollt.

Man kann bei dieser Methode, wenn das Carcinom den Uterus schon ergriffen hat, auch diesen exstirpiren. Wie bei Herzfeld's sacraler Uterusexstirpation wird der Douglas eröffnet, der Uterus hinten herabgestülpt und successive abgebunden.

Die Vortheile dieser Methode liegen auf der Hand. Das Carcinom wird vom Rectum abgetrennt, wo seine Grenze bei der vaginalen Operation sich schwer bestimmen liess. Man vermeidet am sichersten Zerstörung des Tumors und Impfmastasen, die beim directen Anfassen und Anziehen des Carcinoms so leicht eintreten.

Tuberculose¹⁾ der Vagina kommt nur als Theilerscheinung allgemeiner Tuberculose und auch dabei selten vor.

Das Vaginalsarcom²⁾ kann als secundäres Sarcom bei Uterus-

XVII, 321. — Freund: Virch. A. LXIV. — Küstner: A. f. G. IX. — v. Grünwaldt: A. f. G. XI, 511. — Schröder: Z. f. G. III, 423. — Bruckner: Z. f. G. VI, 110. — Lyman: C. f. G. 1891, p. 780. — Hermann: ibid. 781. — Strassmann: ibid. 825. — Hecht: Diss. München 1891. — Fischer: Z. f. G. XXI, 1. — Decio: Annal. d. obst. Milano 1890, 107. — Zierold: Münch. med. Woch. XXXVI, 89. — Olshausen: C. f. G. 1895, 1.

1) Weigert: V. A. LXVII, p. 264. — Frick: V. A. CXVII, 1889, p. 248.

2) Kaschewarow: Virch. A. LIV, 74. — Spiegelberg: A. f. G. IV. —

sarcom und als primäres circumscriptes Sarcom vorkommen. Es sitzt meist an der vorderen Scheidenwand breitbasig-polypös, pilzförmig in der Gegend der Harnröhre. Oberflächliche Exulcerationen, Hervorwucherungen über die Haut, theilweise Gangrän und melanotische Partien verleihen dem Tumor ein eigenthümliches, vom Carcinom verschiedenes Aussehen. Metastasen fehlen meist, selbst in den Leisten-drüsen. Fibrosarcome, Myxosarcome, Spindelzellen- und Rundzellensarcome sind schon beschrieben. In allen Lebensaltern, bei Neugeborenen, im 1. und 3. Jahr, im 32. Lebensjahr und bei einer ganz alten Frau habe ich schon Sarcome der Scheide gesehen.

Myome¹⁾ der Scheide sind beobachtet. Bei der entwicklungs-geschichtlichen Verwandtschaft der Scheidenmuskulatur mit der des Uterus ist ihr Vorkommen nicht auffallend. Die Scheidenmyome können, ebenso wie die des Uterus sowohl interstitiell in der Muskulatur sitzen, als auch polypös hervorragen. Sie erreichen Kindskopfgrösse und machen dann auf den Druck zu beziehende Symptome. Auch schon vorher können Stuhl- und Urinbeschwerden, Ausflüsse verschiedener Art und Schmerzen beim Coitus auf eine Abnormität in der Vagina hindeuten. Ich habe einigemale Vaginalmyome, die von Andern als Prolapsus vaginae gedeutet und mit Pessarien behandelt waren, leicht aus ihren Betten enucleirt. Die Diagnose wird durch die Untersuchung gestellt, nur muss man wissen, dass auch Uteruspolypen sehr innig, ja circular, völlig mit der Scheide verwachsen können, sodass beim Fühlen eines Zusammenhanges der Geschwulst mit der Scheide, zunächst der Ursprung aus der Scheidenwand noch nicht bewiesen ist. Erst wenn der leere Muttermund oberhalb gefühlt wird, darf man sich für ein Vaginalmyom entscheiden. Ihre Entfernung ist oft recht blutig.

Papillome²⁾ grosse von spitzen Condylomen gebildete Tumoren, kommen ebenfalls in der Vagina bis auf die Oberfläche der Portio sich verbreitend vor. Namentlich in der Schwangerschaft werden die Papillome der Scheide sehr gross. Ich habe apfelgrosse Tumoren aus dem Scheidengewölbe extirpirt. Hier ist die Blutung so erheblich, dass

Fränkel: Deutsch. Zeitschr. f. prakt. Med. 1875, 10. — Sänger: A. f. G. XVI; C. f. G. 1883, 339. — Ahlfeld: A. f. G. XVI, 135. — Soltmann: Jahrb. f. Kinderhkd. XVI, p. 418. — Hauser: Virch. A. LXXXVIII, 165. — Kolisko: Wien. med. Woch. 1889, p. 109 u. folgd. — Schustler: Wien. klin. Woch. 1888, No. 6.

1) Trätzl: Mon. f. Geb. XXII, p. 227. — Jacobs: Berl. klin. Woch. 1869, No. 25. — Höning: Berl. klin. Woch. 1869, No. 6. — Martin: Z. f. G. III, 406. — Neugebauer: Prag. Vierteljahrsschr. 134, p. 59. — Kleinwächter: Prager Zeitschr. f. Heilkd. 1883, 3. — Hofmök: Wien. med. Presse 1891, No. 32. — Stumpf: Münch. med. Woch. 1890, 694.

2) Müllerlein: Mon. f. Geb. XII, p. 76. — Bumm: Münch. med. Woch. XXXIII, 494. — Kraus: Diss. Würzburg 1887.

die Tamponade oder der Paquélin nicht genügen, man muss die Schnittfläche gut durch die Naht versorgen. In der Schnittfläche finden sich stark spritzende Arterien.

E. Hyperästhesie der Vagina und Vaginismus¹⁾.

Olshausen macht mit Recht darauf aufmerksam, dass Hyperästhesie der Vagina oft fälschlich für Vaginismus erklärt wird. Hyperästhesie namentlich als Hinderniss der Einführung des Penis wird oft im Beginn der Ehe beobachtet. Zum Vaginismus gehört ein Krampf des Sphincter cunni, der subjectiv als Schmerz empfunden wird, und sowohl das Einführen des Penis, Fingers oder des Speculums verwehrt, als auch diese Gegenstände, falls sie eingeführt sind, krampfhaft, constringirend, festhält. Ja schon das Anblasen der Vulva oder das Kitzeln mit einer Feder, selbst der Gedanke an den Coitus ruft den Reflexkrampf hervor. Auch betheiligen sich ausser dem Sphincter cunni die Adductoren der Oberschenkel und der Levator ani, selbst die Rückenmuskeln an dem Krampfe, sodass z. B. in der Seitenlage der Patientin der Rücken concav und der Hintere eingezogen und zusammengekniffen wird.

Dieser Symptomencomplex ist auf sehr verschiedene Gründe zurückzuführen. Man muss zwischen symptomatischem heilbaren und idiopathischem oft unheilbaren Vaginismus unterscheiden. Den ersteren kann eine Wunde hervorrufen. Entsteht bei den ersten Coitusversuchen eine Verletzung am Introitus, so ist der Coitus nunmehr schmerzhaft. Die Frau, bei welcher das Wollustgefühl noch gar nicht vorhanden ist, hat Angst, widerstrebt, geräth in starke nervöse Aufregung, die Beine zittern und drücken sich krampfhaft aneinander. Sobald der Penis die Wunde berührt bezw. aufreisst, entsteht der Krampf des Vaginismus.

Hyperästherie kommt auch bei gonorrhöischer Entzündung mit oder ohne Bartholinitis zur Beobachtung. Trifft, wie oft, alles zusammen, inficirt der Mann bei dem, eine Verletzung machenden Coitusversuche die Frau, hat sie Abneigung gegen den Coitus, so ist symptomatischer Vaginismus leicht erklärlich. Dass sehr nervöse, erethische, hysterische

1) Simpson: Mon. f. Geb. XIV, p. 69. — Martin: Berl. klin. Wochenschr. 1871, 14. — Ferber: Berl. klin. Wochenschr. 1871, 15. — Scharlau: Berl. Beitr. z. Geb. u. Gyn. I, p. 64. — Holst: Scanzoni's Beitr. V, 2. — Hildebrandt: A. f. G. III, p. 221. — Demarquay: Gaz. hebdom. de méd. XVI, 1874, No. 44. — Fritsch: A. f. G. X, p. 547. — Vedeler: Schmidt's Jahrb. 181, p. 41. — Engström: C. f. G. 1882, p. 271. — Breisky: Corr.-Bl. f. Schweiz. Aerzte 1873, No. 5. — Arndt: Berl. klin. Wochenschr. 1870, No. 28. — Benicke: Z. f. G. II, 262. — Lomer: C. f. G. XIII, 369. — Mundé: Am. Journ. of Obst. XXII, 1022. — Rymarkiewicz: C. f. G. 1889, XIII, 137. — Baas: ibid. 1890, 728. — Olshausen: ibid. 1891, 577. — Z. f. G. XXII, 428.

Personen leichter an Vaginismus leiden als phlegmatische, ruhige, vernünftige Personen ist selbstverständlich.

Auch ein zu dickes Hymen kann den Grund zum Vaginismus abgeben. Die abnorme Dicke ist in einigen Fällen so zu erklären, dass der nicht potente Mann mit dem nicht recht hart werdenden Penis die Perforation bezw. Zerreißung des Hymens nicht erzielt. Die fortwährenden Insulte führen zu entzündlicher Infiltration und Verdickung des Hymens.

In anderen, jahrelang andauernden Fällen fand man kleine nicht entzündete Fissuren, welche bei der Berührung sofort Vaginismus hervorriefen, und nach deren Beseitigung Heilung eintrat. Der Zusammenhang war dadurch klar gelegt. Es erinnert der Zustand an Fissura ani.

Abgesehen von diesen symptomatischen Fällen kommt auch unheilbarer idiopathischer Vaginismus als locale „Hysteroneurose“ vor.

Dann ist Sterilität, Missstimmung bei Mann und Frau die Folge. Ich habe schon zweimal erlebt, dass der Vaginismus die Ehescheidung veranlasste. In einem anderen Falle beschieden sich beide Theile und begnügten sich mit platonischer Liebe.

Man liess auch in der Narcose den Coitus vollziehen. Wunderbarer Weise und als Gegenbeweis gegen eine mechanische oder entzündliche Ursache kehrte der Vaginismus nach der Geburt in alter Intensität wieder. Könnte man den Beweis nicht aus selbst beobachteten Fällen erbringen, so möchte man es kaum glauben!

Bei der Diagnose handelt es sich darum, den Grund des an sich klaren Symptomencomplexes aufzufinden. Ist eine Entzündung vorhanden, so ist der Fall leicht zu verstehen. Fehlt aber jede entzündliche Erscheinung, so muss man in der Narcose mit Speculum, Wundhäkchen u. s. w. die ganze Vulva und das Hymen aufs genaueste untersuchen, um eine Fissur zu entdecken. Bei verdicktem Hymen ist ebenfalls der Zusammenhang klar.

Die Therapie ist bei temporärem Vaginismus im Beginn der Ehe eine psychische. Man empfiehlt, die Versuche des Coitus vorläufig ganz zu unterlassen, und spricht dadurch für beide Theile oft ein befreiendes Wort. Bei grösserer Vertraulichkeit der Ehegatten findet sich später Alles von selbst. Auch habe ich völlige Heilung durch Cocainisirung erlebt. Mit Cocain 1 : 10 wird ein Wattebausch getränkt und in die Vulva eingelegt. Schon der Gedanke, dass nunmehr der Coitus schmerzlos sein wird, ermöglicht das Einführen des Gliedes.

Ist eine Entzündung vorhanden, so wird sie als solche behandelt. Eine Fissur ist in der Narcose mit dem Paquélin so wegzubrennen, dass ein grosser Brandschorf entsteht. Ist das Hymen nicht perforirt, so ist das Einfachste eine Dehnung in der Narcose. Es wird erst ein,

sodann ein zweiter Finger eingeschoben und beide Finger ziehen die hintere Commissur stark gegen den After an. Diese Dehnung allein nach hinten genügt vollkommen und verursacht meist eine nur geringe Blutung. Ein dicker eingöhlter Jodoformgazetampon hält die Vulva offen. Blutige Operationen sind unnöthig, namentlich habe ich bei Exstirpation des Hymens wiederholt Narben gefunden, die nunmehr ebenso empfindlich waren als früher das Hymen. Vor dem ersten Coitus ist die Vulva etwas einzuölen. Rein hysterischen Vaginismus sah ich auch nur durch Suggestion verschwinden.

Bei unheilbarem Vaginismus muss man den Ehegatten die Wahrheit sagen, damit sie nach eigenem Ermessen ihre Beschlüsse für die Zukunft fassen.

Hildebrandt hat Fälle von Krampf des Levator ani beschrieben, die in geringem Maasse gewiss nicht selten sind. Im Hildebrandtschen Falle wurde beim Coitus der Penis eine Zeit lang vollkommen festgehalten, daher „Penis captivus“. Ich sah einen Fall, wo ich die Frau chloroformiren musste, um den dickgeschwollenen Penis nach gewaltsamem Einführen des Fingers aus dieser Gefangenschaft zu befreien.

F. Darmscheidenfisteln¹⁾.

Entsteht bei der Geburt ein vollkommener Dammriss, so heilt mitunter nur ein Theil des Damms und oberhalb bleibt eine Mastdarmscheidenfistel zurück. Man findet auch, das die Scheide getrennt auseinandergewichen bleibt und an ihrer Stelle die hintere Wand nur von der dünnen Rectalwand gebildet ist. Dann stellt die Fistel ein Loch in einer dünnen Membran vor. Wegen der dünnen Wand in der Umgebung der Fistel ist ein Anfrischen und Vereinigen mit Aussicht auf Erfolg kaum möglich.

Die Symptome sind je nach der Grösse verschieden. Kleinere Fisteln können eine Art Klappenverschluss haben, sodass sie keine Beschwerden machen. In anderen Fällen gehen Winde und dünner Koth durch die Fistel, während dicker Koth vorbeistreicht. Ist unterhalb der Fistel nicht der ganze Damm, sondern nur eine dünne Membran zusammengeheilt, so sind die Symptome eines complete Dammrisses vorhanden. Wenn die dünne Scheidenwand mit Ulcerationen oder Fissuren bedeckt ist, so wird über Erscheinungen wie bei Fissura ani geklagt.

Auch durch Druck eines Zwanck'schen Pessars, durch partielle Scheidengangrän im Puerperium oder durch ein Trauma können Fisteln entstehen oder sie können bei nur partiell geheilten Perinaeoplastiken

¹⁾ Mäurer: Deutsche med. Wochenschr. VII, 26. — Fritsch: C. f. G. 1889, 804. Sänger: *ibid.* 1891, p. 145. — Le Dentu: *ibid.* 1891, 294.

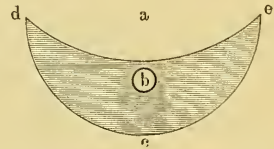
zurückbleiben. Sind diese Fisteln von dicken Gewebsschichten umgeben, so werden sie nach Art der Blasenscheidenfisteln (siehe unten) operirt.

Die bei Carcinomen vorkommenden Zerstörungen werden nicht operativ behandelt.

Fisteln der Scheide mit dem Dünndarm habe ich auch beobachtet. Wenn das unterhalb der Fistel befindliche Darmstück nicht mehr functionirt, so geht aller Koth durch die Vagina. Geht die Hauptmasse des Koths durch den Darm, sodass ausreichend Stuhlgang vorhanden, so heilen die Fisteln oft, wenn auch langsam, spontan. Man beeile sich deshalb nicht mit der Operation.

Bei der Operation muss man hohe Scheidenmastdarmsfisteln und tiefe Vestibularmastdarmsfisteln unterscheiden. Die ersteren heilt man so, dass man wie bei einer Kolporrhaphie ein Oval anfrischt und vereinigt.

Bei den tiefen, dicht über dem Anus sitzenden Fisteln krepeln sich bei sagittaler Anfrischung die Wundränder zu leicht ein. Deshalb verfare ich folgendermaassen (Fig. 31). Es wird ein Halbmond excidirt resp. angefrischt. Die Columna rugarum *a* wird etwas gelockert und wie eine Klappe über den Defect gezogen, sodass der convexe Wundrand *d e* an den concaven *c* angenäht wird. Die Nähte gehen unter der ganzen Wundfläche hinweg. Bei dieser Methode kann man den oberen Wundrand: die leicht verschiebliche Columna rugarum direct an die äussere Haut nähen, sodass sehr tief unten liegende Fisteln unter gleichzeitiger Verstärkung des Damms geheilt werden. Spätere Geburten gefährden den Damm bei meiner Methode nicht.



31.

Ich habe in dieser Weise selbst ohne Narcose mehrere Fisteln geheilt. Besonders wichtig ist, dass die in der Mitte liegenden Nähte dicht neben der Fistel, aber nicht durch die Fistel selbst geführt werden.

Sehr hochliegende durch Narben fixirte Fisteln kann man oft deshalb nicht von der Vagina aus operiren, weil sich die Fistel nicht herabziehen und zugänglich machen lässt. Dann wähle man den „parasacralen“ Weg, arbeite sich zwischen Mastdarm und Scheide bis an die Fistel. Es ist nunmehr nur nothwendig, eine Röhre, am besten den Mastdarm operativ zu schliessen.

Viertes Capitel.

Die Krankheiten der Blase und Urethra.

A. Spaltbildungen und Lageveränderungen¹⁾.

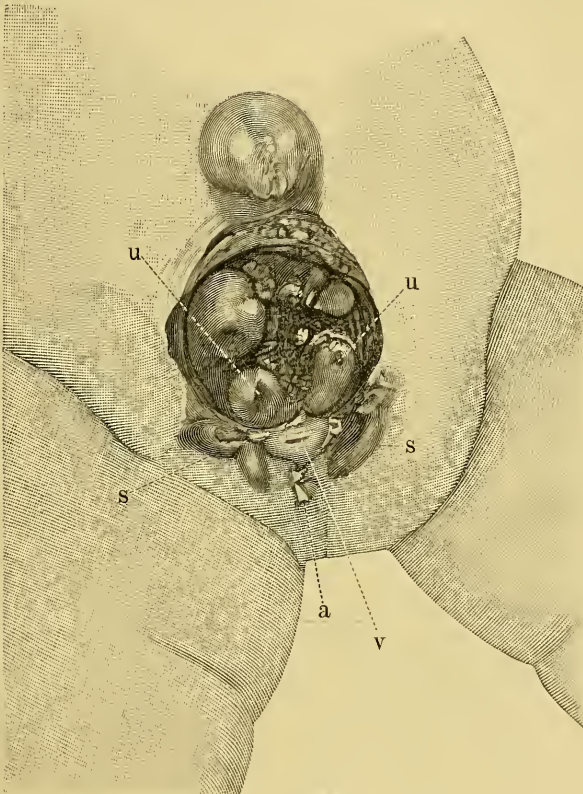
Die Harnblase entsteht²⁾ aus dem Stiel der Allantois, das obere Ende ist der Urachus, welcher zum Nabel hinzieht, unten öffnet sich die Blase durch die Urethra in die Scheide. Abgesehen von der höchst seltenen Verdoppelung der Blase, der Existenz einer sagittalen oder horizontalen Scheidewand in der Blase, den angeborenen Divertikeln sind die wichtigen Missbildungen auf Harnstauung zurück zu führen. Diese wiederum ist die Folge einer Atresie oder eines Mangels der Urethra. Vielleicht sind die Missbildungen schon auf eine Flüssigkeitsansammlung in der Allantois zurück zu datiren; diese kann das Schliessen der Bauchspalte verhindern, oder es kann auch durch amniotische Bänder oder primäre Spaltbildungen das Offenbleiben der Bauchspalte bedingt sein. Im letzten Falle kommt es zu einer Ektopie der Harnblase, d. h. zu einem Prolaps der vollkommen ausgebildeten, geschlossenen Harnblase in die Bauchspalte hinein bezw. vor dieselbe. Häufiger ist die Blase in Folge von Urinretention geplatzt. Dies ist in den Fällen wahrscheinlich, wo der centrifugale Druck in der Abdominalhöhle die Symphyse auseinander gedrängt erhält, sodass sich mit dem Defect der vorderen Blasenwand ein vollkommener Bauchspalt findet. Dann war die Blase geplatzt, schon ehe sie an der Bauchwand eine Stütze fand, oder die gleichzeitige Bauchspalte erleichterte das Platzen nach aussen. Findet man dagegen über der geschlossenen Symphyse in einer oft kleinen Bauchspalte ein Stück hochrother Harnblasenwand, so ist anzunehmen, dass das Platzen noch zeitiger erfolgte, sodass nachträglich

¹⁾ **Vrolik**: Tabulae ad ill. embryogenesin. Amsterdam 1844. Tab. 29—32. — **Lichtheim**: Ectopie der ungespaltenen Blase. Langenbeck's Arch. XV. — **Friedländer**: Mon. f. Geb. VII, 277. — **Gusserow**: Berl. klin. Wochenschr. 1879, 2. — **Rose**: Mon. f. Geb. XXV u. XXVI. — **Thiersch**: Berl. klin. Wochenschr. 1875. — **Ruge**: Berl. klin. Wochenschr. 1876, No. 28. — **Jacoby**: Berl. klin. Wochenschr. 1857, 15. — **Billroth**: Chir. Klinik. Berlin 1879, p. 334 u. 337. — **Steiner**: Arch. f. klin. Chir. XV, 369. — **Schatz**: A. f. G. III. — **Schrader**: Deutsch. Z. f. Chir. XXXVII. — **Reichel**: Arch. f. klin. Chir. XLVI, 4. Beitr. z. klin. Chir. XIV. — **Goldmann**: eodem XIII, 21.

²⁾ **Nagel**: Z. f. G. XXIV, 152.

die Bauchspalte sich überall schloss, ausgenommen die Stelle, wo die prolabirende Blase das Schliessen direct hinderte.

Ebenfalls auf die Atresie der Harnröhre beziehentlich auf ihren Mangel sind die Fälle zurückzuführen, wo der Urin durch den offen-gebliebenen Urachus aus dem Nabel abfliesst. Nachträglich kann doch noch die Urethra durchgängig werden, sodass der Urachus allerdings offen bleibt, aber nicht mehr zum Harnabfluss dient. Ja es kommt



32.

Bauchspalte mit Ektopie der Blase.
u Uretermündungen. a After. s Schamlippen. v Vagina.

vor, dass der Urachus sich am Nabel und an der Blase schliesst, sodass die angesammelten Secrete zwischen beiden Stellen eine Cyste bilden.

Bei vollkommenem Mangel der Harnblase und geschlossener Bauchspalte münden die Ureteren direct in die Urethra ein.

Der äussere Anblick der Blasenspalte ist ein verschiedener. Der Nabel liegt meist der Symphyse näher. In den schlimmsten Fällen ist von einer Stelle dicht unter dem Nabel an bis zur Clitoris inclusive

der ganze Bauch gespalten. Urethra und Mons Veneris fehlen, die Schambeine sind weit von einander getrennt, die vordere Blasenwand ist nicht vorhanden, die hintere bildet eine hochrothe, halbkugelige Geschwulst zwischen Introitus vaginae und Nabel. Die Blasenschleimhaut, welche diese Geschwulst bedeckt, befindet sich im Zustande chronischer Entzündung. Die Mündungen der Ureteren ragen hervor oder sind zwischen Schleimhautfalten verborgen, jedenfalls aber aufzufinden. Die äussere Bauchwand endet an der Geschwulst scharfrandig, sodass man, wie unter den Rand eines sinuösen Geschwürs mit der Sonde unter diesen Rand gelangen kann. Oder die Haut geht unregelmässig auf die Blasenschleimhaut über, man sieht noch helle Epidermisinseln bezw. Hinüberwucherungen in der hochrothen Blasenschleimhaut. Die Reste der gespaltenen Clitoris und der Labien sitzen seitlich wie geschrumpfte Narbenmassen neben der Geschwulst der Blase.

Die Symptome bestehen in den Beschwerden, welche die leicht verletzliche Geschwulst macht, und in dem unwillkürlichen, permanenten Urinabfluss. Die Diagnose ist einfach. Die Prognose ist insofern eine ungünstige, als die operative Heilung schwierig ist. Da die ganze Missbildung auf Mangel der Urethra zurückzuführen ist, und da bei künstlicher Urethrabildung der Sphincter fehlt, so wird eine völlige Heilung in vielen Fällen unmöglich sein. Man hat durch viele einzelne Operationen an derselben Patientin die reponirte Blase durch Hautlappen zu decken gesucht, und mit einer Pelotte die Oeffnung abgeschlossen. Ist es unmöglich, die Blase mit Haut zu decken, so kann man sie bis auf das Trigonum Lieutaudii reseciren und ein Receptaculum tragen lassen. Auch dürfte es möglich sein, mit Hülfe der temporären Resection der Symphysenbrücke die Ureteren herauszupräpariren und in den Mastdarm einzuheilen. Trendelenburg hat die Synchondrosis sacroiliaca gebrochen und nunmehr das mobile Darmbein in der Symphyse aneinandergedrückt. Ich habe durch tangentielle senkrechte Schnitte die horizontal-plastisch vereinigt wurden, die Ränder der Ectopie genähert. Die Gefahr liegt darin, dass sich eine Entzündung des nicht aseptisch zu haltenden Blasenrestes auf die Ureteren und Nieren fortsetzt. Dann kann eitrige Pyelonephritis schliesslich das Leben gefährden.

Am besten ist die Prognose bei Urachusfisteln. War eine leistungsfähige Urethra, wie es hier nicht selten ist, vorhanden, so macht der operative Verschluss der oberen Oeffnung keine Schwierigkeiten.

In sehr seltenen Fällen kommt es bei Mangel der Urethra nicht zur Blasenspaltbildung, sondern zu einem Durchbruch der Blase in die Scheide. Man fand beim Fehlen der Urethra mehr oder weniger grosse

angeborene Blasenscheidenfisteln, aus denen der Urin unwillkürlich abträufelte.

Ausser den mit Spaltbildung verbundenen Ectopien bezw. Eversionen oder Inversionen der Blase sind Blaseninversionen, Blasenumstülpungen der vollkommen ausgebildeten Blase sehr selten. Trennt man von der Inversion die Ablösung der Schleimhaut in Folge von Necrose und den Prolaps der Schleimhaut der Urethra, so bleiben sehr wenige aber sichere Fälle von Blasenprolaps durch die Urethra hindurch übrig.

B. Entzündungen der Blase¹⁾.

Die Erkrankungen der weiblichen Blase zeigen manche Differenzen von denen der männlichen Blase. Das Fehlen der Prostata, deren Hypertrophie so viele schwere Folgen hat, schützt die Frauen vor einer Reihe von Blasenkrankheiten, da wegen der Kürze der Urethra die Folgen der Urinretention bei der Frau nicht so gefährlich sind als beim Manne. Andererseits bildet die Häufigkeit benachbarter Entzündungen — Peritonitis, Parametritis und Metritis — mancherlei Gefahren. Das Ansammeln von Concrementen ist in der weiblichen Blase deshalb viel seltener, weil selbst kirschengrosse Blasensteine ohne erhebliche Schmerzen durch die Harnröhre abgehen.

Bei grösseren Blasensteinen halte ich es für falsch, die Harnröhre gewaltsam zu dehnen. Ich habe principiell einen Längsschnitt von der Portio bis in die Gegend der inneren Harnröhrenmündung gemacht und den Stein durch combinirte Handgriffe herausgedrückt. Nach einer sorgfältigen Abtastung, Aus- und Abspülung der Blase folgt sofort die Wiedervereinigung durch Naht. Dieselbe ist leicht, da die Schnittränder sich gut aneinander legen. Beim Herausreissen eines Steines aus der Harnröhre erlebt man Zerreibungen, Incontinenz und lange andauernden, auf Fissuren zu beziehenden Tenesmus vesicae. Denn gerade nur die rauhen, zackigen Steine bleiben bei der Frau zurück; glatte gehen schon klein spontan ab.

1) **Fischer u. Traube:** Berl. klin. Wochenschr. 1864, 1. — **Hausmann:** Mon. f. Geb. XXXI. — **Kaltenbach:** A. f. G. III, 1. — **Schwarz:** Diss. Halle 1879. — **Schmidt:** Diss. Halle 1881 (Drainage). — **Uitzmann:** Wien. Klinik 1893. — **Schatz:** A. f. G. I, p. 469. — **Künstner:** A. f. G. XX (Apparat). — **Moldenhauer:** A. f. G. VI, p. 108. — **Krukenberg:** A. f. G. XIX, 261. — **Winckel:** Ber. u. Stud. 1876, II, p. 76. — **Rovsing:** *Die Blasenentzündung etc.* Berlin, Hirschwald 1890. — **Fürbringer:** *Die Krankheiten der Harn- und Geschlechtsorgane*, 1890. — **Güterbock:** *Krankheiten der Harnblase.* Deutsche Chirurg. 52, 1890. — **Uitzmann:** *Krankheiten der Harnblase.* Deutsche Chirurg. 52, 1890. — **Timmer:** C. f. G. 1891, 55. — **Barlow:** Arch. f. Derm. u. Syph. 1893.

Aetiologie der Blasenentzündungen¹⁾.

Die Entzündung ist nicht selten die Folge von Fremdkörpern in der Blase. Intrauterin pessarien hat man schon aus Versehen, Haarnadeln, Stifte, Federn u. s. w. bei der Masturbation in die Harnröhre geschoben. Ferner entsteht Blasenentzündung durch Eindringen des Inhaltes von benachbarten Abscessen. Auch kann ein Abscess gleichzeitig in den Darm und in die Blase durchbrechen, sodass der Koth mit Eiter vermischt in die Blase gelangt. In anderen Fällen tritt nur Gas aus dem Darm in die Blase und geht sprudelnd unter Tenesmus ab. Als Blasenschwangerschaft sind Fälle beschrieben, bei denen aus einem ver eiterten ectopischen Fruchtsacke der Fötus oder Theile desselben in die Blase gelangt waren. Auch Haare und Zähne aus einer Dermoidcyste stammend, sind aus der Blase entfernt.

Brechen Abscesse in die Blase durch, so findet dies den anatomischen Verhältnissen nach in der Gegend des Blasenhalsses statt. Dann entstehen schon vor dem Durchbruch durch Compression des oberen Theils der Harnröhre oft sehr stürmische Symptome: hohes, plötzlich ansteigendes Fieber, Schmerzen, Urinretention und Tenesmus. Entleert sich der Eiter, so lässt das Fieber und der Schmerz plötzlich nach, und die Harnverhaltung hört auf. Der Eiter macht Cystitis, in anderen Fällen auch nicht.

Eine besondere schwere Form der Cystitis ist die Tuberculose der Blase, die isolirt oder mit Nierentuberculose combinirt, auftreten kann. Dabei kommt es fast stets zu Geschwüren und sehr schweren subjectiven Symptomen, namentlich quälendem Tenesmus. Um die Tuberkelbacillen nachzuweisen, muss man oft wochenlang Präparate des Bodensatzes machen.

Die Schwangerschaft disponirt wegen der Hyperämie aller Beckenorgane ebenfalls zu Blasenkatarrh. Die Entzündung der Urethra ist pathognomonisch für Tripper. An diese Urethritis schliesst sich ein Blasenkatarrh mitunter an. Im Allgemeinen sind solche Fälle nicht häufig. Ein infectiöser Blasenkatarrh entsteht auch durch unsaubern Katheterismus. Meistentheils betreffen derartige Fälle Wöchnerinnen. Besonders gefährlich ist das ungeschickte Katheterisiren bei leerer Blase, weil bei voller Blase mechanisch durch den Urinstrom das am Katheter Haftende herausgeschwemmt wird. Zweifellos entstehen auch mykotische Blasenkatarrhe nach Einlegen unreiner Pessarien in die Scheide. Der die ganze Vulva bedeckende Eiter fliesst in die Urethra ein, wird mit dem Penis oder Finger eingedrückt und inficirt die Harnröhre und Blase. So entsteht bei jauchenden Carcinomen allmählich, und bei ver-

¹⁾ Müller: Virch. A. CXXIX, 173.

jauchenden Myomen oft schnell eine Cystitis. In einer uncomplicirten Cystocele bildet sich deshalb kein Blasenkatarrh, weil der nachfliessende Urin sich mit dem stagnirenden mischt und somit eine wirkliche absolute Stagnation nicht eintritt. Wohl aber kann bei absoluter Stagnation, z. B. bei Incarceration des retroflectirten Uterus der Urin sich zersetzen, und nunmehr die Schleimhaut so inficiren, dass sie sich theilweise oder völlig nekrotisch ablöst.

Ob Erkältung „Blasenkatarrh“ machen kann, möchte ich deshalb bezweifeln, weil Kinder, die sich doch leicht erkälten, nicht an Katarrhen der Blase leiden. Indessen entsteht nach eiskalten Einspritzungen in die Scheide, nach starken Erkältungen u. s. w. ein vorübergehender Tenesmus vesicae.

Anatomie.

Die normale Blasenschleimhaut sieht glatt, blassrosa, sammetartig aus. Bei Entzündung ist sie lebhaft geröthet, warzig, granulirt, leicht blutend, oft wie mit vielen kleinen Polypen bedeckt. Von beiden Zuständen kann man sich bei Fisteloperationen überzeugen. Besteht der Katarrh längere Zeit, ist er chronisch geworden, so verdickt sich die Schleimhaut, wird gewulstet, und bekommt polypöse Fortsätze. Die Gefässe zeigen eine lebhaft Injection, sind erweitert, und bluten leicht bei der Berührung. Auch diese Formen sieht man bei Inversion der Blase durch grosse Fisteln oder bei Bauch-Blasenspalten.

Beim Beginn einer Entzündung im acuten Stadium finden sich viele rothe Blutkörperchen im Urin. Saprophyten, wenn auch in geringer Anzahl, trifft man stets an. Der Urin sieht zu Anfang braunroth aus, später setzt er eine mehr oder weniger dicke, weissliche Schicht ab: Schleim und Eiter mit Blasenepithelien und Bakterien gemischt. Auch nach völligem Schwinden aller anderen Symptome ist etwas Eiter noch sehr lange Zeit dem Urin beigemischt. Ein derartiger chronischer Katarrh kann sehr lange ohne Betheiligung der Blasenmuskulatur bestehen. Bei Sectionen findet man oft die Schleimhaut nur stellenweise lebhaft injicirt oder sogar von kleinen Hämorrhagien durchsetzt, sodass die Annahme einer nur partiellen Erkrankung der Schleimhautoberfläche gerechtfertigt erscheint. Namentlich in der Nähe der inneren Harnröhrenmündung besteht häufig partielle Entzündung und Gefässektasie.

Nach Kokkeninvasion ist die Erkrankung eine intensive. Es wirken die Kokken sicher nicht allein dadurch, dass der Urin sich zersetzt, alkalisch wird und die Schleimhaut in Reizzustand versetzt. Bakterien und Kokken wandern in die Schleimhaut ein und bringen die Gewebe zur Nekrose. Ist auch im Initialstadium die Totalerkrankung häufiger, so

geht sie doch oft schnell zurück und es bleibt eine partielle Geschwürsbildung übrig. Am häufigsten finden sich die Geschwüre in der Nähe des Trigonum Lieutaudii; wegen des Fehlens der submukösen Schicht ist die Schleimhaut hier weniger resistenzfähig. Die Geschwüre und ihre nekrotischen Fetzen liegen als Fremdkörper in der Blase, sodass sie sich mit harnsauren Salzen inkrustiren. Bald betheilt sich die Muskulatur an der Infiltration bezw. Entzündung. Die Muskulatur verdickt sich, wird hypertrophisch und dadurch paralytisch, die Entzündung wird also eine parenchymatöse, ist nicht mehr ein Katarrh der Blasen-schleimhaut, sondern eine Cystitis. Heilen auch die Geschwüre durch Behandlung oder spontan aus, so kann doch die Hypertrophie und Schrumpfung der Blasenwände noch jahrelang bestehen. Häufig ist es, dass dabei die Schleimhaut im chronisch-katarrhalischen Zustande verharret. Dann fühlt man noch nach Jahren die verdickte Blase wie einen frisch entbundenen Uterus und zu gleicher Zeit bleibt die Schleimhaut gewulstet, dick, leicht blutend; die Blase selbst fasst wenig Urin, der permanent abträufelt. Oder es besteht zur grössten Qual der unglücklichen Patientin ein permanenter Urindrang. Nimmt aber die Cystitis nicht diese chronische Form an, so geht der acute Zerfall mehr und mehr in die Tiefe, das Peritonäum wird blossgelegt und entzündet. Auch jetzt noch kann durch die Verdickung des Peritonäums der infectiöse Blaseninhalt von der Peritonäalhöhle ferngehalten werden. In ganz acuten schlimmen Fällen aber, die wohl nur bei Retroflexio uteri gravidi incarcerati vorkommen, wird auch das Peritonäum durchbrochen, meist nicht schnell, gewaltsam durch Innendruck der Blase, sondern allmählich durch fortschreitendes Gangränesciren der Blasenwand. Es bilden sich dissecirende Abscesse, die nach beiden Seiten hin durchbrechen. Dann gelangt der Urin in die Peritonäalhöhle und eine Peritonitis führt schnell den Exitus herbei.

Aber nicht nur zu einer partiellen Erweichung und zum Zerfall der Blaseschleimhaut kommt es in schwereren Fällen von mykotischer Cystitis, sondern auch zu totaler Abstossung der ganzen Schleimhaut. Diese Fälle sind als Blasendiphtherie bezeichnet. Es löst sich die durch Bacterieninvasion rapid nekrotisirte Blaseschleimhaut von ihrer Unterlage ab, sodass nunmehr in der Blase eine zweite Blase: die abgelöste Schleimhaut, liegt. Ja, ich habe es mehrfach erlebt, dass diese ganze gangränöse Schleimhaut durch die Harnröhre nach aussen gelangt ist, und dass trotz dessen völlige Heilung eintrat.

Andererseits ist die Affection doch eine so schwere, dass der Tod an Sepsis im Verlauf eintritt. Auch eine Pyelonephritis und Nephritis mit massenhaften pyämischen Abscessen kann erst nach Monaten und langer wechselvoller Krankheit den Tod herbeiführen.

Es giebt aber auch einen chronischen mykotischen Katarrh, bei dem man Leptothrixfäden von Stäbchenbakterien, *Bacterium coli* und Hefepilze findet. Der Urin ist zunächst klar, ohne Eiter, zersetzt sich aber an der Luft sehr schnell und nimmt schon in 6 bis 8 Stunden einen scheusslichen Gestank an. Wunderbar ist, dass dieser Zustand jahrelang bestehen kann, sodass nach monatelangem Wohlbefinden plötzlich einmal wieder eine Verschlimmerung eintritt.

Symptome.

Die Symptome des Blasenkatarrhs bestehen in Druckgefühl und Schmerzen in der Blasengegend, häufigem, quälendem Urindrang, Brennen und Schmerzen beim Act des Urinlassens. In den mildesten Formen ist die Nubecula im Urin nur etwas vergrössert. Beim einfachen Katarrh fehlt Fieber, der Urin sieht trübe aus, anfangs in Folge von Blutbeimischung bräunlich, später mehr trübe schleimig. Im Spitzglas bezw. der Medicinflasche setzen sich die Eiter- und Schleimmassen zu Boden. Die Quantität des Bodensatzes ist verschieden bis zur Hälfte der Gesamtmenge des Urins.

Beim chronischen Katarrh ist die Eiterquantität wechselnd. Sie nimmt zu nach Genuss von Bier und alkoholischen Getränken. Mit diesen Recrudescirungen nehmen auch die Schmerzen und Beschwerden zu. Nicht wenig Kranke schleppen sich in dieser Weise jahrelang mit dem chronischen Katarrh hin. Immer aber, auch in guten Zeiten, findet man etwas Eiter im Urin.

Bei mykotischer Blasenentzündung, bei einer Cystitis, sind die Symptome, was das Allgemeinbefinden anbelangt, viel heftiger; bald tritt eine Parese und Paralyse der Blase ein. Diese beruht auf Betheiligung der Blasenmuskulatur. Jedoch kommen, wie oben erwähnt, auch chronische Formen mit geringem Tenesmus vor.

Bei schweren Fällen ist die Beschaffenheit des Urins wichtig; derselbe, braunroth mit Fetzen, kleinen Coagulis und Blutklümpchen vermischt, hat einen so aashaften Geruch, dass er das ganze Zimmer verpestet. Dieser Gestank entsteht in leichten Fällen erst nach mehrstündigem Stehen, in schweren Formen zersetzt sich der Urin in der Blase und riecht nach Schwefelammonium. Dann meint man auf den ersten Blick, es habe eine Perforation des Darms in die Blase stattgefunden, bis man mikroskopirend nur Eiter, Blut, Urinbestandtheile und Bakterien nachweist. Der Urin wird dickflüssig, fast gallertig, grünlich, graubraun. Lösen sich grössere Blasenschleimhautpartien ab, so gelangen dieselben mitunter in die Harnröhre, dann kann ein kolikartiger Tenesmus die Fetzen austossen, oder man sieht die Spitze der Haut in der Harnröhrenmündung und entfernt durch Ziehen die Fetzen.

Auch kann die innere Oeffnung der Urethra verlegt sein, sodass selbst die volle Blase nur schwer durch den Katheter entleert wird, sei es, dass die Katheterspitze nicht in den Urin, sondern zwischen Muscularis und abgelöste Schleimhaut gelangt, sei es, dass das Fenster des Katheters durch Schleimhautfetzen verstopft ist.

Bei verkannter Retroflexio uteri gravidi oder schwerer ankatheterisierter puerperaler Cystitis entstehen schwere, typhusähnliche Symptome: hohes Fieber, beginnende Urämie, peritonitische Schmerzen, septische Erscheinungen.

Gerade im Wochenbett betheiligt sich das Nierenbecken häufig, sodass plötzlich heftige Schmerzen in der Nierengegend auftreten. Die Bakterien schwimmen in solchen Fällen nicht „gegen den Strom“. Wenn die Patientin liegt, so wird bei dem geringen Druck, unter welchem der Urin in dem Ureter steht, ein Rückfliessen nach der tieferliegenden Niere leicht möglich sein. Ebendasselbe tritt nach künstlicher querer Obliteration der Vagina ein. Der Vorgang ist so zu denken, dass, solange der Sphincter am Orificium des Ureters fungirt, der Ureter normal bleibt. Ist aber die Blasenentzündung so heftig, dass der Sphincter nicht fungirt, so fiesst der infectiöse Urin nach oben.

Wie oben erwähnt, kann auch durch entzündliche Malacie der Blase der Urin in die Peritonäalhöhle gelangen, so dass eine septische Peritonitis den Exitus herbeiführt.

In vielen Fällen bessert sich die parenchymatöse Cystitis und es bleibt eine chronische Entzündung aller Substrate der Blasenwände zurück. Dabei kommt es zu einer concentrischen Hypertrophie und Parese der Blasenwandungen. Die Blase verliert ihre Elasticität. Manche Fälle verlaufen unter fortwährenden Schmerzen und Tenesmus, in anderen wieder quält die Unmöglichkeit, eine grössere Urinquantität zu halten oder der unwillkürliche Abgang. Stets aber kommen die Patientinnen körperlich und geistig sehr herunter. Ja, es sind gerade bei schweren Blasensymptomen Reflexpsychosen beschrieben. In ähnlicher Weise bestehen die schwersten Symptome bei Blasentuberculose.

Diagnose und Prognose.

Die Diagnose des Blasenkatarrhs wird aus den subjectiven und objectiven Symptomen gestellt. Der Tenesmus zeigt das Entstehen des acuten Katarrhs an. Die Urinuntersuchung ist entscheidend.

Bei chronischer parenchymatöser Cystitis ist das Allgemeinbefinden so schlecht, dass der Verdacht einer bösartigen Neubildung vorliegt. Dann muss sorgfältig von der Blase selbst und von den Bauchdecken aus combinirt untersucht werden.

Im Allgemeinen kann man annehmen: Tritt der Tenesmus vor dem Uriniren ein, so sitzt der Grund am Orificium internum, besteht der Schmerz während des Urinirens, so ist meist die Harnröhre betheiligt, und ist das Schmerzgefühl erst nach dem Uriniren entstanden, so ist das Pelveoperitonäum der Sitz des pathologischen Zustandes. Die Formveränderung bei der Entleerung der Blase verschiebt das Peritonäum und die benachbarten Organe, wodurch peritonäale Schmerzen entstehen. Nach dem Uriniren können also heftige Schmerzen vorhanden sein, ohne dass die Blase irgendwie pathologisch ist.

Auch bei schlecht sitzenden Pessarien, wenn z. B. der untere Bügel des Hodgepessars gegen die Harnröhre drückt, oder wenn bei Retroflexio die vordere Scheidenwand sehr kurz und durch ein langes Pessar gezerzt ist, entstehen tenesmusartige Schmerzen.

Die Prognose ist bei der katarrhalischen Entzündung gut, bei den schweren Fällen von mykotischer Cystitis ist die Prognose davon abhängig, in welcher Zeit die richtige Behandlung eingeleitet wird. Doch bleibt Pyurie oft noch jahrelang zurück. Dann treten leicht bei irgendwelchen Excessen neue Symptome ein.

Behandlung¹⁾.

Bei Blasenaffectionen, bei denen nur eine grössere Schleimwolke im Urin enthalten ist, Fieber und starker Tenesmus fehlen, sodass man eigentlich nur von Blasenreizung sprechen darf, beschränke man sich auf innere Mittel. Die früher so vielfach verordneten Balsame haben meist nur den Erfolg, den Magen zu verderben. Dagegen ist reichlicher Milchgenuss und Mineralwasser (Vichy, Fachinger, Wildunger) zu empfehlen. Wird die Milch nicht gut vertragen, so setzt man ihr etwas Aqua calcis (auf 500 g Milch 25 g) zu. Macht die Milch Durchfall, so verabfolgt man Opium in kleinen Dosen.

Innerlich ist Salol 0,5 dreimal täglich oder Solutio Natri salicylici oder Kali chlorici 5 : 200, dreistündlich 1 Esslöffel, zu empfehlen. Es kann bei Fieber auch in der Absicht verordnet werden, antipyretisch zu wirken. Nicht zu vergessen ist, dass bei Salol der Harn grünschwarz wird. Aehnlich wirkt Resorcin in gleichen Dosen wie Salol.

Gegen Tenesmus wirkt am besten Morphinum und Extractum Belladonnae, ana 0,05 : 10,0 Aqua, zweistündlich 5 bis 20 gtts. nach Bedarf. Beides kann auch der Natron-salicylicum-Lösung zugesetzt werden. Auch Cocaïn in gleicher Dose hat oft gute Wirkung. Morphinum- oder Cocaïn-lösung in die Blase zu injiciren hat keinen Zweck: erstens wirkt das Morphinum doch von dem Centralorgan aus, zweitens ist die Blasen-

¹⁾ Wittzack: Deutsch. med. Wochenschr. 1892, 1086.

schleimhaut in höchst geringem Grade oder gar nicht resorptionsfähig. Hat man Erfolg von Cocaïn, so wirkte es local auf die Urethral Schleimhaut. Diese medicamentöse Behandlung genügt nur bei ganz leichten Fällen. Bestehen störende Beschwerden, namentlich Tenesmus, so ergibt auch meist die Urinuntersuchung einen grösseren Bacteriengehalt. Es giebt Fälle, wo, ohne dass man die Ursache finden kann, alle Jahre ein paarmal ein Blasenkatarrh recrudescirt. Die Fäulniss-Bakterien sind vom Mastdarm her in die zufällig (schlaffe) klaffende Urethra eingewandert oder mechanisch beim Coitus oder der Reinigung des Afters in die Nähe der Urethra befördert.



33.
Glas-
katheter.

In diesen Fällen wende man sofort locale Behandlung an. Die Technik der Blasenspülung ist folgende: man nehme eine dünne Nummer meines Glaskatheters (vgl. Figur 33). Die Glätte des Glaskatheters schützt die Harnröhre am besten vor Verletzungen. Die Löcher am Glaskatheter sind nicht scharfrandig, sondern glatt und klein, sodass sich die Schleimhaut nicht fangen kann.

Metallkatheter sind zu vermeiden. Die oft scharfen und grossen Fenster reissen Fissuren in die geschwollene, ausserordentlich leicht verletzliche Urethral Schleimhaut. Ja ich habe sogar nach Katheterisiren mit einem elastischen Katheter solche Fissuren beobachtet. Sie machen den Act des Katheterisirens so schmerzhaft, dass es ganz unmöglich ist, einer Patientin oft die Qual zu bereiten. Auch heilen die Fissuren langsam. Sind aber schon Verletzungen vorhanden, so wähle man meine höchst einfache Methode des Einlegens eines permanent den Abfluss sichernden Gummirohres, die natürlich nur für bettlägerige Kranke geeignet ist.

Wenn das Gummirohr leicht herausfällt, so näht man es mit einer Sutura an die Harnröhrenmündung mit einer Schleife an, die zur Herausnahme des Rohres geöffnet wird. Circa alle 2 bis 3 Tage muss das Rohr entfernt und gereinigt werden, da es sich inkrustirt und durch die Salze versetzt.

Nachdem der Glaskatheter eingeführt ist, spült man zunächst die Blase zwei- oder dreimal mit abgekochtem (sterilem) Wasser aus. Das Wasser hat eine Temperatur von 38°. Man lässt das Wasser stets so lange laufen, bis die Kranke Urindrang bekommt. Dann zieht man den Schlauch von der „Birne“ des Katheters ab und lässt das Wasser, bei leichtem Druck mit der Hand oberhalb der Symphyse ausfliessen. Hat

das ausfliessende Wasser eine klare Farbe, nicht mehr die des Urins, so wird nunmehr das ebenfalls erwärmte Medicament eingespült, und zwar in derselben Weise, so dass 2 bis 3 mal die Blase angefüllt und wieder entleert wird. Man bedarf also zu einer wirksamen Blasen-spülung circa 1 Liter steriles (gekochtes) Wasser und 1 Liter medica-mentöse Flüssigkeit. Als bestes Mittel nehme man *Solutio argenti nitrici*, 1 : 1000 bis 2000, die man allerdings, da sie mit *aq. destillata* angefertigt werden muss, aus der Apotheke jedesmal zu beziehen hat. Von den anderen Mitteln habe ich nur Borsäure (4 : 100) als gut be-funden. Sublimat, Carbol- und Salicylsäure machen oft ganz enorme Schmerzen, selbst bei den stärksten Verdünnungen.

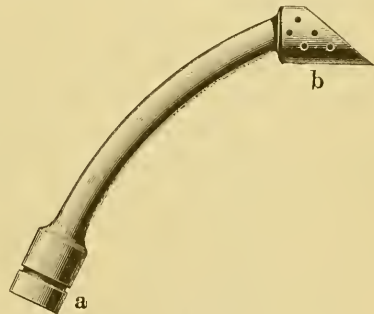
Nicht selten genügt eine einzige Spülung, um alle Symptome prompt zum Verschwinden zu bringen.

Ist hohes Fieber vorhanden, besteht nicht nur eine Mykose des Urins sondern eine Cystitis, so muss man öfter spülen, auch gleichzeitig innerlich behandeln, wie oben angegeben. Oft sind dies Fälle, bei denen schon viel ungeschickt katheterisirt und die Harnröhre zerschunden ist. Dann gewährt der Patientin die Drainage der Blase, der permanente Katheter eine sehr grosse Erleichterung. Der übelriechende Urin fliesst ab, der nachfolgende ebenfalls. Er zersetzt sich dadurch nicht so leicht, da die Blase leer ist und der Urin nicht stagnirt. Durch die Röhre kann man, ohne Schmerzen zu be-reiten, oft ausspülen. Die Kranke fühlt sich schon nach kurzer Zeit sehr erleichtert.

Von den Permanentkathetern ist der von Skene von der Form eines Pferdefusses der am meisten geeig-nete, er lässt sich leicht einschieben, herausziehen und reinigt sich gut. In schwereren Fällen kann circa alle 4 Stunden gespült werden, bis die Besserung eintritt.

Nebenbei wird das Fieber sorgfältig beobachtet, um aus ihm Indi-cationen für die Allgemeinbehandlung zu entnehmen. Auch in den acuten Fällen wird neben ganz blander Diät einer der oben erwähnten Brunnen verabfolgt. Zu einem Glase von circa 300 g setzt man 0,5 g Natron salicylicum mit 0,015 Morphium zu und lässt täglich mindestens 1 Liter trinken. Besteht kein Tenesmus, so bleibt das Morphium weg.

Sobald das Fieber abnimmt, kann man auch die Blasen-ausspülungen etwas seltener, vielleicht zweimal in 24 Stunden, vornehmen. Riecht



34.
Permanentkatheter von Skene.
b liegt in der Blase, bei a wird der Ab-
leitungsschlauch angeschoben.

der Urin nicht mehr schlecht, setzt er nur noch wenig Eiter ab, so lässt man am besten die Blase ganz in Ruhe, Injectionen von Adstringentien beschleunigen nach meinen Erfahrungen die Heilung nicht wesentlich, nur Argent. nitr. wirkt gut. Es kommt auf die Bacterien-tödtung mehr als auf die adstringirende Wirkung an.

Wenn trotz reichlicher Borsäurespülung der aashaftige Geruch des Urins nicht verschwindet, wenn überhaupt wenig dickflüssiger graubräunlicher Urin abgeht, wenn auch dabei der Abfluss manchmal völlig stockt, so befinden sich gewiss gangränöse Fetzen der nekrotischen Blasenschleimhaut in der Blase. Die Fetzen erscheinen nicht selten im Orificium externum der Urethra, oder man entfernt mit einer die Urethra zunächst dilatirenden Kornzange sorgfältig, vorsichtig combinirt operirend, aus der Harnröhre die oberhalb gefassten Massen. Gelingt es nicht, was übrigens meist der Fall ist, die nekrotischen Massen in dieser Weise herauszuziehen, so ist eine Dilatation nach Simon gerechtfertigt. Ich möchte aber vor zu ausgiebiger Dehnung warnen. Ich sah einige Fälle, wo nach starker Dilatation die unglücklichen Kranken nunmehr ausser ihrem ungeheilten Blasenkatarrh noch an Urinträufeln litten. Seit Jahren bin ich mit der Kornzange und reichlichen Spülungen ausgekommen.

Es ist wunderbar, welche grosse Mengen von Fetzen absterben können, ohne auf die Dauer die Blasenfunction zu vernichten. Ob die gesammte Muskulatur verloren geht und ein von peritonäalen Narbenmassen mit hinüberwucherndem Epithel ausgekleideter Raum als neue Blase sich bildet, ist auch durch mikroskopische Untersuchung der Abgänge, die gänzlich verfault sind, nicht festzustellen. Jedenfalls habe ich Ausgüsse der ganzen Blase entfernt und die Kranke war nach 4—5 Monaten völlig gesund.

Bei veralteten Fällen ist es weniger die Entzündung, als vielmehr ihre Folge, die zur Behandlung auffordert: die Parese und die geringe Capacität der Blase. Beides hängt damit zusammen, dass in diesen Fällen die Blasenwand sehr verdickt und unelastisch ist. Die dicke Harnblase kann die Form und Consistenz eines eben entbundenen Uterus darstellen und in der That ebenso dicke Wände besitzen. Bei dieser Hypertrophie der Wände, der geringen Ausdehnungsfähigkeit der Blase, dem fortwährenden Urinträufeln und Harndrang habe ich durch Injectionen von lauem Wasser die Blase gedehnt. Sobald der Harndrang zu stark ist, unterbricht man die Injection und notirt, wie viel Flüssigkeit es gelang, in die Blase zu injiciren. Täglich macht man ein- bis zweimal eine derartige Blasendehnung und beobachtet bald, dass die Blase fähig wird, allmählich grössere Quantitäten zu fassen. Man treibt geradezu Heilgymnastik mit der Blasenmuskulatur. Geduld freilich ge-

hört sowohl seitens des Arztes als der Patientin zu einer derartigen Behandlung, und leider kommen auch Fälle vor, wo man nur sehr langsam Fortschritte macht.

C. Neubildungen der Blase. Kystoskopie¹⁾.

Die Zottengeschwulst, auch Zottenkrebs genannt, sitzt meist im Trigonum Lieutaudii, stets unten in der Blase. Sie hat eine papillomatöse Structur; die einzelnen gefässtragenden Papillen sind mit Cylinderepithel bedeckt. Dies Epithel bedeckt entweder nur die einzelnen Papillen, so dass wirklich Zotten vorhanden sind, oder das Epithel füllt alle Vertiefungen so aus, dass eine anscheinend nicht zerklüftete weiche Masse als kugelfunde, an dünnem Stiel hängende, solide Geschwulst entsteht. Der Gefässreichthum bewirkt, dass die Zottengeschwulst leicht blutet. Die Symptome einer derartigen Neubildung bestehen erstens in der Behinderung beim Urinlassen. Die im Urin flottierenden Zotten legen sich vor die Urethralöffnung, sodass der Urinstrahl ganz plötzlich unterbrochen wird. Zweitens treten häufig Blutungen ein. Schon die Contraction der Blase, namentlich aber die Katheterisation rufen Blutungen hervor. Diese können eine so erhebliche Anämie herbeiführen, dass das Individuum kachektisch wird. Zuletzt ist der Urin, auch wenn er nicht mit Blut vermischt ist, trübe; massenhafte Eiterkörperchen und Cylinderepithelien, von der Oberfläche der Geschwulst abgestossen, sind mikroskopisch nachzuweisen.

„Die²⁾ souveräne Methode, welche ohne vorhergehende Dilatation der Urethra an Stelle des tastenden Fingers dem höchsten der Sinne, dem Auge, Zutritt in das unverletzte Blasseninnere gestattet, ist die von Nitze begründete moderne Kystoskopie.

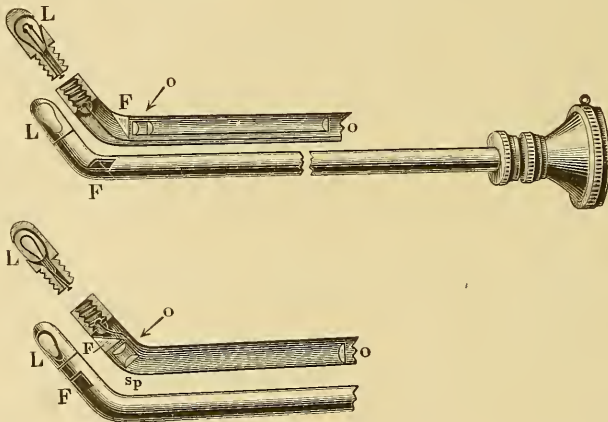
Bei der Frau sind zu ihrem Gelingen vier Grundbedingungen zu erfüllen: die Harnröhre muss zunächst durchgängig für das Instrument

¹⁾ **Senffleben**: Langenbeck's Arch. I, p. 81 (Sarcom). — **Freund**: Virch. A. LXIV. — **Heilborn**: Diss. Berlin 1869 (Krebs). — **Brennecke**: C. f. G. 1879, 8. (Fibromyom). — **Spiegelberg**: Berl. klin. Wochenschr. 1875, p. 202. — **Schatz**: A. f. G. X. — **Simon**: Volkmann's Vortr. 88 u. Berl. Beitr. zur Geb. u. Gyn. 1872, I. — **Hein-Vögtlin**: Corr.-Bl. f. Schweiz. Aerzte 1879, 13. — **Gussenbauer**: Langenbeck's Arch. XVIII. (Myom.). — **Nitze**: Lehrbuch der Kystoskopie. Wiesbaden 1889. Bergmann. — **Ernst Küster**: Ueber Harnblasengeschwülste. Samml. kl. Vortr 267, 268. — **Albarran**: Les tumeurs de la vessie. Paris 1891. Steinheil.

²⁾ Die Schilderung der Kystoskopie nebst den Figuren 34 bis 37 verdanke ich dem ausgezeichneten Specialisten der Kystoskopie, Herrn Dr. Viertel in Breslau, durch den ich die Kystoskopie kennen lernte. Ich spreche ihm an dieser Stelle den Dank nicht nur für diese Schilderung, sondern auch für seine lebenswürdige Unterweisung aus.

sein¹⁾, der Blaseninhalt klar, die Blasenöhle auf 100—150 ccm flüssigen Inhalts anfüllbar²⁾, der Schliessmuskel intact sein, damit nicht während der Untersuchung der Inhalt ausgepresst wird.

Im Falle der Lähmung des Schliessmuskels ist die Patientin nach Kelly mit dem Becken hochzulagern, so dass die Luft durch einen per urethram eingeführten Tubus einströmend die Blase entfaltet. Man untersucht dann bei von aussen hineinreflectirtem Licht. Lagerung, sowie vorangehende Dilatation der Urethra machen diese Methode viel umständlicher für die Kranke. Auch ist das Gesichtsfeld naturgemäss kleiner. Für Kinder wird sie wohl kaum verwendbar sein. Man kann durch den Tubus hindurch zur localen Therapie und zur Sondirung der Ureteren Instrumente einführen.



35.

Kystoskop I und II nach Nitze hergestellt von Hartwig (Berlin).
Im Durchschnitte und perspectivisch. L Glühlampe. F Fensterfläche des Prismas.
O optischer, bilderweiternder Apparat. Sp Spiegel.

Während die Sonde die Blasenwände nothgedrungen berühren muss, um dem Untersucher Aufschluss über die Beschaffenheit derselben geben zu können, vermeidet das Kystoskop im Gegentheil jede Berührung und somit jede Läsion der Blasenwandungen.

Dieses so leistungsfähige Instrument ist wesentlich auf zwei Momente basirt.

Zunächst wird das Licht nicht von aussen hineinreflectirt, sondern an Ort und Stelle der Untersuchung von einem elektrischen Glühlämpchen gespendet (L. Figur 35).

¹⁾ Es werden ausser den gewöhnlichen noch Kystoskope von nur 5 mm Kaliber für Kinder von Hartwig in Berlin nach Nitze's Angaben geliefert.

²⁾ Im Nothfalle kann man mit 75—80 ccm auskommen.

Sodann wird durch den optischen, bilderweiternden Apparat (o) im Innern des Rohres das Gesichtsfeld, das sonst an Grösse auf den Querschnitt des Rohres reducirt wäre, auf den Umfang eines silbernen Fünfmaststückes erweitert.


Das Lämpchen beleuchtet intensiv eine Partie des Blaseninnern; durch das Fenster F, das durch die Kathetenfläche eines im Rohre befindlichen Glasprismas gebildet wird, wird das Bild aufgenommen, von der Hypotenusenfläche desselben Prismas in den optischen, bilderweiternden Apparat hineinreflektirt und durch letzteren an das Ocularende des Instrumentes gebracht, wo es durch eine eingefügte Lupe vergrössert wird.

Man sieht alsdann bei diesem Instrumente (Kystoskop I) die Gegenstände im Spiegelbilde. Alle ganz nahe dem Fenster befindlichen Gegenstände erscheinen ausserdem sehr vergrössert, was man sich immer gegenwärtig halten muss, um nicht in schwerwiegende Irrthümer zu verfallen.

Bei Kystoskop II (Figur 36) wirft das Lämpchen — wie eine die vorliegende Schienensrecke erleuchtende Locomotivlaterne — das Licht in der Richtung der Längsachse des Kystoskops und man erblickt die Gegenstände aufrecht.

Ausser diesen beiden Kystoskopen sind von Nitze noch mehrere andere construirt, von denen wir nur das Irrigationskystoskop, das eine Spülung der Blase während der Untersuchung ermöglicht (sehr wichtig bei Blutungen), sowie das Operationskystoskop, zu intravesicalen Eingriffen, erwähnen; ausserdem ist von Nitze das Blaseninnere photographisch aufgenommen worden mittelst des von ihm construirten Photokystoskops.

Zur Sondirung der Ureteren beim Weibe ist das Nitze'sche Kystoskop II von Leiter nach v. Brenner's Angaben so modificirt (Figur 36), dass unter Leitung des Auges ein Katheter (B) oder Sonde in die Ureteren gebracht werden kann. Wenn das Trigonum so lang ist, dass das Licht der



36.

Kystoskop II nach Nitze modificirt nach v. Brenner durch Leiter (Wien) zur Sondirung der Ureteren. A Hahn, der den Sonden-canal schliesst. B Ureterenkatheter, vorgeschoben.

Lampe noch auf der Ureteröffnung ruht, während das Fenster schon den Sphincter ves. passiert hat, ist es oft recht leicht, die Sondirung der Ureteren auszuführen. Sehr gut ist von Jedem, der mit dem Kystoskop die Ureteröffnungen schnell finden gelernt hat, mit dem Nitze'schen Ureterenkystoskop die Sondirung der Harnleiter auszuführen.

Dass mit all diesen Instrumenten eine bis jetzt unerreichbar gewesene genaue und schonende Untersuchung der Blase möglich geworden, liegt auf der Hand.

Fremdkörper, Krankheiten der Blasenwand, Geschwüre, Tumoren, Steine¹⁾ alles dieses zeigt das Kystoskop in voller Klarheit.

Gerade aber die Frühdiagnose, die hinreichend ermöglicht ist, hat die Prognose so unendlich verbessert. Ist erst ein Blasentumor z. B. ohne Kystoskop von der Symphyse oder Vagina her palpierbar, so ist die Operation viel schwieriger oder überhaupt, weil zu spät, nutzlos.

Indess auch über die Blase hinaus giebt die Methode genauen Aufschluss. Sie zeigt, ob ein oder zwei Ureteren da sind, ferner, ob dieselben klaren, eitrigen oder blutigen Harn absondern, ob sie überhaupt agiren, sie gestattet uns eventuell, das Secret jeder Niere gesondert aufzufangen und ermöglicht es so, den „Befähigungsnachweis“ einer Niere zu erbringen, gegebenenfalls für die andere zu entfernende ausreichend einzutreten. Ohne vorangegangene kystoskopische Untersuchung sollte keine Nephrektomie mehr beschlossen werden.

Die Methode wird derart geübt, dass man zunächst die Blase mit vierprocentigem Borwasser klar spült; alsdann werden 50 Gramm einer zweiprocentigen Cocaënlösung in die Blase injicirt, welche nach 5 Minuten wieder abgelassen werden, schliesslich die Blase mit 100—150 ccm Borwasser gefüllt. Die Patientin ruht, wenn keine andere Vorrichtung vorhanden, auf dem Querbett mit erhöhtem Steiss. Die Lampe des Kystoskops wird vor der Einführung geprüft; sie muss so hell leuchten, dass man die beiden Schenkel des Kohlenbügels nicht mehr isolirt sieht; sodann wird der Strom wieder geöffnet und das mit Bor-Glycerin bestrichene Instrument eingeführt.

Die Bewegungen, die man mit dem Instrument ausführt, um sich methodisch nach und nach das ganze Blaseninnere zur Anschauung zu bringen, geschehen in drei Richtungen: in der Längsrichtung des Instrumentes, kreisförmig um dieselbe und schliesslich um eine Achse, die senkrecht auf der Längsachse steht. Hilfs- und Merkpunkte sind das Orificium internum, eine meist ungewünscht eingeschlüpfte Luftblase am Blasen Scheitel, ferner die Ureterenwülste und Ureteröffnungen.

¹⁾ Steine liegen nicht nur auf dem Blasenboden, sondern hängen bisweilen an Fäden, die durchgewandert sind, an Orten, die der Sonde nicht zugänglich sind. (Viertel D. med. Wochenschr. 14. 93.)

Will man sich die Ureteren noch besser markiren, so verabreicht man einige Stunden vor der Untersuchung 1 bis 2 Dosen Methylenblau (0,1 p. d.) per os. Das Secret ist dann mehr oder weniger tief blaugrün und hebt sich scharf von dem durchsichtig klaren Borwasser als intermittirend vorspritzender farbiger Strahl ab. Allerdings muss man dabei auf die Schätzung der Qualität verzichten. Absolut sicher ist diese Methode jedoch nicht. In manchen hydronephrotischen Säcken z. B. wird das Methylenblau in die farblose Leukobase verwandelt.



37.

Carcinoma vesicae, Carcinomrecidiv des Uterus auf die Blase überwuchernd, auf die Blasenwand einen scharfen Schlagschatten werfend, im Hintergrunde normale Venen.



38.

Endoskopisches Bild eines sondirten Ureters, beides eigene Beobachtungen von Dr. Viertel.

Fernerhin ist es rathsam, die Untersuchung in einem dunklen Raume vorzunehmen, sodass kein helleres Licht, als das aus dem Kystoskop kommende die Netzhaut trifft; sehr leicht bei Abend zu erreichen, indem nach Einführung des Kystoskops die Lampen niedriger geschraubt werden. Die Figuren 37 und 38 zeigen kystoskopische Bilder.“

Behandlung.

Sind die Tumoren so gross, dass sie extirpirt werden müssen, so sind jetzt allein die Schnittoperationen zulässig. Die zwei Operationen, welche gemacht werden, sind der hohe Blasenschnitt und die Spaltung der Vesicovaginalwand von der Portio aus bis zum Orificium urethrae internum.

Der hohe Blasenschnitt gab mir, was die Uebersichtlichkeit des Blaseninnern anbelangt, bessere Resultate. Man macht in der Trendelenburg'schen Beckenhochlagerung einen Querschnitt, dicht über

der Symphyse und geht nach Durchtrennung der Fascien durch das Fett in die Tiefe. Ein Katheter schiebt die Blase in die Wunde, die Blase wird ebenfalls quer aufgeschnitten. Die Blasenwundränder werden mit mehreren Spencer-Wells'schen Arterienpincetten gefasst, emporgezogen und fixirt erhalten. Oder man legt eine Anzahl Suturen durch die Blasenwundränder und zieht und hält mit ihnen die Blase hoch. Dann liegt das Innere der Blase zu Tage. Nunmehr wird die Geschwulst abgetragen. Die Wunde wird mit feiner Seide genäht, die Fäden bleiben lang und werden aus der Harnröhrenöffnung herausgeschoben. Sie lösen sich oft erst nach Wochen. Bis zu ihrer Entfernung bestehen Blasenbeschwerden. Die Blasenwunde wird mit Lembert'schen Darmnähten geschlossen. Diese Naht genügt. Doppelte Naht erschien mir nicht nöthig.

Findet man einen die Blase infiltrirenden weitverbreiteten dickwandigen Krebs, so muss man leider auf Heilung verzichten; aber auch dann heilt die Blasenwunde, wenn auch nicht direct, doch dadurch, dass die tiefe Wunde von den Bauchdecken aus „zugranulirt“.

Beim Vesicovaginalschnitt ist die Blase nicht so gut zu Gesicht zu bringen. Man kann die Blase durch den Schnitt hervorstülpen, oder durch Hochhalten mit einem Katheter sich die dem Schnitt benachbarten seitlichen Gegenden gut zugänglich machen. Kleine Steine gehen meist spontan ab, grössere rauhe Steine sitzen aber mit ihren Stacheln mitunter so fest, dass man sie nach der Eröffnung gewaltsam aus dem Blasendivertikel herausreissen oder von oben herabreissen muss.

Sehr starke Blutungen, die nicht durch Eis oder Eiswasser gestillt werden können, müssen durch Ausfüllung der ganzen Blase mit Jodoformgaze oder Pengawar Djambi beherrscht werden.

Die Nachbehandlung besteht in Auswaschung der Blase mit Bor-säurelösung.

Selbst das Offenlassen der oberen Blasenwunde hat nichts Bedenkliches, da sie sich bei Drainage durch die Harnröhre spontan schliesst.

D. Die Verletzungen der Blase. Fisteln¹⁾.

Wenn der Kopf des Kindes einen Theil der Vagina bzw. des Cervix uteri so lange gegen die Beckenwand drückt, dass dieser Theil dauernd

¹⁾ **Dieffenbach**: Operative Chirurgie I, 546, etc. — **Jobert de Lamballe**: Traité des Fistules. Paris 1859. — **Simon**: Heilung der Blasenscheidenfisteln. Rostock 1862. Wien. med. Wochenschr. 1876, 27. — **Freund**: Klin. Beiträge von Betschler und Freund. 1862. — **Ulrich**: Zeitschr. d. Wien. Aerzte 1863. Mon. f. Geb. XXII u. XXIV. — **Emmet**: Amer. journ. of med. scien. 1867, IV. — **Bozeman**: Transact. amer. obst. soc. VII, p. 139. — **Bandl**: Wien. med. Presse 1881. Wien. med.

ischämisch wird, so wird er nekrotisch und stösst sich später gangränös ab. Liegt die gangränöse Stelle gerade in der Blasenscheidenwand, so entsteht hier ein Substanzverlust, eine offene Verbindung zwischen Scheide und Blase, eine Blasenscheidenfistel.

Ferner wird bei gewaltsamen geburtshülflichen Operationen bei engem Becken die Blasenscheidenwand durch den Kindskopf zerquetscht. Die hohen Blasencervixfisteln entstehen meist bei Anwendung von Instrumenten. Auch kann bei Cystocele die Zange den Kopf so gegen die Symphyse pressen, dass die Cystocele platzt und ein Querriss entsteht. Diese seltenen Fisteln sind quer-spaltförmig. Häufiger sind die Fisteln Folgen zu langer Geburtsdauer. Mit Recht kann man behaupten, dass viel mehr Fisteln entstehen, weil nicht, oder weil zu spät, als weil zu früh operirt wurde.

Auch ein falsch eingesetzter, scharfer oder stumpfer Haken reisst eine grosse Fistel in die Blasenscheidenwand. Derartige Fisteln gehen von oben nach unten, so dass z. B. die Fistel im Cervix beginnt und sich bis in die Harnröhre fortsetzt.

Durch ein zufälliges Trauma sind ebenfalls Fisteln entstanden, so z. B. beim Auffallen auf einen spitzen Gegenstand, welcher in die Vagina eindringt oder bei Ueberfahren und Zusammenbrechen des knöchernen Beckens. Ferner sind eine Anzahl Fisteln zur Beobachtung gekommen, welche auf ein Zwanck'sches Pessar zurückzuführen sind. Dasselbe verdreht sich und kann Blase und Mastdarmscheidenwand allmählich symptomlos perforiren. Ferner entstehen Fisteln bei gynäkologischen Operationen. So sah ich einen Fall, den ein „Frauenarzt“ bei der Vaginofixation erzielt hatte.

Je nach der Lage der Fisteln hat man verschiedene Arten unterschieden. Eine gewöhnliche Blasenscheidenfistel verbindet die Scheide mit der Blase. Besteht der obere Rand der Fistel aus der

Wochenschr. 1876 u. 1882. Die Bozeman'sche Methode u. s. w. Wien bei Braumüller. A. f. G. XVIII. — **Bongué**: Du traitement des Fistules. Paris 1875. — **Cohnstein**: Berl. klin. Wochenschr. 1878, 20. — **Braun**: Wien. med. Wochenschr. 1872, 1881. — **Bröse**: Z. f. G. 1884. — **Billroth**: Arch. f. klin. Chir. 1869. — **Fritsch**: C. f. G. 1879, No. 17. — **Hahn**: Berl. klin. Wochenschr. 1879, 27. — **Kroner**: A. f. G. XIX. — **Pawlik**: Z. f. G. VIII. — **Hempel**: A. f. G. X. — **Menzel**: A. f. G. XXI. — **Kaltenbach**: Mon. f. Geb. XXXI. C. f. G. 1883, p. 761. — **Schede**: Ureterfistel, C. f. G. 1881. — **Zweifel**: A. f. G. XV. — **Baumm**: A. f. G. XXXIX, 492. — **Heyder**: C. f. G. 1890, p. 344. — **Klein**: Münch. med. Woch. 1890, 171. — **Martin**: Z. f. G. XIX, 394. — **Neugebauer**: A. f. G. XXXIII bis XXXIX, 509. — **Winterhalter**: Diss. Zürich 1890. — **Wyder**: C. f. G. 1891, 29. — **Braat**: Diss. Freiburg 1890. — **Althen**: Diss. München 1889. — **Coe**: C. f. G. 1891, 298. — **Benckiser**: ibid. p. 371. — **Heilbrun**: C. f. G. 1886, I. — **Gusserow**: Charité-Ann. XV. — **Mackenrodt**: C. f. G. 1894, p. 180.

Portio, so nennt man diese Fistel eine oberflächliche Blasen-Gebärmutterscheidenfistel. Reicht die Fistel höher hinauf, fehlt also ein Theil der Portio, so spricht man von einer tiefen Blasen-Gebärmutterscheidenfistel. Befindet sich die Communication zwischen Cervixhöhle und Blase, so handelt es sich um eine Blasencervixfistel. Bei der Harnröhrenscheidenfistel führt ein Gang aus der Harnröhre in die Vagina. Auch der eine Ureter kann in die Scheide münden; Harnleiterscheidenfistel. Erleichtert wird diese Fistelbildung, wenn der Ureter durch parametritische Entzündung an den Uterus herangezogen ist, dann kann ein starker seitlicher Cervixriss bei der Geburt den Ureter vollkommen durchreissen. Das untere Ende zieht sich nach unten und verheilt in der Narbe, das obere Ende zieht sich aufwärts, durch die Urinsecretion bleibt aber ein Punkt der Narbe offen: es ist eine Fistel vorhanden.

Es können zwei und drei Fisteln nebeneinander bestehen. Dann sind grosse Zerstörungen dagewesen und die zusammengeheilten Fetzen bilden Brücken über den ursprünglich grossen Defect, oder in einer grossen nekrotischen Partie sind einzelne kleinere Stellen noch ernährt und übriggeblieben. Die Grösse ist sehr verschieden. Minimal kleine, kaum sondirbare Fisteln und enorme Defecte bis 8 cm Durchmesser kommen zur Operation.

In der Umgebung der Fistel sieht man oft eine Anzahl Narben in der Scheide, welche beweisen, dass noch anderweitige Verletzungen bestanden. Bei theilweiser gangränöser Ausstossung der Vagina, oder bei starken Zerreibungen und Substanzverlusten an der Vulva kann der Zugang so erschwert sein, dass Specula nicht einzuführen sind und somit die Fistel ohne weiteres nicht zu sehen ist. Die Fortdauer der Symptome nach Heilung einer Fistel beweist das Vorhandensein einer zweiten Fistel weiter oben. Es besteht auch eine vollkommene Atresie im Scheidengewölbe oberhalb der Fistel. Der Uterus ist von der Vagina aus nicht zu fühlen. So gross ist mitunter der Substanzverlust, dass von der Vagina wenig übrig blieb und auch der unterste Theil des Uterus fehlt. Letzterer ist unter Umständen überhaupt nicht aufzufinden, sei es nun, dass er in narbigen Exsudatresten eingebettet liegt, oder dass er wegen der Enge der Scheide nur vom Mastdarm aus nachgewiesen werden kann.

Grössere Fisteln befinden sich meist in der Mittellinie. Sind sie sehr gross, so hat die obere Blasenwand keine Stütze mehr, sie prolabirt in und durch das Loch, ja aus der Vulva heraus; dann ist die Bläsenschleimhaut oft stark entzündet, hochroth oder sogar gewuchert. Auch kann die Bläsenschleimhaut mit der Vagina verwachsen, so dass man sie vor der Reposition abtrennen muss. Selbst von der vorderen Blasenwand an der Symphyse kann ein Stück Blase fehlen. Man erblickt

bei fast totalem Mangel der Blasenscheidenwand vorn das Periost der Symphyse. Meist sind die Löcher rund und ihre Ränder dünn, doch kommen auch callöse, narbige Ränder und ovale, viereckige oder ganz unregelmässige Fisteln vor. Bei allen Blasenscheidenfisteln, welche den Urin vollkommen entleeren, wird allmählich der obere Theil der Harnröhre eng. Dann kommt es nicht selten zu einer vollkommenen, gerade am oberen Ende sitzenden Atresie der Urethra. Diese Atresie ist nur scheinbar, sie lässt sich mit einiger Kraft mit dem Katheter zerdrücken.

Gehen bei grösseren Verletzungen auch Theile der Harnröhre verloren, so kann der Rest, verzerrt, fest an den Knochen angewachsen, in Narbenmassen blind enden. Sehr ungünstig sind die Fälle, bei denen die Urethra so völlig verschwunden ist, dass man sie nicht aus den Resten zusammen nähen, sondern plastisch aus der Umgebung bilden muss.

Uterus- und Harnleiterfisteln sind nicht direct zu sehen. Die Letzteren liegen meist am Ende einer seitlichen, tiefen, trichterförmigen Einziehung hoch oben im Scheidengewölbe.

Die Symptome bestehen in unwillkürlichem Harnabfluss: bei grossen Verletzungen tritt unmittelbar post partum, bei Druckgangrän später, nach Abstossung des gangränösen Stückes der unwillkürliche Abfluss ein. Manchmal wird eine grosse Quantität Urin in der Scheide zurückgehalten, wenn die Patientin streng die Rückenlage einhält und die Vulva geschwollen ist. Bei der Seitenlage oder Erheben des Oberschenkels schwappt der Urin heraus.

Bei grossen Harnröhrenscheidenfisteln fliesst der ganze Urin durch die Fistel. Bei kleinen Fisteln lässt die Patientin Urin in das Geschirr, während gleichzeitig der Urin an den Beinen entlang nach unten fliesst.

Bei der Harnleiterscheidenfistel fliesst der Urin der einen Niere spontan ab, der der anderen wird aus der intacten Blase entleert.

Fehlt Reinlichkeit, so entsteht Vulvitis und Vaginitis. Namentlich in der Rima pudendi und um den After herum bilden sich Excoriationen und kleine, oft condylomartige Geschwüre. Bei jahrelangem Bestehen können in den Hautfalten fingerdicke, hornartige, wie aus zusammengebackenen spitzen Condylomen bestehende Hauthypertrophien sich bilden.

Der unwillkürliche Urinabgang, die fortwährend nach Urin riechende Atmosphäre, die permanente Nässe der Geschlechtstheile und Oberschenkel, die Unmöglichkeit, irgend welche Pflichten zu erfüllen und Freuden zu geniessen, peinigen die Patientinnen so, dass sie körperlich herunterkommen und ein elendes Dasein fristen.

Die Diagnose.

Die Diagnose ist meist schon durch die Anamnese klar.

Bei der Untersuchung fühlt man grosse Fisteln leicht und bringt sie durch ein Simon'sches Speculum zu Gesicht. Kleinere Fisteln, die man zunächst nicht sehen kann, findet man durch Hervordrücken der Blasenscheidenwand mittelst einer Sonde. Oder man spritzt warmes sterilisiertes Wasser unter starkem Druck in die Blase und beobachtet im Speculum, wo dasselbe in der Vagina erscheint. Die Harnröhrenfisteln erkennt man ebenfalls durch Sondiren.

Bei Cervixblasenfisteln beobachtet man genau die Portio bei starker Blasenfüllung.

Hält die Blase den Urin, ist also eine Blasenfistel auszuschliessen und besteht trotzdem unwillkürliches Urinabfliessen, so legt man einen trockenen Tampon in die Scheide. Ist er bald nass, so liegt eine Harnleiterfistel vor. Dann sondirt man auf beiden Seiten mit einer Ureterensonde. Dies ist eine feine Röhre, die in die vermeintliche Fistel auf der Seite eingeführt wird. Die seitliche Ablenkung und der Widerstand in der Gegend der Linea innominata zeigt, dass man sich in dem Ureter befindet. Nun beobachtet man, ob aus der Uretersonde Urin abfliesst. Dann führt man einen Metallkatheter in die Blase und sucht beide Katheter in Berührung zu bringen.

Man kann auch einen möglichst grossen Jodoformgazeballen in die Scheide legen, eine Stunde nachdem die Patientin Methylenblau eingenommen. Dann markirt sich der aus dem Ureter ausfliessende blaue Urin sehr gut als grünlicher Fleck auf der Jodoformgaze.

Die exacteste Methode ist die Kystoskopie. Man stellt beide Ureteröffnungen nacheinander ein, der normale Ureter macht Bewegungen ähnlich wie ein lebender Echinococcus unter dem Mikroskop. Deutlich nimmt man wahr, wie der Urin als hellblau-grüne Wolke aus der sich öffnenden Ureteröffnung ausfliesst. Der andere Ureter, aus dem Nichts fliesst, macht keine Bewegungen, sondern ist „todt“.

Auch ist es möglich, mit Hülfe des Kystoskops einen Ureter nach dem andern von der Blase aus zu sondiren.

Oft ist die nähere Diagnose der Beschaffenheit einer Fistel deshalb sehr schwierig, weil es zunächst unmöglich ist, wegen der stenosirenden Narben Specula anzuwenden. Dann bereitet man die Operation vor, incidirt die Narben, öffnet sich den Weg und schreitet sofort zur Operation. Wichtig ist auch, schon bei der Diagnose die Durchgängigkeit der Harnröhre zu prüfen.

Prognose.

Wenn die Harnröhre wenigstens theilweise erhalten ist, kann man stets in irgend einer Weise Heilung erzielen. Trotz Narben und anderer Schwierigkeiten, trotz geringer Substanz zur Bildung der Blasescheidenwand ist doch Heilung möglich. Ist die Fistel einmal geheilt, so öffnet sie sich meist spontan nicht wieder. Da bei Geburten die vordere Vaginalwand mehr zusammengeschoben als gedehnt wird, so reissen geheilte Fisteln auch bei der Geburt nicht. Selbst wenn der Defect sehr gross war, können die Patientinnen, auch wenn die Harnröhre nur 1 oder 2 cm lang ist, den Urin halten. Ja, trotz völligen Verlustes der Harnröhre kann die kleine Mündung durch Narbenspannung ihre Ränder so aneinanderlegen, dass nur bei Anstrengung der Bauchpresse der Urin abfließt. Unbeabsichtigt und beabsichtigt habe ich so Heilung erlebt.

Dass bei Verletzungen des Peritonäums Peritonitis, bei Infection der Wunde Sepsis und Pyämie, bei Unterbindung eines Ureters acute Hydronephrose vorkommen, hat mit der Prognose der Fisteloperation an sich Nichts zu thun.

Behandlung.

Eine ganz frisch im Wochenbett entdeckte, nicht zu grosse Fistel heilt in vielen Fällen bei geeigneter Behandlung spontan. Man muss alle übelriechenden Lochien durch häufige Irrigationen entfernen. Ferner wird die Blase drainirt, d. h. es wird der Skene'sche Pferdefuss (cfr. Figur 34 S. 89) in die Urethra eingelegt. Oder man legt ein Gummirohr ein, das nur soweit eingeschoben wird, dass es das obere Ende der Urethra erreicht. Aussen wird es an die Harnröhrenmündung angenäht. Das untere Ende des Rohres hängt in ein Receptaculum urinae. Das Gummirohr ist nach 48 Stunden von ankrystallisirten Salzen zu reinigen. Durch eben dieses Gummirohr wird auch, wenn Blasenkatarrh besteht, die Blase ausgespült (cfr. S. 87). In frischen Fällen bei kleinen Fisteln ist die Hoffnung, spontane Heilung zu erzielen, durchaus nicht gering. Natürlich kann nicht ein Loch heilen, dessen Ränder 4 cm von einander entfernt sind.

Für unrichtig halte ich in diesen Fällen die Tamponade. Bei Ausdehnung der Vagina durch den Tampon, bei Erweiterung ihres Lumens, wird die Fistel grösser, ihre Ränder werden von einander entfernt. Die Secrete und der Urin stagniren hinter dem Tampon; oft rapide entsteht selbst bei Jodoformgazetampons Urinzersetzung und Blasenkatarrh. Dann tritt Fieber ein, und von einer Heilung der Fistel ist nicht die Rede.

Wenn die Fistel alt, id est vollkommen überhäutet ist, so muss die blutige Fisteloperation vorgenommen werden. Allerdings werden auch heute noch Aetzungen kleiner Fisteln empfohlen, jedoch sehr mit Unrecht. Es ist dringend anzurathen, principiell nur blutig zu operiren und die Aetzungen selbst bei ganz kleinen Fisteln aufzugeben.

Bei dem Blutreichthum der Blasenscheidenwand ist aprioristisch anzunehmen, dass hier eine Wunde leicht heilt. Die genähte Wunde befindet sich an einem geschützten Orte, der normale Urin schadet einer Wunde nichts, Zerrung findet bei Füllung der Blase nicht statt, denn die so dehnbare obere Hälfte der Blase kann sich in das Abdomen hinein vorwölben und viel Urin fassen. Somit müssen die gut angefrischten und gut vereinigten Wundflächen leicht verheilen.

Aber das Schwierige liegt eben in dem „gut“ Anfrischen und „gut“ Vereinigen, was wegen der tiefen Lage der Fistel oft schwierig ist. Alle Operateure haben deshalb erstrebt, die Fistel so zugänglich zu machen, dass sie vollkommen klar übersehen werden kann.

Manche haben den Schwerpunkt auf Nebensächliches: Lagerung, Nahtmaterial, Nahtmethode u. s. w. gelegt. Alles das ist unwichtig, wenn nur die Anfrischung und Vereinigung gut gemacht wird.


Nachdem die S. 45 geschilderten Vorbereitungen getroffen sind, liegt die Kranke in meinen Beinhaltern (Figur 20 und 21, S. 47 und 48) auf einem Tisch, dem Fenster gegenüber.

Hierauf geht man an die Eröffnung der Scheide. Stösst diese auf Hindernisse in Folge von Narben, so incidirt man die Narben und drückt mit Finger oder Speculum die Wunden auseinander. Sobald die Vulva bezw. Vagina weit genug für das Speculum ist, wird dieses eingeführt. Entstehen dabei noch einige Risse, selbst ein Dammriss, so hat dies wenig zu sagen, die Wunde wird nach der Fisteloperation ebenfalls vereinigt.

Bozeman und Bandl empfahlen eine Vorbereitungscur, deren Zweck wesentlich eine allmählich durch Dilatatorien zu erzielende Erweiterung der Vagina war. Ich halte dies für unnöthig und falsch. Nachdem ich fast 200 Fisteln mit Glück operirt habe, ist es mir wohl erlaubt, darüber ein Urtheil abzugeben.

Wenn Narbenstränge und Verengerungen vorhanden sind, so werden diese unmittelbar vor bezw. bei dem Operiren mit dem Messer zertrennt. Warum soll man dies früher thun? Jedenfalls würde doch wenigstens Etwas wieder zusammenheilen. Unmittelbar nach Anlegung des Schnittes verfügt man sicher über den grössten Raum. Die Blutung ist nicht stark; sollte dies doch der Fall sein, so wird sie durch

Umstechungen leicht gestillt. Auch steht die Blutung dadurch, dass die Specula direct auf die Wundfläche drücken. Die Vorbereitungskur ist unmöglich aseptisch zu machen, denn hinter den Kugeln sammelt sich Urin an, es kommt zu Zersetzung, Entzündung, Bildung von Wundsecret. Ist alles wieder normal, so ist auch die Scheide wieder enger.



Es kann ja Jeder operiren wie er will und Das thun, was er für nöthig hält. Wenn ich aber dasselbe Resultat schnell erzielen kann, so liegt darin für arme Patientinnen und für eine überfüllte Klinik ein grosser Vortheil.

Ich erkläre nicht andere Methoden für schlecht, sondern glaube nur den Collegen damit zu dienen, wenn ich sie auffordere, in der aller-einfachsten Weise vorzugehen.

Ich gebrauche nur die Simon'schen Spiegel (Figur 8 S. 17). Dagegen habe ich eigene Seitenhalter, Figur 39, welche das Operationsfeld gut anspannen, wenig Raum wegnehmen und nicht leicht abgleiten.

Es ist nothwendig, die Fistel so zu Gesicht zu bringen, dass man wenigstens den zunächst anzufrischenden Theil gut übersehen kann. Dazu muss das Speculum oft gedreht, tiefer geschoben, herausgezogen, oder es muss mit ihm gehebelt werden. Auch erfasst man mit einer Zange die Portio, um die ganze Partie nach unten zu bekommen. Oder man legt einen Zügel durch die Portio, zieht den Uterus herab und bindet den Zügel an dem Speculum fest. Gute Instrumente sind auch die Plattenhaken (Figur 40), deren Platte die etwa gewulstete Vagina zurückhält, sodass das Operationsfeld frei liegt.

Nunmehr nähert man mit scharfen Hähchen (Figur 41 und 42) oder Pincetten die Ränder, um zu erfahren, wie sich die Wundränder am besten zusammenbringen lassen. Davon macht man die Richtung der Anfrischung abhängig. Es ist zu bedenken, dass die künstliche Auseinanderzerrung durch die Specula unnatürliche Verhältnisse schafft, und dass also beim Nähern der Wundränder die Specula nachgeben müssen.

Es kommen auch Fälle vor, bei denen man die Knieellbogen- oder Sims'sche Seitenlage mit Vortheil anwendet. Erstere z. B. bei kleinen in der Nähe der vorderen Muttermundslippe liegenden Fisteln, die sich nicht herabziehen lassen, letztere bei seitlichen Cervixfisteln.

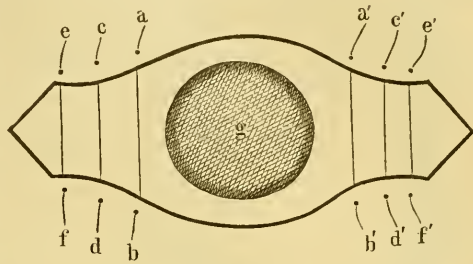
Sehr günstig wirkt in solchen schwierigen Fällen auch das Entgengedrücken der Fistel mit einem dicken Katheter von der Blase aus.

Ist die Einstellung fertig, so geht man an die Anfrischung. Hierzu gebraucht man lange spitze Messer. Ich operire nie mit den im Winkel gebogenen, sondern nur mit geraden spitzen Messern (Figur 43).

Auch für die Anfrischung hat man gewiss mit Unrecht verschiedene Methoden unterschieden. Man muss die Anfrischung dem Falle anpassen. Flach oder trichterförmig — dies ist gleichgültig, wenn nur breite Wundflächen ohne Zerrung gut aneinanderliegen. Ektropien der Blasenschleimhaut werden als Fistellumen behandelt, d. h. man frischt an ihrer Peripherie an. Ektropien der Scheide in die Blase dagegen sucht man als Lappen nach aussen zu klappen, bzw. bei der Anfrischung mit zu verwerthen. Ist es leicht möglich, die Ränder einander zu nähern, so frischt man um das Loch einen Gürtel von 1 cm Breite an. Ist aber die Fistel so gross, dass bei dieser Methode sehr stark gezerrt werden müsste, um überhaupt die Wundflächen aneinander zu bringen, so frischt man mehr trichterförmig an. Es kann sogar bei einer Fistel die eine Hälfte breit, die andere flach angefrischt werden. Ist es schwer, die Ränder aneinander zu bekommen, so wird seitlich über die Fistel hinaus angefrischt. Die Anfrischung reicht dann auf die hintere Vaginalwand hinüber. Ja man kann geradezu in die Vagina einen sie verkürzenden Ring nähern. Knüpft man dann zuerst

die Nähte über der Anfrischungsfäche, wo die Fistel sich nicht befindet, so kommen allmählich die Fistelränder leicht aneinander. Die Figur 44 zeigt diese Verhältnisse schematisch.

Gelingt es nicht, die Wundränder aneinander zu bringen, so lockert man den beweglichen Wundrand, stellt einen Lappen her, und zieht ihn an den z. B. an den Knochen angewachsenen unbeweglichen Wundrand. Von der Lappenbildung mache ich jetzt den ausgiebigsten Gebrauch, um das Gewebe zu schonen. Bei kleinen Fisteln schneide ich quer über das Fistelloch, lockere unterminierend, ohne Etwas wegzuschneiden, von dem Schnitt aus die Wundränder und nähe dieselben zusammen (vgl. Centralbl. f. Gyn. 1888, S. 804).



44.

Anfrischungsfäche
bei schwerer Vereinigung der Fistelränder.

Es wird, um die Ränder der Fistel einander zu nähern, zu „entspannen“, zuerst e an f, e' an f', dann c an d, e' an d' und a an b, a' an b' genäht. Dadurch legen sich die Fistelränder leicht aneinander.

Die Schnitte der Anfrischungsfäche müssen sehr glatt sein, die Fläche überall gleich tief. Die Anfrischungsfäche um die Fistel muss gross sein, mindestens 1½ cm breit, besser 2 cm. Man bedenke, dass die Wundfläche durch Zusammenschnüren auf den vierten Theil oder mehr reducirt wird; frischt man also nur 1 cm an, so liegen vielleicht in der Sutura wenige Millimeter Fläche aneinander. Dies ist zur sichern Heilung zu wenig. Lappen dürfen nicht zu dünn genommen werden. Vor dem Nähen muss man die weissliche, harte, schlecht ernährte narbige Partie wegschneiden. Die Wundränder müssen ohne jede Zerrung aneinander zu bringen sein. Kann man die Verletzung der Blasenschleimhaut vermeiden, so soll man es lieber thun. Denn für die Heilung werden die Chancen durch das Ausschneiden und directe Nähen der Blasenschleimhaut schlechter. Um den Faden herum schliesst sich die Schleimhaut nicht immer, mag man ein Material wählen, welches man will. Es entstehen neben dem Faden kleine Gänge, erweitert und gereizt durch die am Faden sitzenden Harninkrustationen: diese wachsen gleichsam am Faden entlang. Letzterer bildet das Centrum eines kleinen Blasensteines. Auf diese Weise entsteht in der Narbe, in der geheilten Fistel, eine kleine Fistel im Nahtgange. Seitdem ich dies genau mehrfach beobachtete, suche ich lieber dicht über der Blasenschleimhaut einzustechen. Auch ist nicht undenkbar, dass Blasenblutungen mit den Verletzungen der Blasenschleimhaut zusammenhängen.

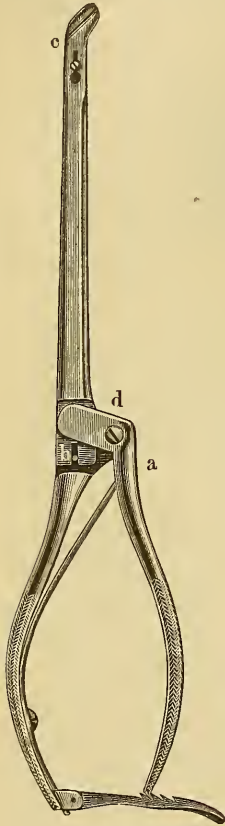
Als Nadelhalter wende ich den Hagedorn'schen (Figur 45) an. Ich kann den Gynäkologen nicht dringend genug diesen Nadelhalter empfehlen, der ein ganz vorzügliches Instrument zu Höhlennähten im beschränkten Raume ist. Es gehören dazu eigene Nadeln.

Man hat lange und kurze Hagedorn'sche Nadelhalter, erstere zu Fistel-, letztere zu Damm- und Vaginaloperationen. Das Maul *c* ist schräg und rechtwinkelig gebogen. Der Vortheil ist, dass die Nadel unbeweglich fest liegt, dass ein leichter Druck sofort die Nadel befreit, und dass man also durch Loslassen und Zufassen die Nadel allmählich vorwärts schieben kann. Ausserdem verdeckt dieser Nadelhalter in der Tiefe nicht das Operationsfeld, da er nur eine lange und dünne Stange bildet.

Als Nahtmaterial verwendet man Seide, weil sie sich in der Tiefe am besten knüpfen lässt. Sie wird gekocht und in Alkohol nass aufbewahrt. Der Katgut ist ohne Zweifel ebenso sicher, er löst sich nicht eher auf, ehe die Fistel geheilt ist, und bietet den Vortheil, dass man die Fäden nicht zu entfernen braucht. Neuerdings verwende ich principiell Katgut.

Eine Zeit lang glaubte man, dass der Draht, weil er sich nicht imbibirt, vorzuziehen sei. Seine Anwendung ist bei einiger Uebung leicht, aber mit Katgut und Seide wird die prima intentio ebenso leicht erreicht.

Der Silkworm ist ein kurzer, sehr fester, fast unzerreissbarer Faden. Allerdings ist der Faden nicht imbibitionsfähig und kann jahrelang unverändert in den Geweben liegen. Aber auch dies Material hat viele Inconvenienzen. Erstens sind die Fäden sehr kurz, sodass beim Knüpfen in der Tiefe, z. B. bei hochliegenden Fisteln, Schwierigkeiten entstehen. Zweitens ist das Material unzuverlässig. Jeder Faden muss erst geprüft werden, da sich stets in einer Rolle eine ganze Anzahl finden, die leicht reissen. Wer weiss, wie schwer es oft ist, eine Nadel durch die Fistelränder zu führen, wird sich den Aerger vorstellen können, den man beim Reissen eines nach vieler Mühe durchgeführten Fadens empfindet. Dann knüpft



45.

Hagedorn's Nadelhalter.

a beweglicher, beim Reinigen abzunehmender Arm, *d* Schraube, welche zu dem Zwecke entfernt wird, *b c* verschieblicher Stab, der durch Oeffnen herabgleitet, sodass bei *c* die Nadel eingelegt wird.

weiss, wie schwer es oft ist, eine Nadel durch die Fistelränder zu führen, wird sich den Aerger vorstellen können, den man beim Reissen eines nach vieler Mühe durchgeführten Fadens empfindet. Dann knüpft

sich der starre Faden nicht leicht. Es kommt vor, dass der Knoten lose ist, und doch nicht mehr angezogen werden kann. Zuletzt aber ist der Faden schwer zu sehen, sodass man oft die grössten Schwierigkeiten bei der Entfernung hat.

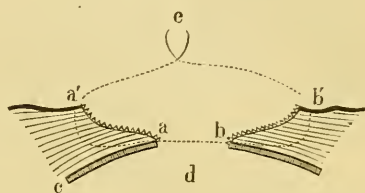
Bei der Naht hat man Folgendes zu beachten: Es darf nicht zu wenig Gewebe in der Fadenschlinge liegen, sonst schneidet der Faden leicht durch. Dann lege man nicht zu viel Nähte, damit dem gefassten Gewebe nicht das Ernährungsmaterial entzogen wird. Ferner überlege man sich vor jeder Nadel genau, wo und wie sie liegen soll, damit man nicht durch häufiges Durchstechen und Zerstechen zu viel Capillaren verletzt. Niemals schnüre man die Suturen zu fest, sonst wird das gefasste Gewebe ganz ausser Ernährung gesetzt.

Ob die Wundränder ganz genau linear aneinanderliegen ist dann gleichgültig, wenn die Anfrischungsfläche gross gemacht wurde. Ich fasse nie einen Wundrand mit Haken oder Pinzette beim Nähen an, und sichere durch schonende Behandlung und Weglassen der Desinficientien die Vitalität der Wundflächen.

Ist die Wunde gross, so nähe man mit zwei gleichen Nadeln an den Enden des Fadens und steche von der Wunde aus nach dem Wundrande hindurch (Figur 46). Bei a bezw. b wird dicht an der Blasenschleimhaut die Nadel eingestochen und die Nadelspitze möglichst tief herumgeführt, sodass in der Tiefe möglichst viel Gewebe gefasst wird und die Nadel dicht am Wundrande bei a' wieder herauskommt; dadurch erzielt man, dass die Wundflächen namentlich in der Tiefe gut aneinanderliegen und die Wundränder sich nicht einkrepeln. Haben sie dazu Neigung, so schneidet man die betreffenden Streifen vom Wundrande vor der Knüpfung ab.

Erst wenn voraussichtlich genug Nadeln gelegt sind, in Zwischenräumen von $\frac{1}{2}$ bis $\frac{3}{4}$ cm, geht man an das Knüpfen. Liegt danach die Scheidenhaut nicht gut aneinander, so kann man noch eine Anzahl feiner Nähte mit Katgut No. 0 legen. Die fortlaufende Naht ist nur deshalb nicht so vorthellhaft, weil man eine so genaue Adaption wie mit einzeln geknüpften Fäden schwer erreicht. Doch lehren die Erfolge der Liebhaber der fortlaufenden Naht, dass auch mit ihr der Zweck zu erreichen ist.

Nicht immer ist die Operation so einfach. Ist die obere Blasenwand durch die Fistel hindurch prolabirt, so muss sie während der



46.

a b Einstichpunkt der Nadel, a' b' Austrittspunkt, c Blasenschleimhaut, d Blase, e Vagina.

Operation mit einem festen Katheter oder durch Einlegen eines Schwammes in die Blase zurückgehalten werden. Der Schwamm darf freilich nicht vergessen werden, sondern ist vor dem Knüpfen der Fäden zu entfernen. Ist die Wunde sehr unregelmässig, so kann es unmöglich sein, eine geradlinige Vereinigung zu erzielen. Dann müssen einzelne Lappen gebildet und aneinander geheilt werden, sodass Figuren wie T und Y entstehen. Auch habe ich schon mit Vortheil eine Fistel, deren Ränder theilweise sich gar nicht nähern liessen, erst zur Hälfte vereinigt. Nach der Heilung war es dann später möglich, den Rest etwas tiefer abwärts aneinander zu bringen. Bei grossem Materialmangel wird man es versuchen, abgelöste Stücke der hinteren Scheidenwand oder selbst der grossen Schamlippen plastisch einzuheilen. So hat Trendelenburg die hintere Scheidenwand, Simon eine Schamlippe abgelöst und vorn auf der Fistel angeheilt.

Mackenrodt hat den sehr beachtenswerthen Vorschlag gemacht, die Scheidenwand von der Blase völlig mit dem Messer abzuspalten und nun Blase und später Scheide isolirt zu nähen. Es giebt gewiss Fälle, wo mit dieser Methode viel zu erreichen ist. Häufig aber ist die Umgebung der Fistel auf viele Centimeter der Nachbarschaft so dünn, dass die Trennung misslingt.

Bei Stricture der Urethra ist der Verschluss durch gewaltsames Durchpressen eines festen Katheters zu heben. Bei Verlust eines Theiles der Urethra ist der obere Fistelrand an das obere Ende der Urethra anzunähen. Selbst nur wenige Fasern des Sphincter gewinnen bald an Kraft und functioniren für den ganzen Sphincter. Ist auch nur ein Centimeter Harnröhre vorhanden, so hat man doch Aussicht auf vollen Erfolg. Oben kann die Anfrischung in die vordere Muttermundslippe hineingehen, das Uterusgewebe heilt leicht an. Ist der Uterus verschieblich und beweglich, so ist eine Vereinigung der vorderen Lippe mit dem Harnröhrenwulst möglich. Spritzt eine Arterie während der Anfrischung, so wird sie mit sehr feinem Katgutfaden isolirt unterbunden.

Es ist auch schon vorgekommen, dass bei der Operation ein Ureter angeschnitten wurde. Simon hielt ihn wegen des herausspritzenden blutigen Urins für eine Arterie. Ich habe einigemal den Ureter direct, wie einen Darm genäht und Heilung erzielt. Oder die Naht fasste zufällig den Ureter und verschloss sein Lumen. Im letzten Falle tritt oft hohes Fieber, urämischer Kopfschmerz und beängstigendes Uebelbefinden und Schmerz in den Nierengegenden ein. Dann bleibt nichts Anderes übrig, als die Nähte, die an der fraglichen Stelle liegen, bezw. alle Nähte zu öffnen. Aber es kommen auch Fälle vor, wo der Verschluss des Ureters fast symptomlos verläuft. Erst der grössere Druck presst den Urin durch und bewirkt eine Ureterfistel.

Vor der Operation der Blasencervixfistel muss der Cervix gespalten werden, um die Fistel nach Umklappen der vorderen Muttermundslippe zu Gesicht zu bekommen. Diese Fisteln sind deshalb leicht zu heilen, weil sie meist klein sind, man tief trichterförmig anfrischen kann und die Nähte durch den festen Cervix gut festzulegen sind. Ist die Cervixfistel aber sehr gross — ich operirte eine derartige von 3 cm Durchmesser — so bleibt nichts übrig als den Muttermund zusammenzunähen. Dann fliesst das Menstrualblut durch die Fistel in die Blase.

Als man früher in der Technik noch nicht weit vorgeschritten war, hielt man viele Fisteln für unheilbar. Dann wurde eine Art Heilung in der Weise ermöglicht, dass unter der Fistel ein Ring der Scheide angefrischt und die Wände der Fistel aneinander genäht wurden. Somit hatte man durch diese „quere Obliteration“ einen aus oberer Hälfte der Scheide und Blase gebildeten Raum geschaffen, in welchen sich Urin, Menstruationsblut und Uterussecrete ergossen.

Diese Methode ist zu verlassen. Man bringt durch diese „Heilung“ die Kranken in Lebensgefahr. Die Scheide hat keinen Detrusor und kann deshalb den Urin nur durch abdominellen Druck entleeren. Fast immer kommt es zur Harnsteinbildung. Nimmt der Stein an Grösse zu, so entsteht eine neue Fistel oder wenigstens Harnträufeln. Deshalb führt die quere Obliteration fast nie zu dauerndem völligen Wohlbefinden. Schliesslich erkrankt in solchen Fällen das Nierenbecken und die Niere; die Patientin fiebert und geht allmählich zu Grunde.

Ist die ganze Harnröhre verloren gegangen, so wird die Vulva verschlossen und der Urin durch eine vorher angelegte Mastdarmscheidenfistel in den Mastdarm geleitet. Der Sphincter ani ist im Stande, den Urin und diarrhoischen Koth zurückzuhalten. Der Erfolg ist sicher, nur muss die künstliche Fistel quer verlaufen und ganz dicht über dem Sphincter ani sitzen. Dann läuft der Urin in den Mastdarm und staut sich nicht in der Vagina. Ich habe nun drei solche Frauen operirt, die viele Jahre in diesem Zustande der „Heilung“ sich sehr wohl befinden.

Trendelenburg empfahl, bei Beckenhochlagerung auf seinem Tisch den hohen Blasenschnitt über der Symphyse zu machen und nun von der Blase aus die Fistel zu schliessen.

Meine Erfahrungen über diese Methode sind folgende: Besteht die Schwierigkeit der Operation in der Fixirung des Blasenrestes an den Beckenknochen, so ist schliesslich der Weg von unten immer noch kürzer als der von oben, wenn es auch oft recht schwierig ist, mit Messer und Nadelhalter hoch oben zu operiren. Wohl aber gelang es mir durch die „Ventrovaginale Fisteloperation“ nach der Sectio alta von

oben die Blase vom Knochen loszulösen, herabzudrücken und später von unten die Fistel zu schliessen. Dabei entstand ein neues Loch, da wo die Blase am Knochen festsass. Dies Loch heilt spontan, wenn durch einen Verweilkatheter der Urinabfluss nach unten gesichert war.

Jedenfalls vollkommener ist die Methode von Schauta¹⁾, der die Blase nicht einfach herabdrückte, sondern von dem Knochen so mit einem Raspatorium ablöste, dass die Blase geschlossen blieb.

Harnleiterscheidenfisteln hat man durch directe Operation geheilt. Fehlt das untere Ende ganz und öffnet sich das obere in die Scheide, so perforirt man, in die Urethra mit einem langen Troicart eingehend, oben die Blase nach der Scheide hin, führt dann einen dünnen Katheter durch dieses Loch und in den Ureter ein. Nunmehr frischt man ein Oval an und vereinigt es über dem Katheter, der zunächst liegen bleibt. Ist die Wunde geheilt, so entfernt man den Katheter. Der künstliche Gang wird vom Urin wegsam erhalten. Ist nur eine Trennung des Ureters erfolgt, so führt man den Katheter in das obere und untere Ende ein und vereinigt über der Stelle, wo der Katheter in der Scheide sichtbar ist. Auch hat man ein Loch in die Blasenvaginalwand geschnitten, das Ureterende herauspräparirend beweglich gemacht, in das Loch der Blase hineingestülpt und durch die Naht fixirt. Diese Operation ist von der Vagina aus, aber auch nach Laparotomie vom Bauch aus, möglich.

Oft ist aber das obere Ureterende so hoch gezogen, dass ein Stück Ureter völlig fehlt und man den Ureter nicht mobilisiren kann, dann ist es besser, auf die directe Operation zu verzichten und die Niere zu extirpiren. Dies ist bei gesunder Niere eine leichte Operation und giebt bei der modernen Asepsis gute Resultate. Ich habe sie sechsmal mit gutem Erfolg gemacht. Ich beobachtete die Patientinnen längere Zeit. Sie erfreuen sich einer vortrefflichen Gesundheit. Eine derselben hat geboren und ist seit 11 Jahren gesund.

Nach jeder Fisteloperation wird die Scheide gut ausgetrocknet, Dermatol wird auf die Wunde gepulvert und lose Gaze in die Vagina gelegt, um die Secrete aufzusaugen.

Nach der Operation empfehle ich das Drainiren der Blase. Es hat den grossen Vortheil, dass man weiss: solange der Urin abfliesst, ist die Fistel geschlossen. Ausserdem ist die Wunde beim Drainiren der Blase in Ruhe. Befindet sich die Fistel oberhalb des Trigonum Lieutaudii, so kommt beim Drainiren kein Urin in die Nähe der Wunde, welche ungestört heilt.

Erfolgt die Heilung nicht, so ist am dritten bis vierten Tage das

¹⁾ Schauta: M. f. G. 1895, I.

Unglück entschieden. Fieber tritt beim Gangränöswerden der Wundränder ein. Selten wird der Verlauf der Heilung auch durch Blasenblutungen gestört, die dann eintreten, wenn man die kleinen spritzenden Arterien nicht unterbindet. Sobald der Urin braunroth wird und sich Tenesmus einstellt, befindet sich meist schon ein Blutcoagulum in der Blase. Wird der Tenesmus stark, so platzt auch die Fistel wieder auf und das Coagulum wird ausgestossen. Wurde die Blutung vorher bemerkt, so habe ich die Blase ausgesaugt und ausgespült, indem ich eine Spritze einschob und so allmählich die Coagula entfernte. Eine Eisblase und eine starke Belastung der Blasegegend mit einem Sandsack führt nicht selten zur Stillung der Blutung.

Ist eine kleine Fistel z. B. bei einer durchgeheilten Naht zurückgeblieben, so warte man zwei bis drei Wochen; sehr oft schliessen sich diese kleinen Fisteln nach Entfernung aller Nähte spontan. Ist dies nicht der Fall, so lege man die zweite Anfrischung senkrecht oder wenigstens schräg zur ersten, damit man nicht in die Narbe der verheilten Fistel kommt.

Viel seltener als mit der Scheide finden sich Communicationen der Blase nach anderen Gegenden hin. Meist handelte es sich um benachbarte Eiterungen und entzündlichen Durchbruch von aussen nach der Blase. Auch bei Extrauterinschwangerschaft gingen nach Durchbruch in die Blase Fötusknochen aus der Harnröhre ab. Ebenso haben ver eiterte Dermoidcystome des Ovariums ihren festen und flüssigen Inhalt in die Blase ergossen. Haare, Zähne, Knochenstücke, Eitermassen oder Colloid sind schon aus der Blase entleert.

Ist der Eiter auch in den Darm durchgebrochen, so kann der Urin sich auf dem Umwege durch den Eiterheerd in den Mastdarm ergiessen und nach Ausheilung des Abscesses wieder den alten natürlichen Weg nach aussen finden. Oder bei einer Communication mit dem Dünndarme treten dünner Speisebrei und Darmgase in die Blase über.

Bei der grossen Seltenheit und den durch die Localität bedingten Schwierigkeiten kann von einer bestimmten Methode in der Behandlung dieser Communicationen noch nicht die Rede sein. Man quält sich mit solchen Fällen, die für den Fachmann von grösstem Interesse sind, oft Jahre lang.

Schliesslich bleibt nichts übrig, als eine Laparotomie zu machen. Ich habe einen solchen Fall dadurch geheilt, dass ich ein Stück narbigen Darms resecirte, dadurch den Darm fortschaffte und darauf die Blasenwunde direct vom Bauch aus schloss¹⁾.

¹⁾ **Dahlmann:** A. f. G. XV, 122. — **Petit:** Annal. de Gyn. XVIII, 401. XIX und XX.

E. Krankheiten der Urethra¹⁾.

Die Urethra verläuft normaliter senkrecht, bei liegender Frau horizontal. Am Orificium externum biegt sich die Harnröhre etwas nach vorn um. Oberhalb der Harnröhrenmündung liegt der Harnröhrenwulst, das untere Ende der Columna rugarum.

Das Orificium urethrae ist verschieden gestaltet. Manchmal erscheint es, als ob einzelne Hymenalfetzen das Orificium bildeten, oft ist ein sagittaler oder dreieckiger Schlitz vorhanden, doch kommen auch Fälle vor, wo das Orificium nur ein kleines Grübchen darstellt. Mitunter hängt die untere geröthete Hälfte etwas aus der Harnröhre heraus.

Die Urethra entzündet sich in Folge einer gonorrhöischen Infection, aber auch in Folge Hineinfließens von Eiter aus der Vulva, z. B. bei Carcinom oder schlechten Pessarien. Wie beim Manne die gonorrhöische Urethritis auch ohne Behandlung den acuten Charakter bald verliert, so ist es auch beim Weibe. Der Harndrang, der Reiz zum Urinlassen, die Schmerzen beim directen Druck gegen die Urethra verschwinden bald. Trotzdem weist man durch Ausdrücken von oben nach unten und durch mikroskopisches Untersuchen des Secretes oft gonokokkenhaltigen Eiter oder auch Gonokokken ohne Eiter nach. Stricturen²⁾ sind äusserst selten, sind aber doch zweifellos mehrfach gefunden. Sie werden allmählich dilatirt. Betreffs der Behandlung der Gonorrhoe vgl. das betr. Capitel.

Schmerzhafter sind die auf Traumen, namentlich auf das Katheterisiren zurückzuführenden Urethritiden. Selbst bei der allergrössten Vorsicht mit einem elastischen Katheter macht man mitunter kleine Schleimhautverletzungen, namentlich wenn die Harnröhre hyperämisch gelockert ist, z. B. im Wochenbett, oder wenn man täglich einige Male den Katheter gebrauchen muss. Die Fissuren machen ähnliche Symptome wie eine Fissura ani. Beim Uriniren und beim Katheterisiren entstehen Harndrang und grosse Schmerzen. Ja man kann auch ohne Urethroskopie die Localität der Fissur ganz genau diagnosticiren. Drückt man mit der Uterussonde in der Harnröhre herum, so findet man die schmerzhafteste Stelle.

Ich möchte hier einschieben, dass nach meiner Ansicht die weibliche Harnröhre meist mit zu dicken Kathetern katheterisirt wird. Mag

¹⁾ **Simon:** Mon. f. Geb. XXIII, p. 245 u. Char. Annal. 1850, I. — **Schröder:** Char. Annal. IV. — **Mundé:** Amer. journ. of obst. 1883, p. 526. — **Fissiaux:** Traitement de l'urétrite. Paris 1882. — **Thomas:** Amer. journ. of obst. (Krebs). — **Winckel:** Atlas 1878, p. 98. — **Müller:** C. f. G. 1891, 271. — **Ziemssen:** Deutsch. med. Woch. 1890, 879. — **Fritsch:** C. f. G. 1890, p. 157. — **Heyder:** Urethrocele. A. f. G. XXXVIII, 313.

²⁾ **Kleinwächter:** Z. f. G. XXVIII, 1894. — **Fischer:** C. f. G. 1895 No. 39.

es beim Manne richtiger sein, um falsche Wege zu vermeiden, dicke Katheter anzuwenden, bei der Frau ist es sicher falsch. Wer principiell sehr dünne Glas-Katheter gebraucht, wird Schmerzen vermeiden und keine Verletzungen machen.

Es scheint, dass auch bei Geburten der Druck des Kopfes in der hyperämischen Urethra eine Wunde bewirken kann, wenigstens stammen manche Fälle aus dem Wochenbett, ohne dass katheterisirt ist.

Solche Fälle werden oft als Neurosen aufgefasst und behandelt.

Complicirt die Fissur einen Katarrh, so rathe ich, die Blase zu drainiren und dadurch der Fissur Zeit zum Heilen zu lassen. Danach verschwinden die quälenden Symptome schnell. In schlimmen Fällen habe ich auch eine künstliche Fistel geschnitten, sodass die Harnröhre ausser Kurs gesetzt war. Nicht selten heilt allmählich die Fistel spontan und gleichzeitig verschwinden die Symptome der Fissur. Heilt die Fistel nicht spontan, so ist sie leicht zu schliessen.

Ein Reizzustand kann auch von Venektasien abhängen. Man sieht die Umgebng der Harnröhre dunkelroth und erblickt beim Auseinanderziehen der Harnröhrenmündung oft dicke, ektatische Venen dicht unter der Schleimhaut. Dann behandle man allgemein mit Abführmitteln, mache in die Venen kleine Incisionen mit der Scheere oder dem Messer und lasse die Vene ausbluten. Auch kühle Umschläge mit Bleiwasser und Cocainbepinselungen u. dergl. sind nützlich.

Als eine Folge von Varicen oder Stricturen wird auch die partielle Harnröhrenerweiterung aufgefasst. Bei diesen seltenen Fällen konnte man durch directen Druck die dilatirte, cystisch erweiterte, mit Urin angefüllte Harnröhre ausdrücken und durch die Sonde fühlen.

Ebenfalls selten ist der Prolaps der Urethral Schleimhaut¹⁾. Seine Aetiologie ist unbekannt. Bei Kindern öfter als im späteren Alter kommt es zur Urinretention durch Prolaps der Schleimhaut der Urethra. Dabei liegt eine ulcerirte, geschwürige, dunkelbraunrothe, schmerzhaft, theilweise nekrotische, belegte Geschwulst von 3 bis 5 cm Durchmesser vor der Harnröhre. Das jugendliche Alter und das schnelle Entstehen lassen die Diagnose leicht stellen, man könnte nur an einen malignen Tumor denken. Vor Allem kommt es darauf an, die Harnröhre zu finden. Dies ist nicht immer leicht. Ist die Schleimhaut frisch, so sucht man zu reponiren. Ist aber schon Gangrän vorhanden, so führt man einen festen Katheter in die Harnröhre ein, legt eine Ligatur um den Stiel der Geschwulst, möglichst dicht über der äusseren Harnröhrenmündung und trägt dicht über der Ligatur, gegen den Ka-

¹⁾ Benicke: Z. f. G. XIX, 301. — Mundé: Amer. journ. of obst. XXIII, 614. — Räther: C. f. G. 1890, 616. — Kleinwächter: Z. f. G. XXII, 40. — Graefe: C. f. G. 1892, 220. — Tritschler: Diss. Tübingen 1891.

theter schneidend, die Geschwulst ab. Der Katheter mit der Ligatur bleibt einige Tage liegen.

Zu den Erkrankungen der Urethral Schleimhaut gehören auch die sogenannten Harnröhrencarunkeln. Es sind dies kleine, stark vascularisirte Geschwülste, welche von Plattenepithel bedeckt sind. Sie entspringen verschieden hoch in der Urethra, haben deshalb verschieden lange Stiele und sind meist gleichmässig rund oder oval. Auch gelappte und himbeerartige Carunkeln kommen vor. Es giebt auch partielle Prolapse der Schleimhaut bei weiter Urethralöffnung. Nur selten findet man mehrere Carunkeln. Jedoch habe ich in einem Falle nach und nach 24 Stück im Laufe eines Vierteljahres abgeschnitten. Stets nach Entfernung einer Geschwulst erschien nach 3 bis 4 Tagen eine neue.

Die Harnröhrencarunkeln kommen bei alten Frauen häufiger als bei jungen vor. Man darf sie nicht verwechseln mit den kleinen Zotten, welche, zum Hymen gehörig, mitunter die äussere Urethralöffnung bilden. Bei der Carunkel reicht ein Stiel, den man mit der Sonde umkreisen kann, in die Urethra hinein. Die hochrothe Farbe, welche sich deutlich von der blässeren Umgebung differenzirt, lässt die Diagnose leicht stellen.

Die Symptome sind verschieden. Es kommt vor, dass man rein zufällig eine Carunkel erblickt, die nie Symptome machte. In anderen Fällen sind die Carunkeln der Grund vieler Qualen. Fortwährender Harndrang, Schmerzen beim Urinlassen und Hervordrängen der Carunkel aus der Urethra peinigen die Patientinnen. Ja ich habe es erlebt, dass eine Patientin glaubte, sie habe einen Uterusprolaps, der stets beim Uriniren entstände.

Die Behandlung besteht im Abtragen. Dazu ist Assistenz nöthig. Sehr gut ist es, die ganze Partie vor der kleinen Operation zu cocaïniren. Man muss mit einer Hand die Scheere, mit der anderen die Pincette führen, also ist ein Assistent nöthig, welcher die Oberschenkel auseinanderhält und die Vulva auseinanderklappt. Da nicht selten schon die Berührung mit der Pincette ganz ausnehmend schmerzhaft ist, so sei man schnell mit der Scheere zur Hand. Sonst kneift die Patientin die Beine zusammen, die Pincette reisst ab, Blut verdeckt das Operationsfeld, es ist vorläufig Nichts zu machen und die Patientin duldet den zweiten Operationsversuch viel schwerer als den ersten. Nachträgliche Cauterisation ist unnöthig. Die Blutung steht bald.

Abgesehen von den Harnröhrencarunkeln sind Myxome und Sarcome¹⁾ der Urethra beschrieben; sechsmal sah ich ein Carcinom²⁾,

1) Ehrendorfer: C. f. G. 1892, 321.

2) C. f. G. 1892, 236.

das am Orificium urethrae sitzend, diesem eine ganz unregelmässige, höckerige Form gab. Ich trug das Carcinom ab, die Hälfte der Harnröhre zurücklassend. Man könnte im Zweifel sein, was der Patientin unangenehmere Symptome macht: das Carcinom oder das Harnträufeln nach Exstirpation der Urethra. Ich rathe dreist selbst ein Stück Blase mit zu entfernen, um das Recidiv möglichst zu vermeiden. Die Narbenverengung bewirkt, dass auch bei grossen Substanzverlusten der Urin gehalten werden kann. Ist das Carcinom gross, so resecirt man das gesammte Carcinom und näht die Vulva zusammen, nachdem für den Abfluss des Urins durch eine Rectalfistel gesorgt ist. Handelt es sich aber um eine alte decrepide Frau, bei der das Carcinom voraussichtlich nicht völlig entfernt werden kann, so operirt man besser nicht, und behandelt symptomatisch.

Bei veralteter Lues ist mitunter die Umgebung der äusseren Urethralmündung durch syphilitische Prozesse exulcerirt. Liegt die Vulva sehr dicht unter der Symphyse, so reisst beim Coitus der Penis die Urethra von der Unterlage los. Ein Wiederanheilen wird durch den syphilitischen Process, auch durch häufigen Coitus verhindert. Bei der Complication von Lues, häufigem Trauma und — für den Coitus ungünstige — Lage des Introitus vaginae hoch im Schambogen kann die ganze äussere Harnröhrenmündung in ein Geschwür verwandelt sein. Auch die Harnröhre exulcerirt bis oben hinauf und bei theilweiser Vernarbung entstehen Stricturen. Ist es möglich, den Coitus zu verhindern, eine gute Allgemeinkur zu machen und die Geschwüre rationell zu behandeln, so ist die Prognose nicht schlecht. Bei grösseren Zerstörungen und Abtrennung der Urethra müssen plastische Operationen helfen. Diese geben bei strenger Asepsis gute Resultate. Man nimmt die Lappen von rechts und links, wo man sie bekommen kann. Ich habe selbst ödematöse Gewebe aneinander geheilt und völlig normale Function — freilich erst nach vielen Operationen — erreicht.

Bei traumatischem Verluste der Harnröhre kann man leichter, da die benachbarten Gewebe sehr verschieblich sind, lange Harnröhren plastisch herstellen. Aber, da ein Sphincter nicht künstlich zu machen ist, tritt trotz der längsten Harnröhre, sobald die Lappen atrophisch geworden, doch wieder Incontinenz ein. Ich habe eine 8 cm ganz nach oben bis über die Clitoris reichende Harnröhre gebildet, die doch nicht im Stande war, den Urin beim Anstrengen der Bauchpresse zurückzuhalten.

„Auch die Harnröhre kann man der Ocularinspection unterwerfen. Dies geschieht am besten in ihren natürlichen Verhältnissen, nicht künstlich dilatirt und dadurch alterirt. Bei einem Falle von starker,

andauernder Hämaturie z. B. fand ich¹⁾ mit dem Kystoskop Blase und Ureteren intact, dagegen zeigte die Ableuchtung der Urethra als Ursache der starken Blutungen ein über erbsengrosses Papillom in der Mitte derselben, das auch während der Untersuchung sehr stark blutete. Nach der Entfernung des kleinen Tumors sistirten die Blutungen sofort und für immer.

Auch über Fissuren, Tuberculose der Harnröhre u. dgl. kann allein eine derartige Untersuchung Aufschluss geben. Ueber die Verwerthung des Befundes für die Diagnose einer chronischen Gonorrhoe bestehen zur Zeit divergirende Ansichten.

Als Instrumente dienen am einfachsten kurze Harnröhrenspecula mit Obturatoren, wie sie für die Dilatation der weiblichen Urethra angegeben sind; die Länge der weiblichen Harnröhre beträgt im Mittel 27 bis 30 mm, man kann daher mit Speculis, die dem französischen Kathetermaasse von Charrière von 25 bis 28 entsprechen, auskommen.

Als Lichtquelle kann jede hellbrennende (Blitz- oder Gasglühlicht-) Lampe, wie sie zu laryngoskopischen Untersuchungen vorhanden, dienen. Die Strahlen derselben werden mittels eines an der Stirn fixirten Reflectors in den Tubus projicirt, sodass man beide Hände frei hat. Wer elektrisches Licht benützen kann, dem stehen verschiedene Apparate zur Verfügung, speciell für den Zweck sind Leiter's Panelektroskop und Casper's Urethroskop als Vertreter der Gruppe, die das Licht von aussen hineinwerfen, sowie Nitze's Urethroskop, modificirt von Oberländer²⁾, welches als einzig richtiges Princip die Lichtquelle in das zu untersuchende Organ selbst verlegt, anzuführen; die Vorzüge des Nitze-Oberländer'schen Apparates kommen aber bei der weiblichen Urethra weniger zur Geltung.

Die Ausführung der Untersuchung ist sehr einfach. Die Kranke wird in dieselbe Lage wie zur Kystoskopie gebracht, die Urethra mit einem Cubikcentimeter eingeträufelter 5 bis 10procentiger Cocaïnlösung anästhesirt und die Blase völlig entleert. Man führt den mit Obturator geschlossenen, gut mit Borglycerin schlüpfrig gemachten Tubus in die Urethra, deren Ostium externum man vorher gleichfalls reichlich mit Borglycerin bestreicht, bis an den Sphincter der Blase, entfernt den Obturator und tupft die Urethra mit kleinen Wattetampons, deren man zweckmässig eine grössere Anzahl auf Metallträgern bequem zur Hand hat, rein, und kann nun, langsam herausgehend, allmählich die ganze Harnröhre besehen.“

1) Dieser Abschnitt stammt von Herrn Dr. Viertel.

2) **Oberländer:** Lehrbuch der Urethroskopie. — **Janowski:** Endoskopie der Urethra. Archiv für Dermatologie u. Syphilis 1891, 6.

Die Untersuchung der Harnröhre sollte eigentlich stets im Anschluss an jede kystoskopische Untersuchung geübt werden, sie giebt oft überraschend prompte Aufschlüsse über manche „Blasenleiden“.

F. Neurosen der Urethra.

Beim beginnenden Uterusprolaps, bei Retroversion, bei enorm fetten Frauen mit starkem intraabdominellem Drucke besteht manchmal „Blasenschwäche“, beim Husten, Pressen, Lachen, beim Bücken, bei allen Anstrengungen fliesst Urin ab. Hier ist der Grund ein mechanischer: durch die Senkung der vorderen Vaginalwand wird die nach der Scheide zu liegende Hälfte der oberen Harnröhre abgeklappt und trichterförmig erweitert. Dann ist factisch die Harnröhre kürzer als normal, nur ein Theil des Sphincter fungirt und kann bei plötzlicher Zunahme des Drucks den Urin nicht zurückhalten.

In diesen Fällen wende man zunächst starke Adstringentien und Vaginalspülungen an, z. B. Acidi salicylici 20,0, Alkohol 200 S., 30 g zu 1 l Wasser. Ferner eine Tamponade mit einem in eine starke Alaun-Glycerin-Lösung (1 : 10) getauchten fingerförmigen „Stabtampon“. Derselbe wird Abends eingelegt und früh entfernt. Nützt dies nichts, so beseitigt oft ein Pessar — runder harter Ring von 7 bis 9 cm Durchmesser — das Harnträufeln. Der Ring drückt mechanisch die Harnröhre gegen den Knochen.

Bleibt auch diese Therapie erfolglos, so geht man zur operativen Behandlung über. Schultze rieth über der Harnröhre ein 4 cm langes, 3 cm breites Oval, dessen längster Durchmesser in der Richtung der Harnröhre verläuft, aus der Scheide auszuschneiden. In der Harnröhre liegt ein dicker Katheter. Den Defect schliessen 5 bis 6 Seidensuturen. Ich habe auch einmal dadurch Erfolg gehabt, dass ich die ganze Harnröhre von der Symphyse abtrennte und nun oben einen langen Streifen bis in die Blase ausschnitt. Den Streifen unten auszuschneiden, was ja leichter ist, wagte ich nicht, da man der Heilung nicht sicher ist. Heilt die Urethra oben nicht primär, so heilt sie secundär und der Erfolg tritt auch dabei ein. In einem anderen Falle habe ich die Harnröhre blossgelegt und mit Katgut eine Falte eingenäht, die sich in das Lumen der Harnröhre vorstülpte. Bei allen Operationen, bei denen die Harnröhre verletzt wird, schneide ich principiell eine künstliche Fistel ein. Die Heilung der Naht in der Harnröhre erfolgt dann schnell und leicht. Die Fistel ist später leicht zu schliessen. Unterlässt man das Anlegen einer künstlichen Fistel, so muss ein Verweilkatheter angewendet oder oft katheterisirt werden. Dann heilt die Harnröhrenplastik sehr

schwer. Fernere Operationen aber sind immer schwieriger, da bei jeder Operation etwas von dem hier so kostbaren Material verloren geht.

Man kann auch die Harnröhrenöffnung nach oben verziehen. Ein senkrechter Schnitt wird von der Clitoris bis an den oberen Rand der Harnröhrenmündung geführt. Aus dieser Längswunde bildet man, umgekehrt wie in Figur 22 u. 23 S. 50 eine Querschwund, wodurch die Urethralmündung um $1\frac{1}{2}$ bis 2 cm aufwärts gezogen wird. Ich habe auch einen Längsschnitt durch den Harnröhrenwulst gemacht, vom Schnitt aus die Harnröhre blossgelegt und mit Darmnadeln einen nach innen vorspringenden Wulst durch quere versenkte Suturen eingenäht. Eine andere Methode, über die mir Erfahrungen fehlen, ist die von Dittel: er isolirt die Urethra, dreht sie um ihre Axe und fixirt die auf diese Weise verengte Urethra durch Nähte an die Umgebung.

Bei Nulliparen, jungen, sonst gesunden Individuen, kommt ebenfalls unwillkürlicher Urinabgang, und zwar Enuresis diurna et nocturna, als locale hysterische Erscheinung vor. Wiederholt habe ich solche Fälle durch Suggestion bezw. durch eine Ausätzung der Harnröhre mit Argentum 1 : 10 definitiv geheilt.

Bei langjähriger Enuresis nocturna junger Mädchen findet man häufig schmerzhaft Druckpunkte am Rückgrat. Nicht selten bildet sich später Dysmenorrhoe, Coccygodynie oder Ovarie aus. Kurz, eine Anzahl Umstände sind da, welche annehmen lassen, dass der ganze Becken-Nervenapparat alterirt ist. Deshalb behandle man allgemein und local: Allgemein kräftigend und local mit constanten Strömen. Von letzteren sah ich recht gute Erfolge.

Mitunter ist die Incontinenz die Folge von onanistischer oder diagnostischer Erweiterung der Harnröhre. Es sind Fälle — auch von mir beobachtet —, wo nach digitaler Untersuchung der Blase dauernd Harnträufeln zurückblieb. Dass solche Patientinnen mit der „Behandlung“ sehr unzufrieden waren, ist gewiss verzeihlich.

Bei Hysterie behaupten auch manche Kranke Urin nie lassen zu können und werden Jahre lang katheterisirt oder katheterisiren sich selber. Dies sind gute Objecte für Suggestion.

Viel ungünstiger sind Reizzustände der Urethra. Abgesehen von ankatheterisirten Fissuren findet sich mitunter — im Alter häufiger als in der Jugend — ein eigenthümlicher Reizzustand der Urethra. Oft ist er eine Theilerscheinung eines Pruritus. Ich habe in solchen Fällen Alles versucht — Aetzung, Drainage der Blase, gewaltsame Dilatation, selbst Anlegen einer künstlichen Fistel, ohne Heilung zu erzielen! Als nach sechs Wochen die Fistel wieder geschlossen wurde, kehrte der eigenthümliche tenesmusartige Schmerz zurück!

Oft besteht in diesen Fällen ein alter Blasenkatarrh, dessen Heilung auch den Tenesmus beseitigt. Es ist deshalb der Urin genau zu untersuchen. Ohne Zweifel kommen aber auch Fälle vor, bei denen sich im Gegentheil ganz klarer „Urina spastica“ findet. Es handelt sich dann um „irritable bladder“ oder vielmehr um „irritable urethra“.

Diese Fälle kann man wenigstens zeitweise „heilen“ durch Cocaïneinwirkung. Das Pinseln ist schmerzhaft, man macht auch leicht mit dem scharfen Pinselstiel Verletzungen. Das Einbringen von Salben wirkt nicht sicher. Ich habe deshalb zu diesem Zwecke eine Canüle construiert (Centralbl. f. Gyn. XIV, p. 157), die an jede Pravaz'sche Spritze anzustecken ist.

Dieselbe hat die Dicke eines dünnen Katheters und ist aus Celluloid gearbeitet, um auch Argentum-Lösungen anwenden zu können. Die Röhre ist siebförmig durchbohrt und trägt oben einen Knopf. Sie wird in die Harnröhre eingeführt und dann etwas zurückgezogen, sodass der Knopf die Harnröhre oben einigermaassen abschliesst.

In nicht wenigen Fällen von völliger Insomnie in Folge des Tenesmus erzielte ich durch locale Cocaïnbehandlung wenigstens, dass die Patientin ruhig schlafen konnte.



47.
Urethral-
canüle.

Fünftes Capitel.

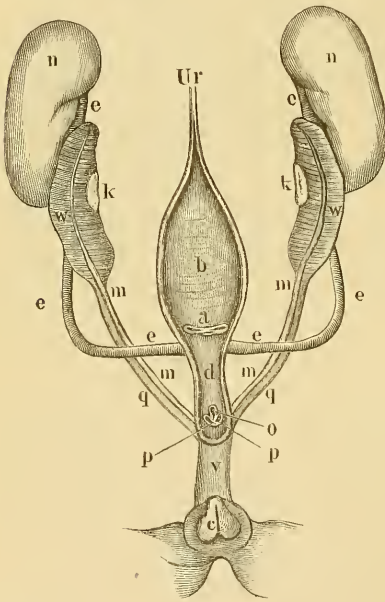
Die Uterusmissbildungen,
Bildungshemmungen und die Gynatresien.

A. Missbildungen.

Wie alle Missbildungen, lassen sich auch die der weiblichen Geschlechtsorgane nur an der Hand der Entwicklungsgeschichte verstehen.

Wir geben deshalb zuerst in Kürze eine Beschreibung der Genese der weiblichen Generationsorgane nach Henle (vgl. Figur 48).

Von der vierten bis fünften Woche des Fötus an findet man zu beiden Seiten der Wirbelsäule zwei Körper: die Primordial-, Ur- oder provisorischen Nieren, die Wolff'schen Körper (w). Wegen der Gefässanordnung, des Harnsäuregehalts ihres Secrets und der Communication des Ausführungsganges mit der Harnblase hat man ihnen den Namen Urnieren gegeben. Der Ausführungsgang (q) hat beim Weibe keine Bedeutung. Vaginalcysten hängen nicht mit einem theilweisen Fortbestehen dieses Canals zusammen, denn der Canal endet in der Nähe des Cervix. Bei einigen Thieren bleibt der Ausführungsgang bestehen (Gartner'scher Canal). Vom unteren Winkel des Wolff'schen Körpers geht ein Band nach der Leistenengegend, das beim Weibe das



48.

nn Nieren, ee Ureter, bei a in die Blase b mündend, ww Wolff'sche Körper, Primordialniere (Nebeneierstock), ihre Ausführungsgänge qq bei pp in die Urethra d einmündend, kk Keimdrüse (Ovarium), mm Müller'sche Fäden, dem Wolff'schen Körper anliegend, münden vereinigt bei o. v Sinus urogenitalis, Ur Urachus, c Clitoris, resp. Geschlechtshöcker.

Ligamentum rotundum des Uterus wird. Am medianen Rande des Wolff'schen Körpers findet sich schon bei Embryonen von 11 bis

13 mm ein Wulst: die Keimdrüse (k), später das Ovarium oder der Hoden. Schon jetzt ist das männliche und weibliche Geschlecht zu unterscheiden. Auf der vorderen Fläche entsteht ein, zunächst solider Strang, der Müller'sche Faden (m), der beim Weibe die höchste Bedeutung erhält. Beide Ausführungsgänge des Wolff'schen Körpers, sowie die beiden, jedoch unter sich verbundenen Müller'schen Fäden, inseriren sich am unteren Ende der Harnblase, (p, p, o), da wo oberhalb die Urethra (d), unten der Sinus urogenitalis (v) sich befindet.

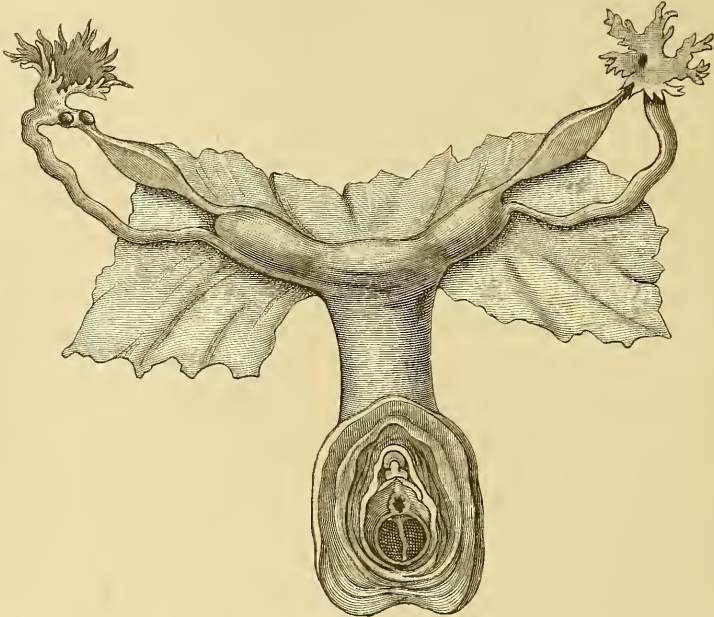
Reste des Urnierentheils des Wolff'schen Körpers findet man beim geborenen Kinde ausnahmsweise. Der Sexualtheil aber der Paracphoron ist ein beständiges Anhängsel des Ovariums.

Während nun der Wolff'sche¹⁾ Körper nicht weiter wächst, die Wolff'schen Gänge (Gartner'schen Canäle) vom Collum abwärts völlig verschwinden und die Function der Harnausscheidung von den Nieren, wenn der Fötus 4 bis 5 cm lang ist, übernommen wird, gelangen die Müller'schen Fäden zur weiteren Ausbildung. An ihnen kann man von der Zeit an, wo die letzteren röhrenförmig sind, zwei Abschnitte, einen oberen mit Cylinderepithel und einen unteren soliden mit kubischem Epithel ausgekleideten, unterscheiden. An der Grenze dieser beiden Abschnitte ist schon ein Knickungswinkel vorhanden, er entspricht dem äusseren Muttermunde. Die Müller'schen Fäden verwachsen, die Zwischenwand zwischen ihnen schwindet, sodass ein gemeinsamer Canal entsteht. Dagegen bleiben die oberen Enden der Müller'schen Fäden getrennt, divergirend. Das obere Ende wird ausgefrantzt: die Fimbrien; dann folgen die Tuben, welche an den Wolff'schen Gängen abwärts wachsend eine spiralgige Drehung schon jetzt machen. Die nächst unteren Stücke bilden verwachsend den Uterus. Dieser nimmt so bedeutend an Grösse zu, dass nicht nur die Andeutung von lateralen Hörnern verschwindet, sondern sich sogar ein Fundus convex hervorwölbt. Unter dem Uterus bilden die Müller'schen Fäden die Vagina. Das oben erwähnte Leistenband des Wolff'schen Körpers rückt als Lig. rot. an die oberen Ecken des Uterus. Die Keimdrüsen bezw. Ovarien sinken von oben nach unten, sodass sie neben dem Uterus liegen. Da wo Vagina und Sinus urogenitalis zusammenstossen, sprosst eine Falte empor: das Hymen.

¹⁾ **J. Müller:** Bildungsgeschichte der Genitalien. Düsseldorf 1830. — **Kussmaul:** Mangel, Verkümmernng und Verdoppelung der Gebärmutter. Würzburg 1859. — **His:** Unsere Körperform. Leipzig 1875. — **Heule:** Handbuch der syst. Anatomie. 1873. — **L. Fürst:** Mon. f. Geb. XXX. — **Winckel:** Atlas. 1881. — **Ahlfeld:** Missbildungen etc. 1882. — **Heppner:** Petersb. med. Zeitschr. 1870, 1. — **Bierfreund:** Z. f. G. XVII, 1. — **Nagel:** Arch. f. mikrosk. Anat. XXXIV. A. f. G. XLV, 3.

Die Missbildungen des Uterus¹⁾ sind an der Hand der gegebenen Verhältnisse leicht zu verstehen. Nehmen wir zuerst an, beide Müller'schen Fäden sind vollkommen vorhanden, so entstehen Doppelbildungen:

1. wenn sich die Müller'schen Fäden überhaupt nicht vereinigen (Bicornität);



49.

Uterus bicornis duplex, vagina duplex, nach Böhmer.

Stellen wir uns vor, dass der Uterus äusserlich vollkommen normal wäre, dass aber innerlich eine Scheidewand bestände, so handelte es sich um Uterus bilocularis.

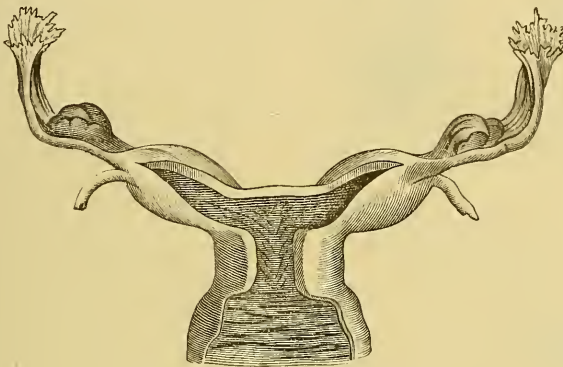
2. wenn sich die Müller'schen Fäden äusserlich zwar vereinigen, wenn aber innerlich die Scheidewand nicht einschmilzt (Bilocularität).

Zu 1 kommen verschiedene Formen vor, und zwar zuerst eine isolirte Entwicklung der völlig getrennten Müller'schen Fäden: Uterus

¹⁾ **Le Fort:** Vices de conformation de l'utérus et du vagin. Paris 1863. — **Schröder:** Kritische Untersuchungen. Bonn 1866. — **Freudenberg:** Z. f. G. V, 334. — **Knassow:** Virch. A. XCII, 35. — **Olshausen:** A. f. G. I. — **Breisky:** A. f. G. VI. — **W. A. Freund:** Berl. Beitr. z. Geb. u. Gyn. II. — **Benicke:** Z. f. G. I. — **Staudé:** Z. f. G. I. — **Schatz:** A. f. G. I, 12. — **Luschka:** Mon. f. Geb. XXII. — **Jänsch:** Virch. A. LVIII, p. 185. — **Borinski:** A. f. G. X. — **P. Müller:** A. f. G. V. — **Hegar:** Berl. Beitr. z. Geb. u. Gyn. III. — **Moldenhauer:** A. f. G. VII. — **Wiener:** A. f. G. XX. — **Werth:** A. f. G. XVII.

bicornis duplex separatus s. *Uterus didelphys*. Diese Doppelbildung ist meist im Verein mit andern Missbildungen bei nicht lebensfähigen Früchten beobachtet. In neuerer Zeit aber sind auch Fälle bei erwachsenen Frauen gefunden.

Ist zwar der Uterus vollkommen doppelt, sodass beide keulenförmige Fundus bedeutend divergiren, dass aber unten die Cervices — wenn auch doppelt — so doch eng aneinander liegen, so handelt es sich um *Uterus bicornis duplex* (Figur 49). Dabei kann die Scheide einfach und doppelt sein. Ein noch geringerer Grad der Duplicität besteht dann, wenn zwar der Uterus zwei Hörner hat, aber unterhalb



50.

Uterus bicornis unicollis.

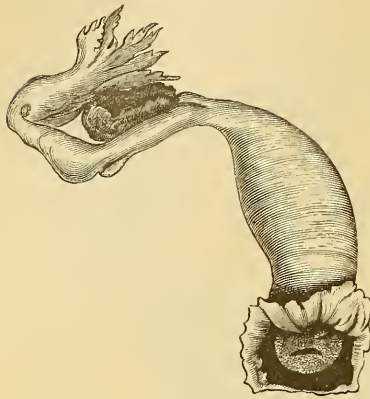von Cervix und Vagina einfach normal ist. *Uterus bicornis unicollis* (Figur 50). Dazu gehören die Fälle, bei denen die Bicornität nur durch Concavität der oberen Contur angezeigt ist: *Uterus bicornis seu arcuatus*, oder bei denen der Fundus auffallend breit ist: *Uterus incudiformis*.

Zu 2 ist zu bemerken, dass die Scheidewand vollkommen vorhanden sein kann: *Uterus septus* oder *Uterus bilocularis duplex*. Die Scheidewand in der Vagina erstreckt sich dabei entweder bis nach unten oder fehlt völlig, sodass die Trennung nur bis zum Cervix geht (vergl. Figur 50).

Ist der Uterus nicht völlig getrennt, sodass die Scheidewand nur rudimentär besteht, so nennt man diese Form *Uterus subseptus*. Häufiger hängt nur eine, verschieden lange Falte vom Fundus uteri herab. Als grosse Seltenheit findet man dagegen zwei *Orificia uteri* — *Uterus biforis* — und eine einzige Uterushöhle. Bedeutung haben diese Missbildungen mehr für den Geburtshelfer als für den Gynäkologen.

3. Ausserdem entstehen noch Missbildungen dadurch,

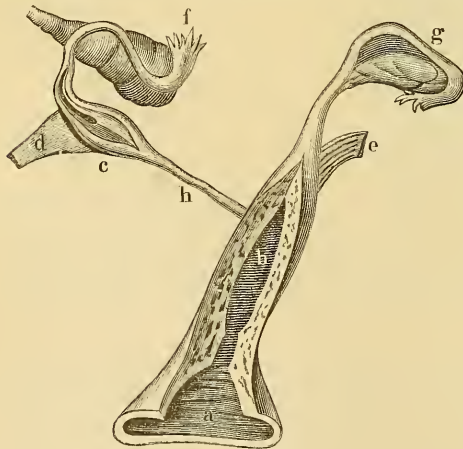
dass der eine Müller'sche Faden überhaupt nicht (Unicornität), oder dass er nur theilweise entwickelt ist. Im ersten Falle entsteht ein Uterus unicornis (Figur 51). Derselbe ist meist etwas mangelhaft, mit überwiegendem Cervix ausgebildet und von der Seite abgebogen, wo der Mangel sich findet. Auf der letzteren Seite fehlen auch Ovarien, Tube und Ligament. rot. Der Uterus unicornis fungirt übrigens völlig normal, ja selbst die Geburt verläuft unter guter Wehenthätigkeit ohne abnorme Symptome.



51.

Uterus unicornis dexter.

Ist das eine Horn zwar entwickelt, das andere aber nur rudimentär, so kann das letztere sowohl dicht am Uterus anliegen als auch weit abgezerrt sein. Das rudimentäre Nebenhorn wird sowohl durch eine bandartige, solide Anschwellung von Muskelfasern gebildet, als auch durch



52.

Uterus unicornis sinister, mit rudimentärem rechten Nebenhorn. (Vgl. unten die Figuren bei den Gynatresien.)

a Scheide, b Uterus unicornis, c rudimentäres rechtes Nebenhorn, einen kleinen, durch einen soliden, muskulösen Strang h mit dem Uterus b verbundenen Hohlkörper darstellend, d rechtes, e linkes Ligamentum rotundum, f rechte Tube und Ovarium, g linke Tube und Ovarium.

einen kleinen Hohlkörper. Mag letzterer dicht am Uterus liegen oder in gewisser Entfernung, so wird er stets dadurch erkannt, dass von ihm das Ligamentum rotundum (Figur 52d) nach unten ausgeht. Die Tube der defecten Seite kann ein solider Strang oder völlig normal sein, auch das Ovarium kann fehlen oder vorhanden sein. Im letzten Falle ist es sowohl normal als in der Beziehung anormal, dass keine Follikel sich in ihm nachweisen lassen.

Da also ein rudimentäres Nebenhorn mit Schleimhaut ausgekleidet sein und eine normale Tube und Ovarium besitzen kann, so sind auch

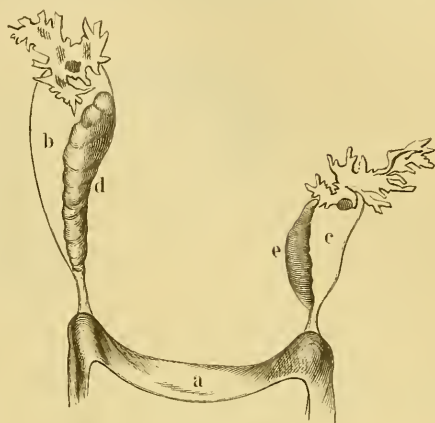
alle Functionen möglich. Die Schleimhaut menstruiert, das Blut sammelt sich an, es entsteht eine Retentionscyste: eine Hämatometra im rudi-

mentären Nebenhorn. Die Tube kann ein befruchtetes Ei aufnehmen, das Ei kann sich im rudimentären Horn entwickeln und dieses in Folge der ungenügenden Muskulatur platzen, sodass Blutung und Tod, wie bei extrauteriner Gravidität, eintritt. Auf diese Fälle kommen wir bei den Gynatresien nochmals zurück.

4. haben wir eine Reihe von Missbildungen, welche so entstehen, dass die Müller'schen Fäden sich zwar aneinanderlegen, dass auch die Scheidewand einschmilzt, und dass beide Müller'sche Fäden völlig gleichartig entwickelt sind, dass aber ein Stück der Müller'schen Fäden rechts und links gleicherweise rudimentär entwickelt ist, während oberhalb und unterhalb alles normal ist. So kann also untere, obere Hälfte der Vagina oder des Uterus fehlen oder rudimentär entwickelt sein.

Meistentheils ist das Stück der Müller'schen Fäden rudimentär entwickelt, welches in der Mitte den Uterus bildet. Also, es kann zunächst beiderseitig Tube und Ovarium und Vagina vorhanden sein, während der Uterus fehlt: Defectus uteri. Ein völliger Uterusdefect ist kaum jemals mit absoluter Sicherheit nachgewiesen. Lagen auch Mastdarm und Blase völlig aneinander, so fand man doch bei allergeringster Untersuchung eine geringe Muskelfaseranhäufung, welche als rudimentärer Uterus zu deuten war. Fehlt der Uterus völlig oder fast völlig, so fehlen auch Ovarien und Tube.

Ein rudimentärer solider Uterus aber ist durchaus nicht selten, er kann ein kleines Organ von der Form des Uterus darstellen, oder als eine Muskelfasermasse quer von einer Tube zur andern ziehen (Figur 53). Dann muss der Defect hauptsächlich auf die unteren zwei Drittel des Uterus bezogen werden. Noch häufiger sind die zwei Hörner gleichmässig ausgebildet, sodass seitlich zwei kleine, weit auseinander liegende, runde oder ovale Hohlorgane vorhanden sind, während Mittelstück und Cervix fehlen (Uterus bipartitus, Figur 54). Die Ovarien und Tuben fehlen hierbei nicht immer. Es ist aber auch umgekehrt, bei

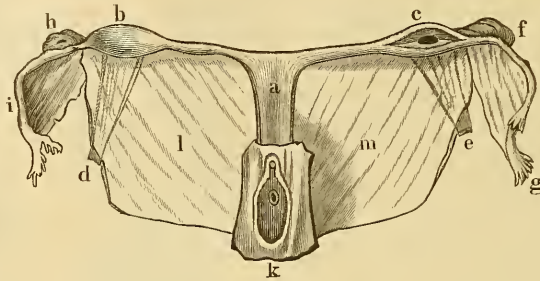


53.

Rudimentärer solider Uterus.
(Kussmaul.)

a muskulöse Partie, den rudimentären Uterus darstellend, b rechte, c linke Tube, d rechtes, e linkes Ovarium.

Mangel der zwei seitlichen Hörner, ein in der Mitte liegendes Uterusrudiment vorgekommen. Daran schliessen sich dann diejenigen Fälle, bei denen der Uterus mit immer grösserer Hinneigung zur Normalität nicht mehr rudimentär, sondern nur mangelhaft, schlecht entwickelt



54.

Rudimentärer Uterus. Uterus bipartitus. (Rokitansky.)

a das rudimentäre Mittelstück, b rechtes Uterushorn, c linkes, aufgeschnitten, um die kleine Höhle zu zeigen, d rechtes, e linkes Ligamentum rotundum, f linkes Ovarium, g linke Tube, h dasselbe rechts, k Scheide, l m Ligamentum latum.

ist. Da der Uterus hier im Wachsthum zurückbleibt, fötale oder wenigstens kindliche Form zeigt, so nennt man diese Bildungshemmung *Uterus foetalis* und *infantilis*. Als geringsten Grad einer Bildungshemmung betrachtet man eine auffallende Enge — *Stenose* — der *Orificia* des Uterus bezw. des *Cavum uteri*.

B. Uterusdefect¹⁾ und Uterus rudimentarius, fötaler und infantiler Uterus²⁾.

Die Formen der unter 4 zusammengefassten Fälle erlangen auch klinische Wichtigkeit. Wie wir sahen, ist der völlige Defect selbst anatomisch schwierig nachzuweisen. Klinisch werden alle Fälle von Uterusdefect, rudimentärem und functionsunfähigem Uterus gleichwerthig sein. Es kommen hier graduelle Unterschiede vor.

Beim Uterusdefect können Scheide, Portio und Ovarien normal

¹⁾ Heyfelder: Deutsche Klinik 1854, p. 579. — Holst: Beitr. z. Geb. u. Gyn. Tübingen 1865. — P. Müller: Scanzoni's Beiträge V. — Leopold: A. f. G. XIV, 3. — Tauffer: Z. f. G. IX, 1. — Kleinwächter: A. f. G. XVII. — Rheinstädter: A. f. G. XIV. — Veit: Z. f. G. I, p. 118. — Flothmann: Deutsch. med. Woch. XV, p. 67. — Warnek: Z. f. G. XVII, p. 299. — Frommel: Münch. med. Woch. 1890, 263. — Schäffer: A. f. G. XXXVII, 199.

²⁾ Tiedemann: Diss. Würzburg 1842. — Säxinger: Prager Vierteljahrsschr. 1866, I. — Schröder: Scanzoni's Beiträge V. — Faber: Klinisches über den Uterus unicornis etc. Dorpat 1881. — Fenikövy: Wien. med. Presse. 1883. — Virchow: Berl. Beitr. z. Gyn. u. Geb. I. — E. Fränkel: A. f. G. VII.

sein. Ich habe wegen „Dysmenorrhoe“ in einem solchen Falle die Castration gemacht und den Uterus ebenfalls entfernt. Derselbe war ein kleiner, solider, an der Portio pendelnder Körper.

In anderen Fällen fehlt die Scheide oder ist kurz und endet blind; handelt es sich um verheirathete Frauen, so wird die Scheide durch den Coitus so erweitert, dass sie ganz normal erscheint. Die äusseren Genitalien sind meist mit wenig Haaren bedeckt. In einem Falle bei einer grossen Frau mit normalem Becken fand ich völliges Fehlen der kleinen Schamlippen und kindliche Brüste fast ohne Warzen.

Andererseits kann auch die Scheide völlig fehlen, sodass die Raphe vom Anus bis zur Harnröhrenmündung als glatte Linie zieht. Ist das Vestibulum vorhanden, fehlt aber die Scheide, so wird sich die Spitze des Penis bei den Coitusversuchen gegen die Harnröhrenmündung richten, sie zerreißen oder successive erweitern und in die Blase eindringen.

Der Uterus infantilis wird bei der Lebenden durch den bimanuellen Nachweis der geringen Grösse des Uterus, sowie durch die Ausmessung mit der Sonde, falls sie möglich ist, diagnosticirt. Die Menstruation, somit auch Ovulation und Befruchtung fehlen.

Während in diesen Fällen der Uterus schon im Fötalleben auf früherer Entwicklungsstufe zurückblieb, kann er auch in der Grösse des ausgetragenen Fötus im ganzen Leben verharren: dies nennt man Uterus foetalis. An der Spitze der Vagina, deren Länge in Folge des Coitus oft normal ist, befindet sich die minimale Portio: ein Knöpfchen, meist mit einem verhältnissmässig grossen, quergeschlitzten Orificium, wie das überhaupt beim weiblichen Fötus der Fall ist. Der Uterus lässt sich sondiren und ist 2 bis 3 cm lang. Die Menstruation findet nicht statt. Therapie hat keinen Sinn, da alle Beschwerden fehlen.

Unter normalen Verhältnissen wächst dieser fötale Uterus zur Pubertätszeit ziemlich schnell zur normalen virginellen Grösse heran. Verharrt aber der Uterus auf dem Maasse der Grösse, das dem Kinde bis zur Pubertät zukommt, so handelt es sich um einen Uterus infantilis, einen Entwicklungsfehler.

Er hat eine vollkommene Höhle, die *Palmae plicatae* aber reichen bis in den Fundus, während sie sonst beim ausgewachsenen Uterus nur bis zum inneren Muttermunde gehen. Wichtig ist, dass mehrere Forscher einen exquisit infantilen Uterus, eine Hypoplasie des Uterus, bei allgemeiner Hypoplasie des Gefässsystems (zu kleines Herz, zu enge Aorta u. dgl.) fanden¹⁾.

Einige Autoren unterscheiden noch einen Uterus pubescens²⁾.

¹⁾ Virchow: Beitr. z. Geb. u. Gyn. I, p. 323.

²⁾ Puech: Annales de gyn. 1874, 465.

Es ist ein Uterus, der zwar in der Pubertätszeit gewachsen, aber nicht die normale Grösse erreicht hat. Dieses Zurückbleiben des Uterus kann Grund zur Dysmenorrhoe und Sterilität sein. Andererseits sieht man oft Fälle, wo in der Ehe, nach häufigem Coitus der Uterus sich vergrössert, die Dysmenorrhoe verschwindet und sogar Gravidität eintritt. Es hat durchaus nichts Auffallendes, dass bei Zurückbleiben des Wachstums die Congestion, welche die geschlechtliche Erregung begleitet, die völlige Ausbildung des Organs veranlasst.

Somit kann man in gewisser Beziehung von Heilbarkeit eines Entwicklungsfehlers sprechen und vielleicht die Natur durch künstliche Congestion: warme Sitzbäder, warme Ausspülungen, Eisenpräparate, gute Nahrung, unterstützen.

Es ist erklärlich, dass Uteri, deren Muskulatur schlecht entwickelt ist, leicht Knickungen acquiriren, oder dass die physiologische Knickung nach vorn stärker ausgeprägt bzw. spitzwinklig wird. Deshalb finden wir nicht selten bei Anteflexio einen sehr kleinen Uterus.

Meist kommen diese Fälle erst nach der Verheirathung zum Arzte wegen Sterilität, Dysmenorrhoe oder Amenorrhoe. Da die sichere Diagnose oft eine grosse sociale bzw. gerichtsärztliche Bedeutung hat, so thut man gut, die Untersuchung vollständig in der Narcose vorzunehmen. Dann wird es leicht sein, zu einem abschliessenden Urtheil zu kommen.

Es muss 1. von der Vagina und den Bauchdecken aus, 2. von Vagina und Rectum aus combinirt untersucht werden. Namentlich das systematische Abtasten der ganzen zwischen Blase und Rectum liegenden Scheidewand führt zum Ziele.

Es ist auch vorgeschlagen, die Harnröhre zu dilatiren, um von Blase und Rectum aus zu untersuchen. Ich habe stets die Diagnose ohne dies stellen können und warne vor der gewaltsamen Dilatation der Harnröhre.

Ob die Ovarien vorhanden sind, wird sich kaum mit Sicherheit nachweisen lassen, selbst dann, wenn man in der Ovarialgegend Körper fühlt, welche die Form der Ovarien haben. In diesem Falle kann beiderseitig ein rudimentärer Uterus (Uterus bipartitus, Figur 54) liegen, sodass die ovalen, walzenförmigen Körper als Ovarium und als Uteruskörper gedeutet werden.

C. Die Gynatresien¹⁾.

Es kann aus verschiedenen Gründen der Abfluss des menstruellen Blutes gehindert sein, sodass sich im Genitalschlauch das Blut an-

¹⁾ P. Müller: Scanzoni's Beitr. V, 67 (Uterovaginale A). -- Haussmann: Zeitschr. f. Geb. u. Gyn. II, 1877. — Simon: Beitr. z. klin. Chir. IV, p. 561, 1889.

sammelt und entweder den ganzen Genitalschlauch oder einen Theil desselben ausdehnt.

Folgende Arten von Gynatresien sind beobachtet:

1. *Atresia hymenalis*. Die Hymenklappe ist nicht perforirt, sondern schliesst den Eingang der Vagina völlig ab. Dieser pathologische Zustand ist angeboren, dabei ist das Hymen meist verdickt, es erscheint nach der Operation 3 bis 4 mm dick.

2. *Atresia vaginalis*. Sie ist sowohl angeboren als erworben. Fehlt als Bildungshemmung ein Theil der Vagina, d. h. haben sich die Müller'schen Fäden nicht entwickelt, so sammelt sich Menstruationsblut oberhalb an. Oder es kann ein Querverschluss oben, mitunter auch unten, in der Vagina liegen. Wölbt in diesen Fällen das Blut die Querwand vor, so legt sie sich an das Hymen an. Dieses kann sogar mit der Querwand verwachsen, sodass die *Atresia vaginalis* eine *hymenalis* zu sein scheint.

Acquirirte Scheidenatresien kommen nach gangränöser Vaginitis vor, diese wiederum kann Folge einer Diphtherie oder Infectiouskrankheit (Masern, Cholera, Scharlach u. s. w.) sein (vgl. S. 62). Derartige Entzündungen werden in der Kindheit bei schweren Allgemeinkrankheiten oft nicht genügend beachtet, sodass, wenn die spätere Folge, die Gynatresie, in Erscheinung tritt, keineswegs sicher gesagt werden kann, ob es sich im konkreten Falle um einen erworbenen oder angeborenen Mangel der Scheide handelt.

3. *Atresia uterina*. Congenitale Atresien der Orificia uteri sind sehr selten, häufiger sind acquirirte. Bei zu häufig wiederholten Aetzungen des Cervicalcanals oder bei unvorsichtiger Anwendung des Aetzmittels kann der Muttermund oder auch die unterhalb gelegene Scheidenpartie sammt der Portio verwachsen. Dasselbe ist nach gangränöser Scheidenentzündung im Wochenbett oder nach bedeutenden Traumen, z. B. Zerreibungen durch geburtshülfliche Instrumente, möglich. Auch nach Amputation der Portio kommt es viel häufiger, als gewöhnlich angenommen wird, zu Atresien.

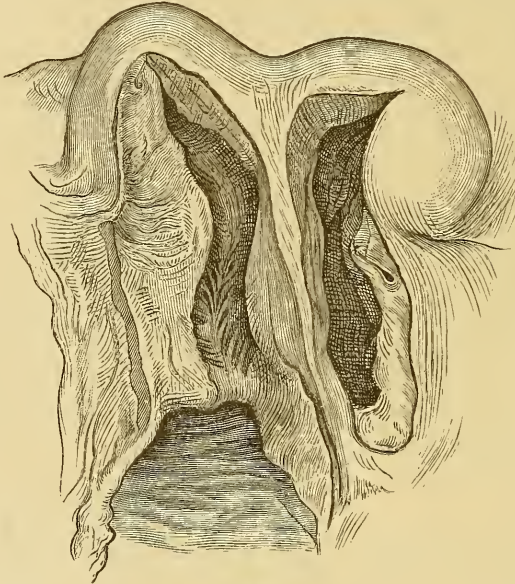
Bei alten Frauen entsteht nicht selten am inneren Muttermund

— **Eggel**: Berl. klin. Wochenschr. 1870, 17. 1872, 36. — **Heppner**: St. Petersburg. med. Wochenschr. 1872, p. 552. — **Simon**: Berl. klin. Wochenschr. 1875, 20 (Therapie). — **Rennert**: C. f. G. 1882, 40. — **Rheinstädter**: A. f. G. XIV (Aetzverschluss). — **Rose**: Mon. f. Geb. XXIX, 6 (Therapie). — **Freund**: Berl. Beitr. z. Geb. u. Gyn. II, 26. Z. f. G. I, 231. — **Breisky**: A. f. G. II, 1 u. VI, 1. Prag. med. Wochenschr. 1876. — **Hegar**: Berl. Beitr. z. Geb. u. Gyn. III, 141. — **Olshausen**: A. f. G. I, 41. — **Simon**: Mon. f. G. XXIV, 292. — **Neugebauer**: A. f. G. II, 246. — **Jaquet**: Zeitschr. f. Gen. u. Fr. p. 130. — **Rheinstädter**: C. f. G. 1890, 142. — **Wyder**: Ann. de gyn. et d'obst. 1890, p. 466.

Atresie. Da aber hier die Menstruation längst vorüber ist, so sammelt sich hinter der Atresie nur etwas Schleim und Eiter (*Pyometra senilis*) an.

In ähnlicher Weise entsteht bei Prolapsen des Uterus, im langgezogenen Cervix eine Verwachsung.

4. Die Gynatresie kann eine einseitige sein. Wenn, wie oben (S. 127) auseinandergesetzt, ein rudimentärer aber mit Schleimhaut ausgekleideter Uterus (Figur 52) vorhanden ist, so wird durch das Menstrualblut dieses hohle Uterusrudiment ausgedehnt.



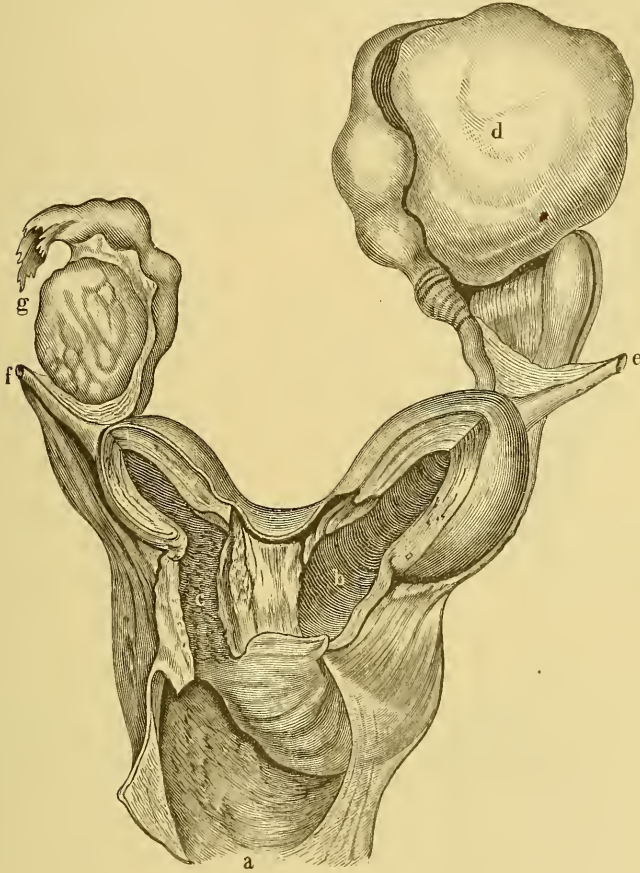
55.

*Uteris bicornis. Atresie des Orificium uteri sinistri,
Haematometra sinistra.*

Oder es befindet sich an dem vollkommen doppelten Uterus eine rudimentäre Scheide, welche nur in geringer Längenausdehnung der ausgebildeten Scheide anliegt und blind endet. Auch in diesem Falle sammelt sich das Blut an, sodass also hier die Blutretentionscyste Uterus und Scheidenrudiment betrifft. Das Blut dickt sich zu einer, höchst charakteristischen, theerartigen, chocoladenfarbigen, oft fast schwarzen Flüssigkeit ein. In seltenen Fällen fand man statt des Blutes Eiter bezw. Schleim. Man müsste hier annehmen, dass constitutionelle Amenorrhoe und Uteruskatarrh bestand. Oder man bezieht diese *Pyometra lateralis* auf sekundäre Eiterungen der Cystenwand.

In sämtlichen Fällen sammelt sich oberhalb des Verschlusses das Menstruationsblut an.

Bei Atresia hymenalis dehnt sich die Scheide sehr bedeutend aus (Haematokolpos). Der Uterus sitzt als Appendix oben auf dem Blutsack etwas seitlich, meist rechts und ist leicht zu diagnosticiren. Fehlt aber ein Theil der Scheide, so entfaltet der bedeutende Innen-



56.

Haematometra et Haematosalpinx. (Nach Bandl.)

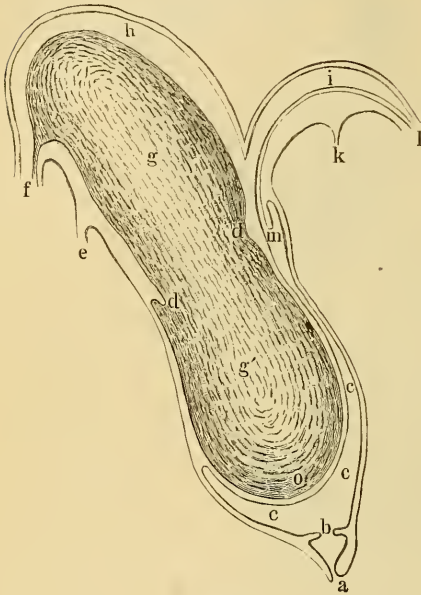
a Scheide, c die sich in die Scheide öffnende Uterushälfte, b die nach der Scheide zu geschlossene Uterushälfte, Haematometra sinistra, d die Haematosalpinx sinistra, e linkes, f rechtes Ligamentum rot., g rechte Tube und Ovarium.

druck auch allmählich den Uterus, sodass seine stark verdünnten Wände einen Theil der Blutcystenwand ausmachen. Dies ist natürlich je mehr der Fall, je höher die Atresia vaginalis liegt.

Bei einer Atresie im äusseren Muttermund, oder, wie häufiger, in der Portio nebst Laquear vaginae, bildet der Uterus allein die Blut-

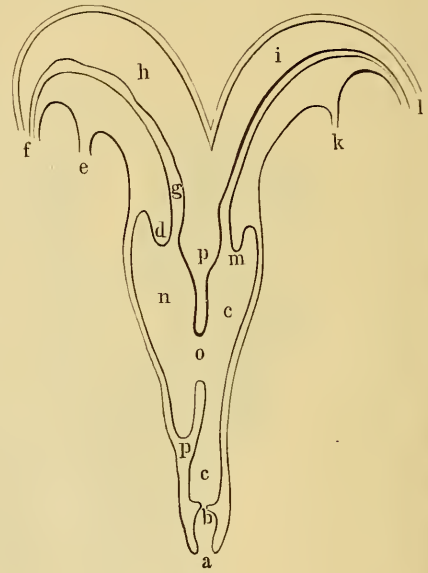
cyste (Haematometra). Auch bei doppeltem Uterus, Uterus bicornis duplex, kann das eine Horn atretisch sein, sodass in ihm das Blut sich ansammelt. Diesen Fall bildet Rokitansky ab, Figur 55 (Haematometra lateralis).

In nicht wenigen Fällen betheiligen sich auch die Tuben (Haematosalpinx¹⁾, Figur 56). Da man den interstitiellen Theil nicht



57.

Uterus bicornis, vagina subseptata. a Vulva, b Hymen, cc der Zwischenraum zwischen der Blutretentionscyste und dem Hymen, bei starker Blutansammlung verschwindend, dd Orificium uteri dextri externum, e rechtes Lig. rot., f Tube, g Haematometra, g' Haematokolpos, von der offenen Scheide cc durch eine von der Portio entspringende vaginale Zwischenwand getrennt, h rechter Uterus, i linker Uterus bei m sich in die Scheide c öffnend, k linkes Lig. rot., l linke Tube, o Stelle, wo die Incision gemacht wurde, aus welcher das Retentionsblut abfloss.



58.

Derselbe Fall nach der Operation. a Vulva, b Hymen, cc Vagina, pp Zwischenwand in der Vagina, bei o die künstliche Oefnung, aus welcher das Blut abfloss, n rechte Vagina, früher Hämatokolpos (g' in Figur 57), d Muttermund, g Uterushöhle, e Lig. rot., f Tube, h rechter Uterus, i linker Uterus, k linkes Lig. rot., l linke Tube, m linker Muttermund, sich in die Scheide c öffnend.

ebenfalls erweitert, sondern meist verlegt fand, so darf man sich das Entstehen der Haematosalpinx nicht allein durch Rückstauung erklären. Vielmehr scheint nach Anfüllung des Uterus der centrifugale Druck auf

¹⁾ Näcke: Arch. f. Gyn. IV. — Steiner: Wien. med. Wochenschr. 1871, 29 u. 30. — Keller: Diss. Kiel 1874. — Fuld: A. f. G. XXXIV, 191. — Leopold: A. f. G. XXXIV, 371. — Walter: Diss. Giessen 1890. — Veit: C. f. G. 1891, 444.

die Uterusschleimhaut so bedeutend zu sein, dass bei der Menstruation nicht sie, sondern vicariirend die Tubenschleimhaut blutet. Allerdings kann dieses Blut aus dem abdominalen Ende ausfliessen, meist entsteht aber eine perimetritische Verklebung um die Tuben herum, und es bilden sich grosse, dünn- aber auch dickwandige, wurstförmige Blutcysten.

Bei Blutansammlung in einem rudimentären Uterus und Vagina (*Haematometra et Haematokolpos unilaterialis*) gelangt die Blutcyste bei starker Ausdehnung nach der Mitte der Abdominalhöhle hin. Die sich herabwölbende, rudimentäre Scheide kann so gegen das Hymen der ausgebildeten Seite drängen, dass zunächst eine einfache *Atresia hymenalis* vorzuliegen scheint.

Diesen Fall bilden wir nach einer schematischen Figur Freund's (Figur 57 und 58) ab.

Symptome und Ausgänge.

Das Charakteristische aller Gynatresien ist, dass sie Symptome erst beim Menstruationsbeginn machen. Das sich ansammelnde Blut verursacht, den Genitalschlauch ausdehnend, Schmerzen. Diese Schmerzen sind zunächst gering, sodass sie als Menstruationsmollimina gedeutet werden. Allmählich, namentlich wenn der Uterus zur Bildung der Blutcyste verwendet wird, nehmen die Schmerzen zu, sie können einen so hohen Grad erreichen, dass die Gesundheit untergraben wird. Ja wenn erst perimetritische Auflagerungen sich gebildet haben, dauern die Schmerzen ununterbrochen an. Während der Menstruationszeit verstärken sie sich zu den heftigsten Uteruskoliken.

Ohne Symptome verläuft die *Pyometra* der alten Frauen, welche man häufig ganz zufällig bei *Obductions* findet. Der Uterus ist hier nicht stärker ausgedehnt als bis zu einem Durchmesser von 6 bis 8 cm. Ganz vereinzelt wird über eine mannskopfgrosse Ausdehnung berichtet.

Die Ausgänge sind sehr verschieden. Bei *Atresia hymenalis* platzt das Hymen, sowohl ganz spontan, als auch in Folge eines zufälligen Traumas. So z. B. bei den *Coitusversuchen*, beim *Touchiren*, bei einem Sprung oder Fall. Auch bei tief sitzender *Vaginalatresie* kann dieser günstige Ausgang eintreten.

Ist der obere Theil der Scheide und des Uterus ausgedehnt (*Haematometra et Haematokolpos*), so kann es zum Durchbruch in Blase und Rectum kommen. Der obere Theil des Uterus platzt nicht spontan, wohl aber kann ein ungünstiger Ausgang durch Platzen der *Haematosalpinx* eintreten. Gewöhnlich in Folge eines zufälligen Traumas reisst die dünne Tubenwand ein und das Blut ergiesst sich in die Peritonäalhöhle. Ist der Bluterguss ein sehr bedeutender, so

entsteht meist tödtliche Peritonitis. Im günstigsten Falle kommt es zu Hämatocelenbildung.

Wenn durch das lange Siechthum die Patientin sehr herunterkommt, so ist es möglich, dass Amenorrhoe durch Anämie entsteht. In diesen Fällen hört das Wachsthum des Tumors auf und es tritt eine Art Naturheilung ein. Namentlich kann dies der Fall sein bei Haematometra lateralis im rudimentären Horn. Hier übernimmt vielleicht — wie bei der Haematosalpinx — das normale Horn vicariirend die Function des rudimentären.

Meistentheils aber nehmen die Symptome allmählich so an Schwere zu, dass ärztliche Hülfe gesucht wird.

Diagnose.

Die Anamnese ergibt das Fehlen der Menstruation trotz vorhandener Molimina und die unter Schmerzen entstandene Geschwulst im Abdomen. Auch überstandene Operationen, Aetzungen, schwere Entbindungen mit langdauerndem Eiterausfluss oder Infectionskrankheiten im Kindesalter sind für die Diagnose wichtig.

Bei der digitalen Untersuchung ist die Diagnose der Hymenalatresie leicht. Oft schimmert das schwarze Blut durch das verdünnte Hymen durch. Auch bei Vaginalatresien ist kein Zweifel, um was es sich handelt. Die combinirte Untersuchung weist den prallelastischen Tumor im Becken nach.

Sehr vorsichtig ist die Palpation auszuführen, jeder starke Druck kann die Tube zum Platzen bringen. Dann ist tödtliche Peritonitis möglich.

Da es sich, ausgenommen die wenigen Fälle im Wochenbett erworbener Atresien, um Individuen handelt, welche noch nicht geboren haben, so sind die Bauchdecken resistent und erschweren die Palpation. In derartigen Fällen verzichte man lieber darauf, einen undeutlichen Tumor, der an der Cyste sitzt, genau zu palpiren.

Sehr wichtig ist die Exploration vom Mastdarm aus. Sie giebt in diesen Fällen die besten Resultate. Jeder Tumor, der das Becken überdacht, dagegen die Höhle freilässt, gehört dem Uterus an. Die Ausdehnungen der Scheide liegen theilweise im Becken. Dabei ist auch meist der Uterus als harter Körper auf dem Tumor im Leibe zu fühlen. Demnach beweist Hochliegen des Tumors Hämatometra, Tiefliegen Hämatokolpos. Diese Unterscheidung ist für die Therapie sehr wichtig.

Bei schlaffen Bauchdecken abgemagerter Personen fühlt man auch deutlich die wurstförmige, verschieden dicke Tube. Schon bei der Vermuthung einer Haematosalpinx unterlasse man jeden stärkeren Druck.

Ist der äussere Muttermund verschlossen oder endet die Scheide oben narbig blind, so muss das blinde Ende der Scheide im Speculum genau durchsucht werden.

Schwierigkeit in der Diagnose entsteht bei einseitiger Hämatometra. Die hier sich bildende Geschwulst verschiebt die Beckenorgane so bedeutend, dass man an der Kenntniss der normalen Lageverhältnisse keinen Anhaltspunkt hat. Auch fehlt die Amenorrhoe, denn das nicht verschlossene Uterushorn menstruiert. Bei der Untersuchung fühlt man eine pralle Geschwulst, die der Scheide anliegt. Kann man noch mit dem Finger in die Scheide eindringen, so ist bei der combinirten Untersuchung und dem Gedanken an die Missbildung die Diagnose leicht. Ist aber die Hämatokolpos so gross, dass der Finger nicht eingeführt werden kann, so muss die Sonde die Gegenwart eines Lumens feststellen.

Bei höher liegender Atresie liegt der Muttermund halbmondförmig der ausgedehnten Cyste an, sodass es den Eindruck macht, als sei die eine Cervixseite sehr erheblich aufgebläht. Da bei starkem Innendruck die Cyste sich ganz hart anfühlt, so kann die Diagnose zwischen Cervixmyom und Haematometra lateralis schwanken. Auch bei hohem Sitz, oder gar bei vollkommener Trennung des rudimentären Uterus ist die Diagnose schwierig. Nur durch längere Beobachtung, per exclusionem und durch mehrfache genaue Explorationen mit allen combinirten Methoden kommt man hier zur Sicherheit.

Ein ganz vorzügliches, ungefährliches, namentlich für den, in der Palpation der Bauchgeschwülste unerfahrenen Arzt, werthvolles diagnostisches Hülfsmittel ist die Probepunction mit einer Pravaz'schen Spritze. Bei der Wichtigkeit der richtigen Diagnosenstellung ist die Probepunction in jedem unsicheren Falle vor der Operation vorzunehmen. Nur die Gegenwart des dicken, theerartigen, schwarzen Blutes, das mit Nichts zu verwechseln ist, lässt auf eine Hämatometra schliessen. Helles Blut zieht die Spritze aus jedem Fibrom. Dass die Haut und die Spritze in der allersorgfältigsten Weise desinficirt werden müssen, ist selbstverständlich. Anwendung einer schmutzigen Spritze kann zur Verjauchung führen.

Prognose.

Nur bei tiefsitzender Vaginalatresie und bei Hymenalatresie ist die Prognose absolut günstig. Bei allen anderen Gynatresien ist die Prognose ohne Eingriff zweifelhaft. Ohne Operation bringen die stets zunehmenden Schmerzen den Ernährungszustand sehr herunter, und die Gefahr des Platzens der etwa vorhandenen Hämatosalpinx nach der Peritonäalhöhle hin droht fortwährend.

Bei richtiger Diagnose und Therapie d. h. bei operativer Eröffnung mit allen Vorsichtsmaassregeln ist auch hier die Prognose gut.

Behandlung.

Die Behandlung besteht in der operativen Herstellung einer bleibenden Oeffnung für den Ausfluss des Menstrualblutes und, falls dies unmöglich, in der Entleerung der Cyste und der Castration.

Bei Atresia hymenalis oder vaginalis wird ein Einstich gemacht und dann mit Pincette und Cooper'scher Scheere ein möglichst grosses Loch aus der obstruirenden Membran ausgeschnitten. Dies muss deshalb geschehen, weil sonst der Coitus später auf Schwierigkeiten stösst. Das Hymen ist oft auffallend dick, sodass der Penis nicht eindringen kann. Sollten die Schnittwunden bluten, so empfiehlt sich die Vereinigung der Wundränder durch Knopfnähte.

Liegt die Cyste tief im Becken, fühlte man sogar den Uterus auf dem Fundus der Geschwulst, handelt es sich also um eine Hämato-colpos, so kann man nach der Eröffnung sofort ausspülen, denn die Scheide liefert kein neues Blut. Am besten schiebt man ein fingerdickes Gummirohr, an dem ein dünnes, oben 1 cm längeres angenäht ist, noch in der Narcose hoch in die Cyste. Das Rohr wird an den Introitus vaginae angenäht. Jetzt ist man in der Lage, bequem und sicher, ohne Schmerzen zu machen, auszuspülen. Man braucht oft 10 und mehr Liter, bis alle Massen entfernt sind.

Fehlt der untere Theil der Scheide, so markirt man die Harnröhre durch einen festen Katheter und führt den Finger in den Mastdarm, um sich ein Urtheil über die Dicke der dazwischenliegenden Bindegewebspartie zu bilden. Es wird ein Querschnitt zwischen Urethra und Rectum gemacht, und nun bohrt man sich mit dem Finger nach oben, nach dem Tumor hin, selbstverständlich unter fortwährend wiederholter Controle von Mastdarm und Harnröhre aus. Feste Stränge durchschneidet man mit der Scheere. Gelingt es auch nicht, eine wirkliche Vagina herzustellen, so ist schon viel gewonnen, wenn man in die Retentionscyste gelangt, um dem Blut Abfluss zu verschaffen. Oft fehlt nur ein Theil der Vagina, man kommt in einen Raum, der später sich als Vagina erkennen lässt. Man hat auch vorgeschlagen, die Harnröhre zu dilatiren und eine künstliche Blasenscheidenfistel herzustellen, sodass also das verhaltene und das zukünftige Menstruationsblut in die Blase fliesst. Ich halte dies nicht für richtig. Bei vorsichtigem Vorgehen gelingt es immer, sich zwischen Blase und Mastdarm zur Blutcyste hinzuarbeiten. Ist das Blut entleert und zunächst durch eine Verweilröhre der Abfluss gesichert, so schliesse ich in den Fällen, bei denen ein dauernder Abflusscanal sich nicht herstellen lässt, die Castration an.

Letzteres geschieht erst nach einigen Monaten, nachdem der Beweis geliefert ist, dass die Communication sich wieder schliesst. Jedenfalls ist dies Verfahren viel rationeller, als die wiederholten Versuche, eine „Vagina“ zu bilden. Man will die Kranken heilen. Eine Heilung ist aber nicht erzielt, wenn stets nach wenigen Monaten eine neue Dilatation nöthig wird. Deshalb empfehle ich dringend in den Fällen, wo die Vagina völlig fehlt, zu castriren.

In einem Falle war der Uterus sehr beweglich, ich nähte die Portio in die Vulva ein, sodass also die Menstruation direct aus dem Uterus nach aussen floss. Ich habe den Fall später wieder untersucht. Die Patientin blieb völlig gesund, der Uterus hatte das Vestibulum etwas nach oben gezogen und eingestülpt.

Auch habe ich in einem Falle, in dem sich die Diagnose sicher stellen liess, Uterus sammt Adnexen per laparotomiam entfernt.

Handelt es sich um eine seitliche Hämatomkolpos, so wird ein Stück aus der Zwischenwand excidirt (vgl. Figur 57 und 58 S. 132).

Grosse Schwierigkeiten entstehen dann, wenn das von verhaltenem Menstrualblut ausgedehnte, rudimentäre Horn entfernt von der Scheide liegt. Auch hier muss bei sicherer Diagnose (Probepunction!) operirt werden. Man sucht durch Laparotomie dem Tumor beizukommen und ihn zu extirpiren oder man näht ihn, nach möglichst grosser Resection und Ausschneidung der Schleimhaut, in die Bauchwunde ein. Der Sack „verödet“ unter Mithülfe von Aetzungen. In der Art habe ich einen Fall geheilt.

Bei Hämatometra muss man vorsichtig verfahren. Es kann die Blutcyste verjauchen, es kann erheblich in die Cyste bluten und eine Hämatosalpinx kann platzen.

Die Verjauchung tritt leicht ein, wenn man nicht die ganze Flüssigkeit auf einmal entfernt und den Sack desinficirend ausspült. Dies ist aber gewagt, weil bei der Unfähigkeit des hyperextendirten Uterus, sich zu contrahiren, die Wiederanfüllung mit frischem Blute zu fürchten ist.

Wartet man einige Zeit, legt man einen Sandsack vorsichtig auf den Leib, und spült man mit dem Doppelrohr aus, so tritt keine Blutung ein. Ich habe in dieser Weise wiederholt operirt.

Der Berstung einer Hämatosalpinx folgte mitunter eine tödtliche Peritonitis. Das Platzen erfolgte sogar spontan. Dem sich verkleinern den Uterus muss die Tube folgen und die Bewegung der Tube bei dieser Dislocation führte zum Platzen. Besonders aber jedes Trauma: z. B. plötzlicher Lagewechsel, Erbrechen oder Niesen, Druck oder Compression des Unterleibes, führt zur Berstung. Aus diesem Grunde ist es zu untersagen, nach der Punction schroff auf den Leib zu

drücken. Die Patientin ist aufs Genaueste zu instruiren, dass sie still zu liegen habe.

Zu widerrathen ist auch das Aussaugen mit dem Aspirator oder mit einer Spritze. Das Loch der Aspiratornadel ist so klein, dass es in der Tiefe kaum zu finden ist und sich behufs der Nachbehandlung schwer dilatiren lässt, um bei Zersetzung Ausspülungen zu machen. Dann wirkt, wenn die Uteruswandungen nicht folgen, die Saugkraft des Aspirators wie ein Schröpfkopf, es wird also neues Blut an- und eingesaugt.

Zu bemerken ist, dass häufig erst, wenn die Gefahr vorüber und die Cyste verschwunden ist, die Diagnose der speciellen Form der Gynatresie gestellt wird. Stand auch die allgemeine Diagnose „Hämatometra“ fest, so gelingt es doch erst später bei der nunmehr gefahrlosen Palpation, combinirten Untersuchung und Sondirung, nach Aufhören der durch die Cyste bedingten Verschiebung aller Beckenorgane, genau zu erkennen, um welche Bildungsanomalie es sich handelt.

Muss man auf die Möglichkeit der Ehe bezw. Conception aus anatomischen oder individuellen Gründen verzichten, so ist gewiss in allen diesen Fällen die Castration als definitiv heilende Operation anzuschliessen.

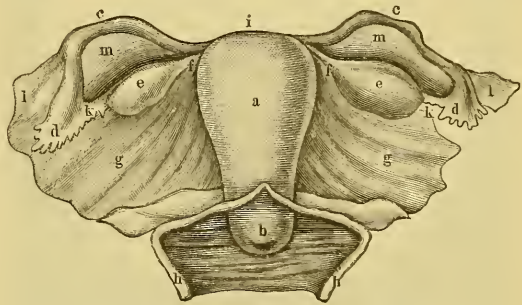
Sechstes Capitel.

Die Entzündungen des Uterus.

A. Anatomie.

Der Uterus (Figur 59), dessen Entwicklungsgeschichte S. 120 beschrieben ist, hat Birnform, sein unterer Theil, hinten mehr, vorn weniger tief in die Scheide hineinreichend, heisst: Portio vaginalis uteri. Man theilt den Uterus in Körper und Cervix, die am inneren Muttermund sich scheiden. Die Grenze von Körper und Cervix ist auswendig vorn die Umschlagstelle des Peritonäums, inwendig die Stelle, wo die *Palmae plicatae* enden und sich die Höhle verengt: am *Orificium internum*.

Der Uterus besteht aus glatten Muskelfasern. Die oberste Schicht, wie eine Kappe über dem Fundus liegend, ist mit dem Peritonäum fest verbunden, sodass letzteres sich nicht abpräpariren lässt. Mit dieser oberen Schicht zusammenhängend, finden sich Muskelfasern in allen vom Uterus ausgehenden Ligamenten und in dem ganzen Pelveoperitonäum. Die mittlere, dickste, stark verfilzte Schicht enthält die meisten Gefässe. Die innere Schicht bildet ringförmige Anhäufungen von Muskelfasern um die Ausführungsgänge der Tuben und den inneren und äusseren Muttermund. Die Höhle des Uterus endet unten am *Orificium externum* (Figur 59b), *Os tincae* genannt; sie ist mit einer Schleimhaut ausgekleidet, welche Flimmer-epithel trägt und von zahlreichen tubulösen, ebenfalls mit Flimmer-

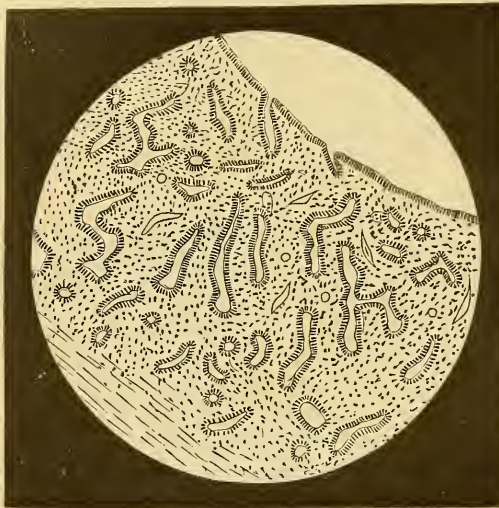

59.

Innere Genitalien von hinten.

a Corpus uteri, b Portio vaginalis mit dem *Orificium externum*, c Tube, d Abdominalöffnung der Tube, Fimbrien, e Ovarium, f *Lig. ovarii*, g *Lig. latum*, h Vagina, i Fundus uteri, k *Fimbria ovarica tubae*, l *Lig. infundibulo-pelvicum*, m *Mesosalpinx sive Ala vesperilionis*, den Nebeneierstock zwischen seine zwei Platten einschliessend.

epithel versehenen Drüsen durchsetzt ist. Die Drüsen kreuzen sich vielfach, sodass man auf jeden Schnitt eine grosse Anzahl Querschnitte der Drüsenlumina erblickt (Figur 60). Die Schleimhaut hängt mit der Muscularis so zusammen, dass sie von ihr nicht mit dem Messer getrennt werden kann. Die Grenze ist keine gerade Linie, an vielen Stellen senkt sich die Schleimhaut etwas tiefer als an andern in die Muscularis ein. Eigentlich ist der ganze Uterusmuskel als Muscularis mucosae uteri aufzufassen. Das periglanduläre Gewebe ist ungemein weich und besteht aus rundlichen Bindegewebszellen. Deshalb lässt die Schleimhaut eine verschiedene Blutfüllung leicht zu. Ein Charakterist-



60.

Schleimhaut des Uterus.

Gefässe und Drüsen quer und schräg durchschnitten.

pathologisch der Cervix mehr als der Uterus. Auch haben die Cervixdrüsen eine mehr acinöse (hirschhornartige) Form. Namentlich in der Schwangerschaft und bei pathologischer Hypertrophie der Portio findet man im Cervicalcanal bis auf die Portio übergreifend viele verzweigte Drüsen. Der Schleim des Cervix ist glasig und wird eingedickt so zähe, dass man ihn mit der Zange (Figur 29 und 30) fassen und anziehen kann.

Die zu- und abführenden Gefässe der weiblichen Generationsorgane sind sehr zahlreich und stammen aus verschiedenen Quellen.

Zunächst ziehen die beiden Spermaticae in den Lig. latis zum Uterus hin und versorgen Tube, Ovarium und Fundus uteri mit einem reichen, vielfach anastomosirenden Adernetz. Zweitens zieht seitlich

ycum der Uterusschleimhaut ist die leichte und schnelle Regeneration nach Zerstörung, sei es nun, dass die Schleimhaut beim Abort, im Puerperium durch ein Trauma (Auskratzung) oder durch eine Aetzung entfernt wurde.

Die Utriculardrüsen seerniren physiologisch einen dünnen Schleim.

Der Cervicalcanal hat dadurch eine relativ grosse Schleimhautoberfläche, dass sich in ihm die zahlreichen Falten des Arbor vitae (Palmae plicatae) erheben. Deshalb seernirt physiologisch und

die aus der Hypogastrica stammende Art. uterina, welche links oft doppelt angetroffen wird, durch das Lig. lat. an diejenige Stelle des Uterus, wo Uterus und Cervix zusammenstossen. Aus der Hypogastrica stammen ebenfalls eine Anzahl kleinerer Arterien, welche als Art. vaginales die Scheide versorgen. Die Gefässe der äusseren Genitalien stammen aus der Art. pudenda communis. Und zuletzt sendet die Art. epigastrica einen Zweig nach dem Uterus, welcher mit dem Lig. rot. nach dem oberen Uteruswinkel zieht. Diese Arterien gehen vielfache Anastomosen unter sich ein, und neben ihnen ziehen eine grosse Anzahl klappenloser vielfach communicirender Venen nach den Orten hin, woher die Arterien entstammen, also als Plexus pampiniformis zur Spermatica interna nach oben, als Plexus uterinus seitlich durch die Lig. lat. nach aussen zur Hypogastrica, welche auch die Plexus vaginales aufnimmt, und drittens mit dem Lig. rotundum nach aussen zu den Bauchdecken.

In Nachbarschaft der Venen und Arterien ziehen ebenfalls Lymphgefässe durch die Ligamenta lata.

Demnach ist also der Uterus nicht ein Organ wie Leber und Niere, das, von einem Hilus aus durch einen grossen Arterienstamm ernährt, ohne directen Zusammenhang mit der Umgebung, isolirt erkranken könnte. Eine Hyperämie, auf irgend einen Theil des Uterus beschränkt, ist nicht denkbar. An einer arteriellen Congestion und venösen Stauung müssen Uterus und Annexe stets gleichmässig theilnehmen. Namentlich an den Seiten des Uterus ist die Grenze des Organs kaum genau zu demonstrieren. Will man eine Entlastung der Uterusgefässe bewirken, so wird man erstens die allgemeine Plethora abdominalis mindern müssen, zweitens wird man durch Blutentziehungen an den äusseren Genitalorganen, dem Damm oder der Epigastrica — Leistengegend — auf die Blutmenge der Gebärmutter einwirken, und drittens kann man durch den Blutverlust bei der Ausschabung der Uterushöhle oder der Stichelung der Portio dem Uterus Blut entziehen.

Diese Unmöglichkeit, den Uterus als isolirtes Organ aufzufassen, wird besonders auch dann klar, wenn man die Verhältnisse des Muskels betrachtet. Die oberflächliche Muskelkappe hängt mit dem Peritonäum so fest zusammen, dass sich letzteres nicht abziehen lässt. Eine isolirte Erkrankung des Uterusparenchyms oder des über dem Uterus befindlichen Peritonäums ist deshalb unmöglich. Betrachten wir den Umstand, dass sich die Uterusmuskulatur mit dem begleitenden Bindegewebsgerüst in alle vom Uterus abgehenden Bänder fortsetzt, so wird ebenso eine Bethheiligung der Umgebung des Uterus bei Entzündungen nicht fehlen. Jedenfalls wird eine progrediente Entzündung über das Organ hinaus leicht fortschreiten, sodass z. B. bei einer Metritis auch eine Peri-

metritis und Parametritis entsteht, bezw. dass bei Entzündung des Uterusparenchyms auch der Ueberzug und das benachbarte Bindegewebe erkrankt.

Ebenso ist die Uterusschleimhaut nicht wie z. B. die Magen- oder Darmschleimhaut durch eine Bindegewebsschicht von der Muscularis geschieden. Die Schleimhaut mit dem Drüsenfundus senkt sich stellenweise tief zwischen die Muskelbündel des Uterus ein, sodass bei einer allgemeinen Hyperämie des Uterus die Schleimhaut nicht unbetheiligt sein kann.

Die Nerven des Uterus stammen aus dem Sympathicus, und zwar aus dem Plexus hypogastricus lateralis, welcher innerhalb der Ligamenta lata seitlich vom Uterus liegt. Eigenthümlich ist, dass die untere Fläche der Portio fast bei allen Frauen keine Schmerzempfindung hat, sodass man hier schneiden, kratzen, brennen und nähen kann, ohne Schmerzen zu bereiten.

B. Die acute Metritis.

Aetiologie.

Eine progrediente Bindegewebsentzündung entsteht im Uterus ebenso wie an anderen Orten, wenn in eine Wunde des Uterus oder seiner Schleimhaut pathogene Kokken gelangen.

Dass zersetzter Scheiden- und Uterusinhalt allein die Metritis nicht verursacht, beweisen die Fälle, wo nichttrentirtes, übelriechendes, zersetztes Menstrualblut, ohne irgendwie zu schaden, ganz allmählich verschwindet.

Gemäss der tiefen, geschützten Lage des Uterus werden zufällige Wunden kaum möglich sein. Nur im Wochenbett, wo die Uterusinnenfläche eine grosse Wunde bildet und wo die Lochien Nährflüssigkeit für Kokken bieten, entsteht leicht eine progrediente Entzündung, eine Metritis. Ausserhalb des Puerperiums ist es der Arzt, der bei unsauberem Vorgehen inficirt. Die sich anschliessenden Entzündungen bewahren ausserhalb des Puerperiums meist einen localen Charakter. Aber bei grösserer Virulenz des inficirenden Agens kann auch die Entzündung eine gefährlichere sein. Selbst auf einfache Sondirungen oder kleine Schnitte mit unreinen Instrumenten ist eine tödtliche Metritis und Peritonitis gefolgt.

Ferner kann eine Metritis entstehen, wenn zersetzte Secrete nicht abfliessen. So habe ich eine lebensgefährliche Metritis und Perimetritis gesehen, die nach vergessenen Tampons bei zu starker Menorrhagie eingetreten war. Auch bei Fäulniss intrauteriner Liquor-ferri-Borken kommt es zu entzündlicher Schwellung des Uterus. Nament-

lich jauchende Pressschwämme, Mangel an antiseptischer Sorgfalt bei der Laminariadilatation haben oft zu acuter Metritis Veranlassung gegeben. Selbst bei schlecht passenden Vaginalpessarien kann Metritis entstehen. Ferner macht ascendirende Gonorrhoe Metritis acuta, da die Gonokokken bis tief in die Muskulatur hinein wachsen.

Anatomie.

Bei der acuten Metritis ist der Uterus oft erheblich vergrössert. Es findet eine Durchtränkung des Gewebes mit seröser Feuchtigkeit, eine Auswanderung weisser Blutkörperchen und eine Entwicklung von Strepto- oder Staphylokokken zwischen den Muskelfasern statt. Gemäss dem innigen Zusammenhang aller Substrate der Gebärmutter sind Perimetrium und Endometrium an der Entzündung betheiligt.

Symptome und Verlauf.

Tritt nach den geschilderten ätiologischen Momenten Uebelbefinden, Empfindlichkeit der Unterbauchgegend, „Ziehen“, wehenartiger Schmerz und eine Temperaturerhöhung (38 bis 39°) ein, so deutet dies auf Metritis acuta. Aber es kommen auch bei Retention der Secrete im Uteruscavum hohe Temperaturen und Schüttelfröste vor. Ferner besteht deutlich Schwellung des Uterus; derselbe fühlt sich auffallend weich, eindrückbar, wie ödematös an und erreicht die Grösse eines im dritten Monat schwangern Uterus. Die Schmerzen haben oft deutlich den Charakter von Wehen. Der Druck von aussen und die Bewegungen des Uterus sowohl mit dem Finger als beim Stuhlgang und Urinlassen sind empfindlich, sodass man schon daraus auf eine Betheiligung aller Substrate schliessen kann. Indessen kommen auch Fälle vor, bei denen anfangs keine Druckempfindlichkeit, sondern nur ein dumpfer Beckenschmerz besteht. Uebelkeit und Erbrechen treten ein. Gleichzeitig besteht ein im Beginn blutiger, später eitriger mit Fetzen der durch Kokkeninvasion abgestorbenen Schleimhaut vermischter Ausfluss.

Wie beim Erysipel Abscesse in den infiltrirten Geweben entstehen, so kann es auch hier, übrigens sehr selten, zur Eiterbildung im Uterusparenchym kommen. So hatte ich eine acute Metritis nach bilateraler Discission beobachtet. Später wurde wieder eine erweiternde Operation vorgenommen. Dabei floss auf einmal Eiter über die Schnittfläche des Cervix. Ich konnte feststellen, dass der Abscess in der Muskulatur des Uterus lag. Die in der alten Literatur beschriebenen Uterusabscesse stellen sich bei genauer Prüfung des Falles meist als extraperitonäale parametritische Beckenabscesse heraus.

Diagnose und Prognose.

Die Schmerzen beim Druck, das Fieber, der Ausfluss, die Vergrößerung des Uterus und die Kenntniss irgend einer, möglicher Weise stattgehabten Infection machen den Fall klar.

Wegen der Betheiligung des Peritonäums, des Zurückbleibens der Hypertrophie des Uterus und der Bildung eines parametritischen Abscesses, ist die Prognose bei sehr intensiven Erscheinungen und dauernd hohem Fieber nicht durchaus gut.

Behandlung.

Handelt es sich um leichte Fälle, so kommt man mit Bettruhe, Priessnitz'schen Umschlägen und Vaginalirrigationen aus. Der Uterus wird möglichst in Ruhe gelassen.

Da die Schmerzen peritonitischer Natur sind, so behandelt man, wie bei Peritonitis, mit Opium. Erfahrungsgemäss wirken continuirliche Opiumdosen, z. B. zweistündlich 10 Tropfen, viel besser als seltene, wenn auch starke Morphiumeinspritzungen.

Ist die Druckempfindlichkeit des Leibes völlig verschwunden, so kann man mit Klystieren oder inneren Mitteln Stuhlgang erzielen. Vorsicht ist nöthig, da die Schmerzen oft nach dem Stuhlgang wieder zunehmen.

Auch nach Aufhören des Fiebers und der Schmerzen lasse man noch mehrere Tage ruhige Bettlage und Irrigationen gebrauchen. Bei der Nachbehandlung sind Secalepräparate zu empfehlen, um die Verkleinerung des Uterus zu begünstigen.

Hört nach 3 bis 4 Tagen das Fieber nicht auf, so entwickelt sich in der Nähe meist ein parametritisches Exsudat, das zunächst als Härte neben der Portio im Vaginalgewölbe nachweisbar ist.

C. Die chronische Metritis.

Aetiologie.

Alle Zustände und Umstände, welche zu einer wiederholten Hyperämie des nicht graviden Uterus führen oder die normale puerperale Involution des Uterus verhindern, sind für die chronische Metritis ätiologisch wichtig. Es sind demnach zuerst die Menstruationsanomalien zu nennen. Normaliter haben wir bei der menstrualen Congestion ein Stadium incrementi, eine Acme mit dem Platzen der Gefässe: die Blutung, und ein Stadium decrementi: die Anschwellung und Rückbildung. Wenn aus irgend einem Grunde eine Störung in diesem normalen Verlaufe der Menstruation eintritt, so kommt es zu Circulations-

störungen. Gründe für Circulationsstörungen sind Erkältungen, Coitus, Anstrengungen zur Zeit der Menstruation, z. B. Tanzen, viel Clavier spielen, Maschinennähen, Geschwülste im Uterus oder am Uterus, Veränderungen in den Ovarien. In solchen Fällen entsteht chronische Hyperämie, reichliche Menstruation und Erschlaffung des Uterusparenchyms und Dysmenorrhoe. Auch bei langdauernder Erkrankung der Uterusschleimhaut, z. B. bei Gonorrhoe, betheilt sich das Uterusparenchym, in das die Kokken auf den Lymphwegen einwandern.

Bei Perimetritis mit vielen Adhäsionen, in denen Gefässe verlaufen, tritt ebenfalls Uterushypertrophie ein, ebenso bei dicht angelagerten malignen Ovarialgeschwülsten.

Dasselbe ist der Fall bei Lageveränderungen und Knickungen, welche zu Stauungen führen.

Die überwiegende Mehrzahl der Fälle betrifft Frauen, die geboren oder abortirt haben. Wir wissen, dass jede Peri- oder Parametritis die puerperale Involution des Uterus stört. Da in vielen Fällen der Uterus nicht nur temporär der Weg der fortschreitenden, puerperalen Entzündung, sondern dauernd der Ort der Entzündung selbst ist, so wird eine langsame Verkleinerung des überernährten, entzündeten Organs sich erwarten lassen. Indessen nicht nur nach Entzündungen, auch allein nach Störungen in der Nachgeburtsperiode, Spätblutungen, postpuerperalen Retroversionen u. s. w. bleibt der Uterus auffallend gross, „involvirt sich schlecht“. Auch Aborte, besonders häufig wiederkehrende, sind zu beschuldigen. Verlaufen sie ungünstig, so haben sie ähnliche Gefahren wie Geburten, verlaufen sie günstig, so schonen sich die Frauen zu wenig, wodurch Senkungen oder Lageveränderungen bedingt werden. Chronische Obstruction, zeitiges Aufstehen nach Geburten, Anstrengungen u. dergl. stören ebenso die Involution. Nach jahrelangem schlechten Stuhlgang ist der Uterus meist als Theilerscheinung der Plethora abdominalis gross, und scheidet viel Secret ab. Bei puerperalen Krankheiten bleiben die Gefässe im Uterus weit, namentlich die, welche am wenigsten von der sich contrahirenden Muskulatur beeinflusst werden: die Gefässe am seitlichen Uterusrande. Auch Onanie ist ätiologisch wichtig. Bei unerklärlichen Menorrhagien eben menstruirter Mädchen stellte ich mehrmals diesen Zusammenhang fest. Der Coitus zu zeitig post partum ausgeübt, ist ebenfalls schädlich, er ruft oft ganz direct starke Blutungen hervor, bei denen man den Uterus auffallend gross findet.

Anatomie.

An vergrösserten „chronisch metritischen“ Uteris findet man mancherlei peritonitische Auf- und Anlagerungen. Ich habe einigemal bei

Adnexoperationen den Uterus gefunden, aussehend wie ein *Cor villosum*. Der Uterus selbst sieht roth aus, oft wie punctirt, mit teleangiectatischen Stellen bedeckt. Der Körper ist weich, eindrückbar, beim Nähen sehr mürbe und zerreisslich. Das Parenchym ist nicht so weiss wie beim normalen Uterus. An den Uterusrändern findet man viele weite Durchschnitte von Gefässen. Bei mikroskopischen Schnitten fällt ein Vorwiegen des Bindegewebes vor den Muskelfasern auf. Ferner sind die Gefässwände erheblich verdickt, sehr starrwandig, sodass ein am Uterusrande geführter Schnitt vollkommen cavernöse Structur zeigt. Der Ansatz des *Lig. latum* ist breit, die Blätter des Ligamentes sind durch viele Gefässe und Bindegewebsschwarten auseinandergedrängt.

Bei langjährigem Bestehen sind die Ovarien und Tuben verlagert und mit der benachbarten Uterusoberfläche durch spinnewebenartige, gefässfreie Pseudoligamente verbunden.

Symptome und Verlauf.

Alle dem weiblichen Geschlecht eigenthümlichen, krankhaften Empfindungen und Schmerzen kommen bei chronischer Metritis vor, ihr ganz allein zukommende pathognomonische, charakteristische Symptome giebt es dagegen nicht.

Noch am leichtesten sind die Symptome dann zu beschreiben, wenn die Hypertrophie nach Abort oder Puerperium zurückbleibt. Freilich sind in vielen Fällen Complicationen vorhanden: Deviationen des Uterus und Affectionen der Nachbarorgane. Aber es kommen doch Fälle vor, wo der Uterus richtig gelagert ist und Complicationen fehlen. Die Frauen klagen dabei über Schmerzen beim Gehen, Stehen, über Drängen nach unten, fortwährendes quälendes Druckgefühl im Becken, ja über Empfindungen, wie beim beginnenden Prolaps. Nebenbei kommt es zu Erscheinungen, die denen der beginnenden Schwangerschaft ähneln. Handelt es sich doch auch anatomisch um ähnliche Vorgänge im Uterusparenchym. Es wird geklagt über Erbrechen, Appetitlosigkeit, Obstruction, Harndrang, durch den schweren auf der Blase lastenden Uterus verursacht, über Intercostalneuralgien, Schmerzen in den Brüsten, im Magen, im ganzen Unterleib, oben und unten im Rücken u. s. w. Dabei entsteht Missstimmung in Folge der unaufhörlichen Beschwerden. Zufällig hinzukommende Schädlichkeiten verschlimmern den Zustand. Sie lassen sich nicht vermeiden. Fortwährend schonen kann sich weder die Frau der besseren noch die der niederen Stände. Dagegen bessern Ruhe, Enthaltbarkeit vom Coitus und geeignete Therapie. Erneute Schädlichkeiten machen wieder Exacerbationen. Schon die Menstruationscongestion allein kann jedesmal eine Verschlimmerung des Zustandes bewirken. Im Verlauf der chronischen Metritis kommt es zu Menstrua-

tionsanomalien. Sowohl Dysmenorrhoe als auch starke Blutung ohne Schmerzen wird beobachtet. Die erkrankte Uterusschleimhaut bildet Secret in abnormer Menge. Die drüsigen Organe des Cervix wuchern und bedecken in adenoiden Neubildungen die Aussenfläche der Portio.

Der Uterus ist verdickt zu fühlen, so dick, dass man oft ein interstitielles Myom vermuthet. Der Druck auf ihn und die Bewegungen des Organs sind bei der combinirten Untersuchung schmerzhaft. Sterilität muss auf Complicationen: Adhäsionen, Knickungen der Tube, Verlagerung der Ovarien, aber auch auf Endometritis oder Schleimretention im Uteruscavum bezogen werden. Doch giebt es auch Fälle, wo auffallend leicht Conception eintritt. Wegen des pathologischen Zustandes der Schleimhaut sind Aborte häufig.

Der Verlauf ist ein chronischer, viele Exacerbationen bewirken einen Rückschritt in der Heilung. Unter dem Einflusse der chronischen Hyperämie wird der Termin der Menopause hinausgeschoben. Ja oft verschlimmern sich die Symptome in der klimakterischen Periode ganz wesentlich. Und auch nach definitivem Eintritt der senilen Involution bleibt eine geringe eitrige Secretion des Endometriums und die damit verbundene Vaginitis vetularum zurück. War die Hysterie Folge der Metritis, so besteht auch nach der Menopause die Hysterie in ihrer ganzen Ausdehnung weiter.

Diagnose und Prognose.

Fast bei allen Affectionen des Uterus kann man eine chronische Metritis diagnosticiren. So besteht diese eigenthümliche Hypertrophie ebensowohl bei Carcinom, Fibrom, als bei den Lageveränderungen des Uterus. Namentlich der Mangel des physiologischen Knickungswinkels, das dauernde Bestehen einer Aufsteifung des Organs beweist einen chronisch-metritischen Zustand. Bei Pelveoperitonitis ist meist die Diagnose auf chronische Metritis zu stellen. Zur Diagnose gehört eine Vergrößerung des Uterus, eine Schmerzhaftigkeit, sowohl spontan als bei Druck, Abnormitäten in der Secretion und der Menstruation.

Bei der Differentialdiagnose kommt vor allen Dingen Schwangerschaft in den ersten Monaten in Betracht. Wird sie nicht vermuthet oder wird sie geleugnet, so ist allerdings wegen der gleichen subjectiven Symptome ein Irrthum möglich. Da die für die chronische Metritis nöthige Therapie den Abort zur Folge haben kann, so wird in jedem zweifelhaften Falle mit der localen Behandlung so lange gewartet werden müssen, bis die Menstruation wieder eingetreten ist.

Die Prognose ist ungünstig. Namentlich in den Fällen, welche aus dem Puerperium herrühren, sind die Veränderungen, Gefässerweiterungen und die Hyperplasie, so erheblich, dass eine restitutio in integrum

wohl nicht möglich ist. Ist doch überhaupt jeder Uterus, der geboren hat, grösser als der nullipare. Auch in den Fällen, wo die Heilung im Bereiche der Möglichkeit liegt, bringen Unachtsamkeit der Patientin, Unvollständigkeit der Kuren, Nichtbefolgen der ärztlichen Vorschriften, Aborte und Geburten, neue Perimetritiden, Tripper und andere Schädlichkeiten immer wieder Verschlimmerungen, die zwar ein zeitweises Wohlbefinden zulassen, im Grunde aber doch die Patientin invalide machen. Die Rückwirkung des fortwährenden Uebelbefindens auf Geist und Körper untergräbt die Gesundheit, sodass die Patientin herunterkommt und fortwährend kränkelt. Bei lange fortgesetzter und rationaler Behandlung, bei Fehlen neuer Schädlichkeiten erreicht man einen Zustand, der der Heilung gleicht.

Allgemeine Behandlung.

Gemäss unserer Darstellung ist die Metritis sehr häufig mit andern Affectionen complicirt oder eine Folge anderer Affectionen. Deshalb ist der Angriffspunkt für die Behandlung selten allein der Uterus. Die vielfachen entzündlichen Vorgänge um den Uterus und in dem Uterus machen es sogar oft nothwendig, zunächst den Uterus in Ruhe zu lassen oder mit einer milden antiphlogistischen Therapie zu beginnen.

Die Patientin muss sich im weitesten Sinne schonen. Namentlich solche Schädlichkeiten, die eine Congestion zu den inneren Genitalien herbeiführen, sind zu vermeiden. Tanzen, Reiten, Fahren auf schlechtem Pflaster und der Eisenbahn, Treppensteigen, körperliche Anstrengungen, Nähen auf der Nähmaschine u. s. w. sind zu untersagen. Vor Allem aber muss der Coitus unterbleiben, theils weil die Hyperämie beim Orgasmus, theils weil die Schwangerschaft und der eventuelle Abort den Zustand verschlimmern. Ferner ist die Stuhlentleerung zu regeln. Die Wahl der Mittel hängt von verschiedenen Umständen ab. Da die Obstruction meist sehr lange Zeit besteht und sehr hartnäckig ist, so muss man darauf Bedacht nehmen, solche Mittel gebrauchen zu lassen, die längere Zeit vertragen werden. Oft ist es nöthig, häufig mit den Mitteln zu wechseln, damit die Patientin nicht allmählich sich an zu grosse Dosen gewöhnt. Drastica sind durchaus nicht contraindicirt, in mässigen Gaben wirken sie auf Appetit und Verdauung besser als Mittelsalze. Wegen der Anämie verbindet man gern mit den Abführmitteln Eisen. So in Form der Pil. aloët. ferrat. täglich 2 bis 3 Stück.

Ebenso kann man Podophyllin 1,0 - 100 Pillen und Extractum fluidum Cascarae 1 bis 3 Theelöffel täglich gebrauchen lassen. Nicht zu vergessen ist, dass die Massage in manchen Fällen ausgezeichnete Dienste thut. Doch auch sie hilft nicht definitiv, sondern nur temporär. Dass

man Abführmittel überhaupt nicht bei chronischer Stuhlverstopfung geben soll, ist praktisch undurchführbar. Wie mancher Mensch nimmt, vorsichtig wechselnd, jahrzehnte lang, Abführmittel ohne sich zu schaden.

Bei anämischen Patientinnen sind Eisenwässer anzuwenden. Dabei muss die grösste Aufmerksamkeit darauf gerichtet werden, dass nicht etwa der Appetit leidet oder Obstruction eintritt. Gut bekömmliche Eisenpräparate sind das Ferr. oxyd. sacch. solub., das Ferrum peptonatum, der Liquor ferr. albuminati und das pyrophosphorsaure Eisenwasser. Auch eine gut geleitete Kur mit abführendem Brunnen, Elster Salzquelle, Franzensbad, Eger, Marienbad, Kissingen, Karlsbad, Tarasp, Neuenahr u. s. w. thut gute Dienste. Ja, nicht wenige Patientinnen fühlen sich nach Regelung der Verdauung so wohl, dass sie sich für geheilt halten. Werden Mittelsalze nicht vertragen, so sind auch Molken- und Traubenkuren zu empfehlen. Der Hausarzt hat hier ein weites Feld für eine sorgfältige Thätigkeit und hat namentlich bei unverständigen Patientinnen die Aufgabe, mit grösster Strenge auf regelmässige Diät und Fernhalten der Schädlichkeiten zu dringen.

Locale Behandlung.

Bei der localen Behandlung kommen viele Manipulationen der „kleinen Gynäkologie“ in Anwendung. So besonders Blutentziehungen, welche bei der Therapie der chronischen Metritis obenan stehen.

Sollte das Einführen des Mutterspiegels unmöglich sein, z. B. wegen Enge der Scheide oder enormer Schmerzhaftigkeit, so werden Blutegel an den Damm gesetzt. Der Damm ist eine bessere Applicationsstelle als der Mons Veneris oder die Innenfläche der Oberschenkel. Bei den vielen Communicationen der Vulva-, Scheiden- und Uterus-Venen hat man auch auf diese Weise Hoffnung, den Uterus zu entlasten. Wegen des anastomotischen Zweiges, welcher von der Epigastrica durch den Leisten canal mit dem Lig. rot. zum Fundus uteri zieht, wird das Gebiet der Spermatica durch Blutentziehung in der Gegend des Leisten canals ebenfalls entleert. Gelingt es irgendwie, ein Speculum einzuführen, selbst ein ganz kleines, so stellt man die Portio ein und entzieht dem Uterus direct das Blut. Dies ist bei Uteruskrankheiten bei weitem wirksamer als Blutentziehung aus benachbarten Gebieten. Das Ansetzen von Blutegeln an die Portio ist verlassen. Einfacher und besser sind Scarificationen bezw. Stichelungen der Portio. Man stellt die Portio in ein röhrenförmiges Speculum ein und sticht mit einem langgestielten Messer, Fig. 61, in die Portio. Man muss die Spitze häufig schärfen lassen, denn nur ein scharfes Instrument dringt leicht in eine weiche Portio ein. Fliessen aus einem Loch genug Blut, so sind mehr Löcher unnöthig. Nur selten aber genügt ein Stich. Die einzelnen Verwun-

dungen durchdringen nur die Schleimhaut. Schnitte, Scarificationen werden ebenfalls empfohlen, man kann gitterförmig über die ganze Portio schneiden. Will man von weiter oben Blut entziehen, so fährt man mit dem Messer in den Cervicalcanal und macht dort seichte Einschnitte. Hat man nur wenige flache Einstiche gemacht, so genügt schon der Druck der Scheidenwände gegen die Portio, um die Blutung zu stillen. Besser setzt man einen Tampon von Gaze gegen die Portio, da auf diese Weise neben der prompten Blutstillung zugleich Desinfection erzielt wird. Ist die Blutung sehr stark, so wälzt man den Tampon in Jodoformtannin herum. Die prompte Blutstillung hat auch einen psychischen Werth. Manche Patientin ist durch das Erscheinen des Blutes erschreckt. Den Tampon lässt man des Abends im Bett entfernen, da, wenn noch etwa Blutung eintreten sollte, sich dieselbe am besten beim Liegen von selbst stillt.



61.

Zweischneidiges Messer zur Stichelung der Portio.

Eine andere Methode, welche deplethorisch auf den Uterus wirkt und mit der Scarification oft verbunden wird, ist die „Glycerintamponade“. Man legt vor die Portio einen in Glycerin eingetauchten Tampon, der die Gewebsfeuchtigkeit aus dem Uterus aussaugt und so den Uterus verkleinert.

Dem Glycerin werden Medicamente beigemischt, z. B. Borsäure 1 : 10, Alaun 0,5 : 10, Ichthyol 1 : 10, Jodtinctur 3 : 100. Das Ichthyol wirkt stark austrocknend, soll Schmerzen beseitigen, riecht aber widerwärtig und macht Flecke in die Wäsche. Mit Bor- und Alaunglycerin erreicht man dieselben guten Resultate.

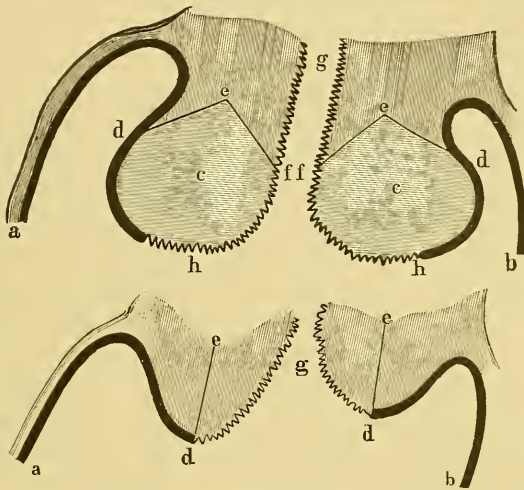
In frischeren Fällen kann eine grosse Portio nach einmaliger Scarification und drei- bis viertägiger Glycerintamponade um die Hälfte abgeschwollen sein. Gewiss ein grosser Erfolg auf ungefährliche Weise erreicht! Die Blutentziehungen werden nicht mehr als 6- bis 8mal in der intermenstruellen Zeit vorgenommen, während man die Glycerintamponade lange fortsetzen kann. Tägliche Anwendung ist allerdings oft unmöglich, da die Vagina sehr eng wird.

Bleibt die Portio trotz der Behandlung sehr gross, ist diese Grösse auch nicht durch leicht mit dem Messer Figur 61 zu entleerende Ovula Nabothi bedingt, so ist eine keilförmige Excision beider hypertrophirten Lippen zu empfehlen. Da sich nach Amputation der hypertrophirten Portio eines hypertrophischen Uterus derselbe im Allgemeinen bedeutend verkleinert, so hat Martin sehr richtig die Amputation als rationelle Therapie bei der chronischen Metritis empfohlen.

Die Amputation wird am einfachsten nach folgender Methode gemacht:

Es wird zunächst mit einer Scheere, oder, falls man nicht mit einem Scheerenblatt in den Cervix eindringen kann, mit einem Messer die Portio nach rechts und links bis an das Scheidengewölbe gespalten, sodass beide Hälften der Portio — die vordere und hintere — besonders gefasst und herumgeklappt werden können.

Dabei ist zu berücksichtigen, dass man nicht zu sehr am Uterus zieht, sonst erscheint die Portio zu lang, man würde zu tief schneiden



62.

a hinteres, b vorderes Scheidengewölbe, c wegfallendes Stück der Portio, d äusserer, f innerer Schnitt, welche in e zusammentreffen, g Cervicalcanal.

eventuell die kleinen Rami vaginales der Arteria uterina verletzen. Oft ist auf einer Seite die Portio schon von der Geburt her gespalten, sodass man nur eine Seite einzuschneiden nöthig hat.

Diese vorbereitende Spaltung erleichtert sämtliche Operationen an der Portio dadurch, dass man alle Schnitte gerade legen kann.

Man erfasst nun mit einer Muzeux'schen Zange eine Lippe, zieht sie an und schneidet einen Keil aus. Die Schnitte aussen und innen treffen im rechten Winkel aufeinander.

Die Naht vereinigt die Wunde. Man wählt am besten etwas dicken Juniperus-Katgut, damit man die Fäden später nicht zu entfernen braucht. Ebenso verfährt man an der anderen Lippe und legt zum Schluss noch zwei seitliche, die oberen Enden der ersten Incisionen umfassende Nähte. Bei der Vereinigung der Wunden müssen solange Suturen gelegt werden als es blutet. Die Blutung ist völlig zu

stillen. Im Cervicalcanal muss man ziemlich tief mit der Nadel einstechen, das Parenchym des Uterus muss gut gefasst werden, da der Faden sonst beim festen Knüpfen leicht durchschneidet. Nach der kleinen Operation, die übrigens auch ohne Narcose zu machen ist, wird mit Jodoformgaze tamponirt.

Ist, wie so häufig, die chronische Metritis mit Pelveoperitonitis complicirt, so richtet sich die Therapie mehr gegen die Perimetritis. Hier sind Priessnitz'sche Umschläge, Sitzbäder 26 bis 30° R., Bor-glycerintamponade etc. am Platze. Auch Irrigationen der Scheide während der ganzen Dauer des Sitzbades haben oft einen guten Einfluss.

Badekuren werden vielfach angewendet, und zwar sind Sool-, Moor- und Stahlbäder am meisten beliebt. Ein directer Einfluss eines bestimmten Bades auf die chronische Metritis ist wohl nicht vorhanden. Sorgfältig ist nach dem Temperament, der socialen Lage und der ganzen Lebensweise der Patientin ein Bad auszuwählen. Die nothgedrungene Faulheit, die grosse körperliche und geistige Ruhe, gute Ernährung, Aufenthalt in frischer Luft, wirken oft besser als der specifische Heilcoëfficient der Quelle. Im Allgemeinen lässt sich nur sagen, dass Waldaufenthalt, Seebäder, kohlen säurehaltige kühle Eäder, Moorbäder und Kaltwasserkuren bei nervösen, appetitlosen Individuen von Erfolg sind, dass die Soolbäder bei frischeren peritonitischen Affectionen anzurathen sind, und dass bei Anämischen Eisenquellen, am besten in Verbindung mit abführenden Wässern, gebraucht werden. Nicht selten regen die langen warmen Vollbäder sehr auf und erzeugen ein eigenthümliches, nervöses Schwächegefühl, das nur dadurch zu vermeiden ist, dass die Patientin nach jedem Bad längere Zeit zu Bett liegt und sich überhaupt keinerlei geistige oder körperliche Anstrengung zumuthet. Als Regel ist festzuhalten, dass niemals eine Patientin eine Quelle trinken oder ein Bad gebrauchen darf, ohne sich der beobachtenden Behandlung eines Badesarztes anzuvertrauen. Mit demselben muss sich der Hausarzt collegial in Einvernehmen setzen, damit nicht der Eine dem Andern entgegenarbeitet. Da die psychische Behandlung gerade bei diesen Patientinnen oft die Hauptsache ist, muss der Badesarzt über die äusseren und inneren Verhältnisse orientirt werden, um ein Zusammenwirken zum Heile der Kranken zu ermöglichen.

C. Braun: Wien. med. Wochenschr. 1859, p. 30. — **Seyfert:** Ueber chronischen Uterusinfarct. Wien. med. Wochenschr. 1862, p. 37. — **Scanzoni:** Die chronische Metritis. Wien 1863. — **Säxinger:** Prager Vierteljahrsschr. Bd. 90, 1866. — **Finn:** Centralbl. f. d. med. Wissensch. 1868. — **Fritsch:** Die Lageveränderungen und Entzündungen des Uterus. Stuttgart 1885. — **Abel u. Landau:** A. f. G. XXXV, 214. XXXIV, 165. — **Cornil:** Leçons sur l'anatomie path. des métrites etc. Paris 1889.

Siebentes Capitel.

Die Entzündung und der Katarrh der Gebärmutter Schleimhaut: Endometritis, Erosionen.

A. Die acute Endometritis.

Die acute Endometritis, eine Infection des Uterusinnern, ist eine Theilerscheinung der acuten Metritis. Die Schleimhaut entzündet sich namentlich nach unsauberer intrauteriner Behandlung, jedoch auch bei Gonorrhoe, seltener setzt sich eine Vaginaleiterung, z. B. bei faulenden Tampons, schmutzigen Pessarien, nach oben fort. Der Ausfluss ist anfangs meist blutig. Auch verfällt die Schleimhaut und geht in gelblichen Fetzen ab.

Ist Fieber vorhanden, werden somit Producte des Kokkenwachtums im Uterus resorbirt, so müssen wir nach allgemeinen chirurgischen Regeln den Abfluss ermöglichen und die Uterushöhle desinficiren. Der Uterus ist gegen die Scheide abgeknickt und es ist deshalb nothwendig, die Uterushöhle, geradeso wie eine in der Tiefe liegende unregelmässige Abscesshöhle, deren Abflusscanal nicht gerade verläuft, auszuspülen. Zu diesen Ausspülungen benutzt man Uteruskatheter. Man hat eine grosse Anzahl derartiger Instrumente construiert.

Figur 63 stellt eine dünnere Nummer meines alten Uteruskatheters, eine einfache nach dem Becken gebogene Röhre vor.

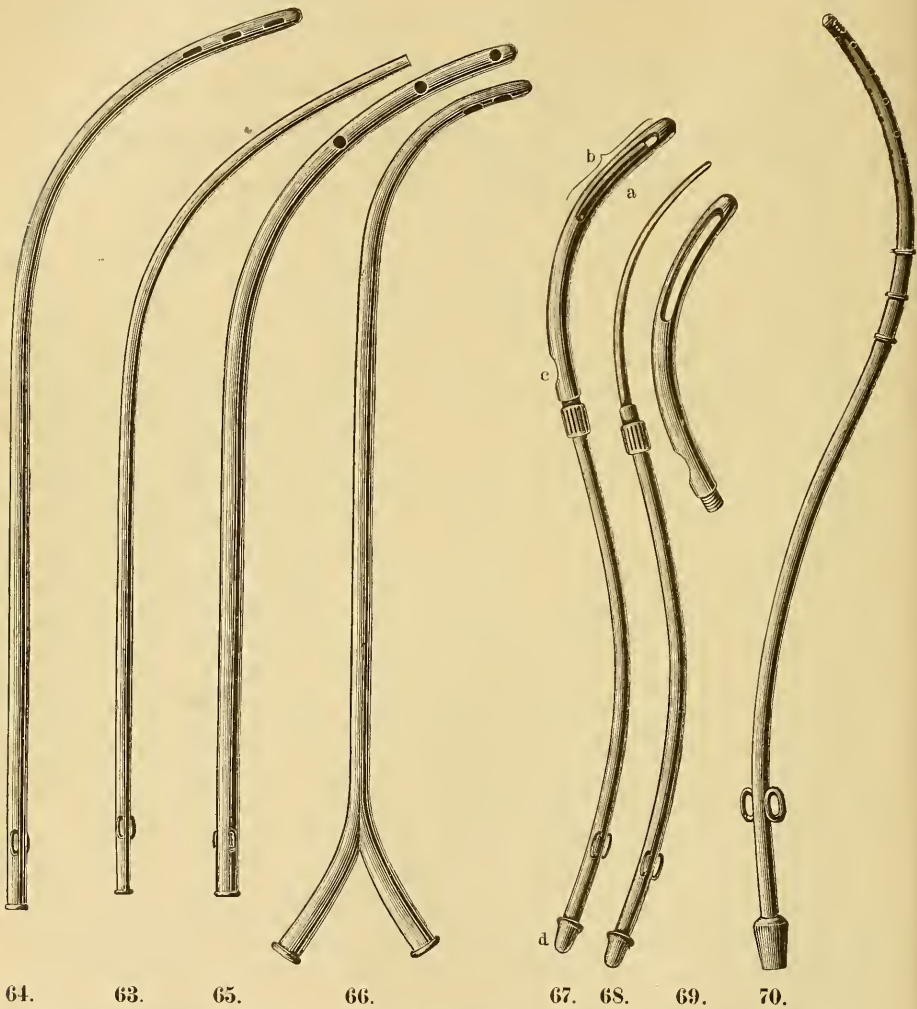
Figur 64 ist ein ebenfalls sehr brauchbares Instrument, welches auf jeder Seite drei Oeffnungen hat. Die conische, glatte Spitze erlaubt es, diesen Katheter leicht ohne Anstoss in die Uterushöhle einzuführen.

Bei dem oben offenen Katheter kann man leichter die Schleimhaut lädiren.

Ist die Höhle weit, so ist auch Figur 65 anzuwenden.

Bei allen Ausspülungen des Uterus hat man mit Recht Besorgniss vor dem Einfliessen in die Tuben. War der innere Muttermund eng, oder contrahirte sich der Uterus auf den Reiz des einflussenden Desinficiens, so liess der am Katheter fest anliegende Muttermund die

Flüssigkeit nicht wieder austreten. Bei starkem Druck konnte deshalb die Flüssigkeit sich in die Tube einpressen. Deshalb benutzt man gern Instrumente, welche die Flüssigkeit wieder ausfließen lassen. Der Typus



Figur 63, 64, 65, 70. Verschiedene Uteruskatheter vom Verfasser.
 Fig. 66. Katheter à double courant.

Figur 67 bis 69. Bozeman's Uteruskatheter vom Verfasser modificirt.

dieser Instrumente ist der alte Katheter à double courant, Figur 66. An der Spitze befinden sich zwei Oeffnungen. In die eine derselben öffnet sich die zuführende Röhre des doppelläufigen Katheters, während in die andere Oeffnung die Flüssigkeit wieder hinein- und durch die

andere Röhre unten herausfliesst. Dies Instrument ist zum Desinfectiren des Uterus nicht recht geeignet, weil die abführende Röhre zu eng, von Schleim oder Coagulis bald versetzt, ihren Zweck nicht erfüllt. Zu andern Manipulationen, z. B. Auswaschungen der Blase, ist dieser Katheter vielfach in Gebrauch.

Von allen den vielen Uteruskathetern, welche ein Abfliessen der Flüssigkeit trotz engen Muttermundes ermöglichen sollten, ist das beste Instrument das von Bozeman angegebene, Figur 67 bis 69. Ich habe diesen Katheter zerlegbar machen lassen und einige Modificationen angebracht, welche gewiss dazu dienen, ihn wesentlich zu verbessern.

Der Katheter ist so construirt, dass eine dünne Röhre von einer dickeren, uterinen (Figur 67a b c und Figur 69) umhüllt ist. Die Flüssigkeit, welche bei d aus dem Irrigator einläuft, fliesst aus der dünnen Röhre a wieder aus und vertheilt sich in der Uterushöhle. Liegt nun auch der Muttermund bzw. der Cervicalcanal dem Katheter ganz eng an, so kann doch die Flüssigkeit zu den beiden grossen seitlichen Fenstern b wieder ein- und aus c ausfliessen; c liegt in der Vagina. Bei Gebrauch des Katheters im Speculum überzeugt man sich leicht davon. Die Dicke des Lumens des umhüllenden Hohlcyinders gestattet, dass selbst grössere zähe Schleimmassen den Weg durch den Katheter passiren können.

Die Spitze ist solid und so kurz als möglich, die Ausflussöffnung befindet sich hoch oben, dicht unter der Spitze. Die Spitze selbst ist deshalb nicht durchbohrt, weil sie sich leicht in die Gewebe eindrückt, in diesem Falle würde das Wasser nicht ausfliessen. Ferner ist die dünne Röhre an und in der dicken durch eine Schraubenvorrichtung befestigt, welche es erlaubt, die dünne Röhre behufs Reinigung der dicken zu entfernen. Soll der Katheter nach dem Gebrauche von dem in der dickeren Röhre sitzen gebliebenen Schleim gereinigt werden, so zieht man nach Abschrauben die Hülle von dem dünnen Rohre ab. Dann fällt der Schleim heraus oder wird durch Hin- und Herspülen in einem Gefässe mit Wasser entfernt. Selbst bei Nulliparis gelingt es fast stets, diesen Katheter ohne vorherige Dilatation in den Uterus einzuschieben. Der Fachgynäkologe wird sich eine Anzahl verschieden starker Katheter anschaffen müssen.

Man kann wohl sagen, dass im Allgemeinen die Furcht vor Stauung im Uterus übertrieben ist. Deshalb gebraucht man in der neueren Zeit auch einfache Röhren, bei denen man Sicherheit hat, dass die Flüssigkeit mit allen Gegenden der Uterushöhle in gute Berührung kommt. Sehr bewährt hat sich mir der Katheter Figur 70. Er hat die Beckenkrümmung meines Katheters, oben an der Spitze eine grosse und weiter abwärts eine Anzahl kleinerer Oeffnungen. Die 3 Ringe

sind Marken, um zu fühlen oder zu sehen, wie weit der Katheter im Uterus sich befindet. Ist der Cervix weit, so kann man grösseren Wasserdruck anwenden, im andern Falle wird der Irrigator sehr niedrig gehalten und nur dann erhoben, wenn man sich ganz sicher überzeugt, dass das Wasser gut abfließt.

Auch gläserne Katheter besitze ich in sechs verschiedenen Stärken, abgebildet S. 88, Figur 33; man kann sie leicht über einer Spirituslampe biegen; der untere Knopf muss etwas dick sein, um den Gummischlauch zu halten. Diese Katheter sind kürzer als die metallenen, weil sie sonst zu leicht brechen. Bei Ausspülungen mit Sublimat-, Argentum nitricum- oder Jod-Lösungen muss man sich der gläsernen Katheter bedienen. Durch Kochen oder Ausglühen werden sie leicht gereinigt.

Bei allen Kathetern sind die unteren Knöpfe sehr dick (1 cm Durchmesser), damit der Gummischlauch ohne besondere Befestigung leicht haftet und leicht entfernt werden kann. Diese kleine praktische Modification, die ich vor 20 Jahren angab, hat sich überraschend schnell überall eingebürgert.

Mit den Ausspülungen kann man bei der Endometritis acuta dann aufhören, wenn ein Uterushalt nicht mehr vorhanden, d. h. wenn das Wasser klar abfließt und wenn das Fieber aufhört.

Um ganz sicher vor neuer Zersetzung zu sein, schiebt man einen in der Uteruswärme und Feuchtigkeit zerfließenden Uterusbacillus in den Uterus und lässt noch einige Zeit Scheidenspülungen machen.

Diese Bacilli, circa 6 cm lang, 3 bis 5 mm dick, rund, glatt, etwas biegsam, werden aus Zucker, Gummi arabicum und Jodoform, Salicylsäure, Alaun, Alummol, Calomel, Borsäure, Ichthyol oder einem andern Medicament hergestellt. Auch kann man Jodoformgaze noch mit einer desinficirenden Salbe bestrichen in den Uterus einschieben. (Vgl. unten.) Selbstverständlich kann man jedes beliebige Medicament in dieser Weise zur intrauterinen Anwendung geeignet machen.

B. Die chronische Endometritis¹⁾.

Viel häufiger sind die pathologischen Zustände der Uterusschleimhaut chronischer Natur, und zwar ist wohl immer die ganze Schleimhaut vom Orificium externum bis zum Fundus pathologisch verändert.

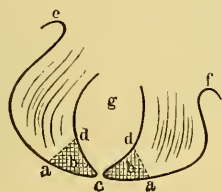
¹⁾ Olshausen: A. f. G. VIII. Klin. Beitr. z. Geb. u. Gyn. 1884. — Küstner: Beiträge zur Lehre von der Endometritis, Jena 1883. — B. S. Schultze: A. f. G. XX. — C. Ruge: Z. f. G. V. — Abel: A. f. G. XXXII. — Veit: Z. f. G. XIII. — Döderlein: C. f. G. 1891, 886.

Aetiologie und Anatomie.

Hypersecretion.

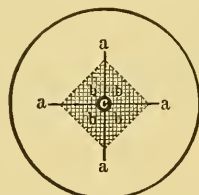
Betrachten wir zunächst den Katarrh der gesammten Uterusinnenfläche, so kommen hier häufig Fälle vor, welche man eher Hypersecretion als Katarrh nennen muss. Namentlich bei chlorotischen, anämischen, nulliparen Mädchen und sterilen Frauen producirt der Uterus oft eine grosse Menge glasigen Schleims. Ich möchte behaupten, dass auch die Masturbation diese Form des Katarrhs hervorrufen kann.

Ist das Orificium uteri externum eng und dicht an die Vaginalwand angedrückt, so kann der Schleim nicht ausfliessen, er dickt sich zu einem festen Gallertklumpen ein und dilatirt allmählich den Cervix,



71.

Ursprünglich, bis auf die Stenosis orificii externi, normale Portio vaginalis, g erweiterter Cervicalcanal, e hinteres, f vorderes Scheidengewölbe, ade das Stück b, welches rings um den Muttermund wegfällt.



72.

a c, a c, a c, a c Schnitte vom Muttermund c aus nach aussen geführt, b die vier Dreiecke, welche wegfallen oder schrumpfen.

wie in Figur 71 g. In solchen Fällen erzielt man oft schon dadurch Heilung, dass man den Secreten Abfluss verschafft. Dies geschieht durch operative Eröffnung des engen Orificii externi (vgl. Figur 71 u. 72).

In der Sims'schen Seitenlage erfasst man mit einem scharfen Häkchen oder einer Muzeux'schen Zange die Portio. Dann schiebt man das Messer (Figur 73) ein und schneidet vom Muttermund 4 oder auch 5, 6 oder 8 Schnitte nach allen Seiten radiär ein. Somit gehen von der Mitte aus radiäre Schnitte (Figur 72 a c). Nach der Operation wird Jodoformgaze in den Cervix fest eingestopft, um die Wunde auseinander zu halten. Dieser kleine Bausch wird durch einen grösseren fixirt. Nach 24 Stunden lässt man beide entfernen und eine Irrigation machen. Danach brennt man mit dem Paquélin die Wunden, zerstört namentlich die Zipfel (in der Figur 72 b, b) und stopft nochmals in den Cervix Jodoformgaze. Der nach dieser Operation sich bildende Trichter lässt kaum eine stattgehabte Operation vermuthen, und gleicht

oft einem normalen Muttermunde. Selten entsteht eine Nachblutung, die durch Einschieben eines Löffels Bortannin auf die Portio und Fixirung durch einen Tampon gestillt wird.

Die bilateralen Incisionen müssen, um eine ebenso grosse Oeffnung zu erzielen viel tiefer gemacht werden und kommen dann in die gefährliche Nähe des Parametriums und der Arterien. Während bei meiner Methode die Narbenverkleinerung den Muttermund eher grösser zieht, wird er bei der bilateralen Discission allmählich wieder kleiner. Ausserdem stellt die bilaterale Incision, wenn sie ausgiebig gemacht wird, eine pathologische Form des Muttermundes her; werden aber die Schnitte zu klein gemacht, so wachsen sie wieder zusammen.

Bei Hypersecretion kann durch Rückstauung des Secrets der Uterus in toto weit werden, sodass man nach der Erweiterung des äusseren Muttermundes mit dicken Sonden anstandslos das Orificium internum passirt. Entfernt man den Schleim aus dem Cervix, so zeigt der immer wieder nachquellende Schleim die Betheiligung des Uterusinnern an der Hypersecretion. Selbst bei kleinen Uteris gehen oft täglich ein bis zwei Theelöffel voll glasigen Schleims ab.

Aehnliche Hypersecretionen von normalem Uterusschleim finden sich nicht selten nach Aborten, normalen Geburten und bei Myomen. In diesen Fällen ist die Schleimhautfläche wegen schlechter Involution oder Auseinanderzerrung bei Myomen zu gross, die Secretion dementsprechend ebenfalls. Die Höhle ist auffallend weit, sodass selbst der Finger mitunter eindringen kann.

Der gleiche Zustand: massenhafte Secretion von zähem Uterusschleim bleibt aber auch oft in Form der chronischen Uterusblennorrhoe als Endresultat der Tripperinfection bei Nulliparen zurück. Dabei ist aber meist der Schleim weniger durchsichtig, etwas grau-grünlich getrübt.

Endometritis fungosa, haemorrhagica, decidualis.

Bei der soeben beschriebenen Hypersecretion giebt es Fälle, wo trotz der Hypersecretion des Schleims die Menstruation normal oder sogar auffallend schwach ist. Andererseits aber tritt die Menorrhagie — die zu starke Menstruationsblutung namentlich in den Fällen, die aus dem Wochenbett stammen, so in den Vordergrund, dass vor allem der schwächende Einfluss des Blutverlustes die Kranken zum Arzte führt. Das pathologisch-anatomische Substrat dieser Form der Schleimhautveränderung ist eine Wucherung und Verdickung der Gebärmutter-

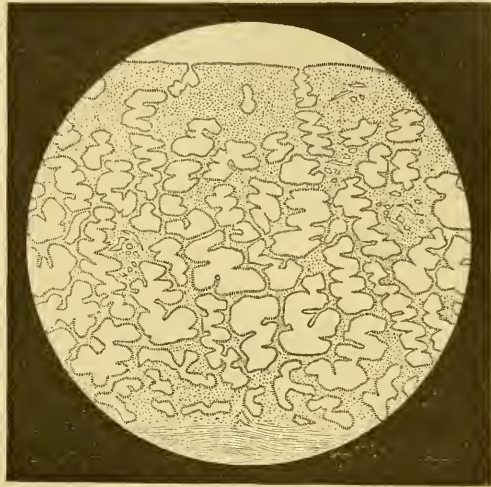


73.

Messer
zur Incision
des Mutter-
mundes.

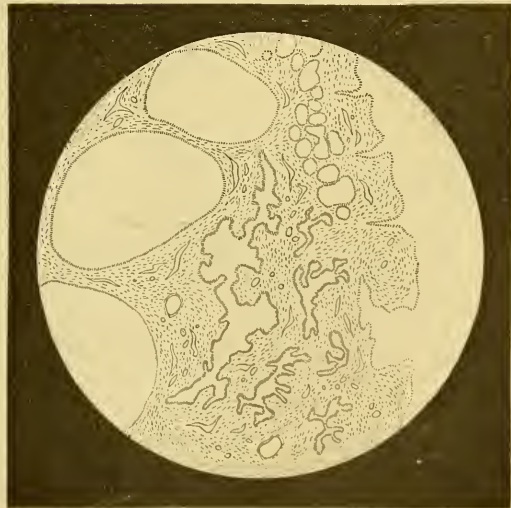
schleimhaut. Daher der Name: Endometritis fungosa (Olshausen), Hyperplastische Endometritis oder Endometritis haemorrhagica.

Schon in der ersten Auflage meiner Klinik der geburtshülflichen Operationen habe ich darauf hingewiesen, dass bei sehr zeitigen Aborten (z. B. nach 4 bis 5 Wochen) das Ei allein abgeht, dass sich aber die „Decidua“ wieder zur Uterusschleimhaut zurückbildet. Leider bleibt aber danach die Uterusschleimhaut oft zu dick und zu Blutungen geneigt. Diese Form hat man auch deciduale Endometritis genannt. Das Primäre ist der Reiz von den Ovarien ausgehend, dieser zu starke Reiz bewirkt eine zu starke monatliche Congestion. In vielen Fällen aber ist gewiss der Causalconnexus ein umgekehrter. In Folge davon ist die Menstruation ebenfalls zu stark, und die stark blutende Schleimhaut verändert sich in der oben beschriebenen Weise secundär. Bei der Untersuchung der Schleimhaut sieht man Partien, welche mikroskopisch Nichts als eine durchaus gleichmässige Hypertrophie sämtlicher Theile der Schleim-



74.

Glanduläre Endometritis.



75.

Aus dem Uterus entfernter breitbasiger Schleimpolyp oder partielle glanduläre Endometritis.

haut zeigen. Aber mitunter sind auch die Drüsen sehr vermehrt und theilweise erweitert, was ja überhaupt bei jeder Menstruation der Fall ist. Ja die Drüsen sind oft der Grund der Hypertrophie allein, denn sie waren in einzelnen Präparaten nicht nur erweitert, sondern ver-

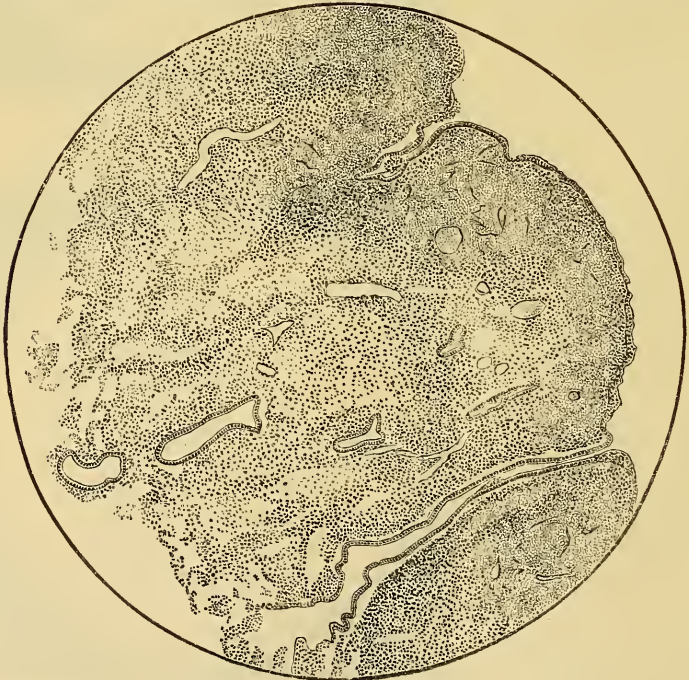längert, durcheinander gewachsen, durch Verdrängung des Bindegewebes der Schleimhaut eng aneinander liegend, fast ohne Lumen. In anderen Fällen wieder sind die Drüsen partiell dilatirt, sodass viele kleine und oft auch recht grosse, communicirende Cysten die Schleimhaut zu durchsetzen scheinen.

Nicht selten ist die Schleimhaut nur partiell hypertrophirt, sodass man ebensogut von einem oder mehreren breitbasigen Polypen als von einer partiellen Hyperplasie der Schleimhaut sprechen kann.

Figur 74 stellt ein ausgekratztes Stück einer allgemeinen glandulären, Figur 75 ein Stück einer partiell polypösen Hypertrophie der Uterushöhle dar. Im letztern Falle sind wirkliche Cysten vorhanden.

Endometritis exfoliativa¹⁾.

Bei dieser Krankheit, früher Dysmenorrhoea membranacea genannt, löst sich bei jeder Menstruation die oberflächliche Schicht der Schleim-



76.

Dysmenorrhöische Membran.

haut ganz oder theilweise ab und wird oft unter Wehenschmerzen zusammenhängend oder in Fetzen ausgestossen. Verwechslung mit Abort

¹⁾ Hegar: Virch. A. LII. — Wyder: A. f. G. XIII. — Löhlein: Z. f. G. XII. Tagesfragen Heft 2. — Meyer: A. f. G. XXXI.

ist im concreten Falle leicht möglich. Hält man aber fest, dass zum Wesen der Dysmenorrhoea membranacea die Ausstossung einer Membran bei jeder Menstruation gehört, so ist die Diagnose leicht zu stellen. Die Basis dieser Affection ist ein pathologischer Zustand der Schleimhaut, bei dem entweder die oberste Schicht zu fest und zähe oder die darunter befindliche zu weich und zerreisslich ist.

Bei der Menstruationscongestion hebt das Blut die obersten Schichten ab. Es handelt sich also um Aehnliches wie bei der physiologischen Menstruation, bei der minimale Fetzen ebenfalls abgehen. Es ist nur ein gradueller Unterschied, bedingt durch eine Krankheit der Schleimhaut, die regelmässig entzündet mit weissen Blutkörperchen durchsetzt, gefunden wird. Ich will gleich vorausnehmen, dass bei dieser Affection eine gründliche Ausschabung und lange Nachbehandlung mit Spülungen der Uterushöhle noch die besten Resultate giebt. Die Schmerzen hören danach oft auf und Schwangerschaft tritt nicht selten ein.

Endometritis gonorrhoeica¹⁾.

Wie schon mehrfach erwähnt ist, giebt es auch eine spezifische gonorrhoeische Endometritis. Sie ist sehr hartnäckig, setzt sich durch die Tuben und auf dem Lymphwege fort und führt dadurch zu perimetritischen Erkrankungen. Vgl. das bez. Capitel.

Endometritis atrophicans.

Unter dem Namen atrophisirende Endometritis handelte ich die Uterusblennorrhoe der Alten als specielle Affection ab, ohne etwa leugnen zu wollen, dass diese Affection das Endresultat aller leichteren Formen der Endometritis sein kann. Bei der atrophisirenden Endometritis verschwinden allmählich die physiologisch wichtigen Bestandtheile der Uterusschleimhaut: Drüsen und Epithelien. Auch das interglanduläre Gewebe schrumpft, sodass schliesslich statt der eigentlichen Uterusschleimhaut nur eine dünne Membran mit Drüsenresten vorhanden ist. Die oberflächlichen Epithelien desquamiren oder nehmen einen epithelialen Charakter an. Völlig atypisches, sogar verhorntes Epithel ist in dem Uterus gefunden.

Endometritis haemorrhagica.

Sub finem vitae bei Cholera, Scharlach, Typhus und vielleicht noch bei vielen anderen Krankheiten besteht eine Art Pseudomenstruation: es geht mehr oder weniger Blut ab. Das anatomische Substrat dieser Erscheinung besteht in einer hämorrhagischen Endometritis, bei der es zu bedeutender Hyperämie der Schleimhaut kommt.

¹⁾ **Uter:** Z. f. G. XXV. — **Brandt:** Z. f. G. 1891, No. 25.

Auch bei Morbus Brightii und Herzfehlern habe ich diese Form wiederholt gesehen und mit Erfolg local behandelt.

Symptome und Verlauf.

Bei der katarrhalischen Endometritis geht glasiger Schleim ab, er führt auch in der Vagina zu Desquamation, sodass die Scheide mit milchiger Flüssigkeit erfüllt ist.

Bei der hyperplastischen und deciduellen Endometritis ist das hauptsächlichste Symptom die Menorrhagie.

Die exfoliative Endometritis kommt bei Nulliparen, aber auch nach Geburten vor. Ja es können Frauen dabei schwanger werden und austragen. Danach aber gehen wieder bei den Menstruationen grössere und kleinere Fetzen ab. Auch vorübergehende Besserungen kommen vor.

Bei der gonorrhöischen Endometritis geht Eiter mit Gonokokken ab. Bei der atrophisirenden Endometritis ist der Ausfluss dünnflüssig, aber doch eitrig. Auf den Zusammenhang mit Vaginitis vulvarum ist S. 58 hingewiesen.

Dass, wie es die Laien meinen, der Ausfluss schwächt, ist bei der relativ geringen Quantität nicht anzunehmen. Aber die Ursachen des Ausflusses und die Complicationen: Blutungen, Aborte, Perimetritis führen zum Gesamtbilde der weiblichen Invalidität.

Wenn Frauen angeben, dass bei Anstrengungen der Ausfluss zunimmt, so liegt darin etwas Wahres. Bei Anstrengung wird der Uterus und die Vagina nach unten gedrängt, gleichsam ausgedrückt, sodass allerdings der Ausfluss zunimmt.

Diagnose und Prognose.

Die Diagnose ist nicht allein nach den Angaben der Patientin zu stellen. Der Arzt darf principiell nur dann einer Angabe trauen, wenn er sich von der Wahrheit überzeugt hat. Oft machen Patientinnen die übertriebensten Schilderungen und sprechen von „weissem Fluss“, wenn sie nur Feuchtigkeit an den äusseren Geschlechtstheilen spüren. Ja Hysterische belügen sogar absichtlich den Arzt. Umgekehrt kann eine Patientin, welche sich häufig wäscht und den Irrigator braucht, namentlich bei sehr zähem Secret über die Menge und Beschaffenheit des Ausflusses im Unklaren sein. Oder der enge Muttermund lässt den Schleim nicht ausfliessen, sodass der Cervix ampullenartig dilatirt ist. Aus allen diesen Gründen ist eine digitale und eine Speculumuntersuchung unerlässlich.

Für rein katarrhalische Form spricht das Fehlen aller Complicationen, die glasige Beschaffenheit des Secrets, das Fehlen der Eiterbeimischung. Dass aber auch rein glasiger Schleim mitunter Gonokokken enthält, ist bekannt. Hyperplastische Endometritis kann man bei starker Menorrhagie vermuthen.

Die atrophisirende Endometritis nimmt man dann an, wenn stets

dünnen Eiter aus dem Uterus fliesst, die Affection trotz aller Therapie wiederkehrt und die Auskratzung keine verdickte Schleimhaut nachweist. Da diese Form mehr im Alter vorkommt, so ist auch dieser Umstand zu berücksichtigen.

Exacte Methoden, die Uterusabgänge zu bestimmen, gab zuerst Küstner an, der in Glasröhren den Uterusinhalt auffing. In neuerer Zeit haben sich viele Autoren damit beschäftigt. Uebereinstimmend wurde nachgewiesen, dass im Allgemeinen die Uterushöhle, abgesehen von der Gonorrhoe und den eitrigen Formen bacterienfrei ist. Auch der Schultze'sche Probetampon, richtig angewendet, giebt gute Resultate. Nach sorgfältiger Säuberung der Scheide und Reinigung des Cervix mit Watte wird ein in Tanninglycerin (25 : 100) getauchter, gut ausgedrückter Tampon vor die Portio gelegt und hier durch andere Tampons fixirt erhalten. Nach 6 bis 12 Stunden wird er entfernt. Auf der dem Muttermund entsprechenden Stelle liegt das Uterussecret. Lässt man den Tampon länger liegen, so sind die Resultate unsicher, weil die Epitheldecke abmacerirt und weisse Blutkörperchen austreten.

Die Prognose ist am besten bei der deciduellen und hyperplastischen Endometritis, weniger gut bei der katarrhalischen und exfoliativen, schlecht bei der gonorrhoeischen und atrophisirenden Endometritis.

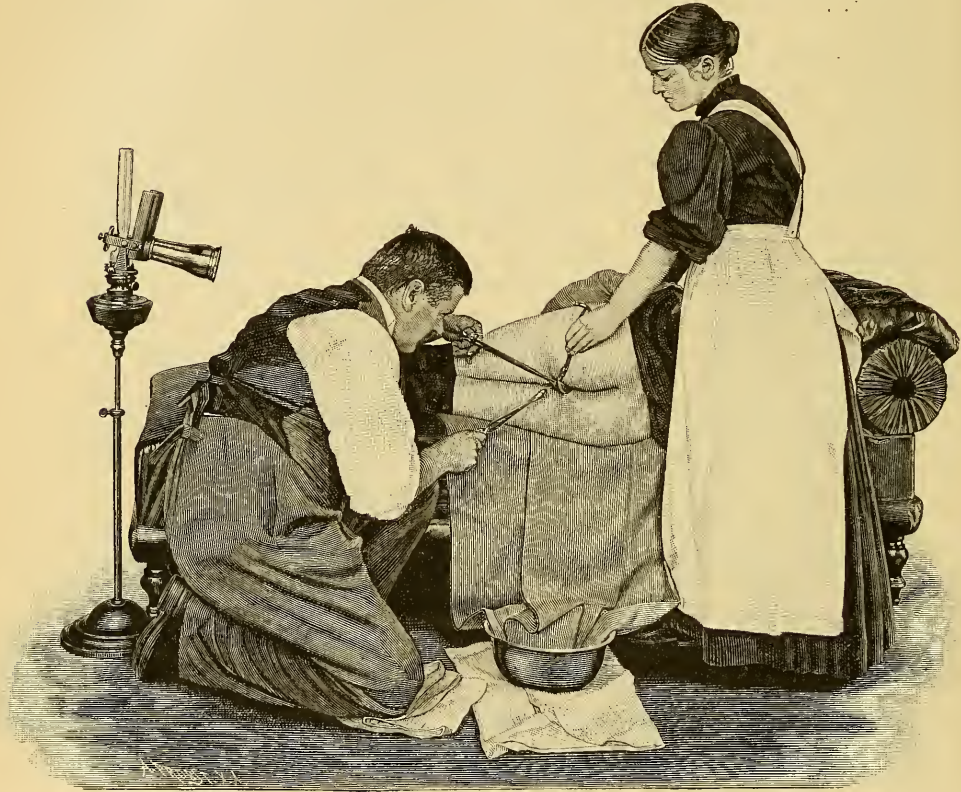Allgemeinbehandlung.

Regelung des Stuhlganges, Aufbesserung der Constitution durch Eisen, rationelle Ernährung, Landaufenthalt oder Badekuren sind nöthig. Es giebt nicht wenige Fälle, wo bei Besserung des Allgemeinzustandes das Localleiden allmählich verschwindet. Jedenfalls ist vor einer übereilten localen Behandlung, namentlich bei Virgines, zu warnen. Die grossen Schwierigkeiten bei der Exploration sowie bei jeder Manipulation in der Tiefe der Vagina erschweren eine vollständige locale Behandlung ungemein. Die psychische Erregung bei den Manipulationen an und in den Genitalien ist in ihren Folgen ganz unberechenbar, sei es nun, dass die Schmerzen und der Widerwille oder im Gegentheil der geschlechtliche Reiz und die Neigung zur selbständigen Wiederholung des Reizes ungünstigen Einfluss haben. Dass bei einer Untersuchung Weinkrämpfe ausbrechen und dass im Gegentheil manche Hysterica der Digitalexploration wegen den Arzt aufsucht, weiss jeder erfahrene Gynäkologe. Ich habe Fälle gesehen, wo, bei psychischer Prädisposition, sich eine Psychose mit Zwangsvorstellungen unmittelbar an die locale Behandlung anschloss.

Stösst also die Localbehandlung auf grosse Schwierigkeiten, so würde die Ueberwindung der Schwierigkeiten vielleicht grössere Gefahren bedingen, als die Krankheit selbst. Es ist deshalb oft nöthig zu individualisiren, damit man nicht mehr schadet als nützt.

Oertliche Behandlung.

Bei der örtlichen Behandlung muss man sich darüber klar sein, was man eigentlich erreichen will. Heutzutage ist leider von rationeller Behandlung kaum die Rede sondern von Dem, was man ungestraft dem Uterus zumuthen kann. Endometritis — Auskratzen und Ausätzung



77.

Ausführung kleiner gynäkologischer Eingriffe in Seitenlage der Kranken. Die Lampe beleuchtet die Scheide und Portio. Ergreift die Wärterin mit der linken Hand das Speculum, mit der rechten die Muzeux'sche an der Portio angehakte Zange, so hat der Arzt beide Hände frei.

gilt so ausnahmslos als selbstverständlich, dass man sich doch fragen muss: wird hier noch nach allgemeinen therapeutischen Regeln oder schablonenhaft, rücksichtslos vorgegangen. Wir haben eine kranke Schleimhaut vor uns, sowie andere kranke Schleimhäute nicht durch Kratzen und Aetzen ausschliesslich der Gesundheit prompt und sicher zugeführt werden können, so auch hier.

Die Aufgabe ist die Secrete zu beschränken und normal zu machen, oder die Blutverluste zu vermindern. Da die Schleimhaut bleibt resp.

wiederwächst, so kann sie auch wieder erkranken, ja es ist wahrscheinlich, dass sie wie andere Schleimhäute sogar prädisponirt zu neuen Erkrankungen bleibt. Eine völlige Heilung für die Lebenszeit darf man also niemals versprechen.

Man beginnt mit milden örtlichen Mitteln: Vaginaldouchen mit Soole oder alkalischen Wässern, z. B. 30 g Soda zu 1000 g Wasser. Diese Lösung verflüssigt den Schleim. In vielen Fällen wird Heilung dadurch bewirkt. Ja es sind diese Spülungen zusammen mit mehrwöchentlicher Abstinenz vom Coitus eine directe Therapie bei Sterilität.

Kehrt aber der Ausfluss immer wieder, so ist es indicirt, eine örtliche Behandlung der Schleimhaut selbst zu beginnen. Vorher muss man die Patientinnen darauf hinweisen, dass jahrelang bestehende Leiden nicht durch eine einmalige Aetzung u. s. w. zu beseitigen sind. Man muss die Wichtigkeit der längeren Kur, der Ausdauer und der Gewissenhaftigkeit betonen und davor warnen, etwa eigenwillig die Kur abzubrechen.

Bei Hyperämien sind Scarificationen von Nutzen. Wenn also bei Stichelung der Portio das Blut massenhaft hervorströmt, so ist eine mehrmalige Blutentleerung, Glycerintamponade, Jodbepinselung indicirt.

Der therapeutische Plan muss darin bestehen: 1. den Secreten guten Abfluss zu verschaffen; 2. das Endometrium von allem anhaftenden Schleim zu befreien; 3. die kranke Schleimhaut durch Einwirkung von Medicamenten gesund zu machen, umzustimmen oder sie zu entfernen, damit eine neue, bessere wächst. Besteht also z. B. der S. 157, Figur 71 geschilderte Zustand des Muttermundes, so muss der Muttermund incidirt werden. Diese kleine Operation allein heilt unter Umständen die Endometritis, da erst bei weitem Muttermund der Schleim ungehindert abgehen kann.

Die Uterusinnenfläche ist schwer zugänglich, es fragt sich also zunächst, wie macht man sich die Uterushöhle zugänglich und in welcher Weise bringt man Medicamente auf die kranke Schleimhaut.

Sondirung.

Zuerst ist es nöthig, den Verlauf und die Länge der Uterushöhle festzustellen. Das Erste wird man aus der combinirten Untersuchung wissen, das Zweite erfährt man durch die Sondirung mit der Uterussonde. Dies Instrument ist aus vernickeltem, weichem Kupferdraht hergestellt, lässt sich biegen und hat verschieden dicke Knöpfe, weil mit der Sonde auch die Weite der Uterusorificien bestimmt werden soll. 7 cm unter dem Knopf befindet sich eine Marke, damit man beim Sondiren weiss, wie tief die Sonde in den Uterus eingedrungen ist.

Figur 78a stellt eine Kupfersonde mit Griff dar, Figur 78b die von B. S. Schultze angegebene, aus einem Stück Kupfer gearbeitete, mit mehreren Marken zur Messung der Uterushöhle.

Jede Sonde, auch wenn sie nach jedem Gebrauch gereinigt ist, wird vor der Anwendung mit einem Desinficiens abgerieben.

Hat man Verdacht auf Schwangerschaft oder ist die Berührung des Uterus sehr schmerzhaft, so ist die Sondirung zu unterlassen. Besteht eitriger Fluor, so würden die infectiösen Massen in die vielleicht noch gesunde Uterushöhle übergeimpft. Man wird also, ist es unbedingt nothwendig zu sondiren, vorher die Vagina und den Cervix säubern und desinficiren.

Vor der Sondirung ist durch die Digitaluntersuchung die Lage des Uterus genau festzustellen, damit man den Weg kennt, und nicht durch Anstossen an ein Hinderniss Verletzungen macht.


Sondirt man in der Seitenlage den normal liegenden Uterus, so muss man die Spitze etwas nach unten richten, da der bewegliche Uterus mit dem Fundus nach abwärts sinkt.

Bei Antelexio ist die Sonde concav nach oben, bei Retroflexio mehr gerade oder concav nach unten gebogen. Niemals darf Gewalt angewendet werden. Lieber verzichte man auf die Sondirung.

Noch sind zwei Ereignisse zu erwähnen, welche bei der Sondirung vorkommen können. Erstens die Sondirung der Tuben. Ist

die uterine Oeffnung der Tube weit, liegt der Uterus etwas schräg, sodass der Sondenknopf gegen die Tubenöffnung gerichtet ist, so kann die Sonde in die Tube gleiten und sie durchdringen. Sind diese Fälle auch selten, so sind sie doch möglich.

Häufiger ist es zweitens, dass die Sonde den ganzen Uterus durchbohrt und zwischen die Gedärme gleitet, sodass man sie dicht unter den Bauchdecken fühlen kann. Diese zufälligen Uterusperfora-



78a.

Uterus-
sonde.

78b.

Uterussonde von
B. S. Schultze.

tionen kommen gar nicht selten vor und verlaufen ohne Blutung oder nachfolgende Entzündungserscheinungen. Puerperale Uteri circa sechs Wochen post partum lassen sich stets leicht durchbohren.

Macht man Versuche an frischen total-exstirpirten postpuerperalen Uteris, so kann man deutlich wahrnehmen, dass das Uterus-Parenchym wenig Widerstand entgegensetzt. Man muss deshalb puerperale Uteri sehr vorsichtig und stets mit sehr dicken Sonden sondiren. Jeder Druck bei Widerstand ist zu vermeiden. Nimmt man wahr, dass die Sonde weit hineingleitet, soweit, dass die Annahme nahe liegt, der Uterus sei perforirt, so palpirt man vorsichtig und zieht die Sonde langsam auf demselben Wege wie beim Eindringen, damit das Loch nicht grösser gedrückt oder gerissen wird, wieder zurück. Man unterlässt vorläufig jede Fortsetzung der Manipulationen, auch jede Spülung und ordnet absolute Bettruhe an. Selbst dann, wenn die Durchstossung nur vermuthet, nicht factisch bewiesen ist, unterlasse man Aetzungen und Spülungen. Dann hat die Durchstossung keine üblen Folgen. — Ich habe einmal am Tage nach einer Durchstossung des Uterus eine Ovariotomie gemacht. Auf dem Uterus konnte man als kleines braunrothes Pünktchen den Ort der Durchbohrung sehen, ohne dass etwa intrauterine oder peritonäale Blutung eingetreten war. Sollten sich auch an der Sonde oder im Uterus infectiöse Massen befunden haben, so werden diese bei der Durchstossung vom glatten Knopf abgestreift und bleiben in den zuerst durchbohrten, der Schleimhaut nahen Schichten zurück. Sehr gefährlich dagegen würde es sein und ist es auch schon gewesen, in den Manipulationen fortzufahren, sodass etwa das Loch grösser gerissen wird oder differente Chemicalien in die Bauchhöhle gelangen. Dann kann sich allerdings eine tödtliche Perforationsperitonitis anschliessen.

Bei hysterischen zur Ohnmacht geneigten Frauen nehme man die Sondirung nicht in der Sprechstunde vor, da die Sondirung manche Patientin so angreift, dass der Transport nach Hause stundenlang unmöglich ist. Schwierige Sondirungen mache man bei der im Bett liegenden Patientin, man lasse die Patientin principiell einige Stunden danach zu Bett liegen und 1 bis 2 Tage desinficirende Scheidenspülungen vornehmen. Sehr selten treten nach der Sondirung kolikartige Schmerzen auf. Gegen diese ist eine subcutane Morphiuminjection das einfachste Mittel. Man darf Nichts forciren und etwa aus einer vorsichtigen diagnostischen Sondirung eine gewaltsame Dilatation machen.

Ist nun die Weite und Enge des Uterus mit der Sonde gemessen, so geht man an die Dilatation, die Erweiterung.

Die Erweiterung der Gebärmutter, Quellmittel.

Die Erweiterung wird erzielt durch Quellmittel, durch gewaltsames Auseinanderdrücken und durch Incisionen. Letztere werden erst später bei den Myomen besprochen.

Die älteste Methode ist die Erweiterung mit Quellmitteln. — Diese werden aus drei Substanzen hergestellt, aus Badeschwamm — Pressschwämme, aus Seetang — als Laminariastäbchen, aus *Nyssa aquatica* — als Tupelostäbchen.

Der Pressschwamm wirkt nicht allein mechanisch, sondern auch reizend. Er führt in seiner Umgebung zur Congestion und Erweichung des Gewebes. In die Schleimhaut wächst er bei der Ausdehnung gleichsam hinein, sodass er, herausgezogen, einen Theil der Schleimhaut mitnimmt. Früher konnte man den Pressschwamm nicht aseptisch herstellen. Heutzutage wird der Pressschwamm sterilisirt und jodoformirt, sodass eine Infection sicher zu vermeiden ist. Nur darf der Schwamm nicht lange liegen, da sich sonst in ihm ubiquistische Bacterien entwickeln. Der Pressschwamm ist theuer und bei sehr engem Canal nicht zu gebrauchen. Er ist nicht im Stande, Stenosen auseinander zu pressen. Oberhalb und unterhalb der Stenose dehnt sich der Schwamm aus, die enge Stelle selbst bleibt, wie sie ist. Wohl aber sind die Gewebe nach der Pressschwammanwendung durchfeuchtet und gelockert, sodass nunmehr die mechanische Dilatation auf geringeren Widerstand stösst, als vorher.

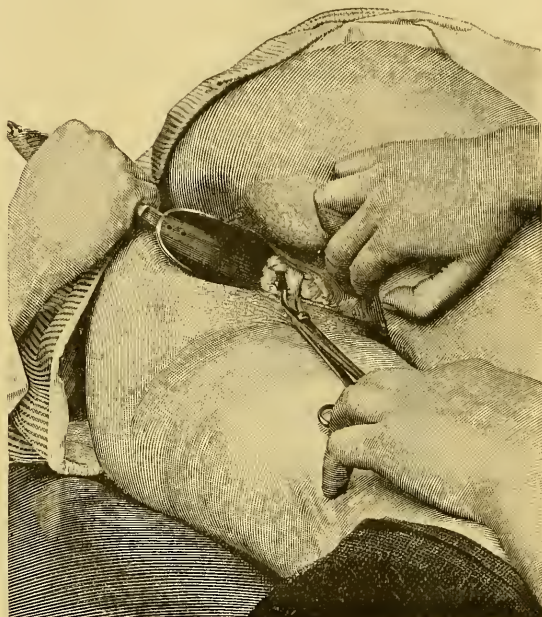Langsamer als der Pressschwamm quillt der Laminariastift, erst in 36 Stunden erreicht er den dicksten Umfang. Alte Laminariastäbe quellen langsamer als frische. Auch die Laminaria-Anwendung wird aseptisch gemacht. Durch Abwaschen mit Sublimatlösungen, Eintauchen in Carbonsäurelösung, kochendes Wasser oder Alkohol und aseptische Aufbewahrung ist das leicht möglich.

Soll der Uterus mit Laminaria erweitert werden, so legt man sich die Portio im Sims'schen Speculum in der Seitenlage frei. Dann wird noch einmal die Portio und der Cervicalcanal gereinigt. Der Uterus wird angezogen, wodurch der Knickungswinkel ausgeglichen oder doch wenigstens stumpfer wird. Nun sondirt man noch einmal, um die Richtung und Weite für den Stift genau kennen zu lernen. Dann nimmt man den Stift, etwas dünner als den Sondenknopf, und schiebt ihn mit der Hand oder einer Kornzange vorsichtig in den Uterus.

Das Ende des Stiftes muss bei engem Muttermunde das Orificium uteri externum überragen, damit der Stift nicht innerhalb des Uterus quillt und den äusseren Muttermund undilatirt vor sich lässt. Eine Entfernung der dicken, weichen, zerreisslichen Stifte aus dem engen und harten Muttermunde kann sehr schwer sein.

Liegt der Stift, so legt man einen nassen Jodoformgazetampon vor den Stift. Hierauf wartet man 18 bis 24 Stunden. Dann kann durch Ziehen an dem Faden Stift und Faden zusammen entfernt werden.

Oft hat der Uterus den Stift schon unter Wehenschmerzen ausgestossen. Nicht selten ist er nicht im Stande, den inneren Muttermund zu dilatiren. Während im Uterus und im Cervicalcanal der Stift dicker wird, ist er vom inneren Muttermund fest umklammert, hier dünn geblieben. Nur bei sehr kräftigem Zug, oft unter lautem Schmerzensschrei der Patientin, folgt der Stift, dessen tiefe Rinne in der Mitte gleichsam ein Abdruck des inneren Muttermundes ist. Dann ist es nöthig, den Uterus zu reinigen und einen dickeren Stift einzulegen. Ist der Stift entfernt, so macht man zunächst eine Ausspülung des Uterus mit meinem Katheter (Figur 67, S. 154). Sehr häufig geht etwas Blut, meist viel Schleim ab, der auch den Stift umgiebt.



79.

Portio herabgezogen,
um den Laminariastift einzuschieben.

In gleicher Weise bringt man die Tupelostifte¹⁾ ein. Sie quellen etwas schneller und sind in allen Dimensionen herzustellen.

Instrumentelle Erweiterung: Uterine Dilatatorien²⁾.

Häufige Unglücksfälle durch Infection bei den Quellmitteln führten im Beginn der antiseptischen Zeit zu Versuchen mit der mechanischen Dilatation.

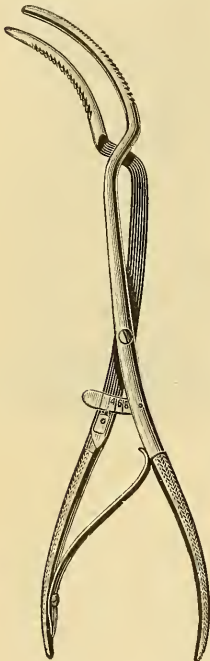
¹⁾ **Susdorf:** Med. Rec. 1877.

²⁾ **Kasprzik:** Allg. Wien. med. Zeit. 1880, 12. — **Fehling:** A. f. G. XVIII. — **Fritsch:** C. f. G. 1878, 1879, 25; 1880, 21. — **Peaslee:** New York med. journ. 1870, p. 465. — **Schatz:** A. f. G. XVIII. — **Schröder:** C. f. G. 1879, 26. — **B. S. Schultze:** C. f. G. 1878, 7; 1879, 3; 1880, 321; 1880, 15; Wien. med. Blätter 1879, 42–45; 1882, 41; A. f. G. XX.

Es ist hier zunächst nicht zu vergessen, dass in vielen Fällen gerade die Krankheit, z. B. Blutung, welche ein Eindringen in den Uterus nöthig macht, den Uterus erweicht, also die Gewebe für das Eindringen einer Dilatation vorbereitet hat. In diesen Fällen ist das Dilatationsinstrument eigentlich mehr ein Mittel, um die schon vorhandene Dehnungsfähigkeit festzustellen und zu messen, als um factisch auszudehnen. B. S. Schultze construirte zur Messung der Weite des Muttermundes Uterussonden mit verschieden dicken Knöpfen. Mit diesen Sonden macht man, die Schleimhaut comprimirend, den Canal weg-

sam. Ich wende zur Prüfung der Weite lieber die Dilatatorien an, die also den Zweck haben, die Weite zu messen, nicht gewaltsam die Muskulatur zu zerreißen.

Es giebt eine ganze Reihe von Dilatatorien, welche so construiert sind, dass durch Schrauben oder Drücken sich zwei obere im Uterus liegende Arme von einander entfernen. Gewiss betreffen viele Fälle, bei denen die Erfinder „leicht und schnell“ zum Ziele kamen, Uteri, die auch dem bei der intrauterinen Therapie nöthigen Instrumente keine Schwierigkeiten bereitet hätten. Von diesen zahlreichen Instrumenten bilde ich in Figur 80 das von Schultze ab. Auf einem ähnlichen Princip beruhen die Instrumente, welche den Uterus nicht nur gewaltsam auseinander pressen, sondern auch incidiren wollen. Diese sog. Hysterotome haben mehr therapeutischen Charakter und werden deshalb später besprochen und beurtheilt werden. Auch hat man die Dilatatorien hohl gearbeitet, sodass während der Anwendung desinficirende Lösung in den Uterus einfließt.



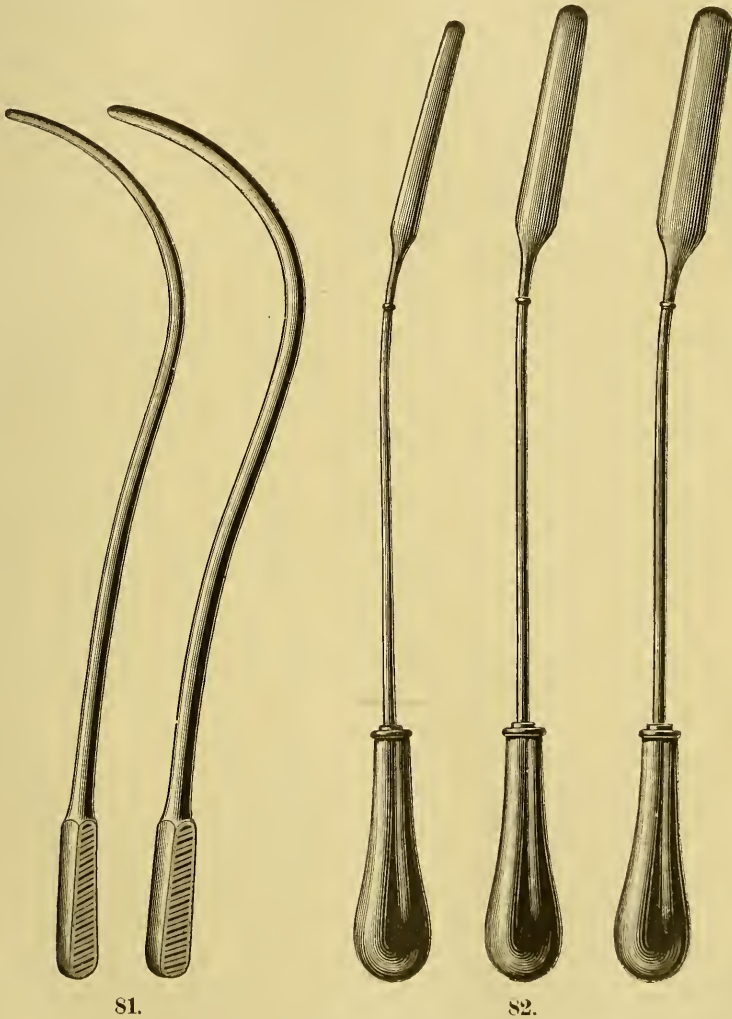
80.

Schultze's
Dilatatorium.

Ich hatte Dilatatorien angegeben, welche ungefähr den Simon'schen Harnröhrenspeculis in der Form entsprechen. Auch Peaslee und Hegar construirten schon früher ähnliche Instrumente. Meine neueste Form ist die der Figur 81. Diese Dilatatorien sind aus Zinn, deshalb biegsam und billig. Die dünnen Nummern, die z. B. bei Dysmenorrhoe angewendet werden, sind so biegsam, dass eine Perforation des Uterus undenkbar ist. Diese Instrumente haben die Form der Uteruskatheter und werden in der Sims'schen Seitenlage eingeführt. Man ergreift nach Einbringung des Sims'schen Spiegels (vgl. Figur 5 S. 14) die Portio mit einer Muzeux'schen Zange und presst nun langsam eine Nummer der Dilatatorien nach der andern hinein, bis

man die Weite erzielt hat, die nöthig erscheint. Dabei streckt man den Uterus. Auch dadurch gleiten die grösseren Nummern leichter hinein.

Es ist nun die Frage zu erörtern: Ist es besser allmählich zu dilatiren oder rapide, und ist die Dilatation überhaupt nöthig?



Uterusdilatatorien von Fritsch.

Die erste Frage möchte ich bejahen, namentlich für den praktischen Arzt. Die Erweiterung mit Laminaria ist heutzutage aseptisch gefahrlos zu machen. Sie ist ausserdem, wenn man mit dünnen Stäbchen beginnt, schmerzlos, was schon ein grosser Vortheil ist. Der Vor-

wurf, dass sie langweilig sei, hat keine Berechtigung. Auf Zeit darf es uns nicht ankommen. Kann der Arzt, ohne Schmerzen zu bereiten, gefahrlos, dasselbe in 24 Stunden erreichen, was er in Minuten unter grossen Schmerzen und Gefahren erzielt, so hat er die Pflicht, das erste Verfahren vorzuziehen. Nun giebt es bei der rapiden Dilatation ohne Zweifel Zerreibungen selbst von bedeutender Ausdehnung. Hämatome neben dem Uterus sind sogar vorgekommen. Die Schmerzen sind so gross, dass Narcose angewendet werden muss. Soll aber narcotisirt werden, so werden sich viele Patientinnen sträuben. Ich chloroformire principiell nicht, weil gerade die Schmerzen beim Herabziehen und bei den intrauterinen Manipulationen einen guten Maassstab geben für das, was man ohne Gefahr vornehmen kann.

Manche Autoren haben die Dilatation für völlig überflüssig erklärt. Dies ist gewiss nicht richtig. Hat man dilatirt, so kann man die Curette viel freier in der Uterushöhle bewegen, man kann grössere, somit ungefährlichere Instrumente einführen, bei deren Gebrauch eine Durchstossung des Uterus nicht vorkommt. Bei kleinen Instrumenten können Polypen der Schlinge der Curette ausweichen, eine grosse Curette erfasst leichter und besser den Uterusinhalt.

Das Ausschaben ist auch nach der Dilatation bei weitem nicht so schmerzhaft als ohne Dilatation. Man muss, schon um das Abgeschabte zu entfernen, wiederholt mit dem Instrument den inneren Muttermund passiren. Presst man jedesmal die Curette gewaltsam durch die Enge, und zieht man beim Entfernen mit der Curette den Uterus etwas herab, so entstehen jedesmal beim Passiren der engen Stelle Schmerzen und unnöthige Verletzungen der Muscularis. Diese fehlen, wenn der Muttermund so weit ist, dass die Curette ohne Widerstand hinein- und herausgeschoben werden kann.

Wendet man in der Uterushöhle Medicamente an, die mit Blut und Schleim Coagula machen, so entsteht bei engem Muttermund Uteruskolik, weil die Coagula den Muttermund nicht passiren können. Dies ist nicht der Fall, wenn der erweiterte Muttermund dem Abgang selbst grösserer Brocken keinen Widerstand entgegengesetzt.

Der praktische Arzt wird deshalb ohne Zweifel besser und vorsichtiger verfahren, wenn er vor allen intrauterinen Manipulationen die Dilatation mit Laminaria vorausschickt.

Dagegen halte ich es für unnöthig und oft auch unmöglich, stets so stark zu dilatiren, dass man mit dem Finger den Uterus austasten kann. Auch wenn der conische Dilatator vom Umfang des Fingers in den Uterus passirte, ist damit nicht gesagt, dass nun auch der Finger frei im Uterus umhertasten kann. Der Uterus ist elastisch und zieht sich unmittelbar nach Herausnahme des glatten Dilatators wieder zu-

sammen. Es ist bei nulliparem Uterus selbst bei ausgiebigster Laminariadilatation oft unmöglich den Uterus zu erweitern, sodass er auszutasten ist. Diese Austastung ist auch überflüssig. Kann man mit einer grossen Curette eindringen und wegen der Weite des Muttermundes diese Curette frei bewegen, so fühlt man mit ihr jede Rauigkeit der Uterusinnenfläche.

Muss eine völlige Erweiterung eines nulliparen Uterus gemacht werden, so ist dies ohne Incisionen kaum möglich.

Einwirkung auf die Uterusschleimhaut¹⁾.

Die als krank erkannte Uterusschleimhaut kann abgespült werden, sie kann mit flüssigen Chemicalien geätzt werden, man kann durch die Uterustamponade einwirken, man kann sie abschaben und entfernen, zuletzt ist es möglich durch Elektrizität — elektrolitisch — zu behandeln.

Noch ist zu bemerken, dass die Ausschabung gleichzeitig einen diagnostischen Zweck hat: es wird etwas Schleimhaut bzw. Uterusinhalt zur mikroskopischen Untersuchung entfernt. An die diagnostische Entfernung eines Partikels schliesst sich meistens die therapeutische Abschabung des ganzen Inhaltes unmittelbar an.

Und handelt es sich um bakterielle Krankheiten des Uterusinnern, so muss, da die Bakterien nicht allein auf der Schleimhaut sitzen und eventuell doch kleine Schleimhautfetzen zurückbleiben, nach der Ausschabung ausgeätzt und noch tagelang antiseptisch nachbehandelt werden.

Ausschabung, Uterusstäbchen, Löffel, Curetten.

Der erweiterte oder ohnedies weite Uterus wird zunächst gereinigt: entweder durch eine Ausspülung mit meinem Katheter (vgl. Figur 64 bis 71, S. 154), oder durch Auswischen und Auswaschen.

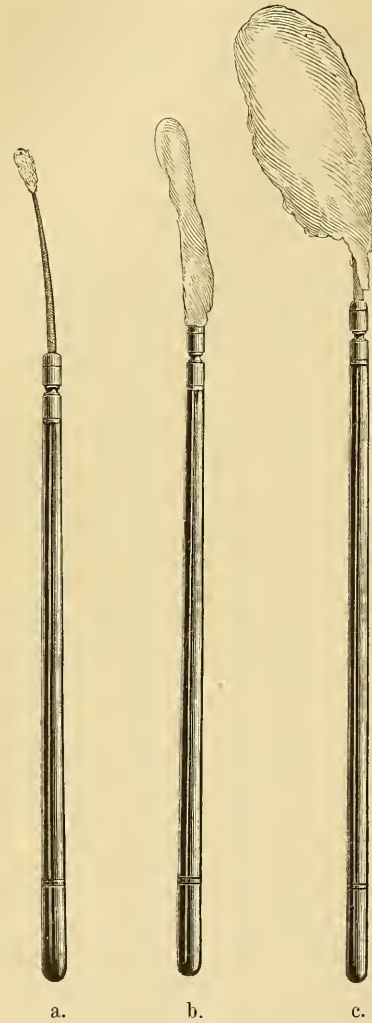
¹⁾ Spiegelberg: Ueber intrauterine Beh. Volkmann's Vortr. No. 24. — Hildebrand: Katarrh d. weibl. Geschlechtsorg. Volkmann's Vortr. No. 32. — Nöggerath: Latente Gonorrhoe. Bonn 1872. — Schultze: A. f. G. XX, p. 275. Uterus-Dilatation. Wien. med. Blätter 1879. — Fritsch: C. f. G. 1871, p. 221; 1877, p. 613. Wien. med. Blätter 1883, No. 14—18. — Küstner: Beiträge z. Endometritis. Jena 1883. — Schröder: Dysmenorrhöische Endometritis. C. f. G. 1884, p. 445. — C. Ruge; Z. f. G. V, 317. — O. v. Grünwaldt: Petersb. med. Zeitschr. IX, p. 185. — Schwarz: A. f. G. XX, 245. — A. Martin: Z. f. G. VII, p. 1. — Olshausen: Endometritis fungosa. A. f. G. VIII. — Bischoff: Die sog. Endometritis fungosa. Correspond.-Bl. f. Schweizer Aerzte 1878, No. 16, 17. — Schlesinger: Ueber Metritis haemorrhagica. Wien. med. Blätter 1883, No. 14—18. — Leopold: A. f. G. X, 293. — Wyder: A. f. G. XIII. — Brennecke: Zur Aetiologie der Endometritis fungosa. A. f. G. XX. — Gattorno: Wien. med. Woch. 1890, 889. — Schrader: C. f. G. 1890, 260. — Stratz: Z. f. G. XVIII, 153. — Freund: Berl. klin. Woch. 1890, 45. — Skutsch: C. f. G. 1891, 469.

Namentlich bei grösserer Secretion ist eine lange antiseptische Ausspülung der Höhle vorzuschicken. Ohne das würden die Medicamente nicht auf die Schleimhaut einwirken, sondern Coagula mit dem Eiter bilden. $\frac{1}{2}$ Liter genügt zur Ausspülung. Borsäure-, Lysol-, Salicylsäure-, Carbolsäurelösung in den S. 65 angegebenen Concentrationen werden gebraucht.

Zum Auswischen empfehle ich mein Uterusstäbchen als handliches und einfaches Instrument. Es besteht aus einem neusilbernen, hohlen, cannelirten, gedrehten Griff, an welchem oben ein rauher Kupferansatz von 3 mm Dicke und 10 cm Länge angebracht ist. Der Uterusansatz ist biegsam, aber doch so hart, dass man in die Uteruswinkel hineindrücken kann.

Von solchen Stäbchen muss man circa ein Dutzend besitzen. An das rauhe Ende wird Watte angewickelt, deren Quantität sich nach der Weite der Uterushöhle richtet (Figur 83 b). Die Watte wird mit desinficirender Lösung getränkt und der Uterus ausgewischt, von Schleim gereinigt und ausgewaschen. Fünf- bis sechsmal muss man wenigstens eindringen.

Man kann diese Stäbchen auch zum Aetzen gebrauchen, indem man wenig Watte (a) anwickelt und diese in Chlorzinklösung, 1 : 10 bis 5 : 10, Jodtinctur, Acid. nitr., Acid. carbol. fluid. u. s. w. getaucht, in den Uterus einführt. Wickelt man einen grossen Bausch Watte an (Figur 83 c), so ist das Stäbchen



83.

Uterusstäbchen.

a zum Aetzen armirt, nur so wenig Watte ist angewickelt, dass ein Tropfen Aetzflüssigkeit anhaftet, b zum Reinigen der Uterushöhle armirt, bezw. zur Einführung von flüssigen Arzneimitteln, z. B. Jodtinctur, c zum Reinigen der Portio mit grossem Wattebausch versehen, zum Aufsaugen von Blut, Entfernen von Secret, Schorfen, überflüssiger Aetzflüssigkeit etc.

chen auch zum Abwaschen der Portio und zum Auswaschen der Scheide zu benutzen.

Das Stäbchen 83b, mit steriler Watte unwickelt, wird in den Uterus eingeschoben, dasselbe nimmt die Flüssigkeit auf und macht die Schleimhautoberfläche frei, es wird schnell herausgezogen und ebenso schnell wird ein zweites in das Medicament, z. B. Jodtinctur, getauchtes Stäbchen schnell in den Uterus eingeschoben. Der sich durch den Reiz etwa contrahirende Uterus drückt das Medicament aus der Watte aus, sodass es einwirkt. Der Stab bleibt 1 bis 2 Minuten im Uterus liegen und wird dann herausgezogen. Dazu gehört nicht selten etwas Kraft, da der Uterus sich mittlerweile contrahirt hat.

Technik der Ausschabung.

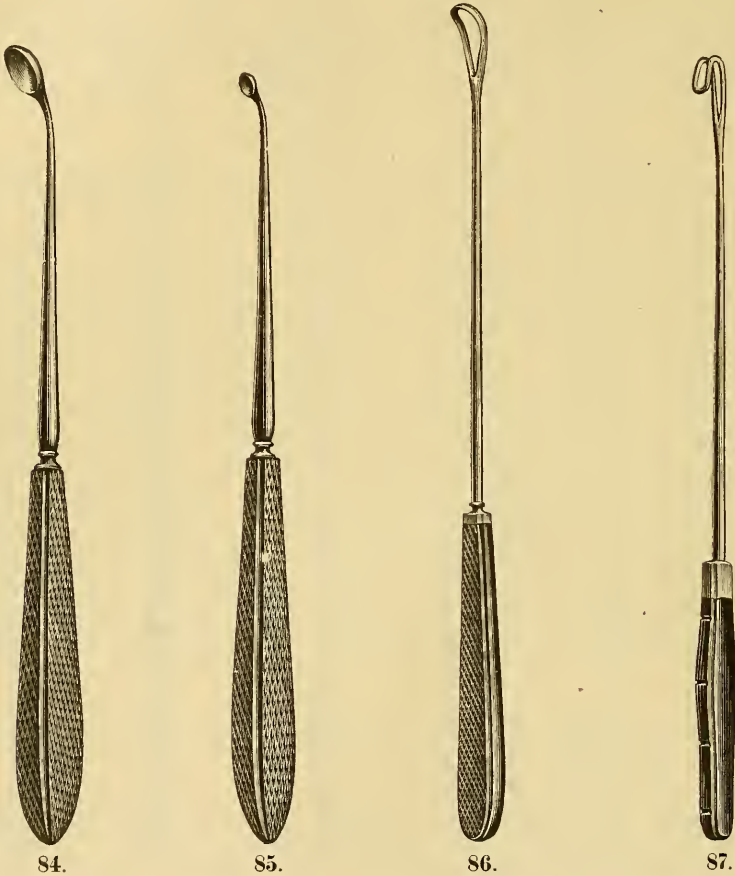
Soll ausgeschabt werden, so wird die Höhle ausgespült, sodann wird das Instrument in den Uterus eingeführt. Simon benutzte scharfe Löffel. Dieselben (Figur 84 und 85) werden in sechs bis acht verschiedenen Grössen angefertigt. Der grösste dient dazu, grosse weiche Geschwülste zu entfernen, mit den kleinsten Löffeln kann man in den Cervix und in den Uterus eindringen. Ein Fehler dieser Löffel sind die festen Stiele. Geeigneter und mehr gebraucht sind Uteruscurettens mit biegsamem Stiel (Figur 86). Oben an der weichen Kupfer- oder Neusilberstange befindet sich eine ovale, nicht sehr scharfe Stahlschleife, mit welcher die Innenfläche des Uterus abgeschabt wird. Figur 87 zeigt eine stumpfe Curette, statt der scharfen Stahlschleife ist Draht angesetzt. Es ist selbstverständlich möglich, nach dem Typus dieser Instrumente vielfach andere Formen zu construiren, welche denselben Zweck erfüllen. Ich benutze einen Satz Curettens, deren obere Breite den Dilatatoren und Sonden genau entspricht. In jedem einzelnen Falle wählt man die Curette, die so breit, als der Canal weit ist.

Auch diese Instrumente müssen völlig aus Metall hergestellt werden, sodass sie sterilisirt werden können.

Nunmehr schabt man, nicht einmal rechts, einmal links, ohne Plan, sondern man fängt an einem Punkte an, z. B. in einer Tubenecke, dann führt man immer weiter herumgehend die Curette nach ganz bestimmtem Plane parallel so viele male so von oben nach unten, dass möglichst die ganze Innenfläche des Uterus getroffen wird. Von Zeit zu Zeit geht man mit der Curette nach aussen, das Abgeschabte herausbefördernd. Diese Massen werden in ein bereit gehaltenes Gefäss gelegt zur späteren mikroskopischen Untersuchung. Glaubt man fertig zu sein, so tastet man nochmals den Uterus mit der Curette aus, ob man auch überall auf der harten Uterusmuskulatur schabt und nicht mehr in der weichen Schleimhaut. Mit einer kleinen Curette kratzt man die Tubenecken noch aus und befördert mit ihr, mit Spülung und

mit dem Uterusstäbchen die Hautfetzen möglichst nach aussen. Das Stäbchen wird dabei stets in desinficirende Lösung getaucht, sodass also die „Wunden“, die man gemacht hat, desinficirt werden.

Dies Herausbefördern der abgeschabten Massen wird auch durch mehrmaliges Einschieben und Herausziehen eines Jodoformgazestreifens



84.

Simon'sche
scharfe Löffel.
Dieselben werden von 3 bis
zu 15 mm Querdurchmesser
gebraucht.

85.

Scharfe Curette.
Der Stiel ist aus Neusilber
oder Kupfer gefertigt, um
das Instrument biegen zu
können.

86.

87.

Stumpfe Curette
zur Entfernung der
lose im Uterus lie-
genden Massen.

bewirkt. In den Maschen der Gaze fangen sich die Fetzen, die also an der Gaze haften bleiben.

Im Voraus will ich noch Folgendes bemerken:

Gelangt man an einer circumscriphten Stelle mit der Curette tief in weiches Gewebe der Uteruswand hinein, das sich leicht zerstören lässt,

oder ist eine ganze Uteruswand höckerig und uneben, so liegt wohl stets eine bösartige Geschwulst vor. Diese muss durch mikroskopische Untersuchung des Ausgekratzten diagnosticirt werden. Carcinom und Sarcom geben grosse, solide, weisse, undurchsichtige, feste Brocken, während die Schleimhaut in röthlichen, glasigen, fetzigen, zerdrückbaren, langen Streifen abgeht. Kann man Nichts „abkratzen“, weist man aber mit der Curette eine sehr unregelmässige, grosshöckerige Uterusinnenfläche nach, so liegt ebenfalls der Verdacht auf eine maligne Neubildung vor.

Das Ausspülen ist bei sehr weitem Uterus und voraussichtlich grossen Massen abgeschabten Materials zu empfehlen. Es ist zu unterlassen, wenn man auch nur den geringsten, leisesten Verdacht hat, dass der Uterus perforirt ist. Stets sind wegen der Gefahr der Durchgängigkeit der Tuben Uteruskatheter mit Rückfluss anzuwenden. Sie sind mehrmals ein- und auszuführen, um die Fenster von den Fetzen zu reinigen und dadurch durchgängig zu erhalten.

Eine vortreffliche Methode ist die von mir zuerst angegebene Tamponade des Uterus mit Jodoformgaze.

Man nimmt 1 Meter lange ca. 2 bis 3 cm breite Streifen Jodoformgaze und stopft diese nach der Auskratzung in die Uterushöhle bis an den Fundus. Dann zieht man, ohne irgendwie Schmerzen zu machen, den Streifen heraus, dadurch den Uterus sehr vollkommen und ausgiebig reinigend. Nachdem dies zwei- bis dreimal wiederholt ist, wälzt man einen Streifen noch besonders in Jodoform herum und stopft, bezw. „plombirt“ nun den Uterus von neuem. Ich gebrauchte den Ausdruck „plombirt“, um anzudeuten, dass die Uterushöhle ebenso fest und ebenso vollständig wie ein hohler Zahn angefüllt werden soll. Man lässt diese Streifen 24 oder 48 Stunden im Uterus liegen. Das Ende des Streifens hängt aus der Vulva heraus, sodass bei Schmerzen, die übrigens selten auftreten, der Streifen von Laienhänden entfernt werden kann. Dabei geht meist etwas Blut ab.

Diese Procedur wird mit einem glatten, nur an der Spitze rauhen Uterusstäbchen, dem „Stopfer“, ausgeführt (Figur 88).

Die Vortheile bestehen darin, dass die Blutung prompt steht und dass der Uterus weit bleibt. Es bilden sich keine Recessus, in welchen Secrete stagniren, sondern die Jodoformgaze kommt mit der ganzen Innenfläche in Berührung, sie saugt die Secrete ein, desinficirt sie und



88.
Uterus-
stopfer.
a obere
Fläche.

erhält sie desinficirt; sie stillt prompt, namentlich bei gleichzeitiger Scheidentamponade und Bauchdruckverband, jede Blutung. Man hat also bei Fieber oder überhaupt bei nicht aseptischen Fällen den Vortheil, dass der Uterus weit bleibt, dass die Uterushöhle gleichsam dauernd entfaltet ist. Muss man, ohne dies Verfahren angewendet zu haben, bei der Nachbehandlung den Uterus ausspülen, so macht es Schwierigkeit, durch den sich oft schnell verengernden Cervix in die Höhle zu gelangen. Die Secrete oder die Desinfectionsflüssigkeiten fliessen deshalb schlecht ab. Hält man aber den Uterus durch Jodoformgaze weit, so dringen grosse Katheter leicht ein, ein starker Wasserstrom reinigt ohne Schwierigkeit, ohne Gefahren und ohne Schmerzen die Höhle, selbst grosse, nachträglich gelockerte Partikel werden entweder, an der Gaze klebend, herausgezogen oder herausgespült. Ausserdem aber werden unmittelbar nach der Herausnahme des Tampons eingeführte Arzneimittel sich gut im Uterusinnern verbreiten.

Als Nachbehandlung führt man medicamentöse Stäbchen aus Ichthyol, Bortannin, Jodoformtannin, Alumen, Alumol oder andere Mittel in den Uterus ein. Sie schmelzen in der Körperwärme, sodass die Mittel ihre Wirkung entfalten können.

Sowohl nach der Ausschabung als auch ohne vorherige Ausschabung wird die Uterustamponade bei Endometritis angewendet.

Wenn der völlig mit Gaze angefüllte Uterus sich contrahirt, so wird durch Herabdrängen der Gaze der innere Muttermund dilatirt. Die Gaze an sich hat nicht etwa ein Quellungsvermögen wie die Quellmittel.

Durch diese tamponirenden Streifen kann man auch andere Medicamente, z. B. Borsäure oder Calomel mit Salz gemischt in Pulverform in die Uterushöhle einführen. Auch in Flüssigkeit, z. B. Jodtinctur, Terpentinöl, Liquor ferri, Argentumlösungen, Jodoformglycerinemulsion u. dgl. kann ein Streifen gewöhnlicher Gaze getaucht und dann eingeschoben werden. Auf diese Weise oder in Form von Salben sind alle möglichen Mittel intrauterin anzuwenden.

Presst man aus einer Salbentube eine 3 bis 4 cm lange Salbentube auf den Gazestreifen, z. B. Boroglycerinlanolin, so bleibt die Gaze nicht am Stopfer hängen, und die schmelzende Salbe verbreitet sich in der Uterushöhle.

Auch bei reiner Hypersecretion, wo der therapeutische Plan mehr dahin geht, die Schleimhaut umzustimmen, als zu zerstören, ist die Uterustamponade ein vortreffliches Mittel. Durch Einstopfen von Gazestreifen und Herausziehen derselben reinigt man die Höhle von Schleim und comprimirt die Schleimhaut. Hierauf bringt man entweder einen in ein Medicament getauchten Streifen oder das eingetauchte Uterus-

stäbchen in die Höhle ein. Auf die vom Schleim befreite Schleimhaut wirkt das Mittel gut ein.

Ist der Uterus sehr weit und will man ihn verkleinern, so ist eine Nachbehandlung der Innenfläche des Uterus mit Jodtinctur und Glycerintamponade der Scheide unerlässlich. Man kann Jodtinctur mit dem Stäbchen einwischen, aber auch z. B. in der Art in den Uterus einspritzen, dass man in einen Uteruskatheter in situ eine Spritze voll Jodtinctur einspritzt. Unmittelbar darnach kann man mit Wasser nachspülen.

5 bis 6 Tage — so lange, als man die Weite der Höhle beim Auswischen nachweist, muss nachbehandelt werden. Hört man, dass eine Ausschabung erfolglos geblieben, so liegt das oft an der unterlassenen Nachbehandlung. Die Ausschabung allein ohne Nachbehandlung hat nicht immer Erfolg. Abgesehen von der intrauterinen Jodbehandlung tamponirt man ebensolange mit Glycerintampons die Scheide (Alaun 5, Acidi borici 10, Glyc. 200). Gleichzeitig giebt man innerlich Ergotindosen: Tinctura haemostyptica täglich 2 Esslöffel.

Einspritzung mit der Braun'schen Spritze¹⁾.

Die älteste Behandlungsmethode uteriner Blutungen ist das Einspritzen von Liquor ferri mit der Braun'schen Spritze (Figur 89, S. 180).

Der Specialist besitzt meist 3 bis 4 verschieden grosse Uterinspritzen, um bei verschiedener Grösse der Höhle verschiedene Quantitäten einzuführen.

Man verfähre in folgender Weise: Die Patientin liegt im Bett, die Vagina wird desinficirend ausgespült. Man führt ein Sims'sches Speculum in der Seitenlage ein. Nunmehr erkundet man mit der Sonde zunächst genau die Richtung und Weite der Uterushöhle und schiebt dann die Spritze mit Liquor ferri gefüllt ein, bis sie am Fundus anstösst. Dann zieht man die Spritze ganz wenig zurück, lässt circa 2 Tropfen austreten und wartet etwas ab. Die Patientin wird aufgefordert, anzugeben, ob sie Schmerzen verspüre. Sind dieselben, was höchst selten ist, heftig, so tastet man von aussen an die beiden Seiten des Fundus. Sollte irgendwo Empfindlichkeit nachweisbar sein, oder sollten die Schmerzen nicht sofort nachlassen, so entfernt man die Spritze, die ganze Manipulation abbrechend. Sind keine Schmerzen vorhanden, oder hören sie sofort auf, so zieht man die Spritze $\frac{1}{2}$ cm zurück und spritzt wieder einige Tropfen aus. So fährt man fort, bis die letzten Tropfen am inneren Muttermund die Spritze verlassen.

¹⁾ Braun v. Fernwald: Uterusspritze. Mon. f. G. XXVI. Wien. med. Wochenschrift 1878.

Dann lässt man sie noch einige Zeit liegen und beobachtet im Speculum den Muttermund. Quellen neben der Spritze oder unmittelbar nach Entfernung derselben Liquor ferri-Tropfen oder schwarze Coagula aus dem Uterus aus, so ist weitere Gefahr nicht vorhanden. Bleibt aber, was besonders bei Blutungen nach Abort und weiter Höhle oder bei starken Flexionen geschieht, die ganze Flüssigkeit im Uterus, so sondire man nochmals, drücke auch etwas von aussen auf den Uterus, um festzustellen, dass das Orificium internum durchgängig ist.

Selten treten unmittelbar nach der Injection oder nach einiger Zeit heftige, wehenartige Schmerzen: Uteruskoliken auf. Diese haben dann nichts zu bedeuten, wenn bei der combinirten Untersuchung die Aussenseite des Uterus sowie die Parametrien schmerzfrei sind. Eine Morphiuminjection beseitigt bald die Schmerzen und eine Sondirung und Vaginalspülung macht den Weg für die austretenden Gerinnsel frei. Im Allgemeinen kann man sagen, dass der Zweck der Injection: Uterusverkleinerung eher eintritt, wenn Uteruscontractionen d. h. Schmerzen vorhanden sind. Sie können aber so heftig werden, dass Morphium nothwendig wird. Bei peritonäaler Druckempfindlichkeit und Fieber wird mit Opium und Eisblase behandelt. Diese Inconvenienzen werden dann vermieden, wenn man die Chrobak'sche Spritze anwendet. Bei dieser ist der Uterinansatz vielfach durchbohrt und mit Watte umwickelt. Die Flüssigkeit der Spritze gelangt also nicht frei in die Uterushöhle, sondern in die Watte. Hier vertheilt sie sich und wirkt auf die Uterusinnenfläche ein. Man kann die Modification an jeder alten Braun'schen Spritze anbringen: der Uterinansatz wird rauh gefeilt und mit vielen feinen Löchern versehen.

Die Einspritzungen mit reinem Liquor ferri sind ungefährlich, man kann sie auch zur Zeit der Menstruation bei Menorrhagie, selbst drei bis viermal hintereinander anwenden. Zu widerrathen ist, die Injection ambulatorisch vorzunehmen. Die Patientin muss einige Tage das Bett hüten, wenigstens aber an dem Tage der Injection. Als Nachbehandlung ist die Scheide desinficirend von den Abgängen zu reinigen. Geschieht dies nicht, so kann eine aufsteigende Zersetzung zu Metritis führen. Oft gehen noch vier bis sieben Tage häutige Fetzen aus dem Uterus ab. Ja die ganze Schleimhaut des Uterus kann wie ein Handschuhfinger ausgestossen werden.



89.

Braun's
Spritze
zur Injection
von Flüssig-
keiten in die
Gebärmutter-
höhle.

Bei starken Flexionen kann man dem uterinen Spritzenansatz über der Spiritusflamme jede Biegung geben.

In der Literatur sind einige Fälle verzeichnet, in denen eine schwere, ja tödtliche Peritonitis nach Anwendung der Braun'schen Spritze beobachtet wurde. Man nahm an, dass die Flüssigkeit durch die Tuben gelangt war. Behauptet man auch, dass ein Durchdringen der Flüssigkeit bei gesunden Tuben unmöglich ist, so darf man ja nicht vergessen, dass doch pathologische Fälle, z. B. mit Tubendilatation, Gegenstand der ärztlichen Behandlung sind. Aber es ist zweifellos, dass man bei der von mir geschilderten Methode keine Gefahr läuft. Dränge die Spritze in die Tube, und injicirte man mit grosser Kraft, so könnte man Flüssigkeit in und durch die Tube spritzen. Ja, es wäre auch schon dann eine Gefahr möglich, wenn die injicirte Flüssigkeit mit pathologischem Tubensecret vermischt in die Peritonäalhöhle gelangte. Dann würde aber sofort eine ganz intensive Schmerzempfindung zur Unterbrechung Veranlassung geben. Hörte man trotzdem mit der Injection nicht auf, so würde eine lebensgefährliche Peritonitis die Folge sein. Jedenfalls ist mir bei der geschilderten vorsichtigen Methode noch kein Unglück vorgekommen. Noch viel weniger aber wird dies dann der Fall sein, wenn man das Aetzmittel mit dem Uterusstäbchen in die Höhle einbringt. Wenn man schnell den innern Muttermund passirt, wirkt beim Andrücken des Stäbchens an die Uterusinnenfläche und Ausdrücken der Medicamente durch dieses Andrücken das Medicament ebensogut und viel ungefährlicher auf die Innenfläche ein. Bleibt das Stäbchen liegen und wird es erst nach zwei bis drei Minuten hervorgezogen, so ist es auch unmöglich, dass Uteruskoliken durch Retention von Coagulis entstehen.

Die Braun'sche Spritze wird von manchen Gynäkologen nicht mehr gebraucht. Ich wende sie noch bei starken Menorrhagien im Klimakterium an, wenn ich bestimmt weiss, dass eine organische Krankheit nicht vorliegt. Man wiederholt dann die Injection an zwei bis drei Tagen, weil eine Einspritzung meist noch Nichts nützt.

Nachbehandlung.

Nach allen diesen Prozeduren ist drei bis vier Tage lang die Temperatur zu messen und die Kranke zu beobachten. Die Patientin darf erst dann das Bett verlassen, wenn kein Blut mehr ausfliesst und der Uterus klein und hart ist. Vielfache reinigende, desinficirende Vaginalausspülungen sind nach sämmtlichen intrauterinen Manipulationen selbstverständlich. Ebenso ist es vorthellhaft, noch einige Zeit Glycerintamponade machen und Ergotin gebrauchen zu lassen.

Die Uterusschleimhaut besitzt eine Regenerationskraft, die wir sonst nirgends finden. Wie im Puerperium sich eine ganz neue Schleimhaut bildet, so wächst auch trotz starker intensiver Zerstörung, z. B. nach Ausätzung des Uterus mit reiner Carbolsäure, bald eine neue Schleimhaut. Dieser kommen alle Functionen und anatomischen Charaktere der normalen Schleimhaut zu, was dadurch bewiesen wird, dass gerade nach Ausätzungen und Ausschabungen die Conception leicht eintritt. Andererseits sind Fälle von theilweisem und völligem Zugrundegehen der Uterusschleimhaut, und Obliteration der Höhle namentlich nach Ausschabungen des puerperalen Uterus, beobachtet. Es ist also auch hier Maass zu halten, sowohl bezüglich der Kraftanwendung bei der Ausschabung als bezüglich der Stärke der Aetzmittel. Bei starken Aetzmitteln sind die Reste des Mittels mit dem Uteruskatheter wegzuspülen¹⁾.

Die elektrolytische Behandlung.

Unter den intrauterinen Behandlungsmethoden nimmt die Methode Apostoli's die modernste Stelle ein. Man muss Apostoli das Verdienst zurechnen, dass er die elektrischen Behandlungsmethoden dadurch, dass er die Stromstärke dosirte, erst zu einer wissenschaftlichen machte.

Diese Behandlung ist eine eigenartige Aetzungsmethode der Uterusschleimhaut.

Dass eine Stromstärke bis zu 250 Milliampères Wirkung haben muss, ist wohl nicht zu leugnen. Die Elektrolyse in der Uterusschleimhaut wird mindestens wie ein energisches Aetzmittel wirken. Dabei hat man den grossen Vortheil völlig gleichmässiger Wirkung, die grosse Sicherheit der Asepsis, die vielleicht durch die kokkentödtende Eigenschaft starker Ströme erhöht wird.

Es ist sicher, dass höchst hartnäckige Blutungen durch die Apostoli'sche Methode oft nachhaltig und ungefährlich gestillt werden.

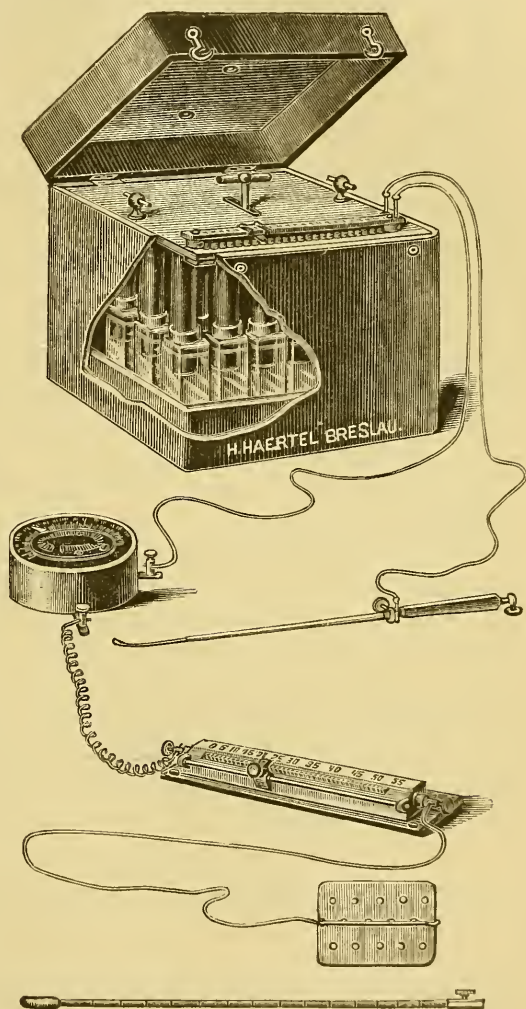
Eigenthümlich ist, dass der Strom Contractionen des Uterus meist nicht hervorrufft. Bestimmte wehenartige Schmerzen sind oft trotz starker Ströme nicht vorhanden. Wäre dies der Fall, so würde vielleicht die Apostoli'sche Methode das beste Heilmittel für die chronische Metritis sein. Nach meinen Beobachtungen aber werden zwar von intelligenten Patientinnen oft die Schmerzen in der Haut und im Leibe ganz bestimmt getrennt, ohne dass den letzteren aber wehenartiger Charakter zugeschrieben wird.

¹⁾ Fritsch: C. f. G. 1894, 52. — Veit: *ibid.* 1895, 32. — Küstner: *ibid.* No. 30. — Werthheim: *ibid.* 40.

In dem beigegebenen Holzschnitt (Figur 90) habe ich die Apparate, welche zu dieser Behandlungsmethode nöthig sind, zusammengestellt. Oben die transportable Batterie. Durch Heben an dem Handgriffe werden die Gefässe der Batterie gehoben, so dass die Kohlencylinder eintauchen. Der Schieber vorn gestattet nacheinander eine immer grössere Anzahl von Elementen einzuschalten. Am Ende gehen die Leitungsschnüre zu den Elektroden ab. Man gebraucht meist intrauterin den positiven Strom. Derselbe geht zu einer Uterussonde, die, insoweit sie in der Vagina liegt, durch eine übergeschobene Kautschukröhre isolirt ist. Am Handgriff befindet sich noch eine Schraube, für den Fall, dass man eine bipolare Sonde oder eine Combination von constantem und inducirtem Strom anwenden will.

Die Leitungsschnur vom negativen Pol geht zuerst durch den Galvanometer, an welchem man die Stromstärke ablesen muss. Der Galvanometer ist mit einem Rheostaten verbunden. Vom Rheostaten geht der Strom in eine Blech-

platte, die bei der Anwendung mit weichem Thon umgeben ist. Der Rheostat ist deshalb unumgänglich nöthig, weil man durch langsame Ausschaltung der Widerstände die Stromkraft ganz allmählich erhöhen kann. Dieses allmähliche Verstärken des Stromes, die Möglichkeit, vorsichtig, langsam, zu sehr hoher Stärke bis zu 250 Milliampères in



90.

Apostoli's Apparat zur Elektrolyse.

die Höhe zu gehen hat den Vortheil, dass die Schmerzen nicht erheblich werden. Geht man ruckweise vor, dadurch, dass stets auf einmal viel Elemente eingeschaltet werden oder der Strom unterbrochen wird, so ist diese plötzliche Unterbrechung und Zunahme für die Patientinnen sehr unangenehm. Zuletzt ist in der Figur unten noch eine Kohlenelektrode abgebildet, welche sich besonders bei Blutungen bewährt hat.

Man verfährt nun folgendermaassen: Die Sonde wird in den Uterus so eingeschoben, dass die Kautschukröhre über der Sonde die Scheide schützt, nur der uterine Theil liegt frei. Hierauf legt man die in einen Thonkuchen oder feuchte Watte gehüllte Blechplatte so auf den Leib, dass sich der Thon oder die Watte überall gut anschmiegt. Befinden sich in der Haut kleine Wunden, so sucht man diese Stellen zu vermeiden. Nuncmehr schliesst man den Strom, nachdem mit dem Rheostaten die meisten Widerstände eingeschaltet sind. Unter genauer Beobachtung des Galvanometers und des Gesichtes der Patientin schaltet man langsam die Widerstände aus, sodass der Zeiger des Galvanometers in die Höhe geht. Klagt die Patientin über Brennen auf der Haut, so ist dies ziemlich gleichgültig, treten aber heftige Schmerzen im Leibe ein, so unterbricht man den Strom, wieder nicht plötzlich, sondern ganz allmählich: man lässt also den Strom „einschleichen“ und „ausschleichen“. Der Strom wirkt fünf bis zehn Minuten. Hierauf bleibt die Patientin, namentlich bei der ersten Anwendung der Methode, einen Tag im Bette liegen. Man wiederholt die Procedur nach vier bis sieben Tagen Pause, und beobachtet oft aber durchaus nicht immer eine schnelle Sistirung der Blutungen. Bei Hypersecretion und eitriger Endometritis konnte ich ebensowenig Erfolge erzielen als bei Exsudaten. Ob sich die Methode wirklich dauernd erhalten wird, ist mir fraglich, da sie durchaus nicht unfehlbare Erfolge hat.

C. Die pathologischen Zustände des Cervix uteri¹⁾.

Aetiologie.

Die Portio ist vielen Schädlichkeiten ausgesetzt; bei der Geburt wird sie zerrissen, die Narben bewirken in einzelnen Partien Stauung

¹⁾ Roser: Das Ektropium am Muttermunde. Arch. d. Heilkde. 1861. — C. Mayer: Klinische Mittheilungen aus d. Gebiete der Gynäkologie. Berlin 1861. — Ruge u. Veit: C. f. G. 1877, No. 2. Z. f. G. II. — Ruge: C. f. G. 1880, p. 489. Z. f. G. V. — Nieberding: Ueber Ektropium u. Risse am Halse der schwangeren u. puerperalen Gebärmutter. Würzburg 1879. — Leopold: A. f. G. XII. — Hofmeier: Z. f. G. IV. — H. Klotz: Gynäkologische Studien. Wien 1879. — Fischel: A. f. G. XV. XVI. C. f. G. 1880, 425. Prag. Zeitschr. f. Heilkd. II, 261. — Heitzmann:

und Hypertrophie, in anderen Anämie und Schrumpfung. Sie führen zum Verschluss von Drüsenabschnitten in der Tiefe. Bleiben grössere Partien unvereinigt, so klafft der Cervicalcanal, Theile der Innenfläche, welche eigentlich intracervical unter gegenseitigem Druck sich befinden, gelangen durch Umkrepelung beider, einer oder einer halben Lippe nach aussen.

Der fehlende Gegendruck der Cervicalwände führt zu Hyperämie und Schwellung der cervicalen Schleimhaut, die nun hypersecernirend frei in der Vagina liegt. Die Häufigkeit der Erosionen bei Tripper legt auch den Gedanken nahe, dass „Trippererosionen“ dadurch entstehen, dass in den blossliegenden weichen feuchten Epithelien der Gonokokkus besser wuchern kann als in der festen mit Plattenepithel bedeckten Portio.

Auch kommen die veränderten Druckverhältnisse in der Vagina in Betracht. Ist bei einer Nullipara die Vulva geschlossen, die Vagina eng, so macht der ganze Beckenboden einen Theil der Abdominalwandung aus. Aber bei Multiparen mit schlaffer, weiter Scheide, klaffender, zerrissener Vulva und mit Senkung der vorderen Vaginalwand ist der Gegendruck der Vagina zu gering. Durch die Senkung der Scheide werden die Gefässe gezerrt, es entsteht Stauung; die Stauung wiederum verhindert die Involution im Puerperium, die Portio bleibt gross, dick, hyperämisch und unregelmässig.

Anatomie.

Nur selten ist eine der drei charakteristischen Affectionen der Portio vaginalis: Hypertrophie, Hypersecretion der Cervicalschleimhaut, Erosionen, ganz allein vorhanden. Fast immer findet man, wenn auch das Eine vorwiegt, doch die zwei anderen Affectionen als Complication, bzw. es ist die eine Affection Grund oder Folge der anderen. Häufig besteht gleichzeitig chronische Metritis und Endometritis.

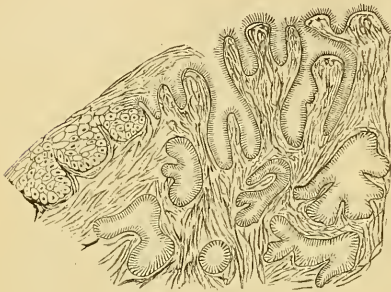Was zunächst die Hypertrophie anbetrifft, so beruhen viele hyperplastische Zustände der Portio auf einer fehlerhaften Umbildung des fötalen Uterus zum reifen Organe.

Nicht selten findet man aber auch einen Cervicalkatarrh, bei dem die Schleimhaut verdickt, aufglockert ist und leicht blutet. Der Schleim ist mikroskopisch mit weissen Blutkörperchen und Kokken, z. B. Gonokokken, gemischt, dabei kann er makroskopisch rein glasig sein. Auch

Spiegelbilder der gesunden und kranken Vaginalportion u. Vagina. Wien 1883. -- Schröder: Charité-Annal. 1880, p. 243. — Ackermann: Virch. A. XLIII, 88. -- Simon: Mon. f. G. XXIII, 241. — Billroth: Bau der Schleimpolyphen. Berlin 1865. — Hofmeier: Z. f. G. IV. C. f. G. 1893, 33. — Abel-Landau: A. f. G. XXXVIII. — Dürrssen: A. f. G. XLI.

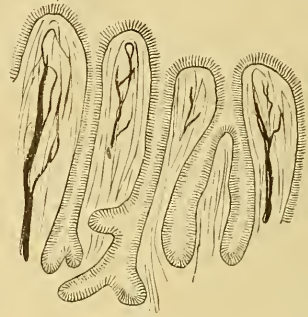
im Spätwochenbett quillt oft Schleim massenhaft aus der Portio. Dabei kann die Aussenfläche der Portio völlig intact sein, und der Schleim aus der Uterushöhle stammen.

Häufig ist die Portio mit Erosionen bedeckt. Diese wurden früher als Geschwüre, d. h. granulirende Flächen aufgefasst. Es ist das Verdienst von Ruge und Veit, auf diesen höchrothen Partien



91.

Papillomatöse Erosion. Einsenkung von neu sich bildenden Drüenschläuchen, dazwischen Gewebmassen, welche Papillen vortäuschen (nach Veit und Ruge).

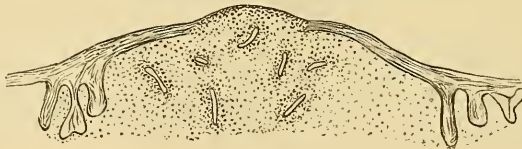


92.

Folliculäre Erosion (nach Veit und Ruge), links normale Papillen mit Plattenepithel, daneben adenoide Wucherungen, in der Tiefe vielfache Drüsendurchschnitte.

Cylinderepithel nachgewiesen zu haben. Die Erosionen finden sich auch bei Nulliparen, meist um den Muttermund herum in continuirlichem Zusammenhang mit der gleichfalls entzündeten Cervixschleimhaut, aber auch isolirte kleine Erosionen bedecken die Portio.

Oft sieht man Erosionen auf den durch Geburten zerrissenen Portionen Multiparar. Man erblickt eine grosse oder kleinere, sich auf



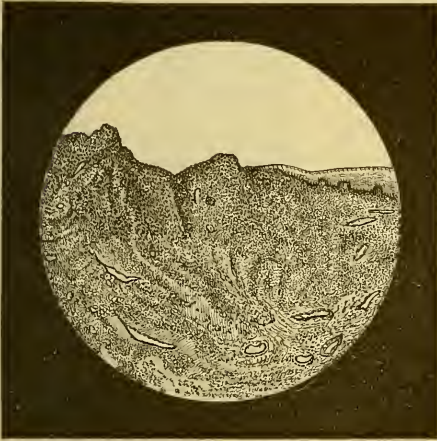93.

Erosion, Abrasion, rechts und links Papillen. In der Mitte Verlust des Epithels, Hervorquellung der subepithelialen Strata. Infiltration der Gewebe, Erweiterung der Gefässe, nach Fischel.

eine oder beide Muttermundslippen erstreckende, geröthete Partie mit oft unregelmässiger Oberfläche. Deutlich hat diese Partie einen anderen Ueberzug als die normale Portio. Wenn die Oberfläche granulirt aussah, so sprach man von granulöser oder papillomatöser Erosion und wenn diese „Papillen“ sehr gewulstet waren, so nannte man es Hahnenkammgeschwür. Von einer folliculären Erosion sprach man, wenn in

dem Geschwür Follikel, Ovula Nabothi, Retentionscysten mit schleimigem Inhalt sich befanden, von einer varicösen Erosion, wenn in der Erosion ekstatische Venen verliefen.

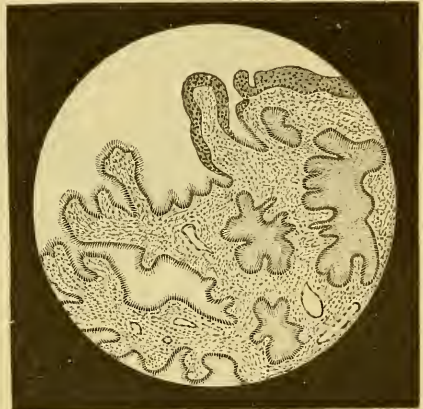Man nahm also früher an, dass die Oberflächenepithelien abmacerirten und die nun blossliegenden, gereizten Papillarkörper hypertrophirten. In diesem Sinne kommen, wie Fischel nachwies, „Erosionen“ vor. Der Typus dieser Erosionen oder Abrasionen sind z. B. die Substanzverluste auf einem prolabirten Uterus. Hier an der vor



94.

Erosives Geschwür.

Rechts die stark infiltrierte Geschwürsfläche, links eine Partie dünn endendes Plattenepithel.



95.

Erosion.

Rechts Papillen und Drüsen mit Cylinder-epithel, links Plattenepithel, über eine Papille gewachsen.

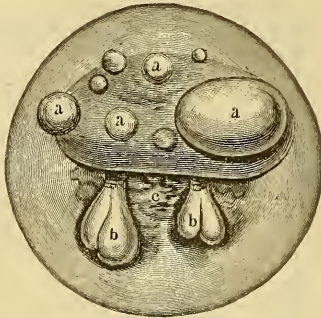
den äusseren Genitalien liegenden, von Kleidung und Schenkeln maltrairten, durch Stauung hyperämischen Portio finden sich factisch erosive Geschwüre. Figur 93 ist eine mehr schematische Abbildung. Figur 94 ist derselbe Befund nach einem Präparat gezeichnet. Man erblickt die starke Infiltration der Geschwürsfläche, welche kein Epithel trägt. Auf der linken Seite befindet sich ein Plattenepithel, das an dem erosiven Geschwür endet. Bei den meisten „Erosionen“ handelt es sich um etwas anderes. Die „Erosionen“ sind mit Cylinderzellen bedeckt.

Die Grenze zwischen dem Cylinderepithel der Uterushöhle und dem Plattenepithel der Portio ist inconstant und individuell verschieden. Ja es kann sich in dem Uterus atypisches Plattenepithel und auf der Portio atypisches pathologisches Cylinderepithel finden.

Dem die Erosion bedeckenden Cylinderepithel (vgl. Figur 95) kommt eine erhebliche Wachsthumsenergie zu, sodass es in die Tiefe wachsend drüsenartige Gebilde hervorbringt. Küstner wies nach, dass Einwirkung von Adstringentien im Stande ist, das Plattenepithel zu er-

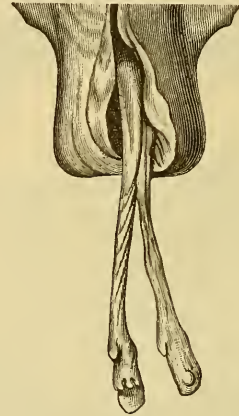
zeugen, wo vorher Cylinderepithel sich befand, Zeller, dass bei alten Entzündungen im Uterus sich das Cylinderepithel in atypisches Plattenepithel verwandelt.

Nicht selten kommt es zum Verschluss eines Theiles einer Drüse oder der ganzen Drüse. Eindickung des Secrets, auch Compression des Ausführungsganges durch geschwollenes, periglanduläres Gewebe, durch Narben in Folge von Rissen, durch benachbarte gefüllte Drüsen, durch starke Wucherung des oberflächlichen Epithels zwischen den Aus-



96.

Portio mit Erosion c, Ovis Nabothi verschiedener Grösse a, a, a, und mit kleinen aus Ovis Nabothi gebildeten Schleimpolyphen b, b.



97.

Zwei langgestielte Schleimpolyphen, aus dem Cervix heraushängend, nach Billroth.

mündungsgängen der Drüsen, hindert die Ausscheidung der Drüsen-secrete. Kann die Drüse ihr Secret nicht entleeren, so entsteht eine Retentionscyste, ein Ovulum Nabothi. In der Tiefe hindert ein starker Widerstand der umgebenden Gewebe die Entlastung der Cyste. Wo der Widerstand fehlt — an der Oberfläche — geht die Bildung der Cysten leichter vor sich. Sie ragen über die Oberfläche hervor. Der Schleim schimmert durch die dünne Haut. Die Grösse variirt von 1 bis 10 und mehr Millimeter Durchmesser. Grosse Ovula sind seltener als kleine. Es findet sich mitunter nur ein Ovulum oder eine geringe Anzahl, in anderen Fällen sind so massenhafte Ovula vorhanden, dass die Portio stark vergrössert, folliculär degenerirt erscheint.

Durch zunehmenden Innendruck bei seitlichen Widerständen schiebt sich die Cyste allmählich nach aussen über die Oberfläche hervor. Sie wird sogar polypös und hängt an der Portio, meist aus dem Mutter-mund, heraus (Figur 96 b, b). Ein solcher Polyp kann einkammerig sein, wie eine Perle aus dem Muttermund hängen und allmählich einen immer längeren Stiel bekommen. Es können aber auch mehrere Drüsen-abschnitte wuchern, und befreit vom Druck der umgebenden Gewebe

in der Scheide bedeutend an Ausdehnung zunehmen. Wuchert der Polyp aus der Cervicalhöhle nach aussen, so trägt er auf seiner Oberfläche dasselbe Cylinderepithel, wie in den Retentionscysten. Doch verwandelt sich das Cylinderepithel dann in Plattenepithel, wenn der Polyp sehr lange in der Scheide liegt.

Derartige Polypen haben sehr verschiedene Formen. In der Figur 96 sieht man zwei kleine, als Ovula Nabothi zu bezeichnende Polypen (b, b). In Figur 97 sind zwei gestielte, aus der Portio heraushängende Polypen abgebildet. Aber es kommen auch Polypen von 4 bis 5 cm Durchmesser vor. Stets sind die grösseren von den Scheidenwandungen platt gedrückt, da sie nur aus Schleimhautgebilden bestehen und in Folge dessen sehr weich sind.

Mitunter entsteht eine so erhebliche Hyperplasie der Drüsen, dass eine Portio in toto aus lauter kleinen Cysten bestehen kann. Die Portio ist in einen cavernösen Tumor verwandelt, das Bindegewebe ist verdrängt, bei einem Schnitt durchdringt man unzählige kleine, mit Schleim gefüllte Retentionscysten. Darunter befindet sich mitunter auch eine grössere von 1 bis 1½ cm Durchmesser.

Bei dieser „cystischen Degeneration“ wird die Portio stark vergrössert; sie secernirt erhebliche Schleimmassen. Oft haben sich einige Cysten geöffnet, sodass hier massenhafte Cysten bläulich, glasig hindurchschimmern, dort die Oberfläche der Portio ein siebförmiges Aussehen, wie eine Decidua, hat.

Aber nicht immer sind die Cysten zu sehen, oft entleert man zufällig bei der Scarification tiefsitzende Ovula Nabothi, oder man findet auch eine grosse Cyste bis tief am inneren Muttermunde bei der Amputation.

In seltenen Fällen gewinnt das Wachsthum eine ungeheure Ausdehnung. Die minimalen Acini werden fingerdicke Röhren, von zähem Schleim erfüllt, die hypertrophirende Partie verändert die Form der Muttermundlippe, von der sie entspringt. Nur einmal sah ich diesen Zustand ringsherum an der ganzen Portio, welche als grosser Lappen vor den Genitalien hing. Meist ist nur eine Muttermundlippe ergriffen. Im Laufe der Jahre entstehen faustgrosse Geschwülste, deren Oberfläche ein tonsillenartiges, unregelmässiges Aussehen hat. Man nannte diese grossen Polypen auch: folliculäre Hypertrophie der Portio vaginalis. Obwohl sie genetisch dasselbe sind wie die oben geschilderten Schleimpolypen, so haben sie doch ein anderes Aussehen, da sich an ihrer Bildung das Parenchym der Portio und das sie bedeckende Plattenepithel theilnimmt. Ja, es ist vorgekommen, dass das Cylinderepithel einer Retentionscyste papillomatös wucherte. Dann findet sich ein reines von einem Drüsenlumen ausgegangenes Papillom, das über dem Cylinderepithel noch eine Schicht Plattenepithel trägt (Ackermann).

Symptome und Verlauf.

Bei diesen Hypertrophien der Portio bestehen Symptome, die man auch bei chronischer Metritis antrifft. Druckgefühl im Becken, Harn-drang, Stuhlbeschwerden, unangenehmes Gefühl beim schnellen Setzen, Schmerzen und Blutung beim Coitus, starke Secretion von wässerigem Schleim.

Die Erosionen unterhalten oft einen erheblichen Ausfluss schleimig-eitriger Art. Dabei ist fast stets die Menstruation verstärkt. Die Erosion selbst ist so blutreich, dass beim Coitus, beim Stuhlgang oder beim Touchiren Blut abgeht. Ja, wenn nur beim Einschieben eines Röhrenspeculums die Erosion vom Gegendruck der Vaginalwand befreit ist, zeigen sich Punkte, aus denen Blutstropfen hervorquellen.

Bei Schleimpolypen fliesst mitunter rein seröses, dünnflüssiges Secret aus, so massenhaft, dass am Morgen, nachdem sich in der Nacht die Flüssigkeit ansammelte, 30 bis 50 g hervorstürzen. Beim Coitus geht häufig etwas Blut ab, namentlich in der Schwangerschaft, wo der Polyp hyperämisch ist.

Die Schleimpolypen wachsen meist langsam. Sie kommen bei Verheiratheten und Unverheiratheten, bei jungen und alten Frauen vor, während die Erosionen sich besonders leicht an ein Wochenbett oder einen Abort anschliessen.

Diagnose.

Die Diagnose wird durch Digital- und Speculumuntersuchung gestellt. Die Portio macht einen auffallend weichen, sammetartigen Eindruck beim Touchiren. Im Speculum sieht man oft deutlich die Ovula Nabothi durchschimmern. Auch entdeckt man die kleinen Hervorragungen als harte Körner mit dem Finger. Die Schleimpolypen sind nicht immer leicht zu fühlen. Mit Erstaunen erblickt man mitunter im Speculum einen grossen bläulichrothen Polypen, der so weich war, dass er dem Finger überall auswich und nicht gefühlt wurde. Die an der Aussenfläche der Portio hervorragenden Röhrenpolypen haben ein eigenthümlich runzliges Aussehen, sind unregelmässig gestaltet, aber stellen auch vollkommen gleichmässige ovale Gebilde vor, sodass man an einen myomatösen Polypen denken kann. Ja es findet sich ein als Myom zu diagnosticirender muskulöser Polyp, der aber doch beim Durchschneiden eine oder mehrere mit Cylinderepithel ausgekleidete Cysten enthält. Das Aussehen trennt sie vom Papillom. Beim Durchschneiden fallen sofort die grossen Retentionscysten mit glasigem Schleim auf.

Bei grösseren Erosionen kommt die Differentialdiagnose zwischen Carcinom und Erosion in Betracht. Die Erosion schliesst sich häufig

an ein Puerperium an, kommt im jugendlichen Alter vor, schädigt zunächst nicht das Allgemeinbefinden, ist an der Oberfläche weich, überzieht die hypertrophirte Portio in grösserer Ausdehnung, bildet keine circumscribten harten Tumoren und verschwindet vor Allem schnell bei richtiger Behandlung. Setzt man einen Haken tief in das Gewebe, so reisst er nicht aus. Spontane, atypische starke Blutungen fehlen.

Indessen wird sich selbst der erfahrene Gynäkologe irren können und ein beginnendes Carcinom für eine Erosion halten oder umgekehrt. Es ist deshalb in jedem zweifelhaften Falle die mikroskopische Untersuchung nöthig.

Behandlung.

Es wird zunächst die Portio gereinigt, damit nicht eine Blutung die Beobachtung stört. Dann stichelt man die Portio (Figur 61, S. 150) einerseits, um die sichtbaren oder unsichtbaren Ovula Nabothi zu entleeren, andererseits um durch die Blutung depletorisch zu wirken. Mit einem kleinen, scharfen Löffel (Figur 85, S. 176) kratzt man, am inneren Muttermund beginnend, den Cervicalcanal aus und die Erosion ab. Die Blutung aus der Schleimhaut wirkt depletorisch, auch werden kleine Polypen zerstört und Wulstungen entfernt. Dadurch allein ist Heilung nicht zu erzielen, weil man nur einen Theil der kranken Epithelien entfernt. Nachdem man die blutenden Epithelien abgewaschen, legt man einen Bor-Glycerintampon (1 : 10) vor die Portio. Diesen entfernt man nach 24 Stunden und reinigt mit Watte die ganze Portio. Bei dicker Portio kann sie auch mehrere Male gestichelt, mit Jodtinctur bepinselt und durch mehrere Glycerintamponaden verkleinert werden.

Hat die Hyperämie abgenommen, so wird die vorher sorgfältig gereinigte Erosion geätzt. Ich nehme mit meinem Uterusstäbchen (Figur 83 a, S. 174) nur einen Tropfen Acidum nitricum und betupfe zunächst die Erosion. Jede Partie bedeckt sich sofort nach der Aetzung mit einem weissen Schorf. Sehr sorgfältig wird die Erosion nach allen Richtungen hin geätzt, das Gesunde wird geschont. Namentlich in die Risse hinein und in die Winkel des Muttermundes dringt man mit dem Aetzmittel. Danach fährt man in den Cervix hinein, gleich möglichst hoch bis an den inneren Muttermund, aber nicht darüber hinaus. Durch Andrücken an die Wandung wird die Salpetersäure aus der Watte ausgedrückt. Auch hier geht man wohl sechs bis zehnmal ein, um jede Stelle zu treffen. Bräunliche Massen fliessen aus dem Muttermunde aus. Diese wischt man ab, betrachtet noch einige Zeit die Portio, ob wohl hie und da noch eine ungeätzte rothe Partie sich befindet und legt schliesslich Jodoformgaze vor die Portio. Die ganze Procedur wird ambulatorisch ausgeführt. Die Ausätzung des Cervix ist nicht schmerzhaft. Klagt

die Patientin über Brennen, so verschwindet dies schon nach wenigen Minuten.

Man kann freilich das ganze Verfahren, d. h. Stichelung und Aetzung auf eine Sitzung zusammendrängen, doch ist dabei der Erfolg keineswegs so sicher, als wenn man langsam und sorgfältig verfährt.

Drei bis vier Tage lang lässt man jetzt die Scheide ausspülen. Ist die Portio noch dick, so wird mit Bor-Alaun- oder Ichthyolglycerintampons (1 : 10), die sehr gut austrocknend wirken, nachbehandelt, oder man behandelt trocken mit Pulvern oder mit Pulverbeuteln. In frischen Fällen, namentlich im Spätwochenbett tritt schnell die Heilung ein. Die Portio kann ganz rapide abschwellen. Auch mit einem spitzen Paquélin-Brenner kann man die Portio ätzen, und die Ovula Nabothi durch Einstechen und Ausbrennen zur Verödung bringen. Das locale Bad der Portio mit Acetum pyrolignosum ist sehr beliebt. Ich wende mehr reinen Liquor Aluminii acetici an, der in das Röhrenspeculum gegossen, und dann mit dem Uterusstäbchen in den Cervix hineinbefördert wird.

In manchem Falle wirkt auch, in gleicher Weise gebraucht, Terpentinöl günstig.

Ich kann versichern, dass ich die grössten Erosionen, die beide Muttermundlippen bedeckten, auf diese gefahrlose Weise völlig und definitiv geheilt habe.

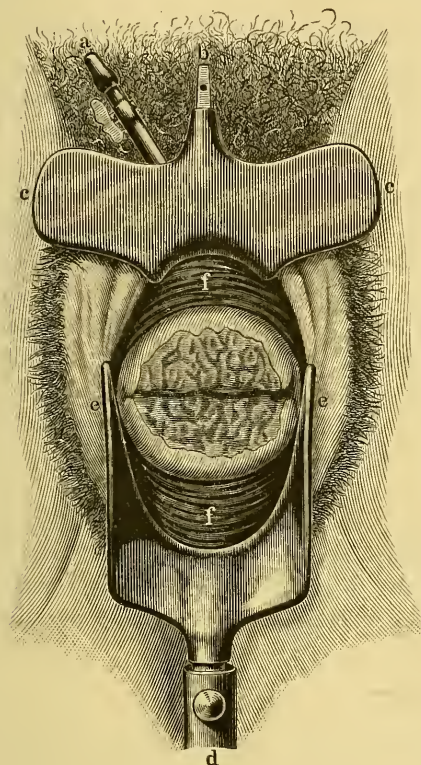
Ist es aus socialen Gründen der Patientin unmöglich, sich gynäkologisch behandeln zu lassen, so verordne man zweimal täglich Ausspülung mit Salicylsäure (20 Acid. salicyl. zu 200 Alkohol davon 2 Esslöffel zu 1 l Wasser). Auch bei dieser Selbstbehandlung sieht man mitunter die grössten Erosionen in drei bis vier Wochen verschwinden. Nur müssen diese Ausspülungen Abends im Liegen gemacht werden (vgl. S. 66).

In einem Falle aber ist der Erfolg kein dauernder, nämlich bei der sogenannten folliculären Erosion oder bei cystöser Degeneration der Portio, d. h. bei so massenhaften Ovulis Nabothi, dass die Entleerung der oberflächlichsten keinen grossen Einfluss hat. In diesem Falle, wo bei jeder neuen Stichelung immer wieder neue Schleimmassen ausfliessen, kann man sich zunächst durch wiederholte Stichelung helfen. Namentlich ist es vortheilhaft, in diesen Fällen mit einem spitzen Thermocauter in die Ovula Nabothi energisch hineinzubrennen und sie dadurch zu zerstören.

Amputation der Portio.

Sind viele Ovula Nabothi vorhanden und kommen nach der Stichelung und Cauterisation immer wieder neue Ovula an die Oberfläche, ist es ausserdem der Wunsch der Patientin, lieber schnell gesund zu werden, als sich lange behandeln zu lassen, so muss man eine derartige

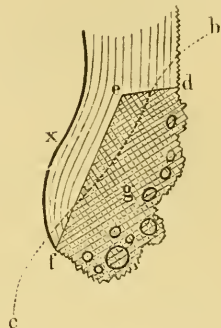
Portio amputiren. Wenn auch nicht die gesammte erkrankte Partie wegfällt, so bringt doch die Narbencontraction bezw. -compression die Drüsen zur Verödung. Cervicalkatarrh mit massenhaftem Ausflusse verschwindet in derartigen Fällen wie mit einem Schlage. Die Operation selbst wird nach der S. 151, Figur 62 geschilderten Methode ausgeführt.



98.

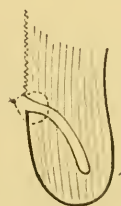
a, b, c Rieselspeculum, die Flügel cc haben den Zweck, die Schamhaare und Schamlippen möglichst aus dem Gesichtsfeld zu verdrängen. Bei b wird das Speculum in den oberen Handgriff des Simon'schen Speculums eingefügt, a Rohr, an welchem der Irrigatorschlauch befestigt wird, ee grosse Schamlippen, ff Scheide, d unteres Speculum, unten am Griffe d befestigt. Zwischen beiden Speculis die Portio vaginalis, deren beide Lippen mit einer zerklüfteten, papillomatösen Erosion bedeckt sind.

Die Figur 98 zeigt eine derartige Portio mit Erosionen bedeckt im Speculum. Das obere „Rieselspeculum“ ist wie das untere sehr kurz, vgl. auch Figur 8e, f, S. 17. Denn soll die Portio herabgezogen werden, so ist es falsch, lange (Simon'sche) Specula zu gebrauchen. Um die Seitenhalter zu sparen, habe ich die seitlichen Theile (Figur 98e, e)



99.

Schröder's Methode der Operation der Entfernung von Erosionen. de Querschnitt, den in e ein Schnitt von unten f trifft, g die Erosion, mit ihrem Mutterboden wegfallend, bc Nahtführung, x der Punkt, von dem aus bei der keilförmigen Excision der Schnitt nach e geführt werden würde.



100.

Anderer Muttermunds-lippe nach Vollendung der Operation.

des unteren Speculums so hoch, wie es aus der Figur ersichtlich ist, machen lassen. Chloroformnarkose ist bei dieser Operation nicht nöthig. Das Rieselspeculum ist doppelt gearbeitet, am oberen Ende a fließt die desinficirende, das Operationsgebiet permanent berieselnde Flüssigkeit ein. Verfügt man über geschulte Assistenten, so ist das Rieselspeculum überflüssig.

Sieht man auch in der Schnittfläche noch Cysten, so nähert man die Wundflächen doch aneinander; die Cystenreste veröden.

Schröder übte bei Erosionen folgende Operationsmethode (Figur 99 und 100). Es werden zunächst die seitlichen Einschnitte gemacht, um die Muttermundlippen zu trennen. Dann führt man einen Querschnitt rechtwinklig zur Uterusachse über die Innenfläche der Portio (Figur 99) d e. Diese trifft ein anderer Schnitt f e, sodass g, die Erosion, wegfällt. Die Naht b c vereinigt sodann d mit f. Es wird demnach die Aussenfläche der Portio nach oben und innen geklappt, der Cervicalcanal mit Vaginalschleimhaut „ausgefüttert“. Auch diese Methode ist eigentlich nur eine modificirte keilförmige Excision. Schneidet man mehr von der Portio hinweg, sodass f mehr nach aussen oder nach oben, z. B. nach x kommt, so hat man eine keilförmige Excision. Auf das „Ausfüttern“ des Cervix möchte ich weniger Werth legen, denn die ganze Cervicalschleimhaut wird nicht entfernt, höchstens, auch wenn man sehr hoch nach oben geht, zwei Drittel der Schleimhaut. Der Werth dieser Operation besteht in dem Einfluss der Portioamputation auf die chronische Metritis, und in der auch durch theilweise Entfernung der Schleimhautdrüsen zu erlangenden Verödung der anderen Drüsen.

Emmet'sche Operation¹⁾.

Küstner legte besonderen Werth darauf, dass durch plastische Operationen die Portio wieder in ihrer alten Form hergestellt wird. Er sah dadurch Verschwinden der Hyperämie und Hypersecretion des Cervix.

Befindet sich ein bis in das Scheidengewölbe reichender Riss in der Portio, so kann man diesen Riss vereinigen. Emmet bezog eine ganze Reihe von schädlichen Folgen auf diese Risse. Olshausen nahm an, dass der Abort, Breisky, dass Cervicalcarcinombildung mit den nach Einrissen entstehenden Ektropien zusammenhängen. Ich halte

¹⁾ Emmet: Risse des Cervix u. s. w. als eine häufige und nicht erkannte Krankheitsursache (deutsch von Vogel). Berlin 1874. — Breisky: Wien. med. Woch. 1876, p. 188. Prag. med. Woch. 1877, No. 28. — Olshausen: C. f. G. 1877, 13. — Spiegelberg: Bresl. ärztl. Zeitschr. 1879, 1. — Sängner: Samml. klin. Vortr. 6, 1890. — Kleinwächter: Z. f. G. XVII, 289. — Dührssen: C. f. G. 1890, 4.

beides für zufällige Complicationen. Je mehr ich darauf achtete, um so mehr fand ich Fälle, wo ganz colossale Risse bei Frauen vorhanden waren, die viele Kinder glücklich geboren, und die nie abortirt hatten. Traten Aborte ein, so handelte es sich um grosse, vom Risse ausgehende, parametrane den Uterus im Hochsteigen hindernde Narben. Ist der Uterus ganz freibeweglich, so fehlen Aborte und andere Symptome, sodass ich betreffs der hohen Bedeutung der „Emmet'schen Operation“ doch sehr Skeptiker bin. Emmet vereinigte diese Risse principiell und fand darin eine ganze Reihe von Nachfolgern.

Die Methode ist überaus einfach: mit einer Muzeux'schen Zange erfasst man beide Lippen, sie in ihrer früheren Lage aneinanderpressend. Nun frischt man den Schlitz so an, dass die zwei Wundflächen gut aufeinander liegen. Dann näht man mit 4 bis 5 Suturen. Namentlich am oberen Winkel, wo leicht eine kleine Arterie angeschnitten wird, ist auf völlige Blutstillung zu achten. Der Hauptwerth ist auf den oberen Winkel zu legen, den äusseren Muttermund ganz klein zu machen, hat keinen Sinn. Als Nahtmaterial wendet man am besten Katgut an, damit man nicht später die Fäden zu entfernen braucht.

Von der Lappenbildung bei der Emmet'schen Operation bin ich wieder zurückgekommen. Besser ist es, den Wundflächen eine solche Richtung zu geben, dass sie gut aufeinander passen. Dies ist bei doppelten Rissen dann schwierig, wenn eine Lippe so klein ist, dass bei der Naht auf beiden Seiten Zerrung entsteht. Bei guter Anfrischung und richtiger Naht heilt jede Portio.

Nach glücklicher Heilung rückt die Narbe mehr nach der Seite, die Portio steigt höher und der Uterus nimmt wieder die normale Stellung ein.

Eine vortreffliche Methode beim Ektropium den Katarrh zu heilen, besteht in der Zerstörung der Schleimhaut mit dem Paquélin. Man verschorft, vielleicht drei- bis viermal hintereinander, die ganze sichtbar zu machende Schleimhaut. Der Brenner dringt circa 0,5 cm in die Tiefe. Ist der ganze Brandschorf abgestossen und die Vernarbung eingetreten, so ist ebenso der Katarrh wie die Hypertrophie und die Erosion verschwunden.

Diese bequeme, schmerzlose und erfolgreiche Behandlung Emmet'scher Risse möchte ich besonders den Praktikern dann empfehlen, wenn der Riss auf den Uterus beschränkt ist, wenn die Scheide nicht zerrissen und der Uterus nicht in Folge des Risses und der Narbenzerrung laterovertirt ist.

Behandlung der Schleimpolypen.

Schleimpolypen werden abgeschnitten. Sind sie zu klein, so kratzt man sie mit dem scharfen Löffel ab, zerstört sie durch Aetzung oder mit dem Paquélin. Wegen des Blureichthums dieser Polypen ist es nothwendig, zu tamponiren und die Patientin einen Tag das Bett hüten zu lassen. Bei starken Blutungen schiebt man einen kleinen 2 cm langen und 0,5 cm dicken in Liquor ferri sesquichlorati getränkten Tampon, der wiederum durch einen Scheidentampon fixirt wird, in den Cervix ein.

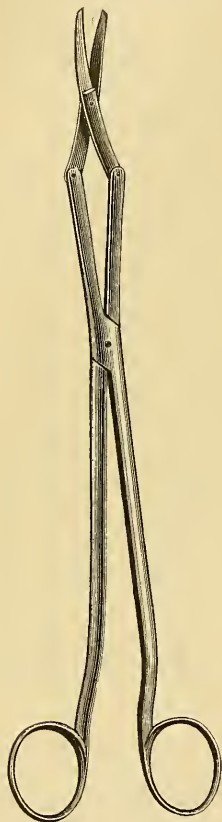
Eine besonders geeignete Scheere, mit der es auch gelingt, im röhrenförmigen Speculum zu operiren, ist die in Figur 101 abgebildete.

Bei Polypen, welche von der Aussenfläche der Portio ausgehen oder bei der folliculären Degeneration, näht man die Wundflächen sorgfältig zusammen und legt einen Pulverbeutel mit Jodoformtannin vor die Portio.

Schluss.

Zum Schlusse möchte ich noch betonen, dass die gynäkologisch-technische Bildung, welche bei der Behandlung der Metritis und Endometritis nöthig ist, heutzutage jeder Arzt beherrschen muss. Jedenfalls ist der Hausarzt die geeignete Person, die „kleine Gynäkologie“ auszuüben, denn ein Ueberhasten dieser Kuren, ein Zusammen-drängen auf den möglichst kurz bemessenen Zeitraum eines Aufenthaltes in der Klinik, beeinträchtigt ganz entschieden den Erfolg. Gerade die schonende, langsame Behandlung, wo man in einer Woche vielleicht nur einen, höchstens zwei

Eingriffe macht, sichert am besten dauernden Erfolg und macht die Kranke nicht nervös. Alle gewaltsamen, hastigen Eingriffe, auch von der geschicktesten Hand ausgeführt, sind für die Kranken bei weitem nicht so vorthellhaft, als eine langsame, sorgfältige, nach allen Richtungen hin schonende Behandlung durch den Hausarzt.



101.

Scheere,
zum Abschneiden von
Schleimpolypen.

Achtes Capitel.

Die Lageveränderungen der Gebärmutter.

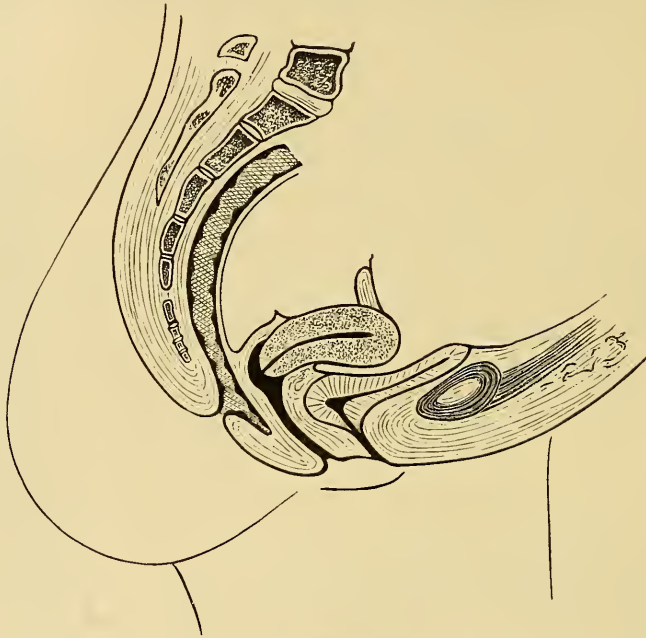A. Normale Lagen der Gebärmutter¹⁾.

Die Lage der weiblichen Genitalorgane in der lebenden Frau lässt sich nur durch die Untersuchung der lebenden Frau feststellen. Es braucht hier nicht weiter darauf eingegangen zu werden, dass alle Leichendurchschnitte mit und ohne Gefrierenlassen niemals im Stande sind, allein einen Aufschluss über die Lage bei der Lebenden zu geben. Diesem Princip allgemeine Geltung verschafft, wie überhaupt der Lehre von der Lage des Uterus eine ganz neue und gewiss die naturgemässe Richtung gegeben zu haben, ist das Verdienst von B. S. Schultze.

Der einzige Vorwurf, den man der Untersuchung an der Lebenden machen kann, ist der, dass der Finger, welcher in der Vagina liegt, ebensowohl als die Hand, welche aussen tastet, die Genitalorgane verschiebt. Da, wo in der Vagina ein oder zwei Finger liegen, waren vorher die aufeinanderliegenden Scheidenwände, es ist also natürlich, dass die Finger die Scheide aneinanderdrücken. Diese Fehlerquelle ist aber sehr unbedeutend, denn die Finger haben beim Untersuchen fast dieselbe Krümmung wie die Scheide. Höchstens wird eine zusammengesunkene, etwas verkürzte Scheide durch den Finger gestreckt. Die Scheide liegt in der liegenden Frau fast horizontal, nach oben concav. Zwischen ihr und dem Uterus, den Beckeninhalte überdachend, liegt die tellerförmige, leere Blase, unmittelbar auf ihr der Uterus, sodass bei normal liegendem Uterus ein freier Raum zwischen Uterus und Blase fehlt. Die hintere Fläche des Uterus sieht nach oben und hinten. Der Fundus ist gegen den oberen Rand der Symphyse gerichtet. Die Portio sieht nach hinten und unten. Sie liegt circa in der Höhe der Verbindungsstelle des Kreuzbeins mit dem Steissbein. Da am innern Mutter-

¹⁾ Rokitsky: Lehrbuch der path. Anatomie. Wien 1853, III. Aufl., 3. Th. — Virchow: Virch. A. 1854, I. — E. Martin: Neigungen u. Beugungen der Gebärmutter. Berlin 1872. — Fritsch: Die Lageveränderungen und Entzündungen der Gebärmutter. Stuttgart 1885. II. Aufl. — B. S. Schultze: Lageveränderungen der Gebärmutter. Berlin 1882. — Pansch: Dubois' u. Reichert's Arch. 1874, p. 702. — His: Arch. f. Anat. u. Phys., anat. Abth., 1878.

mund ein Winkel besteht, so sieht die untere Fläche der Portio etwas nach unten, der ganze Uterus liegt bei leerer Blase unterhalb des Beckeneingangs. Hinter dem Uterus steigt links der Mastdarm herab, überragt aber oft die Mittellinie, sodass auf Durchschnitten der Theil über dem After ganz rechts liegt.



102.

Lage des Uterus.

schematisch, bei leerer Blase und leerem Mastdarm.

Um die Uebersicht nicht zu stören, sind Buchstabenbezeichnungen weggelassen. Man sieht die tellerförmige Blase im Durchschnitt. Auf ihr liegend den mässig physiologisch-anteflectirten Uterus. An ihm vorn oben das Ovarium und Lig. lat., hinten die Abgangsstelle der Douglasischen Falte. Hinter der Scheide die Ampulle des Rectum.

Es ist nun selbstverständlich, dass, wenn der Uterus auf der leeren Blase aufliegt, diese bei der Füllung den Uterus in die Höhe heben muss. Bedenkt man aber, dass die Blase ungemein dünnwandig ist, dass sie sich — wie man sich bei der Katheterisation während einer Laparotomie überzeugen kann — nach allen Richtungen leicht ausdehnen lässt, so ist auch erklärlich, dass der Urin nach vorn, rechts und links ausweichen kann. Bei der Digitaluntersuchung gelingt es auch bei voller Blase den Urin wegzudrücken und die vordere Fläche des Uterus zu fühlen. Der Uterus wird also nicht etwa so erhoben,

als wenn sich eine feste Kugel unter ihn schöbe, sondern der Uterus liegt auf der Blase, wie ein Kranker auf dem Wasserkissen.

Von besonderer Wichtigkeit ist, nicht zu vergessen, dass der Uterus erstens in toto nach allen Seiten, nach oben und unten verschieblich ist; dass er zweitens in der Art bewegt werden kann, dass der obere grössere Hebelarm, der Körper, dem unteren kleineren Hebelarm, dem Cervix Bewegungen — im entgegengesetzten Sinne — mittheilt, und umgekehrt der Cervix dem Körper; und dass der Uterus drittens in sich beweglich ist, sodass das Verhältniss der Bewegungen als zweier Hebelarme aufhört, und der Fundus isolirt nach irgend einer Richtung hin sich bewegt.

Alle diese Bewegungen kommen physiologisch in geringem Maasse vor.

Schon beim Aufrechtstehen sinkt, selbst bei der Jungfrau, der Uterus etwas nach unten, sodass die Scheide kürzer wird. Und beim Coitus wird der Uterus um 5 bis 6 cm erhoben, ohne dass etwa Schmerzen entstehen. Ebenso kann man den nulliparen Uterus, ohne erhebliche Schmerzen zu bereiten, bis dicht an den Introitus vaginae herabziehen. Sehr auffallend sind diese Veränderungen der Uteruslage bei den schlaffen Beckenorganen der Multiparae. Untersucht man eine Solche im Liegen mit erhöhtem Becken, so sinkt öfter der Uterus so weit nach oben, dass der Finger nur eben die Portio erreicht, und explorirt man dieselbe Frau im Stehen, lässt man sogar etwas nach unten pressen, so gelangt die Portio so tief, dass sie schon beim Eindringen von zwei Fingergliedern in die Vagina erreicht wird.

Von einer „Befestigung durch Bänder“ im gewöhnlichen Sinne kann demnach bei so bedeutender physiologischer Beweglichkeit nicht die Rede sein. Im Gegentheil ist gerade der Zustand pathologisch, wo aus den oben beschriebenen Bändern wirklich ein straffes Band wird. Denn physiologisch sind alle diese Bänder vollkommen schlaff, widerstreben wohl Excessen in der Bewegung, hindern aber keinesfalls die physiologischen Verschiebungen nach oben und nach unten, hinten oder vorn.

Der Uterus ist zwischen Abdominal- und Beckenorganen so fixirt, wie man durch Aneinanderlegen der Hände ein zwischen ihnen liegendes Buch festhält. Lockert man die untere Hand, so wird das Buch beweglich und sinkt nach unten, drückt man mit der oberen Hand gegen die etwas nachgiebige untere, so wird ebenfalls das Buch nach unten geschoben. Verändert man die Fläche der Hände zum Horizont, und hält man das Buch nicht fest, so entstehen schräge Ebenen, welche das Buch herabgleiten lassen. So ist der Uterus zwischen den Beckenboden und die auf ihm lastenden Eingeweide dazwischen geschoben. Solange der Druck von oben und der Halt von unten physiologisch im

Gleichgewicht sind, solange liegt der Uterus normal. Die Bänder kommen zunächst nicht in Betracht. Erschlafft aber z. B. der Beckenboden oder wird der Druck einseitig oder allseitig von oben zu gross, so wird der Uterus seine Lage verändern und dadurch an einem Bande zerren. Dieser Zerrung setzt das Band Widerstand entgegen. Ist das Band gestreckt, so zerrt es seinerseits an dem Organ, an dem es befestigt ist. Dies ist das Peritonäum. Zuletzt ist nicht zu vergessen, dass die Lage eines Organs auch von der Form abhängt. Legt man auf eine schräge Ebene eine Kugel, so rollt sie herab, legt man einen Würfel darauf, so bleibt er liegen. Ist die Kugel schwer, so begünstigt das Eigengewicht die Schnelligkeit im Herabrollen. Somit wird auch die Form und die absolute Schwere des Uterus einen Einfluss auf seine Lage haben.

B. Die pathologischen Lagen.

Pathologisch ist der Zustand dann, wenn der Uterus seine Lage so ändert, dass er keine der beschriebenen physiologischen Lagen einnimmt, oder dann, wenn in einer bestimmten Lage Fixation eintritt, und somit die physiologischen Bewegungen gehemmt sind.

Man unterscheidet Flexionen, bei denen der Körper sich vom Cervix nach vorn oder hinten abknickt, und Versionen, bei denen sich der Fundus des nicht geknickten Uterus vorn oder hinten senkt. Es macht also bei den Versionen die Portio dann eine Bewegung nach oben, wenn der Körper nach unten sinkt, während bei den Flexionen die Portio ihre Stelle im allgemeinen bewahrt, wenn auch der Fundus hinten und vorn sich nach unten abknickt.

Unter Senkungen oder Prolaps versteht man die Lageänderung, bei der der ganze Uterus oder ein Theil desselben nach unten herabsinkt. Unter Elevation einen Zustand, der nur secundär eintritt, wenn ein Tumor den Uterus nach oben schiebt oder oben gefesselt hält.

C. Anteflexio¹⁾.

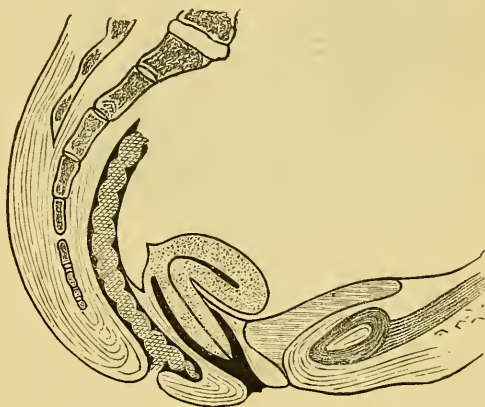
Bei der Anteflexio uteri ist der Körper in einem spitzen Winkel nach vorn vom Cervix abgeknickt. Der Winkel kann so spitz sein,

¹⁾ Marion Sims: Gebärmutterchirurgie (deutsch v. Beigel). Erlangen 1866. — Olshausen: A. f. G. IV, 471. — Schultze: A. f. G. IV, 373. VIII, p. 134. IX, 453. C. f. G. 1878, No. 7 u. 11. 1879, No. 3. — Spiegelberg: Volkmann's Vortr. 24. — Scanzoni: Scanzoni's Beitr. VIII. — Virchow: Beitr. z. Geb. u. Gyn., p. 323. — Schröder: Volkmann's Vortr. 37. A. f. G. IX, p. 60. — v. Grünwaldt: A. f. G. VIII, p. 414. — E. v. d. Warker: New-York med. Journ. 1876, Juni. — Baudl: A. f. G. XXII, 408. — Klotz: Wien. med. Wochenschr. 1882, No. 32.

dass die obere Hälfte parallel zur unteren verläuft. Auch die Fälle rechnet man zur pathologischen Anteflexio, bei denen weder die sich füllende Blase den Uterus hebt, noch die Menstruation ihn streckt, bei denen also der Anteflexionswinkel ein immer constanter, nie ausgeglichener ist.

Aetiologie.

Die Anteflexio ist oft ein Entwicklungsfehler, d. h. die Muskulatur des Uterus ist in der Entwicklung zurückgeblieben, dünnwandig und schlaff. Dann muss wegen des abdominellen Druckes der Winkel im Uterus spitzer sein, als bei dickerer Muskulatur. Kleiner Uterus, starke Anteflexio, enges Orificium, unverhältnissmässig lange und dünne Portio kommen als Complicationen vor. Hier ist anzunehmen, dass mit dem Uterus auch das Pelveoperitonäum in seiner Ausbildung zurückgeblieben ist. In Folge dessen steht der Uterus höher, ist höher suspendirt.



103.

Anteflexio uteri mit Colleus tapiroid.

Ist die Portio auffallend lang (vgl. Figur 103), so nimmt sie die Richtung der Scheide an. Bei festen virginellen Bauchdecken, namentlich bei habitueller Obstipation, halten die Därme den Uteruskörper fest gegen die Blase gepresst. Somit entsteht eine sehr erhebliche Anteflexio mehr dadurch, dass sich die Portio gegen den Körper, als dass sich der Körper gegen die Portio knickt. Figur 103 zeigt diese Verhältnisse.

Dabei bohrt sich der Fundus zwischen Blase und Cervix ein, die Blase hebt nicht den Körper, sondern schiebt sich an ihm vorbei nach oben. Die Muskulatur am Knickungswinkel wird bei der dauernden Compression schlecht ernährt, dadurch entsteht im Laufe der Jahre secundäre Atrophie an der geknickten Partie. Die entsprechende obere Wand wird ebenso durch Auszerrung atrophisch, sodass die Uteruswand oben und unten am Knickungswinkel abnorm dünn wird. Bei der menstruellen Congestion kann das Blut in die comprimirt bezw. gezerrten Gefässe des Winkels nicht eindringen, die Aufsteifung findet nicht statt, in dem Körper staut sich das Blut, dieser wird hyperämisch. Das Endresultat ist, dass sich der Körper wie in einem leicht beweg-

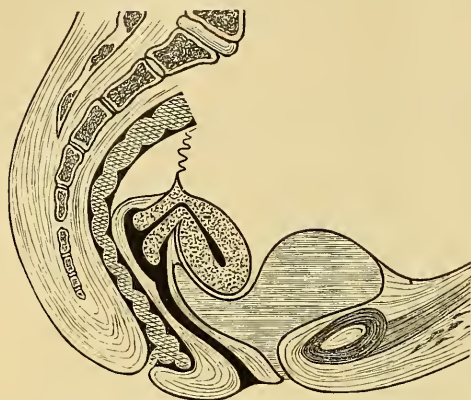lichen Gelenk im Winkel bewegen lässt. Es entsteht also leicht aus der Anteflexio Retroflexio. Beide Lageveränderungen findet man bei derselben Patientin abwechselnd bei verschiedenen Untersuchungen.

Durch diese Vorgänge wird die Circulation und dadurch der richtige Verlauf der Menstruation gestört. Dann leidet auch die Circulation in den Ovarien, und der Einfluss der pathologischen Verhältnisse der Ovarien führt wiederum zu Menstruationsstörungen.

Besonders ungünstig gestaltet sich der Verlauf, wenn eine peritonäale oder subperitonäale, also parametritische Entzündung hinter dem Uterus besteht. Diese kann durch Fortleitung einer Entzündung

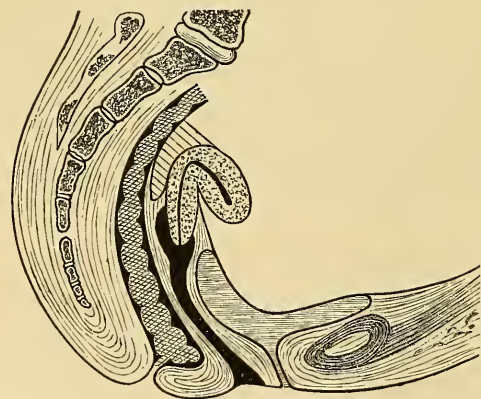
der Cervixschleimhaut auf das Cervixparenchym und das anlagernde Bindegewebe entstehen, sodass also der Schrumpfungsprocess in den Bändern mehr subperitonäal verläuft. Ferner erkrankt bei Tripper die Schleimhaut und das Parenchym des Uterus und die Tube. Fließt dann infectiöses Secret aus dem Abdominalende der Tube aus, so kommt es zur Entzündung und Verklebung im Douglasischen Raume. Subperitonäale und peritonäale Entzündung und Verkürzung der Bänder am Uterus führen zu Verkürzung der Douglasischen Falten und Fixation des Uterus am Knickungswinkel.

Wird dann der Knickungswinkel des Uterus nach hinten und oben gezogen, so wird der Winkel spitzer und der Fundus sinkt nach unten und vorn. In Figur 104 sieht man durch die zackige Linie die hintere Fixation dargestellt. Die gefüllte Blase ist nicht im Stande,



104.

Anteflexio mit hinterer Fixation.
Pilzförmig umgeworfene Portio vaginalis.



105.

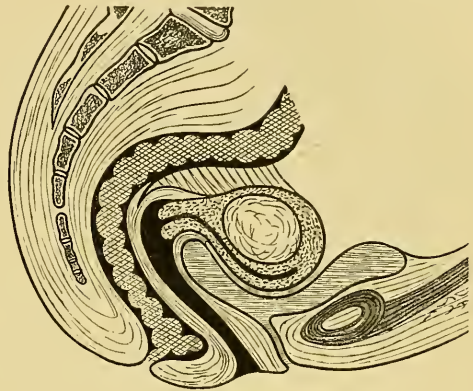
Retropositio, Retroversio cum
Anteflexione.

Die gefüllte Blase ist nicht im Stande,

den Fundus zu heben, sondern schiebt sich am Uterus vorbei nach oben.

Bei diesen Anteflexionen wird die Portio oft so gegen die hintere Vaginalwand gedrückt, dass eine Pilzform der Portio entsteht, geradeso, wie wenn man eine weiche Thonstange gegen eine harte Platte drückt.

Aetiologisch wichtig ist auch die unsaubere oder mechanisch ungeschickte Behandlung. Nimmt dabei die Perimetritis zu, so betheiligen sich Ovarien und Tuben. Es entstehen Pseudomembranen, die alle Organe verkleben, Conglomerattumoren bilden und den Uterus fest an die Umgebung anlöthen. Auf diese Weise haftet der Uterus unmittelbar oder mittelbar an der Rückwand der Beckenhöhle immobil fest. Es bildet sich eine Retropositio bzw. Retroversio uteri cum Anteflexione aus. Ein derartiger Fall ist abgebildet in Figur 105; hier kam es ausserdem durch Schrumpfung der Pseudoligamente zu Elevatio uteri, d. h. der Uterus ist in toto etwas nach oben gerückt.



106.

Starke Anteversio-flexio.
Myom der oberen Wand, totale Adhärenz der
hinteren Uteruswand. Nullipara.

Auch bei Myomen im Uteruskörper kann eine Anteflexion entstehen oder sich verstärken. Es ist gleichgültig, ob das Myom in der vorderen oder hinteren Wand sitzt. Schon kleine Myome verstärken die Anteflexio, noch mehr grosse Myome. Sind hier die Bauchdecken straff, so kann das Myom tief in den Beckeneingang hineingepresst, anscheinend am Becken fixirt sein. Das Wichtige ist also das Schwererwerden und das Herabsinken des Fundus, der schon physiologisch auf der Blase liegt, also hier noch tiefer herabsinken und drücken muss (vgl. Figur 106).

Symptome und Verlauf.

Es sind vor Allem drei Symptome, welche mehr traditionell als factisch richtig der Anteflexion zugeschrieben werden.

Erstens die Urinbeschwerden. Ein Blick auf Figur 104 und 106 zeigt, dass der tiefliegende Fundus die normale Ausdehnung der Blase hindert. Namentlich zur Zeit der Menstruation, wo einerseits die Hyper-

ämie die Nerven für Reize empfänglicher macht und wo andererseits der Uterus schwerer, also sein Druck empfindlicher ist, besteht häufiger Urindrang.

Die zwei anderen Symptome, die Dysmenorrhoe und die Sterilität, haben zu wissenschaftlichen Discussionen geführt und diesen müssen wir schon deshalb näher treten, weil sie für die Principien der Behandlung Wichtigkeit haben.

Durch Marion Sims spielte eine grosse Rolle die mechanische Erklärung der Dysmenorrhoe. Man sagte, dass der innere Muttermund theils wirklich verengt, als Complication, theils dadurch verengt sei, dass an diesen Stellen der Uterus geknickt sei. Würde nun Blut in den Uterus ergossen, so könne es nicht heraus, dadurch entstünden Uteruscontractionen: das sei die Dysmenorrhoe. Als einen Beweis für die Richtigkeit dieser Behauptung nahm man folgendes an: Wird sondirt vor der Menstruation, so ist oft die Menstruation schmerzfrei, kommt der Blutfluss in Gang, so hören ebenfalls die Schmerzen auf. Nach Geburten tritt die Dysmenorrhoe meistentheils nicht wieder ein. Dass aber Verschluss des inneren Muttermundes, und also Retention der Secrete heftige Koliken machen könne, zeigten die Fälle, wo in Folge von Fremdkörpern Uteruskoliken eintraten oder wo z. B. ein während der Menstruation anschwellender kleiner Polyp den Abfluss der Secrete verhinderte.

Gegen diese Ansicht spricht erstens, dass die Schmerzen nicht den deutlichen Charakter von Wehen haben, durchaus nicht auf den Uterus beschränkt sind, sondern im ganzen Unterleibe und in den Oberschenkeln gefühlt werden. Zweitens ist durch Sondiren festgestellt, dass die Schmerzen häufig schon vorhanden sind, ehe ein Tropfen Blut im Uterus sich befindet. Keineswegs verschwinden die Schmerzen immer, wenn die Blutung gut in Gang gekommen ist. Ja gerade in den schlimmsten Fällen wird so wenig Blut ausgeschieden, dass dies unmöglich den Uterus zu Contractionen veranlassen kann. Drittens ist das flüssige Blut nicht mit einem festen, zu Contractionen reizenden Fremdkörper zu identificiren. Coagula finden sich aber gerade in diesen Fällen niemals. Selbst auf die Bildung eines Polypen, auf die Sonde, auf Schleimansammlung, auf Intrauterinbehandlung reagirt der Uterus nicht durch dysmenorrhische Schmerzen. Viertens ist die Menstruation bei derselben Patientin zeitweise schmerzhaft, und wird bei geeigneter Therapie ganz schmerzfrei. Zuletzt kann auch die Menstruation bei weitem Uterus, wenn er entzündet ist oder schlecht liegt, sehr schmerzhaft werden.

Die Schmerzen bei uncomplicirten Fällen sind in folgender Weise zu erklären: Wir wissen, dass die Schleimhaut bei der Menstruation

sehr erheblich anschwillt und dass auch der Uterus grösser wird. Der Widerstand des Uterus gegen diese Verdickung der Schleimhaut und die Erweiterung der Gefässe bewirkt eine Wehenthätigkeit und Schmerzhaftigkeit. Darum ist auch die Dysmenorrhoe beim schlecht entwickelten, kleinen nulliparen Uterus häufig, beim gesunden, nachgiebigen Uterus einer Multipara, dessen Gefässe und Höhle weit sind, fehlt sie. Ein zusammengeknickter Uterus wird der Verdickung der Schleimhaut und der gleichmässigen Ausdehnung grössere Schwierigkeiten entgegenzusetzen, als ein vollkommen normaler. Es kommt dazu, dass die schwellende Schleimhaut bei der Menstruation den Schleim aus dem Uterus herausdrängt; geht doch fast jedesmal der Menstruation etwas Ausfluss voraus. Kann dieser Schleim wegen der engen Stelle am Muttermund, wegen starker Knickung oder wegen eines Polypen nicht herausfliessen, wird auch das Blut zurückgehalten, so kann die Schleimhaut nicht anschwellen. Deshalb wird eine Sondirung hier helfen. Diese Anschauung hat viel Verwandtes mit der Annahme von Sims, für die namentlich die Erfolge der Therapie deutlich sprechen. Nach einer Geburt hört die Dysmenorrhoe in der Regel auf, weil die Höhle weit geworden und die Gefässe in der Muskulatur ebenfalls weit bleiben. Ja selbst der Coitus hat oft einen günstigen Einfluss, sodass also nach der Verheirathung die Dysmenorrhoe abnimmt. Es kommt dies daher, weil wegen der Congestion bei der Geschlechtsthätigkeit der im Wachsthum zurückgebliebene Uterus jetzt noch das Versäumte nachholt.

Gilt diese Erklärung für die uncomplicirten Fälle, so ist leicht zu verstehen, dass bei Perimetritis, Oophoritis u. s. w. die Congestion der Menstruation durch die Hyperämie eine Verschlimmerung machen wird. Ein Vorgang, der sich im gesunden Uterus schmerzlos, physiologisch abspielt, wird im kranken Symptome machen, also mit Schmerzen verlaufen.

Abgesehen von diesen Erklärungen spielen auch die Nerven eine Rolle. Der Reiz, der die Nerven oft trifft, macht sie reizbarer. Wenigstens giebt es Fälle, in denen die Schmerzhaftigkeit bei der Menstruation immer mehr zunimmt und immer längere Zeit dauert, ohne dass der Befund sich ändert. Am Ende betheiligen sich die Ovarien. Die Menstruation wird unregelmässig, Reflex-Neurosen treten ein. Das Parenchym des Uterus leidet unter der Unregelmässigkeit seiner Functionen; mit dem Uterus erkrankt die Schleimhaut, welche hypersecernirt. Die so entstehende chronische Metritis unterhält einen Reizzustand, sodass schliesslich die Schmerzen auch in der intermenstruellen Zeit andauern und die Leiden hochgradig werden. Die fortwährenden Schmerzen, das Gefühl immer krank zu sein, die Unmöglichkeit Anstrengungen zu ertragen oder Vergnügungen zu geniessen, die durch Obstruction

bewirkte oder als Reflexsymptom aufzufassende nervöse Dyspepsie, die trübe Gemüthsstimmung, welche ihren Grund in dem unerfüllten Wunsch nach Conception oder in der Erwerbsunfähigkeit hat, die Angst vor den Schmerzen der nächsten Menstruation bringen den Körper schliesslich so herunter, dass die Patientin vollkommen invalide wird, ein unbrauchbares Glied der menschlichen Gesellschaft.

Die Sterilität hängt von der Anteflexion allein sicher nicht ab, denn das Spermatozöid kann auch durch einen engen Muttermund und um den Knickungswinkel herum wandern. Aber Sterilität und Anteflexio haben eine Ursache: die mangelhafte Entwicklung des Uterus, die anormale Ovulation, die Schleimhauterkrankungen, die Perimetritis und die Tubenaffectionen.

Diagnose.

Die Diagnose der Anteflexio wird durch die combinirte Untersuchung gestellt. Es kommt wegen der Therapie vor allem darauf an, zu constatiren, ob irgend eine Erkrankung in der Umgebung des Uterus die Anteflexio complicirt. Deshalb erhebt man den Uterus, zieht ihn nach vorn, schiebt ihn nach hinten und betastet äusserlich und innerlich aufs genaueste seine Conturen. Namentlich ist wichtig, zu erfahren, ob etwa der Uterus hinten fixirt ist und ob sich Ovarien und Tuben an richtiger Stelle und in normalem Zustande befinden. Auch ist zu beachten eine vermehrte Resistenz oder eine Schmerzhaftigkeit auf einer bestimmten Stelle, namentlich an dem Abgang oder im Verlaufe der Douglasischen Falten resp. bei einer bestimmten Bewegung des Uterus. Empfindet z. B. die Patientin Schmerzen, wenn der Uterus gerade nach links geschoben wird, obwohl links weder Druckempfindlichkeit, Tumor noch Resistenz besteht, so weiss man, dass die rechten Adnexe entzündet sind. Oder bereitet die Bewegung in der Richtung eines schrägen Durchmessers nach vorn Schmerzen, so ist das entgegengesetzte Douglaisische Band der Sitz der Entzündung. Befinden sich am Uterus Exsudate oder sind die Ovarien vergrössert und dislocirt, so ist die Behandlung zunächst eine antiphlogistische. Den Uterus lässt man möglichst in Ruhe. Es wäre durchaus falsch, bei benachbarten Entzündungen die Sonde zu gebrauchen, um mit ihr die Richtung der Uterushöhle festzustellen. Will man andererseits eine intrauterine Therapie beginnen, so ist eine Sondirung schon deshalb nothwendig, um zu prüfen, ob die Orificia weit genug zum Einbringen von Quellstiften oder Instrumenten sind. Die schonendste Art der Sondirung bei Anteflexion ist die in Sims'scher Seitenlage. Es wird dabei die vordere Muttermundlippe angehakt und vorsichtig langsam nach vorn und unten gezogen. Danach schiebt

man die Sonde, 2 cm unterhalb des Knopfes im stumpfen Winkel nach vorn gebogen, in der Richtung des Uteruskörpers vorwärts.

Therapie.

Der Kurplan ist folgender: Zunächst sucht man die Ernährung im Allgemeinen zu heben und die Verdauung zu regeln. Nicht selten sind die Schmerzen bei der Menstruation geringer, wenn die Obstruction beseitigt ist. Stets lasse man durch milde Abführmittel, z. B. *Extractum fluidum Cascarae Sagradae* oder *Magnesia citrica effervescens* täglich 1 bis 2 Theelöffel, den Darm vor und während der Menstruation leer halten, wenn nicht etwa, was oft vorkommt, Durchfälle bei jeder Menstruation spontan eintreten.

Dann geht man gegen die Complicationen vor, man behandelt die Peri- und Parametritis. Ist die Dysmenorrhoe nur auf wenige Stunden beschränkt und besteht nach Aufhören dieses Schmerzes völliges Wohlbefinden, ohne Druckempfindlichkeit und Beschwerden beim Gehen, Fahren, Tanzen u. s. w., so ist es gerechtfertigt, mit Ruhe und Narcotics zu behandeln. Namentlich Dysmenorrhoe sehr junger Mädchen wird recht oft definitiv dadurch beseitigt, dass man ein Kind jedesmal 3 bis 4 Tage während der Menstruation im Bett liegen lässt. Leichte Narcotica sind unschädlich, wird bei gewissenhafter Ueberwachung alle 4 Wochen einmal Morphium verabfolgt, so ist die Gefahr, dass sich Morphiphagie ausbildet, wohl zu vermeiden.

Ich verordne gern Suppositorien, gerade weil einem Mädchen die Application unangenehm ist, weil sie deshalb nicht unnöthig gewünscht wird und weil Missbrauch gerade bei dieser Dosirung am wenigsten wahrscheinlich ist: *Morphii hydrochlorati*, *Extracti Belladonnae* ana 0,015 *Butyri Cacao* 1,5 *fiant Suppositoria*. S. in 24 Stunden nie mehr als 4 Stück verbrauchen.

Eine andere Composition, die sich mir bei Dysmenorrhoe sehr wirksam zeigte, ist folgende: *Tincturae Thebaicae*, *Tr. Belladonnae*, *Tr. Hyoscyami*, *Tr. Valerianae*, *Tr. Stramonii* ana, 20 Tropfen mehrmals täglich. Auch *Tr. Stramonii* allein hat oft gute Wirkung.

Da ich oft Fälle sah, wo bei Bettruhe und durch narcotische Mittel die einmal beseitigten dysmenorrhoeischen Schmerzen überhaupt niemals wiederkehrten, so ist in allen frischen Fällen ein Versuch mit dieser einfachen Therapie zu machen.

Neuerdings ist auch Phenacetin, Salipyrin, Antipyrin und Antifebrin 1 bis 2,0 pro dosi bei Dysmenorrhoe empfohlen. In der That hat man auch mit diesen Mitteln Erfolge.

Bei sog. congestiver Dysmenorrhoe, d. h. bei zu starker und sehr schmerzhafter reichlicher Menstruation, wirkt *Extractum fluidum Hy-*

drastis günstig. Man lässt in der freien Zeit drei Wochen lang täglich 3 Theelöffel gebrauchen. Geringere Dosen nützen Nichts. Nicht selten tritt danach die Menstruation spärlicher und ohne Schmerzen ein, so dass Narcotica unnöthig sind. Weniger Erfolg sah ich vom Hydrastininum hydrochloricum 0,025 dreimal pro die. Letzteres Mittel muss circa 5 Tage lang vor der Menstruation verabfolgt werden. Nützt es nichts, so kann man bis auf die doppelte Dosis steigen, oder das Mittel subcutan versuchen: 3 : 30,0 täglich eine Spritze. Während der Menstruation selbst steigt man etwas mit der Dose.

Ist diese Therapie erfolglos, so greift man den Uterus selbst an. Bei Hypersecretion verschafft man dem Secrete freien Abfluss. Man macht die Discission des äusseren Muttermundes, vgl. S. 157, Figur 71, 72. Ist die Cervicalsecretion bedeutend, so ätzt man, und sucht bei blutreicher Portio durch Scarificationen und Bepinselungen der Portio mit Jodtinctur, Glycerintampons u. s. w. die Schwellung zu verringern. Dann sondirt man einige Tage vor der Menstruation. Die Fälle, wo durch eine Sondirung geholfen wird, sind durchaus nicht selten. Recht dringend möchte ich die Sondirung mit schwachen Dilatatorien, Figur 81 und 82, S. 171, empfehlen. Ich habe bei einer ganzen Reihe von Fällen durch ein- bis zweimaliges Einführen dieses Instrumentes vor je einer Menstruation Dysmenorrhoe, ja selbst Sterilität bei uncomplicirter Anteflexio für immer beseitigt. Das Einführen geschieht in Sims'scher Seitenlage nach Anhaken der vorderen Muttermundslippe mit einem scharfen Haken. Das Zinndilatatorium (Figur 81, S. 171) wird etwas krumm gebogen. Dabei drückt man die Schleimhaut zusammen und ermöglicht den Schleim- und Blutabfluss. Die Muskulatur wird durch diese schwachen Nummern nicht angegriffen. Andere Autoren sahen gleiche Erfolge nach der Behandlung mit Apóstoli's Elektrolyse. Ich wende mit Vorliebe sehr dünne Laminariastäbchen an. Nach der Entfernung des einen Stäbchens wird ein dickeres eingeführt. Der Uterus wird eine Woche lang mit Jodoformgaze weit erhalten. Meist ist damit die Dysmenorrhoe beseitigt.

Tritt keine Besserung ein, so liegt immer der Verdacht auf ein sich bildendes kleines Myom vor. Dann hört oft die Dysmenorrhoe auf, sobald man das Myom fühlt. Das Myom wächst in die subperitonäalen Schichten und hindert nun nicht mehr die Schwellung der Muskulatur. Intrauterinpessarien sind früher vielfach gebraucht und werden wohl heutzutage kaum noch angewendet. Figuren 107 und 108 zeigen Intrauterinstifte bzw. -Pessarien.

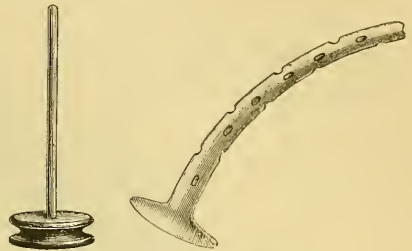Ich möchte es nicht für falsch erklären, in verzweifelten Fällen, ehe man zur Castration schreitet, einen Versuch mit Intrauterinstiften

zu machen, ja, ich würde es vielleicht selbst thun, allein in einer grossen Praxis habe ich seit vielen Jahren keinen Intrauterinstift mehr gebraucht.

Wenn man einen Intrauterinstift braucht, so wende man nur Fehling's gläsernes Instrument an. Es ist hohl und hat kleine Löcher. Man füllt es mit Jodoform aus.

Die Einlegung des Intrauterin pessars geschieht in folgender Weise. Nach sorgfältiger Reinigung der Scheide und des Cervix misst man die Weite des inneren Muttermundes, wählt das entsprechend dicke Pessar und schiebt es in der Seitenlage mit Hülfe der Sims'schen Rinne nach Anhängen der Portio ein.

Das Instrument muss controlirt werden. Entstehen Schmerzen, die nicht bald verschwinden, so wird es nicht vertragen und entfernt.



107.

108.

Gläsernes Intrauterin pessar
von Fehling.

Die Application eines intrauterinen Pessariums ist stets eine experimentelle Therapie. Trotz Erfüllung aller Vorbedingungen und der aprioristisch gerechtfertigten Annahme, dass das Instrument nützen wird, tritt durchaus nicht immer der gewünschte Erfolg ein.

Nützt alles Nichts und ist Abhülfe nothwendig, so muss man die Ovarien entfernen. Danach hört die Menstruation völlig auf und der Fall ist radical geheilt. Wer selbst jahrelang Fälle behandelt, welche allmählich sich immer ungünstiger gestalten, bei denen zur Dysmenorrhoe Hysterie, locale Hysteroneurosen, reflectirte Neurosen mannigfaltiger Art, schliesslich eine Psychose hinzukommen, der wird keinen Moment im Zweifel sein, dass die Castration in solch verzweifelten Fällen zu gestatten ist.

Schon um eine arme Person erwerbsfähig zu machen, um sie aus dem Krankenhaus in das Leben zurückzuführen, ist die Castration nothwendig. Besteht gleichzeitig Perimetritis, sind die Uterusbewegungen sehr schmerzhaft, leidet die Patientin an Fluor, so ist es besser, die vaginale Totalexstirpation auszuführen. Dabei hat die Patientin den Vortheil, intakte Bauchdecken zu behalten. Auch sind die nervösen Beschwerden nach Entfernung der ganzen Genitalien geringer als nach der Castration.

Bei verheiratheten Frauen allerdings ziehe ich vor, den Uterus zurückzulassen, da der Coitus nach der Totalexstirpation wegen Zerrung

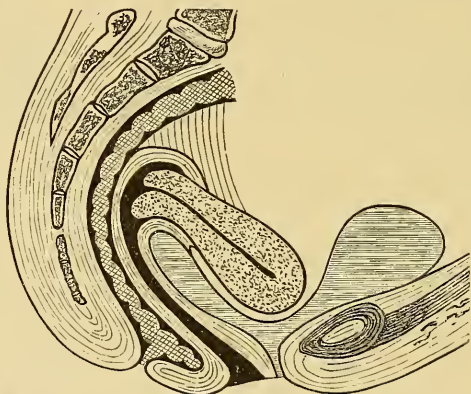
der Narbe im Scheidengewölbe oft sehr empfindlich ist. Findet man aber Gonokokken im Secret, so ist die Totalexstirpation richtiger.

Mancher Fall bessert sich auch durch Einlegen eines kleinen, runden Gummirings oder eines gut passenden Hodgepeppers. Der Uterus wird erhoben und fixirt, zerrt also nicht an seinen eventuell entzündeten Bändern.

D. Anteversion.

Aetiologie und Anatomie.

Ist der Uterus infiltrirt und chronisch entzündet, sodass der Knickungswinkel am inneren Muttermund ausgeglichen ist, oder hat



109.

Anteversion.

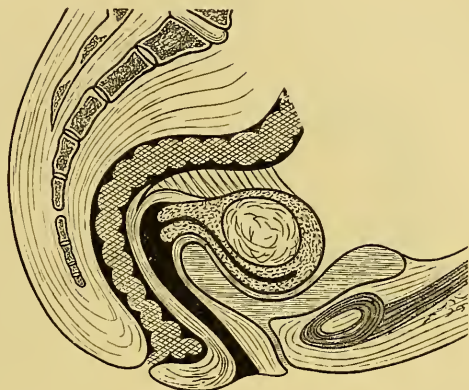nach Abort, Metritis und Perimetritis zurückgeblieben. Chronische Metritis.
Adhäsionen im Douglasischen Raume.

ferner ein perimetritischer Vorgang das untere Ende des Uterus hoch oben, oder das obere Ende des Uterus vorn unten fixirt, so besteht eine Anteversion. Danach muss also stets das Uterusparenchym und ausserdem seine Umgebung pathologisch verändert sein. Wir werden demnach Anteversionen antreffen bei bestehender und abgelaufener Perimetritis und Metritis. Die hintere Fixation des Cervix hält dauernd den Uterus in Anteversion gepresst.

Nicht nur die hintere Fixation führt zur Anteversion, sondern auch eine vordere. Tube und Ovarium der einen Seite können durch peritonitische Adhäsionen vorn seitlich so angeheftet sein, dass der Finger den Fundus nicht zu erheben im Stande ist. Eine Anheftung vorn in der Mitte ist möglich, kommt aber selten vor. Erhebt die hintere Fixation die Portio nach oben und hinten und schiebt ausserdem die

zwischen Fundus und Symphyse sich dehnende volle Harnblase den Uterus nach hinten, so biegt sich die Portio vaginalis ein wenig nach unten, wie es in Figur 109 dargestellt ist. Am inneren Muttermund dagegen gehen Corpus und Cervix geradlinig ineinander über. Solche Fälle kann man auch Anteflexio nennen.

Ebenso bewirkt ein Fibrom eine hochgradige Anteversion. Ein solcher Fall (Figur 110, S. 203) kam mir zur Obduction. Im Leben war



110.

Starke Anteversio-flexio.

Myom der oberen Wand, totale Adhärenz der hinteren Uteruswand. Nullipara.

der Uterus absolut immobil und nicht zu sondiren. Bei der Section fand sich kein Douglasischer Raum. Das Rectum, die Flexura sigmoidea, die atretische, von Blut angefüllte Tube, das in ein Hämatom verwandelte Ovarium sinistrum bildeten eine Masse, welche die Hinterwand des Uterus bedeckte. Ragt in solchem Fall das Myom mehr hervor, so fühlt sich die untere Wand des Uterus wie bei Anteflexio an.

Symptome und Verlauf.

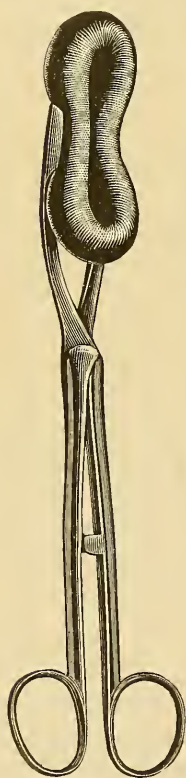
Da die Anteversion stets Folge oder Begleiterscheinung der Metritis oder Perimetritis ist, so treten die Symptome dieser Erkrankungen in den Vordergrund. Eigenthümlich der Anteversio sind Blasenbeschwerden. Es ist erklärlich, dass namentlich der während der Menstruation vergrößerte Uterus die Ausdehnung der Blase verhindert. Im Spätwochenbett kommt es bei fixirter Anteversion zu erheblichen Menorrhagien. Ist der Uterus schlaff und weit, so dehnt das in das Uteruscavum ergossene Blut die Höhle aus und wird durch Wehen ausgestossen. Sind die acuten oder subacuten Entzündungen abgelaufen, so besteht eine Anteversion oft völlig symptomlos.

Diagnose und Prognose.

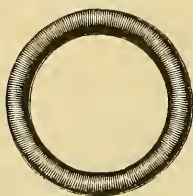
Die Diagnose wird durch die combinirte Untersuchung gestellt. Fühlt man den platt wie ein Brett das Becken überdachenden Uterus, so ist er oft von angelagerten Exsudaten kaum abzugrenzen. Gelingt es, diese zu beseitigen, so bringt die Lageveränderung an sich keinen Schaden. Demnach ist die Prognose gut.

Behandlung.

Alle Complicationen sind zu behandeln. Gegen die Anteversion hat man keine besondere Therapie nöthig. Drückt indessen der Uterus stark auf die Blase, oder zerrt er durch sein Gewicht an perimetrischen Adhäsionen, so thut oft ein einfacher runder Gummiring gute Dienste. Dieser nimmt in sein Lumen die Portio auf, sie füllt das Lumen aus, wird vom Ring gefesselt. Der Ring liegt so, dass seine Fläche parallel mit der hinteren Scheidenwand bezw. dem untersten Theil des Kreuzbeins und dem Steissbein verläuft. Der nicht biegsame Uteruskörper, den Bewegungen der Portio folgend, steht also senkrecht zur Fläche des Ringes und wird von der Blase abgehoben. Figur 111 stellt einen solchen Ring dar, Figur 112 eine Zange zum Einführen dieser Ringe. Der Ring wird in der Zange fixirt, dann erst eingefettet. Nunmehr schiebt man, ohne die Genitalien der Patientin zu entblößen, den Ring an der hinteren Scheidenwand vorsichtig langsam in die Höhe, bis man nicht weiter nach oben dringen kann. Darauf öffnet man die Zange langsam. Der gerade vor der Portio liegende Ring öffnet sich, zieht wegen des luftleeren Raumes die Portio in sein Lumen und treibt die Zangenblätter auseinander. Die Blätter werden einzeln hervorgezogen. Diese Methode imponirt den Patientinnen sehr, weil man selbst grosse Ringe ohne Schmerz zu bereiten, einschieben kann.



112.
Pessarienzange
von Fritsch
zum schmerzlosen Ein-
führen der Ringe.



111.
Mayer'scher
Gummiring.

Die Blätter werden einzeln hervorgezogen. Diese Methode imponirt den Patientinnen sehr, weil man selbst grosse Ringe ohne Schmerz zu bereiten, einschieben kann.

Soll der Ring entfernt werden, so hakt man vom Lumen aus eine gebogene Sonde um den Ring oder einen scharfen Haken in den Ring. Hierauf zieht man ihn langsam nach aussen.

Selbstverständlich kann man auch ohne Instrumente Ringe einführen und entfernen. Nur ist das beschriebene Verfahren die schonendste Methode.

E. Retroversion¹⁾.

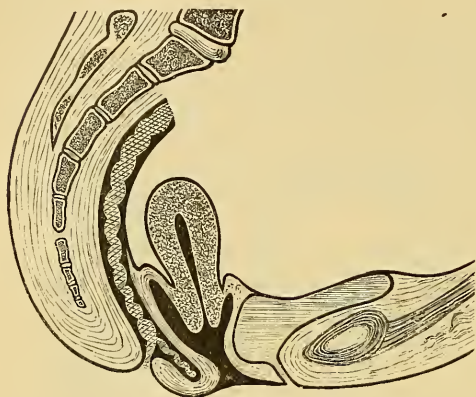
Aetiologie und Anatomie.

Die Retroversion ist meist eine Uebergangslage, aus der sich entweder die normale Anteversio oder eine Retroflexio oder ein Descensus uteri ausbildet. Der Hausarzt wird oft Gelegenheit haben, diese Vorgänge im Spätwochenbett oder nach einem Abort zu constatiren, während der Specialist, der das *Fait accompli* einer, viele Symptome machenden Lageveränderung diagnosticirt, häufiger ein vorgeschrittenes Stadium, d. h. eine Flexion findet.

Im Puerperium liegt der Uterus so, wie in der letzten Zeit der Schwangerschaft. Eine Verschiebung der Muskelbündel, eine Dehnung der vorderen und Knickung der hinteren Wand in dem Sinne, dass eine Biegung nach hinten entstände, ist unmittelbar post partum nicht gut denkbar. Die schlaife Portio hat keinen Einfluss auf den Uterus. Ist er zu schwer oder wird er herabgedrückt, so kann er in antevertirter Position etwas retroponirt werden und descendiren. Anders aber, wenn die Portio fest geworden, im Spätwochenbett nach 10 bis 14 Tagen. Dann erlaubt die Dicke des Uterus noch nicht eine Biegung am inneren Muttermund. Eine Bewegung des Cervix theilt sich dem Corpus mit. Gleitet die noch voluminöse Portio nach hinten, so gelangt sie auf die schräge Ebene des Beckenbodens. Hier wird bei jedem Druck von oben der Portio die Bewegung nach unten vorn aufgenöthigt. Somit kommt das Corpus nach oben und hinten. Dann lagern die Gedärme auf der Vorderseite der Gebärmutter und verhindern die spontane Richtiglagerung des Organs. Auch bei der Defäcation wird die Portio nach vorn geschoben und die volle schwere Blase lastet auf dem Fundus, ihn nach hinten drängend. Liegt der Uterus in der Beckenachse, so wird er nur durch die oberen Befestigungen gehalten, diese — die peritonäalen Aufhängebänder — sind nicht fest genug, somit gleitet der Uterus nach unten.

¹⁾ **Hodge**: Diseases peculiar to women. Philadelphia 1860. — **Braun**: Wien. med. Wochenschr. 1864, No. 27 u. s. w. — **Küstner**: A. f. G. XV. C. f. G. 1882, p. 433. — **Breisky**: Prag. med. Wochenschr. 1890, 4. — **Schultze**: C. f. G. 1879, No. 3. **Volkman's Vortr.** 226. — **Withoff**: Z. f. G. 1878, III. — **Löhlein**: Z. f. G. VIII, 102. — **Mundé**: Amer. Journ. of Obstetr. 1881, October. — **Prochownik**: **Volkman's Vortr.** 226. — **Meinert**: C. f. G. 1885, p. 78. — **Ruge**: Z. f. G. II, p. 24. — **Greiser**: A. f. G. X, p. 311. — **Chrobak**: Wien. med. Presse 1869, 2. — **Schröder**: Berl. klin. Wochenschr. 1879, 1. — **Olshausen**: A. f. G. XX, p. 318. Z. f. G. XXXII, 1. Beiträge zur Geb. u. Gyn. Erlangen 1884.

Auch nach Aborten, oder bei Hypertrophie des Uterus und schlaffer Scheide, bei Vermehrung des intraabdominellen Druckes leitet sich dieser Vorgang ein. Ferner entsteht durch langes Kranklager, z. B. bei einem Typhus, bei dem alles Fett im Becken verschwindet, eine Retroversio nach demselben mechanischen Vorgang, durch den bei der Leiche der Uterus nach unten sinkt.



113.

Spätpuerperale Retroversion,
beginnende Inversion des Scheidengewölbes,
geringe Cystocele, Dammdefect.

Das Herabziehen der Portio bei der Intrauterinbehandlung in der Seitenlage kann nicht minder zu dauernder Retroversion führen, wenn nicht stets zum Schluss die Portio wieder hochgehoben wird.

Somit liegt der Uterus wie in Figur 113.

Eine andere Art der Retroversion stellten wir in Figur 104 S. 202 dar. In diesem Falle ist der Uterus durch Adhäsionen hinten gefesselt:

retroponirt. Er hat noch die Anteflexion beibehalten. Nicht selten aber klappt sich schliesslich auch das Corpus nach oben, wird adhärent, und wir finden einen retroponirten, retrovertirten, elevirten, vollkommen fixirten Uterus.

Symptome und Verlauf.

Die Symptome der frischen Retroversio im Spätwochenbett bestehen im Drängen nach unten, einem, wenn auch nicht schmerzhaften, so doch höchst peinigenen Druck auf den Mastdarm, Gefühl von Schwere im Becken. Unmöglichkeit der körperlichen Anstrengung und Obstruction. Die Blutung ist meist unbedeutend, sie dauert in wechselnder geringer, die Menstruation vortäuschender Weise lange Zeit an. Da im Liegen die Retroversion sich nicht spontan aufrichten kann und die Obstruction und Harnverhaltung schädlich einwirkt, so nützt Bettliegen Nichts. Im Gegentheil hört nach dem Aufstehen die Blutung mitunter sofort auf, wenn der Uterus sich antevertirt. Auch Urinbeschwerden treten ein, bedingt durch die beginnende Cystocele und Erweiterung der oberen Hälfte der Harnröhre.

Es giebt eine Naturheilung im Spätwochenbett. Dabei stellt sich durch die Involution, an der auch die Ligamente des Uterus sich be-

theiligen, die normale Anteversion oft von selbst wieder her. Aber beim Andauern der Schädlichkeiten, namentlich der Obstruction und bei körperlichen Anstrengungen. ist Retroversion ein Vorstadium der Flexion oder des Prolapses. Sind die Befestigungen relativ fest und der Körper schlaff, so knickt er sich ab: es entsteht eine Retroflexion. Sind im Gegentheil die Befestigungen schlaff und der Körper fest, schlecht involvürt, steif, chronisch entzündet, schwer, so sinkt der Uterus herab, das Scheidengewölbe invertirend: es leitet sich der Vorgang der Senkung des Prolapses ein.

Diagnose und Prognose.

Schon das Gefühl des Drängens nach unten und der Druck auf den Mastdarm lassen eine Retroversion vermuthen. Ebenso die Blutungen. Bei der Exploration im Liegen findet man die weiche, gewulstete Portio, von Schleim oder Blut bedeckt, der Finger schiebt das hintere Scheidengewölbe hoch an der hinteren Uteruswand nach oben. Bei der combinirten Untersuchung fehlt der Fundus hinter der Symphyse. Beim Druck nimmt man die grosse Beweglichkeit des Uterus von oben nach unten wahr. Den Grad der Senkung diagnosticirt man durch eine Untersuchung im Stehen. Hier liegt oft die Portio, von grossen, seitlichen, ringförmigen Falten der geschwollenen und gelockerten Vagina umgeben, dicht hinter dem Introitus.

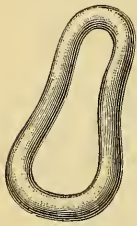Die Prognose ist bei richtiger Behandlung gut.

Behandlung.

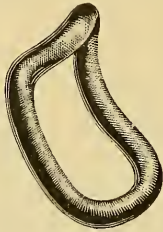
Prophylaktisch muss jedes Wochenbett gut geleitet werden, namentlich soll eine Frau, die schon früher an Retroversion litt, stets auf der Seite liegen, zeitig Abführmittel bekommen, und auch ohne Urindrang versuchen öfter am Tage die Blase zu entleeren. Vom 5. bis 6. Tage des Wochenbettes an lasse man adstringirende Injectionen machen. 1 Theelöffel Alaun und 2 Esslöffel Alkohol zu 1 l Wasser. Dann muss sich die Wöchnerin von jeder Anstrengung fernhalten und noch sechs Wochen lang täglich mindestens eine Stunde in der Mitte des Tages horizontal auf der Seite liegen. Auch Ergotin und Secale ist zu gebrauchen. Am besten wirkt Ergotin-Denzel und Secale ana 5,0 zu 100 Pillen täglich 5 bis 6 Stück oder Tinctura haemostyptica 1 bis 2 Esslöffel täglich. In der Armenpraxis giebt man nur Secale in Pillen 5 g zu 60 Pillen, oder Trochisci Secalis, das zusammengesetzte Pulver, täglich 0,5.

Kennt man den Fall, so darf man schon am 7. bis 8. Tage des Wochenbettes, wo eine veraltete Retroflexion wieder eintritt, ein langes Hodge-Pessar einlegen. Ist es möglich sorgfältig zu behandeln, so legt

man 14 Tage post partum fingerlange und fingerdicke Wattetampons am besten als Stabtampons, vgl. S. 68, in Alaunglycerin. Ichthyolglycerin oder Tanninglycerin getaucht in die Scheide. Tritt beim Tragen des Pessars wieder Retroflexio ein, so bekommt die Frau Kreuzschmerzen, weil der obere Bügel sich in die weiche hintere Uteruswand eindrückt. Auch ein Mayer'scher runder, weicher Gummiring, der die Portio umfasst, thut gute Dienste. Der Uterus wird dadurch nicht nur



114.



115.

Pessarien von Hodge.

erhoben, sondern auch so gestellt, dass die Gedärme nunmehr auf seiner hinteren Fläche lasten. Dies begünstigt die Wiedererlangung der normalen Stellung. Es genügt ein kleiner Ring von 7 cm Durchmesser. Die Patientin braucht nicht zu liegen, im Gegentheil hört die Blutung beim Herumgehen eher auf: fast stets steht die Blutung, sobald die Lage des Uterus eine normale ist. Gegen die Blutung speciell wirken ganz vortrefflich heisse Einspritzungen. Das Wasser sei 33 bis 36° R. warm. Man steigt allmählich mit der Wärme und lässt unter ganz geringem Druck, liegend, nacheinander 3 l einfließen. Die Procedur kann täglich zwei- bis dreimal wiederholt werden. Eine kurze Irrigation von 1 l hat meist keinen Erfolg. Diese Therapie befördert jedenfalls die Involution.

Die Mayer'schen Ringe sind übrigens, weil sie Ausfluss machen, nicht so zu empfehlen wie ein gut passendes Hodge-Pessar. Diese aus Hartgummi, Glas, Aluminium oder Celluloid hergestellt, reizen wegen ihrer glatten Oberfläche wenig und können länger liegen. Auch beanspruchen sie weniger Raum, und dehnen deshalb die Vagina nicht.

Wie ein Gypsverband um ein fracturirtes Glied gelegt, durch ein äusseres Stützmittel das innere ersetzt, so ersetzt umgekehrt das in der Scheide liegende, die Scheide streckende Hodge-Pessar die fehlende Resistenz der Scheidenwandung. Es soll also eigentlich das Pessar die mangelhafte Function der Scheide unterstützen. In einer grossen Anzahl von Fällen wird durch diese leicht zu applicirenden und keine Gefahren bedingenden Pessarien die Scheide genügend gestreckt und der Uterus so erhoben, dass er bei gleichzeitiger Einwirkung der Adstringentien definitiv seine normale Stellung wieder einnimmt. Damit geht das Schwinden der Stauungshypertrophie Hand in Hand.

Sehr zu empfehlen ist es, noch wochenlang kleine Secaledosen, täglich 0,3 bis 0,5 zu verabfolgen und adstringirende, tonisirende Irrigationen vornehmen zu lassen.

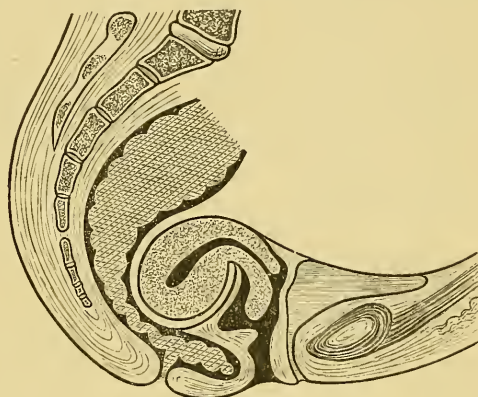
Kann man die Patientin selbst behandeln, so thut die tägliche Tamponade mit dem in Alaunglycerin (5 : 100) getauchten Tampon vortreffliche Dienste. Der Tampon wird in das Lumen des Pessars dicht unter die Portio gelegt.

F. Retroflexio.

Aetiologie und Anatomie.

In den meisten Fällen entsteht die Retroflexio aus der Retroversio. Die Befestigungen des Uterus geben nicht in infinitum nach, die Gedärme lasten auf der vorderen Seite des Uterus, jede Vermehrung des intraabdominellen Druckes

verstärkt diese Last. Involvirt sich der Uterus, wird er biegsam, so knickt sich allmählich mehr und mehr die obere Hälfte von der unteren nach hinten ab. Da eine gewisse Resistenz am Knickungswinkel noch besteht, so folgt die Portio der Bewegung, d. h. je mehr der Fundus nach hinten und unten kommt, um so mehr gleitet die Portio nach vorn oben. So giebt es ein Uebergangsstadium, in dem der auffallend breite, wegen der Stauung grosse Uterus das Becken überdacht. Der Uterus ist in dieser Zeit oft weich, so



116.

Hochgradige Retroflexio.

Stauungshypertrophie des Corpus. lange hintere Muttermundslippe, kurze vordere. Zusammengeschobene hintere Vaginalwand, langgezerzte vordere. Senkrechter Verlauf der Scheide. Compression des Mastdarms durch das Corpus uteri.

weich, dass man ihn eindrücken kann, dass dünne Pessarier in ihm Rinnen hinterlassen, dass die Compression von hinten — Mastdarm — und vorn — Blase — den Körper kürzer und breiter macht. Allmählich aber muss der Fundus immer mehr nach hinten sinken, die Portio nach vorn kommen. Dadurch bohrt sich gleichsam das Corpus zwischen Portio und Mastdarm ein, so weit, bis der Fundus auf dem Boden des Douglasischen Raumes liegt. Da der Douglasische Raum verschieden tief ist, so hat eine grössere Tiefe auch einen besonders starken Grad der Retroflexion zur Folge. Der Mastdarm wird comprimirt, der Fundus kann unmittelbar über dem After vom Mastdarm aus gefühlt werden. Die Portio wird gegen die Symphyse gepresst, oder sie

ist gleichsam aus der Scheide herausgezogen, ganz kurz. Sind Einrisse vorhanden, so klappt der Zug der oberen convexen Uteruswand die vordere Muttermundlippe nach oben, die hintere Lippe liegt in der Richtung der nunmehr senkrecht vorn verlaufenden, kurzen zusammengeschobenen Scheide (vgl. Figur 116). Ja die Portio erscheint oft sehr kurz, während sie, nach Richtiglegung des Uterus, auffallend lang gefühlt wird.

Die Ovarien liegen seitlich an und über dem Uterus. Waren sie aber vorher descendirt und hinten festgewachsen, so können sie zwischen Uterus und Mastdarm oder seitlich am Fundus liegen.

Häufig ist der retroflectirte Uterus „immobil“, d. h. er kann nicht nach oben geschoben werden, sondern ist durch Adhäsionsbildung hinten fixirt. Adhäsionen entstehen dadurch, dass puerperale oder Trippererkrankungen des Perimetriums das Peritonäalendothel zerstören. Dann bilden sich Verwachsungen. Oft ist die Adhäsionsbildung eine indirecte. Salpingitis führt zu Perisalpingitis, Oophoritis und Perioophoritis. Die Bänder schrumpfen, verdicken sich, der theilweise fortschreitende Heilungsprocess verzerrt die Adnexe und fixirt mittelbar den Uteruskörper hinten und unten.

Auch drückende Vaginalpessarien und Circulationsstörungen, der Druck harter Kothmassen können zu Läsionen des Peritonäalendothels und zu Adhäsionsbildung führen.

Diese Adhäsionen sind oft dehnbar, so dass man zwar den Uterus richtig lagern kann, sofort nach Entfernung der Hände aber tritt die Retroflexion wieder ein. Die Adhäsionen sind nicht etwa immer flächenartige oder sehr feste, sondern sie ziehen, als Residuen früherer Verklebungen, spinnwebenartig von einem Organ zum anderen. Bei der manuellen Umwandlung der Lage der Beckenorgane dehnen sich oder zerreißen die Pseudomembranen ebenso wie dies in der Schwangerschaft der Fall sein muss.

Ausser den bis jetzt beschriebenen Retroflexionen kommen auch angeborene oder erworbene bei Nulliparen vor. Schon oben erwähnten wir, dass der kleine infantile Uterus sich oft wie in einem Gelenk in der Gegend des inneren Muttermundes bewegt. Der hochgradig erschlaffte Uterus. jeder Einwirkung von aussen folgend, liegt einmal anteflectirt, ein anderes Mal retroflectirt. Diese auffallende Schlaffheit des Uterus findet man bei Onanistinnen. Ferner glaube ich auch, dass langjährige Stuhlverstopfung bei Virgines Retroflexio bewirken kann. Sodann sah ich eine ganze Reihe Fälle, wo mit grosser Bestimmtheit die Symptome der Retroflexio und somit wohl auch die Retroflexio selbst ganz akut nach einem starken Fall auf den Hintern begannen. Ja, selbst eine stundenlange Urinverhaltung ist ätiologisch wichtig.

Auch bei der virginellen Retroflexio kommt es zu Stauung im Corpus, zu Perimetritis, Ovariitis, Fixation des Uterus im Douglasi-schen Raume und allen Folgen der Retroflexio.

Symptome.

Es gibt viele Fälle, bei denen trotz starker Retroflexio auch nicht die geringste Krankheitserscheinung vorhanden ist, Fälle, die man ganz zufällig entdeckt und die niemals eine locale Therapie nöthig machen. Meist aber bestehen verschiedene typische Symptome. Sie hängen erstens von Veränderungen im Uterus selbst ab, zweitens sind sie auf den Einfluss zurückzuführen, den die Lageveränderung auf die umgebenden Organe ausübt, und drittens werden eine Anzahl consensueller Leiden und Folgen für das Allgemeinbefinden beobachtet.

Der retroflectirte noch nicht senil involvirte Uterus ist meist hyperämisch. Demnach ist die Menstruation reichlich. Wegen des schlaffen Uterus kann die Schleimhaut anschwellen, ohne Schmerzen hervorzurufen. Eine reichliche, schmerzlose Menstruation ist ein charakteristisches Symptom der Retroflexio, andererseits nimmt wegen der Schwellung des Uterus das unbehagliche Druckgefühl gerade bei der Menstruation zu. Die Blutung hat einen verschiedenen Charakter, einmal tritt sie sofort sehr heftig ein und dauert nur wenige Tage. In anderen Fällen dauert die Blutung ununterbrochen 12 bis 14 Tage, sodass die Patientin nur kurze Zeit von der Blutung verschont ist. Ja die Blutung kann, namentlich im Spätwochenbett, in schwachem Maasse permanent sein und sich während der Menstruation verstärken. Nach der Blutung fliesst aus dem erschlafften Uterus noch eine Zeit lang blutiger Schleim aus. Liegt der Knickungswinkel höher als der Fundus und ist das Parenchym auffallend nachgiebig, so sammeln sich sogar die Secrete im Uterus an, dilatiren ihn und werden als übelriechende Massen von Zeit zu Zeit unter Wehenschmerzen ausgestossen.

Handelt es sich aber um einen infantilen, retroflectirten Uterus einer Nullipara, so kann Sterilität und Dysmenorrhoe bei sehr spärlichem Blutabfluss vorhanden sein. Ebenso ist die Menstruation schmerzhaft, wenn Perimetritis und Perioophoritis bestehen. So kann eine Patientin, die niemals dysmenorrhische Beschwerden hatte, Dysmenorrhoe als Folge der Retroflexio und Perimetritis bekommen. Der grosse retroflectirte Uterus, während der Menstruation anschwellend, hat keinen Raum im Becken und es entstehen deshalb sehr unangenehme Druckerscheinungen, die nicht den typischen Charakter der Dysmenorrhoe haben.

Die Symptome seitens des Mastdarms bestehen in erschwerter und schmerzhafter Defäcation. Wie bei Perimetritis, so wird auch bei der

Retroflexion die Verschiebung der Beckenorgane bei der Defäcation Schmerzen bereiten. Die geringe körperliche Bewegung, die Furcht vor dem schmerzhaften Stuhlgang, das dadurch veranlasste, willkürliche Verhalten der Fäces, der Flüssigkeitsverlust bei der Menstruation, alles wirkt zusammen, um Obstruction herbeizuführen. Der Uterus selbst wird bei der Vermehrung des intraabdominellen Druckes auf den Mastdarm gepresst. Viele Frauen geben deutlich an, dass nach der Defäcation ein unangenehmer Druck auf den Mastdarm wahrgenommen werde, „als ob noch etwas kommen solle“, oder dass es ihnen unmöglich ist, beim Stuhlgang „mitzuhelfen“, d. h. mit Kraft zu pressen.

Oft besteht fortwährend das Gefühl von Schwere und Schmerz in den Beinen, eine „schmerzhafte Müdigkeit“. Die Kranken vermögen sich weder schnell von einem Stuhl zu erheben, noch hinzusetzen, noch lange zu stehen. Schwere körperliche Arbeit wird unmöglich.

Ausser den localen Symptomen bestehen Erscheinungen, die man als „consensuelle“ bezeichnet. Wenn es auch vielfach nachgewiesen ist, dass diese Erscheinungen nach Reposition der Retroflexio verschwinden, so ist damit nicht bewiesen, dass sie allein auf die Retroflexio zu beziehen sind. Der Zusammenhang der Ovarien mit den consensuellen, hysterischen Symptomen lässt vermuthen, dass complicirende Ovarialkrankheiten häufig den Grund abgeben. Ja allein der Druck oder die Zerrung, den die dislocirten, abnorm fixirten Ovarien erfahren, führt zu Reizung der Ovarialnerven. Und bedenken wir, dass die veränderte Ernährung und die Hyperämie der Ovarien die Vorgänge beim Reifen und Platzen des Follikels vielfach beeinflussen, so werden wir wohl die hysterischen Symptome ebenso viel oder wenig auf Ovarialleiden wie auf die Retroflexio beziehen dürfen.

Derartige hysterische Symptome, welche wir übrigens bei der Schilderung der Hysterie genauer kennen lernen werden, sind: Singultus, Erbrechen, Hustenparoxysmen, Gesichts- und Intercostalneuralgien, Mastodynie, Ischias, Hemicranie, Schmerzen im Unterleib, in den Nerven der Extremitäten, Zittern der Arme und Beine. Auch die Verdauungsschwäche und chronische, nicht definirbare Magenleiden (Hysteroneurosis ventriculi, hysterische Dyspepsie und Cardialgie) gehören hierher.

Zum Schluss sei erwähnt, dass die Retroflexio uteri zur Unterbrechung der Schwangerschaft führen kann. Wird ein tiefliegender retroflectirter Uterus geschwängert, so wächst er und erhebt sich zwar oft aus dem Becken, andererseits aber füllt er auch wachsend das kleine Becken derart aus, dass er nicht nach oben über das Promontorium gelangen kann. Dann ist der Uterus in seinem Wachsthum behindert, es entstehen Circulationsstörungen, Stauungen, Decidualblutungen, die zum Abort führen. Der Uterus drückt aber auch auf die Beckenorgane.

Die Harnröhre wird lang gezerzt und die Richtung ihres Verlaufes wird geändert, sodass Urimretention eintritt. Dies ist oft das erste und wichtigste Symptom der Incarceration des retroflectirten graviden Uterus. Wird rechtzeitig reponirt, so besteht die Schwangerschaft fort. Im anderen Falle erfolgt der Abort. Auch können sich sehr gefährliche Blasenkrankheiten ausbilden (vgl. S. 82).

Durch die Blutungen, die Schmerzen, die Genuss- und Arbeits-Unfähigkeit, die Verdauungsstörungen und die hysterischen Symptome leidet der Organismus in hohem Grade. Nicht wenige Frauen, die nach der ersten Geburt oder einem Abort eine Retroflexion acquiriren, sind von da an chronisch leidend: invalide.

Diagnose.

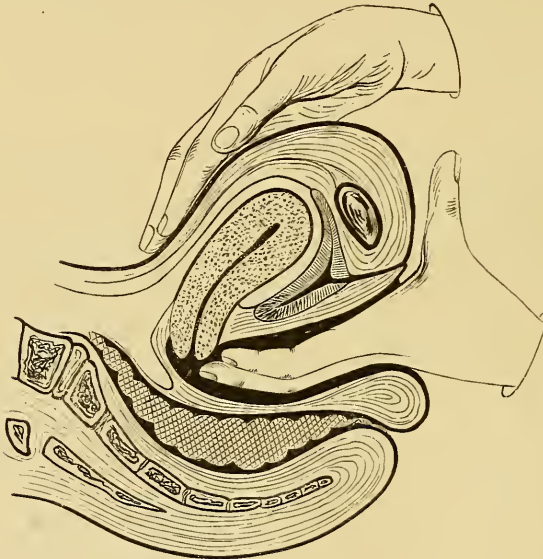Druckgefühl im Becken, Obstipation und Blutungen lassen auf Retroflexio schliessen, namentlich dann, wenn es sich um Frauen handelt, welche häufig geboren bzw. abortirt haben.

Die directe Untersuchung ergiebt die Lageveränderung; man fühlt die Portio vorn an der Symphyse und kann von ihr aus den Körper des Uterus nach hinten verfolgen. Derselbe, meist etwas vergrössert, hat eine so charakteristische Form, dass eine Täuschung schwer ist. An beiden Seiten nach oben gehend, fühlt man nicht selten das eine oder andere Ovarium. Da es sich meist um Frauen handelt, welche geboren haben, so rathe ich dringend, stets mit zwei Fingern zu untersuchen; wenn man oben die Finger spreizt, wird dadurch die Vulva nicht insultirt, und beim Spreizen der Finger kann man am besten die Ränder des Uterus abtasten, sich den Uterus mit einem Finger gegen den andern schieben. Die combinirte Untersuchung ist stets nothwendig. Sind auch die Bauchdecken oft so fest und dick, dass man den Uterus von aussen nicht fühlt, so beweist doch das Aneinanderbringen der Fingerspitzen in der vorderen Beckenhälfte die Abwesenheit des Uterus von seinem normalen Platze.

Bei der Differentialdiagnose muss an jede Geschwulst, welche im Douglasischen Raum vorkommt, gedacht werden. Ist die Untersuchung sehr schmerzhaft, so verzichte man auf die genaue Diagnose, wenn keine Symptome vorliegen, welche eine Therapie dringend verlangen. Man behandle expectativ und suche bei vorsichtigen, wiederholten Untersuchungen zu einem Resultate zu kommen. Man kann durch schonungslose Untersuchungen sehr viel schaden. Ist z. B. der Uterus anteponirt und befindet sich hinter dem Uterus ein Exsudat oder der Fruchtsack einer ektopischen Schwangerschaft, wird aber die Diagnose auf retroflectirten Uterus gestellt, vielleicht sogar wegen an-

genommener Gravidität eine Reposition forcirt, so kann eine schwere Perimetritis mit Exsudatbildung eintreten.

Vorsichtig und abwechselnd drücken die Finger nach allen möglichen Richtungen hin, tasten jeden erreichbaren Punkt im Becken ab, verschieben den Uterus hierhin und dorthin, suchen nach Tumoren und Resistenzen in der unmittelbaren Nähe des Uterus und im ganzen Becken. Auf diese Weise ist es möglich zu finden, wo eine Entzündung sitzt, bezw. was der Grund der Schmerzhaftigkeit bei der Untersuchung war.



117.

Gelungene Reposition bezw. Lage der Hände bei der combinirten Untersuchung.

Bereitet aber die Untersuchung keine Schmerzen, so prüft man, ob der Uterus sich reponiren lässt. Die Patientin liegt horizontal mit etwas erhobenem Steiss. Man geht mit zwei Fingern in der Scheide, hinten in der Kreuzbeinaushöhlung möglichst nach oben und hebt den Uterus in die Höhe, sodass man ihn und die ganzen Beckenorgane gleichsam aus dem Becken hinaus in die Abdominalhöhle hinein schiebt und hebt. Je höher man den Uterus erhebt, um so besser. Nunmehr drängt die andere Hand dicht unterhalb des Nabels nach der Wirbelsäule hin, um unter den Uterus zu kommen, Man schiebt, circular reibend und streichend, die Därme weg, sodass sie nach oben oder vielmehr bei erhobenem Steisse nach unten in die Kuppel des Diaphragmas gleiten. Die Patientin darf nicht pressen.

Die innen liegenden Finger gleiten vor die Portio und schieben sie, sobald man aussen sicher auf der Hinterwand des Uterus sich befindet, kräftig nach dem Promontorium zu. Die Hände liegen wie in Figur 117, und halten den Uterus fest, leichte Adhäsionen durch Hin- und Herstreichen und Herabdrücken auf der Rückseite des Uterus lösend.

Wenn trotz sicher gelungener Reposition die frühere Lage sofort wiederkehrt, sobald die Hände loslassen, so wird der Uterus durch peritonäale Verklebungen oder Schrumpfungen im Ligamentum latum einer Seite hinten festgehalten. Zur Prüfung wende man die Sims'sche Seitenlage oder Knieellbogenlage an. Wandelt sich auch in dieser Lage die künstlich hergestellte Anteversion sofort wieder in eine Retroflexion um, so ist der Fundus adhärent.

Jedoch kann der Grund auch darin liegen, dass die vordere Scheidenwand durch jahrelanges Bestehen der Retroflexio geschrumpft ist, oder dass vom Cervix nach der vorderen Beckenwand ein parametraner Strang — Narbe, Rest einer Entzündung — verläuft. Dadurch wird die Portio vorn fixirt, sodass sie nicht nach hinten gebracht werden kann, oder, wenn sie durch gewaltsame Dehnung des Stranges nach hinten geschoben ist, federt sie sofort wieder in ihre alte Stellung zurück. So findet man z. B. bei sehr hohen Emmet'schen Einrissen mitunter von der tiefsten Stelle des Einrisses eine feste parametritische Narbe ausgehend, welche die Reposition des Uterus durch vordere Fixation verhindert.

Als Nothbehelf dient bei der Reposition auch die Sonde. Sind z. B. die Bauchdecken sehr dick, sodass von aussen jede Einwirkung unmöglich ist, oder ist ganz circumscrip't gerade nur die hintere Uteruswand sehr druckempfindlich, so muss wohl oder übel die Reposition mit der Sonde gemacht werden. Ja es ist oft die Reposition mit der Sonde leichter und schmerzloser als die manuelle Reposition, da man das Peritonäum nicht direct drückt. Man führt die Sonde zuerst mit der Biegung ein, welche der Retroflexion entspricht, d. h. die Sonde richtet sich nach der Uteruslage, nicht umgekehrt. Dann erhebt die Hand den etwas gestreckten Uterus und stellt ihn retrovertirt oder central; fällt jetzt bei langsamer Entfernung der Sonde der Uteruskörper sofort wieder auf die im hinteren Scheidengewölbe liegende Fingerspitze, so ist der Uterus adhärent.

Auch die Sondenreposition mache ich in der Seitenlage. Am leichtesten so, dass man die Sims'sche Rinne einsetzt in der Seitenlage und die Portio — den Uterus dadurch mobilisirend — herabzieht. Dann führt man die fast gerade gebogene Sonde ein und hebelt vorsichtig den Uterus in Anteversio herum. Dabei drückt man, um nicht zu perforiren, nicht etwa mit der Spitze der Sonde im Uterus, sondern

mit dem ganzen intrauterinen Theil der Sonde auf die vordere Wand des Uterus. Während die Sonde im Uterus liegt, biegt man in der Nähe der Portio die Sonde fixirend die weiche Sonde in einen nach der Symphyse zu rechten Winkel und führt dann den Griff nach dem After. Grosse Vorsicht ist bei dieser Manipulation selbstverständlich. Da man in Seitenlage den Sondengriff weit nach hinten biegen kann, und da die Gedärme vom Becken wegsinken, so gelingt diese Manipulation oft leicht. Die Seitenlage hat den Vortheil, dass der anteventirt liegende Uterus nach dem Gesetze der Schwere anteventirt liegen bleiben muss. Somit kann die Patientin nicht den Uterus in Retroflexion zurückpressen.

Jedenfalls ist die Procedur sofort zu unterbrechen, wenn man Schmerzen macht oder wenn Blutung eintritt.

Die Prognose hängt bei der Retroflexion davon ab, ob die Patientin zeitig und richtig behandelt wird. Die Retroflexio ist durch Pessarbehandlung heilbar. Sind aber die Douglasischen Falten und peritonäalen Uterusbefestigungen durch jahrelangen Bestand der Flexion erschläft, so ist es nur möglich, durch vaginale Stützen den Uterus richtig lagernd zu erhalten. Ja ist auch die Scheide weit und atrophisch, der Beckenboden erschläft und die Vulva zerrissen, so haben selbst Pessarien keinen Halt und es bleibt nur Verzicht auf eine rationelle Therapie, oder die Operation übrig.

Behandlung.

Fehlen alle Symptome, so ist es gleichgültig, ob der Uterus falsch oder richtig liegt. Sind Symptome vorhanden, die nicht unmittelbar auf die Retroflexio zu beziehen sind, wie z. B. Migräne, Dyspepsie, hysterischer Husten oder Verstopfung, so behandelt man zunächst diese. Ja selbst bei Blutungen versucht man zuerst mit inneren Mitteln Besserung zu erzielen.

Beweist die Erfolglosigkeit der Therapie, dass die Retroflexio an sich Ursache der Leiden ist, so tritt man in eine neue Instanz ein, man fasst den Beschluss und theilt ihn der Patientin mit: dass, weil ein örtliches Leiden vorliegt, örtlich behandelt werden muss, d. h. dass die Gebärmutter aufgerichtet und durch ein Instrument in der hergestellten normalen Lage erhalten werden müsse.

Gelingt die Reposition nicht leicht, geräth die Patientin in grosse Aufregung durch schmerzhaftere erfolglose Versuche, widerstrebt sie unwillkürlich, so dass man nicht combinirt einwirken kann, so chloroformire man, lege den Uterus in der Narcose richtig und applicire sofort noch in der Narcose das Pessar. Es ist eins der unzähligen Verdienste

B. S. Schultze's. die Lösung des Uterus in Narcose empfohlen zu haben. Jeder, der diese Methode übt, wird erstaunt sein über die Leichtigkeit der Ausführung. Der Eingriff an sich ist — abgesehen von der Narcose — sicher viel geringer als eine langdauernde combinirte oder eine Sondenaufrichtung. In vielen Fällen, bei denen man sich vergeblich abmüht, den Uterus richtig zu lagern, gelingt es — ich sage nicht zu viel — in der Narcose mit einem Griffe den Uterus normal zu lagern. Man erhebt zunächst den Uterus von der Scheide aus möglichst hoch, und drückt dann die äussere Hand den innerlich liegenden Fingern über der hinteren Fläche des Uterus entgegen. Langsam, vorsichtig streicht man nach rechts und links, auf der Hinterseite des Uterus nach abwärts gehend. Dabei fühlt man nicht selten das Knirschen der sich lösenden Adhäsionen. Sofort nach gelungener Reposition legt man das Pessar ein.

Man sollte nun meinen, dass in der Narcose die Umlagerung stets gelingen müsse, dies ist aber nicht der Fall. Ich habe manchen Fall behandelt und auch zufällig bei Sectionen gesehen, wo die ganze hintere Fläche des Uterus so fest angewachsen war, dass man sich nicht zwischen Uterusfundus und Wirbelsäule in die Tiefe arbeiten konnte. In einem Falle operirte ich durch Laparotomie und fand hinter dem Uterus ein durch die theilweise Trennung der Adhäsionen entstandenes Hämatom, das keinerlei Symptome gemacht hatte. Das aseptische, eingedickte Blut lag unschädlich zwischen und auf den Adhäsionen.

In anderen Fällen wiederum ist der kleine Uterus so weich und schlaff, dass er keinen mechanischen Werth hat. Man drückt ihn zusammen, er knickt sich beim combinirten Druck, weicht aus und es gelingt nicht, mit den Fingern hinter ihn zu kommen und ihn loszureissen. Oder der Uterus ist stark seitlich fixirt. Nach vieler Mühe wird er in Anteversion gebracht, das Pessar wird eingelegt, der Uterus aber zieht sich an der Seite herum, retroflectirt sich wieder und alle Mühe ist vergeblich.

Man verzweifle nicht sofort. Ein methodisches Hochheben¹⁾ des Uterus, Ziehen an ihm in der dem Widerstand entgegengesetzten Richtung, ein Streichen und Drücken in der Richtung der hinteren Fläche lockert den Uterus und allmählich gelingt die Umlagerung. Scheinbar völlig undehnbare Narben werden in dieser Weise zum Schwund gebracht. Ich erlebte z. B. einmal, dass eine äusserst schmerzhaft infiltrirte und Verkürzung der Douglasischen Falten den Uterus

¹⁾ Döderlein: C. f. G. 1890, 127. — Müller: Münch. med. Wochenschr. 1890, 323. — Dührssen: C. f. G. 1891, 460. — Dollinger: Die Massage. Stuttgart 1890. — Ries: Deutsche med. Wochenschr. 1892, p. 402.

in Anteflexion erhielt. Die Härte schwand nach zweiwöchentlicher Massage, und nunmehr, wie beim Experiment, warf sich der Uterus sofort in Retroflexion.

In dieser Weise gelingt es auch die im Douglasischen Raum verwachsenen Ovarien loszudrücken, sodass sie nach oben an ihre richtige Stelle steigen und dort definitiv bleiben.

Fieber und auch grosse Schmerzhaftigkeit ist gegen diese fortgesetzten Bemühungen eine Contraindication. Freilich machen manche Aerzte bei jeder Berührung Schmerzen, während eine geschicktere Hand in kurzer Zeit die Reposition schmerzlos zu Stande bringt.

Was die Gefährlichkeit der schnellen Reposition in der Narcose anbelangt, so bin ich an diese Methode etwas zaghaft gegangen und erst ganz allmählich dreister geworden. Ich war erstaunt zu sehen, wie gut selbst eine grosse Kraftanwendung vertragen wurde. Selbst Schmerzen blieben an der Stelle der durchrissenen Adhäsionen kaum jemals zurück. Meist waren die Patientinnen, wenn anders die Narcose gut vertragen wurde, sehr bald im Stande aufzustehen und zu arbeiten.

Solche Fälle geben eine gute Prognose, weil der Uterus sich wiederum, aber in normaler Lage fixirt.

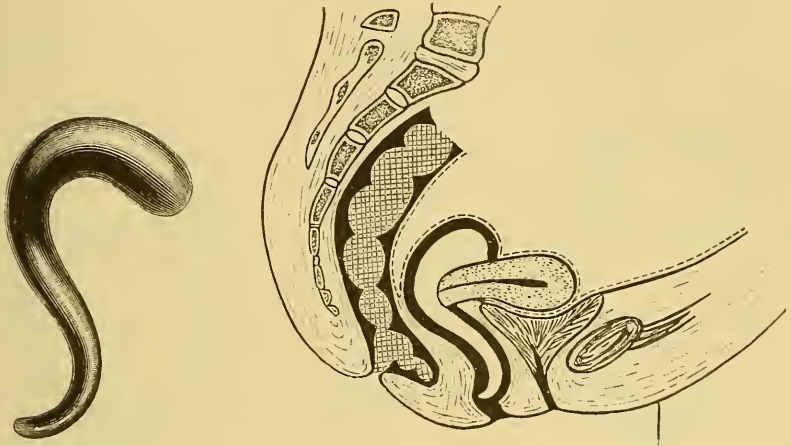Jedenfalls ist die gewaltsame Reposition in der Narcose ungefährlicher und schonender, als das kräftige und schmerzhaftes Aufrichten ohne Narcose, oder als die Sondenreposition. Es sind hier ähnliche Verhältnisse wie bei einer Luxation. Der erfahrene, geübte Chirurg wird schnell und schonend das luxirte Glied „einrenken“. Der Anfänger wird den Patienten sehr malträtiren. Jeder Arzt macht heutzutage die Reduction einer Luxation in der Narcose, um Muskelzuckung und Widerstand des Patienten zu umgehen. Warum soll man diese Wohlthat, diese Erleichterung, diese Schonung, diesen Schutz vor Verletzungen und Quetschungen den kranken Frauen versagen?

Wer geschickt genug ist, keine Narcose zu brauchen, kann die Narcose unterlassen. Der Anfänger aber wird gewiss richtiger handeln, zu narcotisiren, ehe er die armen Frauen mit ungeschickten Versuchen quält. Erinnerung man sich, dass man selbst viele, lange Jahre brauchte, um die Pessarbehandlung zu erlernen, so werden auch Andere nicht nach der Lectüre eines Capitels über Lageveränderungen sofort „Meister“ sein! Anfänger aber werden bei der Reposition in der Narcose sehr Vieles lernen!

Ist der Uterus aufgerichtet, so wird er durch ein Pessar fixirt. Dies ist bei nicht veralteten Flexionen und straffer Scheide allein durch Streckung der Scheide möglich. Dazu wendet man am besten die Hodge-Pessarien S. 216 an. Bei diesen Pessarien dehnt sich oft allein der Scheidengrund so stark, dass die Portio wieder nach

vorn gelangt, der Uterus sich wieder retroflectirt und trotz der Scheidenstreckung die alte pathologische Lage wieder vorhanden ist.

Dies ist besonders dann der Fall, wenn man wenig gekrümmte Pessarien anwendet, die wegen der leichten Application bei Aerzten leider sehr beliebt sind.



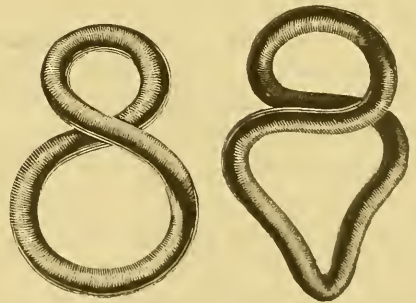
118.

Pessar von Thomas.

119.

Thomas' Pessar in situ.

Die Thomas-Pessarien (Figur 118, 119) sind nicht leicht zu appliciren. Es macht oft Schwierigkeit den dicken Bügel hinter die Portio zu bringen. Liegt das Pessar aber erst richtig, so liegt es sicherer als jedes andere. Es fixirt den Uterus in Anteversion. Nur sehr selten — wenn der obere Bügel nicht breit genug war — bemerkte ich, dass der Fundus seitlich vom Pessar sich retroflectirt hatte. Meist aber liegt das Pessar dauernd gut. Es mag Zufall sein, aber häufig erlebte ich beim Liegen dieser Pessarien Conception: der Grund kann darin zu suchen sein, dass diese Pessarien weniger als andere den Coitus behindern. Aber es ist auch möglich, dass die Ausdehnung des „Receptaculum seminis“ von gutem Einfluss ist.



120.

121.

Achterförmig gebogene Pessarien nach Schultze.

In neuerer Zeit wende ich die Thomaspessare seltener an. Ich gebrauche stark gebogene Hodgepessare, deren obere Krümmung der

des Thomas pessars entspricht, und die schmalere aber länger als die gewöhnlichen Hodge pessare geformt sind.

Einen anderen Weg beschritt früher Schultze, indem er nicht indirect, sondern direct die Portio oben fesselte. Schultze wendet Achterpessarien an, von denen in Figur 120 und 121 zwei Formen abgebildet sind.

Diese Pessarien bestehen aus weichem Kupferdraht mit Gummiüberzug, sind aber auch aus Celluloid herzustellen. Celluloid ist sauberer und deshalb vorzuziehen. Ein solches Pessar in Wasser gekocht kann gut gebogen werden. Nur kommen viele Celluloidringe in den Handel, welche in der Wärme der Scheide ihre Form verändern. Sie tragen Nummern, welche die Weite des Ringes in Centimetern bezeichnen. No. 7 bis 12 sind die Nummern, welche man braucht.


Soll ein derartiges Instrument eingelegt werden, so fühlt man erst nach, wie weit sich die Scheide strecken lässt, wie gross die Portio ist, wo etwa im Scheidengewölbe Resistenzen, Tumoren, schmerzhaft Stellen sich befinden, wie weit der Schambogen ist. Danach bemisst man die Länge des Pessars und die Grösse der Ringe. Der obere muss nach der Portio gebogen werden, d. h. so gross sein, dass die Portio im Ringe Platz findet. Der untere Ring muss bei weitem Schambogen breit sein (Figur 120), bei engem Schambogen kann der Durchmesser geringer sein (Figur 121). Bei Nulliparen hält sich das Achterpessar in der Scheide, sodass es, nirgends auf den Knochen sich stützend, nur die Scheide streckt und von ihr allseitig fixirt, bezw. getragen und gehalten wird. Deshalb kann bei Nulliparen das Pessar viel kleiner (No. 7 oder 8) sein.

Will man aber bei Frauen, die oft geboren haben und eine schlaffe Scheide besitzen, sicher sein, dass das Pessar dauernd seinen Zweck erfüllt, so ist allerdings eine erhebliche Streckung der Scheide nothwendig. Dabei stützt sich das Pessar, den erschlafften Levator an den Knochen andrängend, auf den Schambogen.

Nachdem man sich das Pessarium, wie in Figur 119, passend gebogen und den Uterus reponirt hat, schiebt man das Instrument schräg — um den Harnröhrenwulst zu vermeiden — in die Vagina. Den oberen Ring hält man möglichst an die hintere Scheidenwand ange drängt und fängt durch Hebelbewegungen am unteren grösseren Ringe die Portio im oberen kleineren. Dann touchirt man unter dem Pessar, ob die Portio sich im oberen Ringe befindet und untersucht per anum, ob nicht etwa der Fundus uteri zu fühlen ist, d. h. ob nicht der Uterus retroflectirt geblieben und nur in toto gehoben ist.

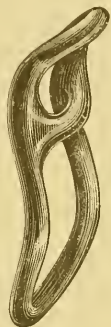Die Exploratio per anum ist dann besonders wichtig, wenn die Enge der Scheide eine Exploratio per vaginam bei oder unter dem

liegenden Pessar unmöglich macht. Nunmehr probirt man, ob beim Nachobendrücken des unteren Ringes Schmerzen entstehen, ob die Patientin vom Pessar ungehindert sich setzen, sich bücken, aufstehen und gehen kann. Sind diese Körperbewegungen ohne Beschwerden möglich und hat auch bei einer Defäcation das Pessar sich nicht verschoben, kann auch die Patientin gut Urin lassen, so kann es liegen bleiben: „es passt“. Dennoch muss man nach einigen Tagen wieder untersuchen.




122.

Hodgessessar des Verfassers mit Querbügel zur Fixation der Portio von vorn.



123.

Dasselbe von der Seite.



124.

Dieselbe Form aus einem weichen Ring hergestellt.

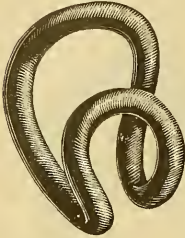
Klagt die Patientin über Schmerzen, so sucht man festzustellen, ob das Pessar die Schmerzen macht. Zu dem Zwecke drückt man vorsichtig an dem unteren Ringe nach oben und verschiebt das Instrument nach allen Richtungen in der Scheide hin und her. Entstehen bei den Verschiebungen, die allmählich ausgiebiger gemacht werden, keine Schmerzen, so wird man die schmerzhaften Empfindungen nicht allein auf Druck des Pessars beziehen, demnach berechtigt sein, das Pessarium liegen zu lassen und abzuwarten. Entstehen aber Schmerzen beim Verschieben, namentlich in der Richtung nach oben, so entfernt man das Pessar, verkürzt es oder biegt die Ringe etwas anders; kurz, man probirt aus, ob durch Veränderung der Form und Grösse die Schmerzen zu beseitigen sind. Ist die Patientin beim Urinlassen behindert, so biegt man den unteren Bügel so nach hinten, dass er nicht die Harnröhre gegen die Symphyse pressen kann.

Der Sauberkeit und Bequemlichkeit wegen habe ich das Achterpessar fertig aus Hartgummi herstellen lassen und habe diese Form (122—124) für sehr vorthellhaft befunden.

Die meisten Gynäkologen legen die Pessarien in der Rückenlage der Patientin ein. Ich ziehe die Seitenlage vor.

Die Patientin kann auf der Seite liegend den reponirten Uterus nicht in Retroflexion pressen, überhaupt nicht die Bauchpresse so in Wirksamkeit setzen, dass das Einlegen gehindert wird. Durch Abziehen des Dammes und Uebersicht über den Harnröhrenwulst schafft man sich gut Platz. Die sofortige Controle der Lage des Pessars von Scheide oder Mastdarm aus ist eine sehr leichte.

Schultze wendet noch das sog. Schlittenpessar an (Figur 125).



125.

Schultze's
Schlittenpessar.

Bei diesem Pessarium liegt die Portio zwischen den beiden nach oben ragenden Bügeln. Der Uterus wird in toto erhoben, die Flexion etwas ausgeglichen, sodass der Uterus in dem Pessarium gleichsam steht. Ich habe diese Form seit Jahren nicht mehr gebraucht.

Je länger ein Pessarium liegt, um so besser; ein Vierteljahr dürfte die kürzeste Zeit sein. Man entfernt es probeweise und legt es von neuem ein, wenn die Flexion bzw. wenn die Beschwerden derselben wieder eintreten. Auch wenn bei Erschlaffung der Uterusbefestigungen die Flexion wieder vorhanden ist, kann eine Patientin dennoch „geheilt“ sein, denn während der Zeit der Normallage schwoll der Uterus ab, die Complicationen verschwanden, und der kleine Uterus macht, trotz der Retroflexion keine Symptome. Fälle aber, wo wirklich dauernd die Lage durch Tragen eines Pessars normal bleibt, sind nicht so selten, als gewöhnlich angenommen wird.

Macht das Pessarium keinerlei Fluor, so lässt man nur nach der Menstruation einige Tage Sodaspülungen (30:1000) machen, um das Blut zu entfernen. Oefteres Herausnehmen und Säubern ist nicht nöthig.

Entsteht Fluor, so lässt man Irrigationen machen, z. B. 30 g Ligu. Alumin. acetici zu 1 l oder noch kräftiger wirkend Acid. salicylici 20,0, Alcohol 200,0. D. S. 2 Esslöffel zu 1 l Wasser von 28 bis 29° R. Hört der Fluor nicht auf, so ist das Pessar zu entfernen.

Besteht eine floride Perimetritis, so ist selbstverständlich von jeder orthopädischen Behandlung zunächst abzusehen und vorläufig nur die Entzündung zu behandeln.

Höchstens kann man bei mässigen Entzündungserscheinungen einen weichen Mayer'schen Ring einlegen. Ich habe es wiederholt erlebt, dass bei grosser Schmerzhaftigkeit, namentlich beim Gehen, die Patientin sich nach Application des Mayer'schen Ringes besser bewegen konnte. Ja es kommt vor, dass der Uterus später in normaler Lage gefunden wird, sodass allein dieser Ring durch Fixirung der Portio den Uterus richtig lagert.

Operative Heilung der Retroflexio¹⁾.

Die Pessarbehandlung hat die Inconvenienz, dass der Arzt die Patientin nicht los wird und die Patientin nicht den Arzt. Vielen Frauen ist die fortgesetzte Behandlung unsympathisch, sie verlangen, „völlig geheilt“ zu werden. Das kann man bei der Pessarbehandlung nie versprechen. Oder arme Patientinnen können weder Arzt noch Pessarien bezahlen und wünschen dringend, arbeitsfähig zu werden. Auch der heutige erfolgfrohe Arzt ist mit einer Behandlung nicht zufrieden, die ihrem ganzen Charakter nach eine palliative ist. Deshalb hat der Wunsch, Retroflexionen sicher definitiv zu heilen, zu vielen, heutzutage von sicherm Erfolg gekrönten Versuchen geführt.

In bewusster Weise war Olshausen der Erste, der eine Laparotomie zu dem genannten Zwecke wagte: er ventrofixirte den Uterus nach Eröffnung der Bauchhöhle. Und zwar beschränkte er diese Operation zunächst auf die Fälle, wo eine Pessarbehandlung wegen Schmerzen oder aus anderen Gründen unmöglich war.

Der Bauchschnitt ist bei beweglichem Uterus sehr klein, sodass man mit zwei Fingern eindringen kann. Ein Assistent hebt von unten, eventuell mit der Sonde, den Uterus nach oben. Zwei Finger gehen tief über den Fundus hinweg und „löffeln“ den Uterus aus dem Douglasischen Raume heraus. Sobald man den Fundus in der Tiefe erblickt, führt man durch ihn mit sehr kleiner krummer Nadel einen Faden, an dem man den Uterus in die Bauchwunde hineinzieht. Operirt man mit Hochlagerung des Steisses, so sinken die Därme von selbst nach dem Zwerchfell zu. Nunmehr näht man mit etwa 10 Suturen oder fortlaufend mit demselben Katgutfaden, der später die Peritonäalwunde schliesst, das Bauchfell und die Fascie des Rectums so auf den

¹⁾ **W. Alexander:** Behandlung von Retroflexion und Prolapsus uteri durch die neue Methode der Verkürzung der Ligamenta rotunda. London, Churchill 1884. — **Zeiss:** C. f. G. 1885, p. 689. — **Olshausen:** C. f. G. 1886, No. 43; 1888, p. 388. — **Klotz:** C. f. G. 1888, p. 11 u. 69; 1891, 97. — **Leopold:** *ibid.* 1888, 161; 1891, 317. — **Bode:** C. f. G. 1889, 33. — **Boldt:** Med. Monatsschr. New-York 1889, p. 76. — **Czerny:** Beitr. z. klin. Chir. 1889, IV, 164. — **Gottschalk:** C. f. G. 1889, 35. — **Küstner:** C. f. G. 1889, 567. Samml. klin. Vortr. 1890, 9. — **Leopold:** Samml. klin. Vortr. 96. — **Martin:** Deutsche med. Wochenschr. 1889, 39. — **Späth:** Deutsche med. Wochenschr. 1890, 442. — **Zinsmeister:** Wien. med. Blätter 1889, 487. — **Frommel:** C. f. G. 1890, 94. — **Praeger:** C. f. G. 1890, 278. — **Gottschalk:** *ibid.* 1891, 397. — **Veit:** Z. f. G. XVIII, 352. — **Zweifel:** C. f. G. 1890, 689. — **Leopold:** C. f. G. 1891, 115. — **Engström:** *ibid.* 189, 918. — **C. v. Braun:** *ibid.* 596. — **Sperling:** Deutsche med. Wochenschr. 1891, No. 5. — **Debrunner:** Corrbt. f. Schweiz. Aerzte 1890. — **Howitz u. Leopold Meyer:** C. f. G. 1891, 979. — **Fleischlen:** C. f. G. 1031. — **Kleinwächter:** Z. f. G. XXI, 2. — **Asch:** C. f. G. 1892, p. 251.

Fundus fest, dass ein ovales Stück des Fundus — nicht etwa der vorderen Fläche — ausgeschaltet ist. In der Bauchwunde erblickt man die glatte Fläche des Uterusfundus in Ausdehnung von ungefähr 3 cm von rechts nach links und 2 cm von oben nach unten. Jetzt wird, nachdem man sich mit dem Finger überzeugt hat, dass die Därme nicht vor dem Uterus liegen, mit einer fortlaufenden Katgutnaht die Peritonäalwunde völlig geschlossen. Bei der kleinen Wunde ist dies eine Art Tabaksbeutelnaht. Nach Abschluss der Peritonäalhöhle wird mit Bauchdeckennähten die Wunde geschlossen. Die Fäden sind so gelegt, dass die Tuben nicht unterbunden werden können. Bei dieser Art der Ventrofixation ist die Dauer der Eröffnung der Bauchhöhle sehr kurz, der Rückfluss von Blut ist unmöglich, somit ist auch die Gefahr gering. Ist ein Theil des Uterus aus der Peritonäalhöhle ausgeschaltet, so löst er sich auch bei Katgutnaht niemals wieder ab, deshalb ist eine solidere Fixation mit Seide oder Draht unnöthig.

Der Erfolg ist eclatant. Die Patientinnen sind für den heilenden Eingriff sehr dankbar. Untersucht man nach Jahren, so findet man den Uterus noch anteventirt, aber der Fundus liegt den Bauchdecken nicht mehr so fest an, es entsteht ein neues Ligamentum suspensorium fundale medium. Schwangerschaft kann entstehen und ganz normal verlaufen.

Verbindet man mit der Ventrofixation die Entfernung der pathologischen Adnexe oder ist der Uterus fixirt, so muss der Bauchschnitt grösser ausfallen, denn nur das Sehen der Adhäsionen verleiht Sicherheit bei der Durchtrennung. Die Lösung der dünnen Adhäsionen geschieht durch Zerreißen. Dickere, lange, strangförmige, in denen man Gefässe vermuthet, werden vor der Durchtrennung mit der Scheere doppelt unterbunden. Kurze und feste Adhäsionen werden so durchtrennt, dass man die schneidenden Instrumente möglichst nach dem Uterus hin richtet. Sonst könnte man eventuell den Darm verletzen. Küstner empfiehlt warm, die Adhäsionen mit dem Paquélin zu durchbrennen.

Man hat gegen diese Operation eingewendet, dass der Uterus in eine pathologische Elevationsstellung gebracht würde. Doch beweisen die Erfolge, dass dies ein theoretischer, praktisch nicht berechtigter Einwand ist. Wird der Uterus hochgehalten, wird der Bandapparat entlastet, wird der Beckenraum leer, liegen die Adnexe völlig frei beweglich, so ist der Erfolg ein ausgezeichneter. Gerade die Elevation und die Entlastung des ganzen Beckenraums, die Abspannung der gedehnten Bänder bewirken das Gefühl völliger Gesundheit.

Die specielle Indication zur Ventrofixation möchte ich dahin formuliren, dass in allen Fällen, wo aus irgendwelchen Gründen

die Pessarbehandlung unmöglich ist und die Symptome Genuss- und Arbeitsfähigkeit rauben, die Operation indicirt ist.

Die Unmöglichkeit der Pessarbehandlung liegt durchaus nicht allein bei fester Fixation vor, sondern auch bei bleibenden Schmerzen und dann, wenn der Beckenboden schlaff ist. Muss man eine ganze Anzahl die Vagina verengender Operationen als Vorbereitung für die Pessarbehandlung vorausschicken, so erscheint es mir doch rationeller, die gerade bei beweglichem Uterus so leichte und deshalb ungefährliche Ventrofixation zu machen.

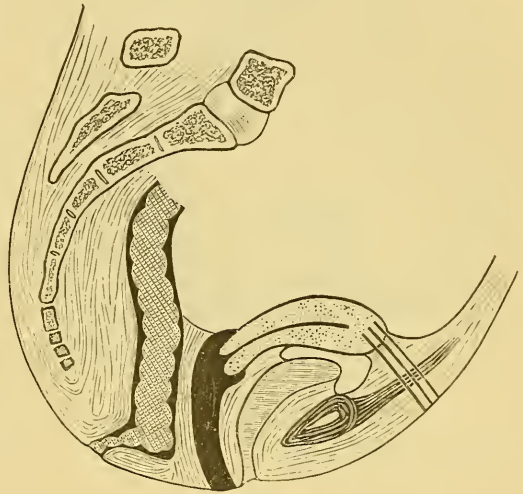
Es ist eins der vielen grossen Verdienste Olshausen's mit der Ventrofixation eine neue, heilsame Operation erfunden zu haben.

Bei starker Dysmenorrhoe, wenn Heirath oder Nachkommenschaft nicht in Frage kommt, namentlich bei pathologischem Verhalten der Adnexe sind diese mit zu entfernen.

Es kommt auch gewiss die Totalexstirpation in Frage. Für sie spricht die Thatsache, dass die Prognose der Totalexstirpation von der Scheide aus besser als die der Laparotomie ist, dass Bauchbrüche nicht unmöglich sind, dass auch Nachkrankheiten, wie sie doch manchmal durch Exsudatbildung an den Stümpfen vorkommen, ausbleiben. Ja es scheint mir, dass auch die allgemeinen Störungen, z. B. die Congestionen nicht so erheblich sind, wenn die ganzen inneren Genitalien als wenn nur die Ovarien entfernt sind. Und zuletzt hat die Patientin von dem Uterus ohne Tuben und Ovarien selbstverständlich nicht den geringsten Vortheil. Namentlich bei Uterusgonorrhoe ist dieser mit zu entfernen.

Die Vaginafixation¹⁾.

Schon ehe Olshausen die Ventrofixation angab, hatte Schücking eine andere Methode, die Vaginafixation ersonnen. Schücking



126.

Ventrofixation.

¹⁾ Schücking: C. f. G. 1888, 181; 1890, 123; 1891, 392. — Saenger: C. f. G.

führte von der Vagina aus eine gedeckte Nadel in die Uterushöhle. Die Nadel wurde vorgestossen, durchbohrte den Fundus uteri und kam in der Nähe der Harnröhre aus der vorderen Vaginalwand heraus. Nunmehr wurde ein Faden in die Spitze gefädelt und mit ihm wanderte die Nadel den Weg zurück. Die Enden des Fadens, dessen eines Ende aus der Portio, dessen anderes aus der Vaginalwunde hervorragte, wurden zusammen geknüpft. Dadurch entstand eine starke Anteflexio. Durch Anheilen des Fundus an der Stichöffnung sollte der Uterus dauernd in Anteflexion erhalten werden. Diese Methode ist verlassen. An ihre Stelle ist die Vaginafixation getreten, um welche sich vor allem Dührssen und Mackenrodt verdient gemacht haben. Es ist eine Thatsache, dass die Vaginafixation leicht auszuführen und fast gefahrlos ist, jedenfalls ungefährlicher als die Ventrofixation. Die Operation ist nur möglich, wenn es gelingt ohne oder mit Narcose, den Uterus manuell zu reponiren. Bei völlig fixirtem Uterus ist die Vaginafixation contraindicirt. Der Raum, den man vorn durch Eröffnung des Cavum vesicouterinum gewinnt, ist nicht genügend, um hinter dem Uterus feste Adhäsionen zu lösen. In diesen Fällen hat man auch den Douglas eröffnet (Boisleux) die Adhäsionen zerrissen, drainirt, den Douglasischen Raum zur Verödung gebracht und so die Retroflexio geheilt.

Ich mache die Vaginafixation nach Mackenrodt folgendermaassen: Es wird ein Längsschnitt in die Vagina von der Portio bis zur Gegend der oberen Urethralöffnung geführt. Von diesem Längsschnitt aus wird die Vaginalwand unterminirt, abgelöst. Zwei kleine Arterien, die an der Portio meist spritzen, sind sicher zu unterbinden, nicht nur wegen der störenden Blutung und um Blut zu sparen, sondern auch deshalb, weil unangenehme ja lebensgefährliche Nachblutungen entstehen können und schon entstanden sind. Ein Todesfall durch Nachblutung nach oben ist berichtet. Die Blase wird wie bei der Totalexstirpation des carcinomatösen Uterus hoch in die Höhe geschoben, während die Portio stark abwärts gezogen wird. Man eröffnet durch Druck mit dem Finger das Peritonäum. Nun lässt man die Portio los, sodass sie nach oben gleiten kann und zieht gleichzeitig mit kleinen, feinen „Kletterhaken“ den Uterus hervor. Der erste Haken wird oberhalb der Portio eingesetzt, der zweite 1 cm höher und so weiter. Man geht so lange aufwärts, bis der Fundus, d. h. die obere Fläche des Uterus in der Peritonäalöffnung liegt. Sobald man den

Fundus vor sich hat, geht man mit einer starken, krummen Nadel durch die Vaginalwand unter der nach oben geschobenen Blase hinweg durch den Uterusfundus hindurch und durch den anderen Vaginalwundrand heraus.

So näht man gleichzeitig die Vaginalwunde und den Uterus so in dieselbe hinein, dass der Uterus völlig an die Vagina gedrückt wird. Es resultirt eine schöne glatte, leicht heilende Wunde.

Dührssen empfiehlt einen Querschnitt, den ich aber nach meiner Schilderung verlassen habe.

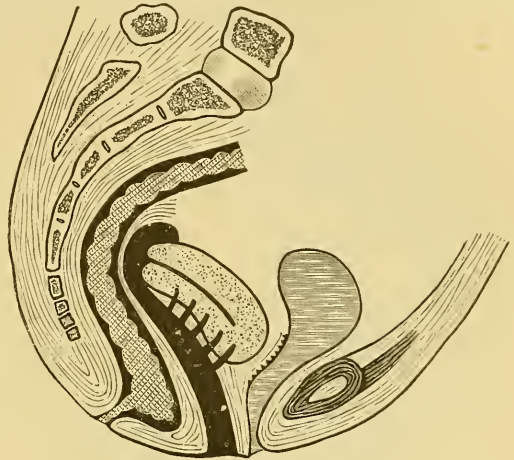
Die Operation ist bei weiter Vagina leicht, ist aber auch bei enger Vagina auszuführen. Merk-

würdig ist, dass von Seite der Blase, obwohl sie (vergl. Fig. 127.) eine andere Lage und Form bekommt, keine Symptome entstehen. Nur bei schlechter Heilung und bei Exsudaten beobachtet man Urinbeschwerden.

Zwar ist die Vaginafixation eine leichte Operation. Dass sie aber berufen sei, die Pessarbehandlung überflüssig zu machen, ist durchaus falsch. Kann man, völlig ungefährlich, ohne zu operiren mit Pessarien gute Erfolge erzielen, so wird der gewissenhafte Arzt nicht gleich beim Beginn der Behandlung die Operation, das ultimum refugium vorschlagen. Fraglich ist es auch, ob nicht Schwierigkeiten bei der Schwangerschaft und Geburt entstehen.

Die Alexander'sche Operation.

Die älteste der Operationen ist wieder die neueste geworden! Schon vor Jahrzehnten hat Alquié vorgeschlagen, beim Prolaps die runden Mutterbänder durch einen Hautschnitt am Mons Veneris aufzusuchen, sie hervorzuziehen und dadurch den Uterus richtig zu lagern. Diese Operation wurde von Alexander zur Richtiglagerung des retroflectirten Uterus empfohlen. Theoretisch ist sie vielfach verdammt. Neuerdings ist besonders Werth¹⁾ und Küstner²⁾ für die Methode eingetreten. Nur



127.

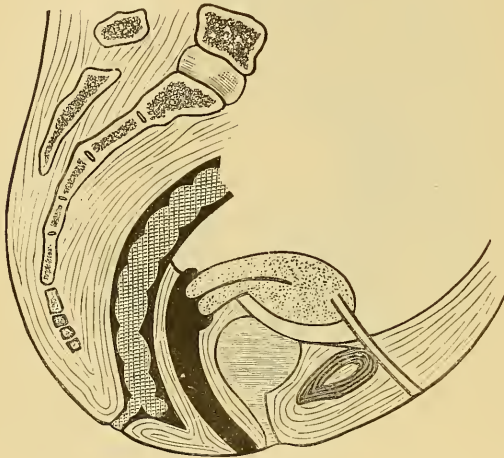
Vaginafixation.

¹⁾ Werth: A. f. G. XLIV, Festschrift zur Feier etc. Wien, Hölder 1894.

²⁾ Küstner: C. f. G. 1895, No. 7.

Dauererfolge können die Alexander'sche Operation zur allgemeinen Einführung bringen. Denn in der That ist diese Operation die ungefährlichste und — nach den Operateuren — die leichteste Methode.

Die Operation wird in folgender Art ausgeführt: Nach Reposition des Uterus und Reinigung des Operationsfeldes wird zuerst links



128.

Alexander'sche Operation.

ein 6 bis 8 cm langer Schnitt vom Tuberculum pubis parallel mit dem Poupartischen Bande gemacht. Nach Freilegung der Fascia superficialis wird der äusserste Leistenring, kenntlich am hervorstechenden Fett, eingeschnitten. Der Inhalt des Leistencanals mit dem Ligamentum rotundum wird mit einer Pincette hervorgezogen. Hierauf erfasst der Finger das Ligament, isolirt es und zieht es bis zum Processus vaginalis

peritonei hervor. Nun wird an dieser Stelle das Ligament mit der Umgebung in der Tiefe, und sodann in der Wunde auf die Fascien fest aufgenäht. Die Hautwunde wird geschlossen.

Jedenfalls ist nach den Berichten von Werth und Küstner diese Operation existenzberechtigt. Weitere Beobachtung muss lehren, ob die von amerikanischen Autoren berichteten Gefahren für die Schwangerschaft hier so übertrieben werden, wie früher bei den andern rechtlagernden Operationen.

G. Der Uterusprolaps¹⁾.

Wir behandeln in diesem Abschnitt die Senkungen der Vagina und die des Uterus gemeinsam, und zwar theilen wir die verschiedenen Formen folgendermaassen ein:

¹⁾ Meissner: Der Vorfal der Gebärmutter u. s. w. Leipzig 1821. — Frieriep: Chirurg. Kupfertafeln IV. — Virchow: Gesammelte Abhandl. p. 812. — v. Franque: Der Vorfal der Gebärmutter u. s. w. Würzburg 1860. — Huguier: Sur les allonge-

1. Isolierte Senkung der Scheidenwandung, a) der vorderen: Cystocele; b) der hinteren Wand: Rectocele; c) beider Wände.
2. Primäre Senkung der Scheidenwandung mit Senkung des Uterus.
3. Primäre Senkung des Uterus mit Inversion der Scheide.
4. Uterusprolaps durch vermehrten Druck a) von oben, b) Zug von unten oder Fehlen der physiologischen Stützpunkte.

1) Isolierte Senkung der Scheidenwandung.

Bei jeder Geburt wird vom herabtretenden Kopfe die vordere Scheidenwand mit der Muttermundslippe nach unten gepresst, die ganze Scheide zusammengesoben und verkürzt. Namentlich bei Rigidität des Muttermundes, bei vorzeitigem Wasserabfluss und bei Anschwellung der vorderen Muttermundslippe ist dies der Fall. Nicht selten sieht man dicht hinter der Vulva vor und kurze Zeit nach der Geburt beim Auseinanderklappen der Schamlippen die blaurothe Muttermundslippe. Die vordere herabgepresste Scheidenwand wird in allen ihren Verbindungen gelockert. Da die Bauchdecken schwer und noch zu gross auf den Gedärmen lagern, da die Blase gefüllt auf den grossen und schweren Uterus drückt, so steigen die inneren Genitalien nicht nach oben, sondern bleiben, bevor die Involution Fortschritte macht, tief im Becken liegen. Nur dann, wenn die Involution des Uterus und des den Uterus hebenden und befestigenden Peritonäums gut vor sich geht, wenn gleicherweise die Scheide wieder rigide und fest wird, sich zusammenzieht und dabei verlängert, gelangt die Portio wieder nach oben und die vordere Scheidenwand wird wieder straff. Fast immer aber bleibt eine geringe Senkung der vorderen Vaginalwand und eine geringe Cystocele zurück.

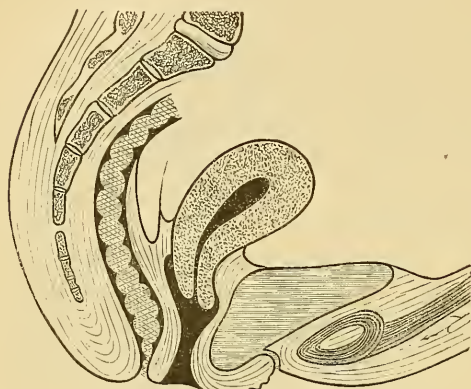
Nicht unwichtig ist auch die Muskulatur des Beckenbodens. Wenn das Kind „durchtritt“, wird der Levator ani gewaltsam gedehnt und an die Beckenwand angedrückt. Bleibt der Levator schlaff, so bleibt zwischen beiden Hälften der Raum weit. Die Scheide entbehrt der Stütze und der Uterus kann vorfallen.

Auch der Dammriss hat ätiologische Wichtigkeit. Ist die Scheide hinten durchtrennt, so schiebt sich die Scheidenwandung nach vorn zusammen. Dann ist vorn gleichsam zu viel Material, die vordere Wand erschlafft und kann sich senken. Hinten aber fehlt die normale Stütze für die vordere Wand. Während normaliter (vgl. Figur 101, S. 193) die vordere Wand der hinteren aufliegt, kann bei einem Dammrisse

ments hypertrophiques u. s. w. Paris 1860. — **Taufer**: Deutsche med. Wochenschr. 1877, 22—25. — **Herbst**: Historisch-kritische Darstellung der Operationen des Prolapsus uteri. Diss. Halle 1881.

sich die vordere Wand an der hinteren, nunmehr senkrecht verlaufenden, herabschieben, sich ungehindert senken, bis in den Introitus vaginae hinein vorfallen (vgl. Figur 129).

Von Wichtigkeit ist auch die Involution der Scheide selbst. Namentlich die Columna rugarum und der Harnröhrenwulst bleiben oft auffallend dick und hyperämisch. Wie ein Zipfel hängt isolirt die mediane Partie der Scheide vorn und hinten in den Introitus vaginae hinein, während dicht daneben seitlich die Befestigungen intact sind. Selbstverständlich liegt der gesenkten Vagina stets die Blase unmittelbar an.



129.

Uterus am Ende des Wochenbettes.

Die hintere Vaginalwand ist durch einen Dammriss zerstört und senkrecht geworden. Die vordere Vaginalwand, ihrer Stütze beraubt, senkt sich, hypertrophirt, zieht den Uterus nach sich, der Prolaps leitet sich ein.

Im Spätwochenbett entsteht in der sich senkenden Scheidenwand Stauung, Hyperämie und Hypertrophie. Die Scheidenwandung ist dick und schwer, senkt sich und zerrt den Uterus nach, der sich dabei an der Hyperämie und Hypertrophie theilweise

oder ganz theilhaftig. Indessen kommen auch, allerdings sehr selten, ganz isolirte Senkungen der vorderen Vaginalwand vor: Prolapse der Cystocele, bei denen die auffallend dünne, trockene vordere Vaginalwand bis vor die Vulva tritt, ohne dass der Uterus seine Lage ändert. Dies wäre also ein isolirter Prolaps der vorderen Vaginalwand mit Cystocele.

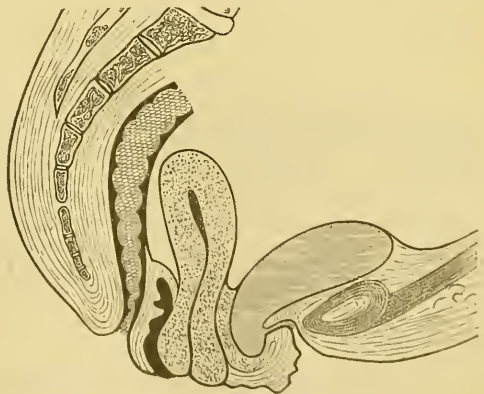
Auch die hintere Vaginalwand kann in ihrer unteren Partie sich in die Vagina hineinwölben. Nicht selten trennt ein Dammriss den Damm so durch, dass der Riss in der Vagina auf einer Seite der Columna rugarum nach oben steigt. Diese selbst kann wie ein Zipfel in den Introitus hineinhängen, geradeso wie vorn der Harnröhrenwulst. Manchmal entsteht eine Rectocele vaginalis. Bei dieser ist stets das Rectum primär, die Vagina secundär theilhaftig. Nicht die Vagina zerrt das Rectum herab — dazu sind die Verbindungen viel zu lose — sondern das Rectum dilatirt sich und schiebt die Vagina vor sich her. Es kann also ohne Dammriss, allein durch habituelle Obstipation eine grosse Rectocele entstehen, bei der der Uterus seine normale Stelle vollkommen bewahrt.

Wir betrachteten bis jetzt die untere Hälfte der Vagina. Auch die oberen Wandungen senken sich oft primär. So ist es vorgekommen, dass sich bei starker Anteflexio die Verbindung zwischen Blase und Uterus löste und die Excavatio utero-vesicalis in die Scheide hinein prolabirte. Auch der Douglasische Raum kann abnorm ausgedehnt sein, der Zwischenraum zwischen beiden Douglasischen Falten bildet dann gleichsam die Bruchpforte, durch welche Gedärme oder pathologischer Inhalt (Ascites, dünnwandige Ovarientumoren) in den Douglasischen Raum eintreten, ihn ausdehnen, ihn in die Scheide und vor die Scheide hervorwölben. Befinden sich in der descendirten Excavatio vesico-uterina oder im Douglasischen Raume Gedärme, die von der Scheide aus zu diagnosticiren sind, so handelt es sich um eine Enterocoele vaginalis anterior oder posterior. Beides sind extrem seltene vielleicht sogar zweifelhafte Fälle.

Der Prolaps der vorderen Wand combinirt sich häufig mit dem der hinteren Wand. Dabei ist aber die seitliche Verbindung der Vagina mit ihrer Unterlage meist intact. Nur dann, wenn der Uterus völlig vor der Vulva liegt, kommt es zu einer totalen Ablösung und Umkrepelung der Scheide, die nun völlig vorgefallen den Uterus nicht mehr trägt, sondern aufgehängt erhält.

2) Senkung der Scheidenwand mit Senkung des Uterus.

In den meisten Fällen ist der Vaginalprolaps nur ein Stadium der gemeinsamen Gebärmutter- und Scheidensenkung. Die herabgetretene Scheide zerrt den Uterus nach, bzw. verhindert, dass der Uterus wieder nach oben steigt und sich durch Involution des Peritonäums erhebt. Die Scheidenwandung bleibt auffallend dick, sei es, dass allein die Senkung durch Gefässzerrung und verhinderten Abfluss zur Stauung führt, sei es, dass auch der geringe Druck in der weiten, schlaffen, klaffenden Scheide zu Hyperämie in der gesenkten Scheide führt; nach denselben Gesetzen, nach denen z. B. die Kopfgeschwulst entsteht. An dieser Hyperämie muss sich die Portio bzw. der untere Abschnitt des Uterus betheiligen. Der Cervix



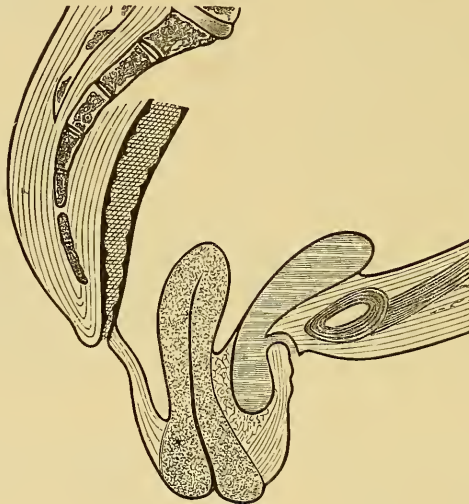
130.

Prolaps der vorderen Vaginalwand.
Senkung des Uterus, hinteres Scheidengewölbe noch vorhanden.

(Hypertrophie der Portio media des Cervix.)

ist sowohl circularär als longitudinal hypertrophirt, d. h. die Portio wird auffallend dick, der Cervix auffallend lang.

Allmählich senkt sich die vordere Vaginalwand so sehr, dass sie unterhalb der äusseren Harnröhrenmündung sich befindet. Der hintere Vaginalraum kann noch vorhanden sein. Dabei muss der Uterus retrovertirt, in der Richtung der Beckenachse stehen, wie es in Figur 113 abgebildet ist.



131.

Totaler Prolaps des Uterus und beider Vaginalwände. Starke Verdickung der Portio und der Vagina an ihrem Ansatzpunkte, am Uterus circularäre Hypertrophie.

Schreitet der Vorfall ungehindert vorwärts, so übt die vordere Scheidenwand an der hinteren einen Zug aus. Auch die hintere Vaginalwand wird nachgezogen und kommt allmählich tiefer und tiefer. Ist sie erst vor der Vulva, so muss der Effect der Stauung bei der ganzen ausserhalb des Beckens liegenden Masse ein viel grösserer werden als vorher. Namentlich die circularäre Hypertrophie und die Verdickung der Vaginalwände wird eine erhebliche sein. In Figur 131 bilden wir diesen Fall ab.

3) Primäre Senkung des Uterus mit Inversion der Scheide.

In anderen Fällen senkt sich der Uterus primär und schiebt die Scheide herab. Er stülpt das Scheidengewölbe um.

Nach dem Puerperium involviren sich die peritonäalen Befestigungen ebenso wie der Uterus. Erfolgt diese Involution nicht, so bleibt das Peritonäum gedehnt und schlaff und die peritonäalen Ligamente halten

den Uterus nicht hoch. Oder ist der Uterus abnorm schwer und gross, so genügen die normalen Befestigungen dann nicht, wenn die Lage des Uterus eine derartige ist, dass er nach unten gleiten kann. Bei normaler Lage könnte immer nur eine verstärkte Anteversio entstehen (vgl. S. 209). Bei Retroversio aber gleitet der Uterus nach unten, wie wir das S. 214, Figur 113 schilderten.

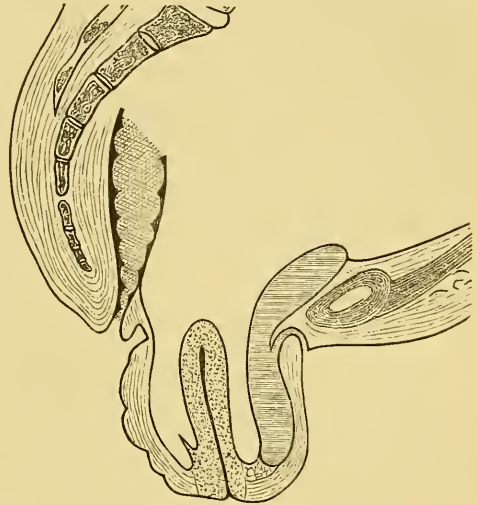Ja, es ist möglich, dass das letzte Moment, die Retroversio, das wichtigste ist. Dann invertirt der nach unten gleitende Uterus zunächst den Scheidengrund, wickelt gleichsam die Scheide von ihrer Unterlage ab und tritt vor die äusseren Genitalien. Dies ist ein primärer Uterusprolaps mit secundärer Inversion und Prolaps der Vagina. Das Resultat dieses Vorgangs ist in Figur 132 abgebildet.

In derselben Weise entstehen Senkungen des Uterus mit Inversion der Scheide bei Nulliparen, sogar bei Virgines. Hier sind die Fascien und Bänder, welche dem Beckeneingeweide ihren Halt geben, schlecht ausgebildet. Der Uterus ist in diesen Fällen nicht immer zu schwer

oder hypertrophirt, sondern wegen der zu schlaffen Scheide und der zu nachgiebigen Bänder zu beweglich. Der retrovertirte Uterus wandert nach unten bis in oder sogar vor die äusseren Genitalien. Selbst eine Anteversionsstellung des total prolabirten Uterus bei einer Nullipara mit stark gedehnter Scheide habe ich gesehen.

Natürlich giebt es auch Fälle, und dies sind die meisten, bei denen alle ungünstigen Momente: Dammriss, schlaffe Scheide, primäre Cystocelenbildung, Retroversion und erschlaffte Peritonäalverbindungen concurriren, um das unglückliche Ereigniss der Entstehung eines Prolapses zu begünstigen.

Seltener ist das Gegentheil, dass, trotz aller anderen günstigen Momente, allein die Fixation des Uterus in Anteversionsstellung den Prolaps verhindert. Eine Entzündung mit peritonäaler Adhäsionsbildung kann den Uterus in irgend einem Stadium des Prolabirens fixiren.



132.

Primärer Uterusprolaps nach Retroversio, ohne Hypertrophie des Cervix.

4) Uterusprolaps durch vermehrten Druck von oben, Zug von unten, oder Fehlen der physiologischen Stützpunkte.

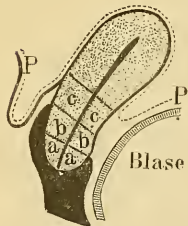
Selten entstehen plötzlich Prolapse bei Wöchnerinnen und Reconvalescentinnen nach schweren Krankheiten. Während der Schwangerschaft wird, ebenso wie in langdauernden Krankheiten das Fett resorbiert, dadurch lockern sich die Abdominalorgane, es entsteht Enteroptose. So senkt sich eine Niere. Auch der Fettschwund im Becken hat schädliche Folgen. Kommt eine begünstigende Lage des Uterus und eine plötzliche starke Anstrengung der Bauchpresse hinzu, so kann der Uterus mit einem Ruck bis vor die äusseren Genitalien gleiten.

Auch übermässige Ausdehnung der Scheide durch zu grosse Pessarieren erweitert und lockert die Scheide so, dass aus einer geringen Senkung der Scheide ein Prolaps entstehen kann. Ferner drängt eine im Abdomen wachsende Geschwulst den Uterus herab, oder eine vom Uterus entspringende Geschwulst zerrt den Uterus vor die Vulva.

Beim Spaltbecken, bei dem die Symphyse klappt, hat der Uterus keinen Halt, er senkt sich, wenn die Weichtheile durch eine Geburt locker geworden sind, und prolabirt schliesslich.

Anatomie.

Bei der Schilderung der Anatomie müssen wir den Uterus, die Vagina, das Peritonäum, das Rectum und die Blase betrachten.



133.

Schröder's Eintheilung des Cervix zum Verständniss der Anatomie der Prolapse. a Portio vaginalis, b Portio media, c Portio supra-vaginalis, P Peritonäum.

Der Uterus ist meistens hypertrophirt, und zwar besonders in seinem unteren, extraperitonäal gelegenen Theile, d. h. abwärts vom inneren Muttermunde: es besteht eine Hypertrophie des Cervix. Dabei ist der Cervix nicht nur verdickt — circular hypertrophirt, sondern auch oft so erheblich verlängert, dass er weit vor den äusseren Genitalien liegt, obwohl der Uterusfundus in normaler Höhe sich befindet. Der Uterus hängt gleichsam an der vorderen Vaginalwand, welche von dem Arcus pubis und der Symphyse bis zur Portio herabreicht. Während vorher die Vagina den Uterus herabzerrte, hält sie jetzt den gesunkenen, und verhindert durch ihre geringe Dehnbarkeit ein noch tieferes Herabfallen des Uterus.

Am leichtesten verständlich werden diese Verhältnisse durch eine von Schröder entworfene schematische Zeichnung.

Ist Figur 133a, die Portio vaginalis, hypertrophisch, so haben wir eine rüsselförmige Portio (vgl. S. 201, Figur 102), bei der natürlich das Scheidengewölbe hinten und vorn an seiner normalen Stelle bleibt; ein

Zustand, welcher mit den hier abgehandelten Fällen von Prolaps durchaus nichts gemein hat. Ist b, die Portio media, hypertrophisch, so entsteht das Bild Figur 130, S. 239, ein Stadium bei der Entstehung eines Prolapses. Ist c, die Portio supravaginalis, hypertrophisch, so entsteht das Bild Figur 131, S. 240; der totale Prolaps.

Diese anatomische Eintheilung ist nicht etwa so aufzufassen, als ob primär der Cervix hypertrophire und secundär die an ihm sitzenden Theile verschöbe. Würde der supravaginale Theil des Uterus primär hypertrophiren, so müsste er, wie bei chronischer Metritis, bei Geschwulstentwicklung oder bei Schwangerschaft nach oben in die Abdominalhöhle hineinwachsen. Senkte sich andererseits der Uterus primär, sodass also das ätiologisch wichtige Uebergangsstadium der Vaginalsenkung, Stauung und Hypertrophie fehlte, so fehlt auch die Cervixhypertrophie (vgl. Figur 132, S. 241).

Späterhin kann der Uterus sich senil involviren, meistens aber ist der Einfluss der während des Entstehens eines Prolapses vorhandenen Hypertrophie ein so dauernder, dass selbst im 60. und 70. Lebensjahre der Uterus noch auffallend gross ist.

Ist der Cervix bedeutend hypertrophirt, so findet man auch stets die benachbarten Gewebspartien in ihrer Ausdehnung vergrössert. So ist die Bindegewebsmasse, welche die Blase an den Uterus heftet, in Figur 130 und 131 bedeutend verlängert, ein ungünstiger Umstand für die Exstirpation der Portio, weil die Umschlagstelle des Peritonäums viel weiter entfernt von der Vagina ist, als gewöhnlich. In den Fällen andererseits, wo der Uterus nicht vergrössert total im Prolaps liegt, ist der Abstand von Scheide bis Excavatio vesico-uterina ein sehr geringer (Figur 132).

Ist die Portio, ehe der Prolaps entstand, unregelmässig, z. B. stark eingerissen, so wird auch der Prolaps eine unregelmässige Form haben. Der Cervicalcanal kann vollkommen geöffnet, klaffend zu Tage liegen, d. h. die beiden Lippen sind evertirt.

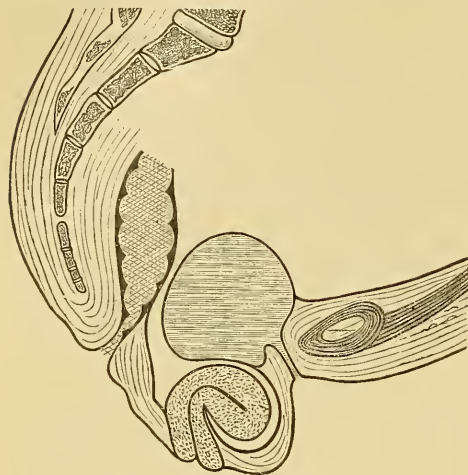
Der Uterus ist mitunter geknickt. Entweder ist er so schlaff, dass die Art der Flexion zufällig ist, oder es bestand schon vor dem Entstehen des Prolapses eine Flexion, die später fortdauert. Bei Anteflexio bohrt sich der Uterusfundus so zwischen Blase und Cervix ein, dass die Blase vom Uterus völlig getrennt ist (vgl. Figur 134, pag. 243).

Auch eine Retroflexio ist möglich, Figur 135 zeigt eine solche, mit bedeutender Rectocele, nach Freund.

Zuletzt kann der Uterus umgestülpt invertirt sein, d. h. es besteht ein Prolapsus uteri inversi (Figur 145, S. 257).

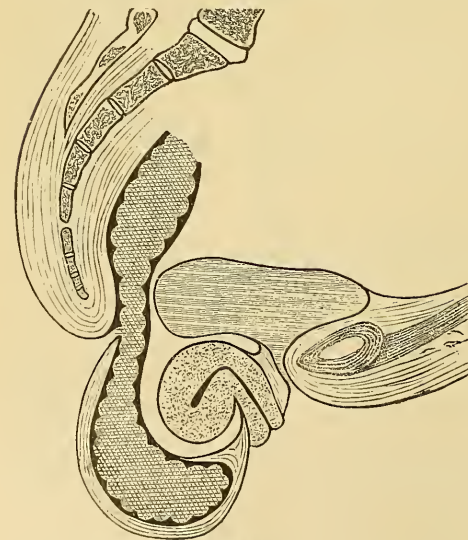
Bei der Sondirung findet man nicht selten eine Atresie im Cervicalcanal, dieselbe sitzt meistens in der Gegend des inneren Mutter-

mundes, doch habe ich sie auch viel tiefer gefunden. Zum Entstehen der Atresie ist wohl ein endometritischer Vorgang nöthig.



134.

Anteflexio uteri bei Prolaps, völlige Trennung der Blase vom Uterus. Blase und Mastdarm liegen über der Rückseite des Uterus und berühren sich hier.



135.

Retroflexio uteri bei Prolaps, bedeutende Rectocele.

Das Peritonäum, welches eine grosse Dehnbarkeit besitzt, wird vom Uterus nachgezogen. Während die uterinen Enden der Douglasischen Falte meist deutlich vorhanden sind (Figur 132), lassen sich dieselben nach dem Peritonaeum parietale hin nicht verfolgen. Auch die Lig. lata finden sich beiderseitig gedehnt. Ueber die Linea innominata hinaus nach oben ist das Peritonäum nicht gelockert. Die Ligamenta rotunda spielen keine Rolle. Während aber hinten meistentheils dicht über dem Vaginalansatz sich das Peritonäum, das Cavum Douglasii befindet, ist vorn die Excavatio vesico-uterina nicht vertieft. Weil sich aber, wie beschrieben, die hypertrophische Partie des Cervix zwischen Portio vaginalis bezw. Vagina und Corpus uteri dazwischen schiebt, muss auch das Peritonäum an der alten Stelle liegen bleiben, d. h. sich am inneren Muttermunde, oberhalb des Cervix auf die Blase umklappen. Nehmen wir an, dass der normale Uterus 7 cm lang ist, ein prolabirter aber 12 cm misst, so wird man nicht irren, wenn man von den 5 cm mindestens $4\frac{1}{2}$

auf die Cervixhypertrophie rechnet. $4\frac{1}{2}$ cm also würde dann der Vaginalansatz von der Excavatio vesico-uterina entfernt

sein. Prolabirt aber primär der Uterus, so findet sich, bei Fehlen jeder Cervixhypertrophie, das Peritonäum dicht über dem Vaginalansatz. Dann würde auch die Sonde nur eine geringe Länge des Uterus nachweisen.

Die zu Tage liegenden Theile des Prolapses schwellen in acuten Fällen ödematös an. Bei allmählich entstandenen Prolapsen nimmt ebenfalls das präulväre Stück oft erheblich zu, sodass die Portio, vom Scheidenansatz vorn nach dem Scheidenansatz hinten gemessen 6 bis 8 cm Durchmesser haben kann. Dies nennt man circuläre Hypertrophie.

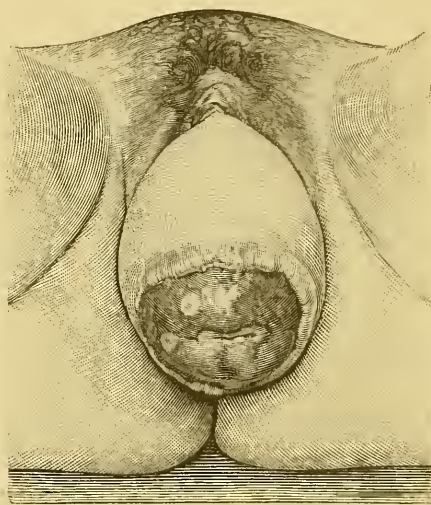
Meistentheils verlieren die vor der Vulva liegenden Theile der Scheide ihre charakteristische Oberfläche, die Schleimhaut wird trocken, lederartig hart. Da die Secrete des Uterus die Scheide nicht mehr befeuchten, so ist dies erklärlich. Nicht selten entstehen an der angeschwellenen, etwas ödematösen Partie Geschwüre, Continuitätstrennungen und Substanzverluste der Haut. Ja es ist schon zu Fistelbildung durch ein derartiges, sich tieferfressendes Geschwür an der Vesicovaginalwand gekommen.

Die ganze Scheide, namentlich am Uterinansatz, ist bedeutend verdickt (vgl. S. 240, Figur 131).

Das Rectum ist mit der Vagina nicht so fest verbunden, dass es der sich senkenden hinteren Vaginalwand folgen müsste.

Im Gegentheil findet man selbst bei totalen Prolapsen das Rectum meist richtig gelagert und die Scheide gleichsam vom Rectum abgewickelt. Tritt das Rectum, wie in Figur 135 mit der Vagina vor die äusseren Genitalien, so befindet sich ein Theil des Mastdarms unterhalb des Afters; hier kann sich der Koth stauen, die flüssigen Theile werden resorbirt, feste Kothballen bleiben liegen. Bei nicht grossen Rectocelen dagegen zieht sich bei der Defäcation das Rectum zusammen und stösst, allerdings schwierig, aber doch völlig, den Inhalt aus.

Die Blase folgt der vorderen Vaginalwand, sowohl deshalb, weil die Verbindung zwischen beiden eine sehr feste ist, als auch weil der intraabdominelle Druck die Blase an die Vaginalwand angedrückt er-



136.

Totaler Uterusprolaps mit Inversion der Scheide. Grosses Geschwür der Portio, theilweise vernarbend.

hält, und weil oberhalb keine Bänder da sind, welche die Blase oben festhalten. Da aber die Urethra in ihrer unteren Hälfte fest an dem Knochen angeheftet ist, so kann die Urethra diese Bewegung nicht mitmachen. Deshalb klappt sich die Blase und die obere Hälfte der Harnröhre nach unten, es entsteht eine Cystocele (vgl. Figur 129 bis 132). Die innere Harnröhrenmündung liegt ungefähr in der Mitte der sanduhrförmigen Blase. Der untere Theil der Blase kann den Urin schwer entleeren. Niemals, ausser bei Anteflexio oder enormer, ascitischer Ausdehnung des Abdomen trennt sich die Blase von dem Cervix. Stets weist die Sonde die untere Ausbuchtung nach, auch wenn anscheinend wenig Urin beherbergt wird.

Symptome und Verlauf.

Während des Entstehens eines Uterusprolapses klagen die Frauen sowohl über Schmerzen im Abdomen — Zerrung an den peritonäalen Verbindungen, als über Druck und Drängen nach unten. Dabei bestehen meist wegen der Cystocele Urinbeschwerden, und bei Rectocele Obstruction. Liegt der Prolaps vor der Vulva, so hindert er die Patientin am Gehen und am Arbeiten, namentlich dann, wenn der Prolaps in Folge mechanischer Insulte und Unreinlichkeit entzündet ist. Erythem, ausgedehnter Zerfall der Haut, Schmerzen bei starker Schwellung nöthigen dann die Patientin zu liegen. Recidiviren derartige Entzündungen häufig, ist ärztliche Hülfe, Schonung und Pflege unmöglich, so wird der Zustand der Patientin ein trauriger, ja der Prolaps kann ganz oder theilweise gangränös werden. Andererseits kommen nicht wenige Fälle vor, wo die Trägerin des Prolapses über Nichts zu klagen hat und ärztliche Hülfe für durchaus überflüssig hält.

Die Menstruation zeigt keine für den Prolaps charakteristische Abnormitäten. Gravidität kann eintreten. Dann bleibt der wachsende Uterus im Abdomen liegen und die Patientin ist temporär geheilt.

Beim plötzlichen Entstehen eines Prolapses sind die Schmerzen meistentheils überwältigend, sodass Shock und Ohnmacht eintreten. Eine Peritonitis kann sich anschliessen. Mitunter bilden sich aber auch plötzliche Prolapse ohne Symptome aus.

Wie aus der Darstellung auf den vorigen Seiten hervorgeht, ist der Verlauf ein chronischer. Er kann sich auf lange Jahre erstrecken und durch Therapie aufhalten bzw. unterbrechen lassen. Ja eine vollkommen spontane Heilung ist, wenn auch selten, vorgekommen. Trat nämlich eine Peritonitis ein, war, schon wegen der Bettruhe, der Uterus während derselben reponirt, so können peritonitische Pseudomembranen den Uterus oben anlöthen und definitiv festhalten.

Diagnose.

Die Differentialdiagnose zwischen dem Prolaps der Vagina, einer Geschwulst und Prolaps des Uterus ist leicht durch den Anblick, die Betastung und Exploration zu stellen.

Vor allem kommt es darauf an, den Grad oder die Form des Prolapses zu bestimmen. Deshalb ist es nöthig, ganz systematisch vorzugehen.

Beim unvollkommenen Prolaps untersucht man im Stehen, lässt die Frau pressen und zieht an der Portio, um zu sehen, wie weit der Uterus herabtritt. Den Zug unterbricht man bei der geringsten Schmerzäußerung. Wenn der Prolaps schon von der Patientin reponirt ist, so weist man dieselbe an, bei vorwärts geneigtem Oberkörper so stark zu pressen, dass der Prolaps wieder entsteht.

Hierauf untersucht man beim Liegen der Patientin erstens die Vagina, ob vorn bezw. hinten noch Vaginalgewölbe vorhanden und wie tief die Vagina ist. Zweitens untersucht man mit der Uterussonde von der Blase, mit dem Finger vom Mastdarm aus, ob eine Cystocele oder Rectocele besteht. Dann bestimmt man durch die Sonde die Länge des Uterus und stellt durch die combinirte Untersuchung die Größe, die Beweglichkeit, die Form und die Möglichkeit der Reposition des Uterus fest.

Therapie¹⁾.

Die Prophylaxe der Prolapse deckt sich mit den Regeln über die richtige Leitung der Geburt und des Wochenbettes. Namentlich dann, wenn eine Neigung zur Senkung schon vorhanden (vgl. S. 214), muss im Wochenbett durch stark adstringirende Einspritzungen, Seitenlagerung, rechtzeitige Entleerung des Mastdarms und der Blase der weiteren Entwicklung des Prolapses vorgebeugt werden. Involvirt sich der Uterus

¹⁾ G. Simon: Mon. f. G. XIII, XIV u. Deutsche Klinik. 1855, No. 30. — Küchler: Die Doppelnaht zur Damm-Scham-Scheidennaht. Erlangen 1863. — Engelhardt: Die Retention des Gebärmuttervorfalls durch die Colporrhaphia posterior. Heidelberg 1872. — Hüffel: Anatomie und operative Behandlung der Gebärmutter- und Scheidenvorfälle. Freiburg 1873. — Rokitansky: Die operative Behandlung des Scheidengebärmuttervorfalles. Wien. med. Presse 1879, No. 3–10, u. 1877, No. 28. — Lossen: Berl. klin. Wochenschr. 1879, 40. — Hegar: A. f. G. VI, 319. — A. Martin: Volkmann's Vortr. 183 u. 184. — Fritsch: C. f. G. 1881, No. 425. — Le Fort: Gaz. des hôp. 1883, p. 657. — Neugebauer: C. f. G. 1883, 44. — Schramm: C. f. G. 1885, No. 8. — Pawlik: C. f. G. 1889, 217. — Rossier: A. f. G. XXXVIII, H. 3. — Kehrner: Beitr. zur klin. u. exper. Geb. u. Gyn. 1879, II, 1. — Kaltenbach: C. f. G. 1880, No. 11. — Düvelius: C. f. G. 1882, No. 32. — Asch: A. f. G. XXXIV, p. 1. — Czempin: Z. f. G. XXIV, 128. — Mackenrodt: Z. f. G. XXV, 1369.

schlecht, tritt beim Aufstehen Drängen nach unten ein, bildet sich eine Retroversio aus und fühlt man die stark gewulsteten Scheidenwände, so wird 3 bis 4 Wochen lang ein fingerlanger und fingerdicker in Alaunglycerin (5 : 100) getauchter Tampon jeden Abend nach dem Niederlegen ins Bett von der Patientin selbst eingeschoben.

Ist der Zustand chronisch geworden, und findet man bei sonst normalem, normal liegendem Uterus eine Beschwerden machende, erhebliche Cystocele, so schlägt man die operative Beseitigung vor.

Die Prolapsoperationen sind bei Asepsis und vorsichtigem Operiren völlig gefahrlos. Die Chloroformnarcose ist nicht immer erforderlich. Es giebt Frauen, welche versichern, dass die Schmerzen erträglich sind. Im Allgemeinen aber wird man narcotisiren. Die Versuche durch Cocain-Injectionen locale Anästhesie zu erzielen, haben sich nicht recht bewährt, da mehr das Auseinanderzerren als das Schneiden und Nähen Schmerzen verursacht. Auch beeinträchtigen subcutane Cocaininjectionen ganz entschieden die primäre Heilung.

Ich mache auch diese Operation mit Hülfe meiner Beinhalter. Die Vorbereitungen sind dieselben, wie bei der Wiederherstellung des Dammes. Das bequemste Nahtmaterial ist Seide und Katgut.

Die Cystocele wird am besten durch eine baldige Operation beseitigt, und zwar deshalb, weil die Cystocele — wenn auch nicht immer — so doch meistens nur ein Uebergangsstadium zum vollen Prolaps darstellt.

Bei der Operation der Cystocele: der Elythrorrhaphia anterior, zieht man die Scheide so hervor, dass die Operation vor der Vulva gemacht wird und frischt ein Oval an; dasselbe ist, je nach der Grösse der Cystocele, 6 bis 10 cm lang, 3 bis 6 cm breit. Den stark verdickten Harnröhrenwulst nimmt man ebenfalls fort, und verlängert die Schnitte nach der Portio zu so, dass ein Keil aus der Portio ausgeschnitten wird. Dieser Keil ist je nach der Hypertrophie der Portio von verschiedener Grösse. Für die Entspannung der Wundränder oben am Uterus ist es sehr gut, wenn der Keil in die Anfrischung übergeht. Man kann auch bei sehr grosser Portio noch seitlich und hinten Keile ausschneiden. Die Schnittflächen müssen stets so angelegt werden, dass die Wunde sich ohne Mühe und Zerrung vereinigen lässt.

Die Portioamputation wirkt entschieden sehr günstig. Der Uterus schwillt dadurch ab, er wird leichter, der Uterus kann sich, wenn ihm nicht durch eine dicke Portio eine bestimmte Lage (Retroversion) aufgenöthigt wird, besser antevertiren. Alles das bewirkt, dass die Prognose der Fälle, bei denen die Portio sehr ausgiebig verkleinert wurde, besonders günstig ist. Ich habe eine Zeit lang die Portioverkleinerung weggelassen, und ganz sicher beobachtet, dass ohne diese

der Erfolg der Elythrorrhaphia anterior erheblich schlechter war. Hat man den Winkel des wegfallenden Ovals am Harnröhrenwulst gelockert und das ganze Oval tief umschnitten, so gelingt es oft mit einem Ruck das ganze Stück Scheidenhaut bis zur Portio abzuziehen ohne weiter zu schneiden.

Hierauf sucht man sich das untere Ende der Blase auf und schiebt die Blase vom Uterus ab, ohne etwa die Peritonäalhöhle an der Plica vesicouterina zu eröffnen. Die Masse der Blase wird durch 1 oder 2 circuläre Tabaksbeutelnähte verkleinert, sodass die Cystocele direct beseitigt ist.

Sodann werden die sich etwas einkrempelnden Ränder der Scheidenwand nochmals glatt und senkrecht abgeschnitten.

Arterien, welche spritzen, müssen genau umstochen werden, damit nicht eine Blutansammlung hinter der geschlossenen Naht entsteht. Entweder fasst man die blutende Partie mit einer versenkten Werthschens Katgut-Naht, oder die Naht geht unter der Arterie hinweg. Auch hier nimmt man am besten allein Katgut zur Naht, um die spätere mühsame Entfernung der Nähte sich und der Patientin zu ersparen.

Da die Scheidenwand oft mürbe ist, muss man nicht zu grosse Nadeln gebrauchen, sonst reisst man grosse, leicht weiterreisende Löcher in den Wundrand. Um nicht falsch zusammenzunähen, sodass schliesslich auf einer Seite zu viel, auf der andern zu wenig Wundrand übrig ist, empfiehlt es sich, zuerst in der Mitte der Wunde und in grösseren Abständen davon einige, die richtige Lage der Ränder markirende Fäden, durchzuführen.

Man muss circa 1 cm entfernt vom Wundrand ein- und ausstechen. Der Operateur fasst nach Anlegung aller Fäden, die ungefähr 1 cm von einander entfernt sind, mit 2 Hakenpincetten die Wundränder, hält sie ganz genau au niveau, und der Assistent zieht die Fadenschlinge zu. So erhält man eine ganz glatte Vereinigung. Sollte trotz dessen noch ein Klaffen oder Umkrempeln der Wundränder bemerkt werden, so wird zwischen je 2 Suturen eine fernere mit feinem Katgut dazwischen gelegt. Neuerdings füge ich hinzu die Vaginafixation der vorderen Fläche des Uterus. Man erhält eine dauernde Anteversion des Uterus, die das Wiedereintreten des Prolapses dadurch unmöglich macht, dass die Retroversion endgültig beseitigt ist.

An der hinteren Vaginalwand verfährt man verschieden. Handelt es sich nur um eine geringe Rectocele bei normal liegendem Uterus und erhaltenem Damm, ein Zustand, der meist die Folge dauernder Kothverhaltung im Rectum ist, so reseziert man das hervorgewulstete, sich in die Vulva drängende Stück der Vagina.

Dazu bedient man sich am einfachsten der Hegar'schen Pincette (Figur 137). Mit zwei oder drei Muzeux'schen Zangen wird der Prolaps der hinteren Vaginalwand kräftig nach oben gezogen. Ein Finger drückt, in den Anus eingehend, das Rectum aus dem Prolaps heraus nach hinten. Nunmehr wird die gefasste Falte mit der Pincette (Figur 137) ergriffen. Unter der Pincette hinweg werden in Zwischenräumen von 0,5 cm 10 bis 12 Fäden geführt. Der Finger im Rectum controlirt, dass dieses nicht verletzt wird. Sodann schneidet man mit schnellem Schnitt, die Schärfe des Messers an die Pincette andrückend, die Vaginalfalte ab und vereinigt sofort den Defect. Blutet es irgendwo, so werden Nähte nachgelegt. Ist der Damm zerrissen, so schliesst sich unten eine Dammplastik an.



137.

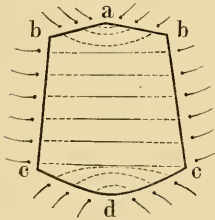
Pincette von Hegar zum Erfassen von Schleimhautfalten der Vagina behufs Excision.

Diese einfache Operation ist sehr wirkungsvoll, weil dabei gleichsam die hintere Vaginalwand um mehrere Centimeter nach vorn geschoben wird. Es wird eine feste Brücke oder Narbe hergestellt, die Scheide wird nach vorn abgекnickt.

Handelt es sich aber nicht um eine isolirte Senkung des untersten Scheidenabschnittes, ist auch der Damm zerstört oder so gedehnt, dass die Vulva weit klafft, so genügt diese Operation nicht: es muss die hintere Kolporrhaphie gemacht werden. Diese Operation hat sich folgendermaassen entwickelt:

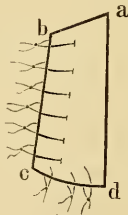
Zunächst wollte man nur in Fällen, bei denen kein Pessarium hielt oder vertragen wurde, die Vulva theilweise verschliessen: Episiorrhaphie von Fricke. Bald zeigte sich, dass die Vernähung der grossen Schamlippen ungenügend war, dass der Uterus allmählich die Hautbrücke zerriss und wieder prolabirte.

Man legte nunmehr das Hinderniss höher an. Man vereinigte die hintere Vaginalwand und schuf hier eine enge Partie in der Scheide. Indessen zeigte sich auch diese Methode als unzureichend.



138.

Simon's Anfrischungsfläche, mit markirten Suturen, vereinigt.

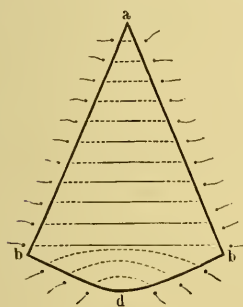


139.

Der nächste Fortschritt war die Kolporrhaphia posterior von Simon. Simon frischte in der hinteren Scheidenwand die Figur 138 an. Die Basis der Figur c d c befindet sich oberhalb der kleinen Schamlippen innerhalb der Vagina. In der in der Figur 139 angedeuteten Art werden die Ränder der Fläche so aufeinander genäht, dass a b an a b,

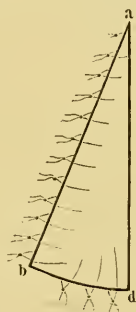
b c an b c, d c an d c kommt. Vereinigt, wird also eine Narbe, von der Form der Figur 139, gerade in der Mittellinie sich befinden. Diese Operation gab ungenügende Resultate, deshalb verbesserte Hegar die Operation. Er frischte ein Dreieck, Figur 140 a b d b, an. b d b liegt tiefer als bei Simon (Figur 138 c d), sodass also auch ein neuer Damm gebildet wird. Der Punkt a befindet sich dicht am Muttermund. Ich rathe, der Auffrischung lieber die Form der Figur 142 zu geben.

Der Winkel bei a ist bei Figur 140 zu spitz, er entfernt nicht genug Substanz. Wird aber der Winkel zu gross genommen, so wird b d b zu lang, die Scheide wird zu eng, die Heilung erfolgt oft an der Umschlagstelle der Vagina nach dem Damm (Figur 142) bei e und e' nur ungenügend. Macht man aber den Winkel c a c rechtwinklig und bricht man die Linie bei c und c', so können c e und c' e' parallel verlaufen. Ist der Abstand zwischen e und e' nicht zu gross, so tritt leicht Heilung ein. c e b und c' e' b' können auch als geschwungene, nach der Mitte zu convexe Linien angelegt werden.

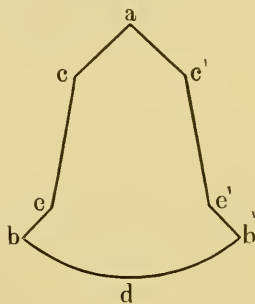


140.

Hegar's Anfrischungsfläche
mit markirten Suturen,
vereinigt



141.



142.

Anfrischungsfigur des
Verfassers.

Je nach der Grösse der Vagina ist a d 7 bis 10 cm, a b 8 bis 9 cm, b d b 7 bis 8 cm lang.

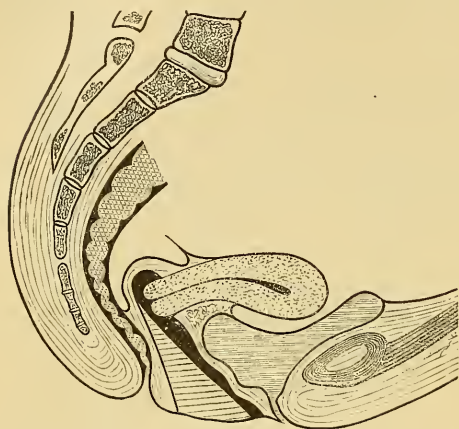
Hat man diese Figur vereinigt, so befindet sich in der hinteren Vaginalwand eine feste dreieckige Narbe. Figur 141 a b d. Diese Narbe hat den Zweck, eine Inversion der Scheide zu verhindern. Ist es auch unmöglich, die oberen, inneren Befestigungsmittel des Uterus wieder in ihrer Integrität herzustellen, so kann man doch der Scheide künstlich ihre Festigkeit wieder verschaffen. Dies geschieht durch Schaffung einer Narbe, welche, den Damm neu bildend, bis zur Portio hinzieht. Dadurch wird die Portio oben gehalten, also der Uterus erhoben.

Nach der Prolapsoperation muss die Patientin 14 Tage liegen.

Den Erfolg der Operation soll schematisch die Figur 143, S. 252 klar machen.

Bei dieser Operation „frische ich nicht an“, sondern ich resecire die Scheidenwand in ihrer ganzen Dicke, sodass das Peritonäum und der Mastdarm völlig bloss liegen.

Ist die Scheide nicht sehr weit, so operire ich folgendermaassen. Ich schneide vor dem Anus parallel mit der hinteren Commissur, ähnlich wie



143.

Vollkommener Effect

der Hegar'schen Prolapsoperation, die vereinigte Fläche ist durch Querstriche deutlich gemacht. Allerdings ist es unmöglich, diese Form der Narbe zu erzielen. Wie die Untersuchung unmittelbar nach der Operation beweist, schiebt sich die Narbe von oben nach unten zusammen, sodass die ganze Scheidenoberfläche sich etwas faltet.

man zusammennäht. Dadurch wird ein sehr fester und dicker Damm erzielt. Ist zuviel Material in der Vagina vorhanden, so wird der unterste Theil der Falte resecirt. Diese Methode hat auch den Vortheil, dass die Heilung sicher eintritt. Sogar wenn prima intentio an der äusseren Haut ausbleiben sollte, granulirt doch die tiefe Höhle zu einer festen Narbe zusammen. Der Blutverlust ist nicht entfernt so stark als bei der Loslösung des Dreiecks. Die Dauer der Operation ist eine kurze und ihre Ausführung eine sehr leichte.

Bei sehr grossen Rectocelen, die übrigens ziemlich selten sind, habe ich von der Portio angefangen einen handbreiten, wohl 15 cm langen Lappen der Scheide ausgeschnitten. Dabei ist mehrere Male der Douglasische Raum eröffnet, sofort aber ohne weitere Schädlichkeit geschlossen. Die Stelle des Rectums, wo die Scheide vom Rectum losgelöst, ist durch versenkte in die Rectalwand zu legende feine Katgutnähte etagenförmig zu verkleinern. Die vaginale Nahtvereinigung endet unten in einer ausgiebigen Dammplastik.

S. 50, Figur 22 bis 23 beschrieben, eine quere Wunde. Von dieser aus löse ich so hoch wie möglich, also 7 bis 8 cm, die ganze Vagina ab, sodass ein fingertiefer Trichter entsteht. Sodann vereinige ich die Wunde in der Tiefe sagittal durch versenkte Katgutnähte. Diese Nähte fassen auf beiden Seiten weit bis an die Innenfläche des Tuber Ischii das Gewebe und werden sehr fest geschnürt. Legt man den Querschnitt nicht unmittelbar hinter der Commissur, sondern etwa in der Mitte zwischen Anus und Vagina an, so sieht man den Levator ani, dessen beide auseinander gewichene Bäuche

Ist trotz wiederholter Operationen der Uterus immer wieder vorgefallen, ist die Hypertrophie des Vorfalles so stark, dass er nicht reponirt werden kann, kurz, führen die beschriebenen Operationen nicht zum Ziel, so bleibt die Exstirpation der Scheide und des Uterus oder die Ventrofixation mit theilweiser Excision der Scheide übrig. Wenn der totale Prolaps seit vielen Jahren besteht, colossal gewulstet und dick ist, wenn grosse Geschwürflächen die Plastik erschweren oder unmöglich machen und die Patientin über die Jahre der Conception hinaus ist, so habe ich öfters den Uterus nebst der Scheide entfernt. Denn den Uterus allein zu exstirpiren, würde nicht genügen. Die Masse des „Prolapses“ wird mehr von der Scheide als vom Uterus gebildet.

Ich machte diese Operation früher so, dass ich zunächst hinten am Douglasischen Raume einschmitt, dann die Parametrien und Ligamenta lata abtrennte und zuletzt, die Scheidenschnitte vorn am Harnröhrenwulste vereinigend, die vordere Scheidenwand von der Blase ablöste. Diese selbst wurde durch Tabaksbeutelnähte verkleinert und hoch nach oben geschoben. So wurde also der grösste Theil der Scheide sammt der Gebärmutter entfernt. Rings herum wurde das Peritonäum herabgezogen und an den Rest der Vagina angenäht. Auch die Stümpfe der Ligamenta lata befestigte ich an der Scheide. In den Defect, d. h. in das Loch nach dem Peritonäum zu kam ein abschliessender, aufsaugender Jodoformgazetampon.

Bei der Heilung ziehen das schrumpfende sich zurückziehende Peritonäum und die angenähten Stümpfe der Ligamenta lata den Vaginalrest nach oben. Es entsteht ein festes neues Diaphragma pelvis, das auch die Blase an ihren richtigen Platz bringt und dort erhält.

Immer auf Verbesserungen bedacht, operirte ich später folgendermaassen: Ich beginne vorn mit einem stumpfen Winkel am Harnröhrenwulst. Nachdem die ganze vordere Scheidenwand bis zum Uterus von der Blase getrennt ist, löse ich diese vom Uterus los. Die Blasenwundfläche wird durch eine grosse Anzahl sagittaler, versenkter Katgutnähte so verkleinert, dass der Peritonäalrand an der Blase mit dem Vaginalwundrande vereinigt werden kann. Nun werden die Scheidenschnitte herum geführt und der Douglasische Raum eröffnet und abgetrennt. Jetzt ist der Uterus gelöst und hängt nur beiderseitig an den Ligamentis latis. Diese werden stark herabgezogen, mit der Scheide fest vernäht, bezw. behufs Blutstillung umstochen, an der Scheide fixirt und dann abgeschnitten.

Zuletzt wird allseitig ringsherum das Peritonäum mit der Scheidenwunde vereinigt. Eine Tabaksbeutelnaht schliesst das Peritonäum circa 2 cm höher so ab, dass das ganze „Loch“ zusammengeschnürt

ist. Dann wird der Rest der Vagina nach oben geschoben und durch einen Tampon oben erhalten.

Auf diese Weise ist die Operation eleganter und in weniger Zeit auszuführen. Die Blutung ist geringer, die Heilung schneller und der Erfolg ein sehr guter.

Das Peritonäum zieht den Scheidenrest hoch hinauf, die Blase kommt an den richtigen Platz und Dammplastiken sind nicht mehr nöthig.

Gegen diese Operation ist allerdings geltend zu machen, dass der Verlust der Scheide und des Uterus selbst für Frauen, die Kinder nicht mehr begehren, immerhin ein Verlust ist. Im Princip wird man stets eine Operation vorziehen, die Organe erhält. Deshalb bin ich in neuerer Zeit dem Rathe Martin's gefolgt und habe lieber die Ventrofixation ausgeführt, gleichzeitig aber die Scheide durch Ausschneiden grosser Längsstreifen möglichst verkleinert. Diese Methode ist namentlich dann indicirt, wenn der Uterus normal gross ist.

Zuletzt halte ich die Ventrofixation auch bei den Seite 241 geschilderten Prolapsfällen für sehr segensreich. Ist allein bezw. vor allem der Uterus der schuldige Theil, senkt er sich primär, stülpt er die weder hypertrophische, noch zu grosse, noch überhaupt pathologische Scheide um, so muss sich auch eine rationelle Therapie wesentlich gegen den Uterus richten. Er wird „ventrofixirt“ und die so geheilte Patientin hat den grossen Vortheil, eine normale, zum Coitus und zum Gebären verwendbare Scheide zu behalten.

Somit würde man die Totalexstirpation des Uterus plus Resection der Scheide für die Fälle reserviren, wo bei alten Frauen auch in dem Zustande des Uterus: starke Hypertrophie, Myom, Carcinom, habituelle Menorrhagien, eine Indication zur Totalexstirpation läge. In anderen Fällen, bezw. bei jüngeren Frauen, würde man die Ventrofixation mit oder ohne Verkleinerung der Scheide ausführen.

Für alte Frauen, denen man weder ein längeres Krankenlager noch einen grösseren Blutverlust zumuthen kann, hat Freund jun.¹⁾ die alte Schnürnaht der Vagina wieder angewendet. Ein Draht wird subvaginal um den Prolaps herumgeführt, dann wird der Prolaps reponirt und der Draht zusammengezogen. Der enge, unterhalb des Uterus so entstehende Ring, eine künstliche Strictur, soll den Uterus am Prolabiren verhindern.

Pessarbehandlung²⁾.

Ist es auch zweifellos richtig, alle Prolapse zu operiren, so wird es doch immer Fälle geben, in denen eine Operation unmöglich ist,

¹⁾ Freund: C. f. G. 1893, No. 47. — Schramm: *ibid.* 1894, No. 45.

²⁾ Zwanck: Mon. f. G. 1853, p. 215. — Mayer: Mon. f. G. XII, 1. — Breisky:

z. B. aus dem einfachen Grunde, weil die Patientin sich nicht operiren lassen will. Auch ist manche Patientin zu schwach oder zu alt, man wagt nicht die Narcose und den Blutverlust ihr zuzumuthen, sie hat einen Herzfehler, Struma oder Aehnliches. Dann ist man gezwungen, Pessarien anzuwenden. Die meistgebrauchten sind die grossen und grössten Nummern der Mayer'schen Ringe, die auch aus Hartkautschuk hohl fabricirt werden. Dieselben sind sauber, drücken sich nicht zusammen, geben deshalb mehr Halt und reizen nicht. Man kommt mit verhältnissmässig kleineren Nummern der harten Ringe aus.

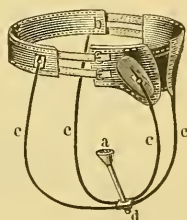
Sind auch alle Pessarien, welche die Scheide zu stark dehnen, irrationell, so lässt sich nicht leugnen, dass thatsächlich eine grosse Anzahl Patientinnen mit diesen Instrumenten vollkommen zufrieden sind. Freilich werden die Mehrzahl dieser Pessarien nicht von Aerzten, sondern von Hebammen, Bandagisten oder den Patientinnen selbst applicirt.

Werden grosse Ringe nicht vertragen, so nimmt man seine Zuflucht zu den „Hysterophoren“, von denen ein viel gebrauchtes in Figur 144 abgebildet ist. Sie bestehen aus einem Stempel a, welcher in der Vagina liegend, den Uterus trägt, einem Bauchgurt b, von welchem vier Gurte c c nach unten ziehen. Sie vereinigen sich in einer Platte, in welcher der Stempel durch eine Schraubvorrichtung d befestigt ist.

Der abgebildete Apparat zeichnet sich dadurch aus, dass die Gurte c am Bauchringe leicht verschieblich und leicht zu fixiren sind. Dadurch dass die Gurte c c sich zwischen den Beinen kreuzen, ist hinten der Anus und vorn die Harnröhrenmündung frei. Der Stempel a wird am besten aus weichem Gummi und nicht wie früher aus Holz gefertigt. Derartige Apparate werden von den Kranken meist nicht fortwährend getragen, weil sie bei dem Uebergange vom Sitzen zum Stehen, Gehen oder Liegen hinderlich sind, übelriechend werden u. s. w.

Bei Greisinnen, die trotz Schrumpfung der Vagina oft sehr unter dem Prolaps, namentlich den sich bald ausbildenden Geschwüren leiden, sind oft Pessarien nicht anzuwenden. Die Scheide ist zu unelastisch, sie schiebt kleinere Pessarien hinaus, grössere aber machen Schmerzen, Ausfluss und Blutungen.

In diesen Fällen wendet man wöchentlich ein- bis zweimal die Alaunglycerintamponade an. Die Tampons werden Abends eingelegt



144.
Hysterophor.

und bleiben in der Nacht liegen. Oder man lässt eine einfache T-Binde tragen, die an der Vulva eine weitere Pelotte besitzt.

Man hat auch durch Massage¹⁾, Prolapse „geheilt“. Massage wirkt bei frischen Prolapsen dadurch, dass die Hypertrophie bezw. die Wulstung zweifellos zu beseitigen ist. Dann kann eine grosse Scheide nebst grossem Uterus, die früher nicht zu reponiren waren, jetzt nach der Verkleinerung zurückgebracht werden. Bei Schonung und nunmehriger Vermeidung der Schädlichkeiten ist dauernde Heilung möglich. Solche Fälle habe ich selbst beobachtet.

Nach den Autoren über diesen Gegenstand soll durch methodische Kräftigung der Adductoren gleichsam durch Synergie auch eine Kräftigung und Verstärkung der Muskeln des Beckenbodens eintreten. Bedenkt man, welch grosse Wichtigkeit die Erschlaffung des Levator ani für den Prolaps hat, so muss man zugeben, dass, falls der Levator ani normal zu machen ist, dadurch auch der Prolaps günstig beeinflusst werden muss. Indessen beobachtet man meist nach der „Heilung“ durch Massage sehr bald Recidive, die zur Operation zwingen.

H. Die Inversion.

Aetiologie.

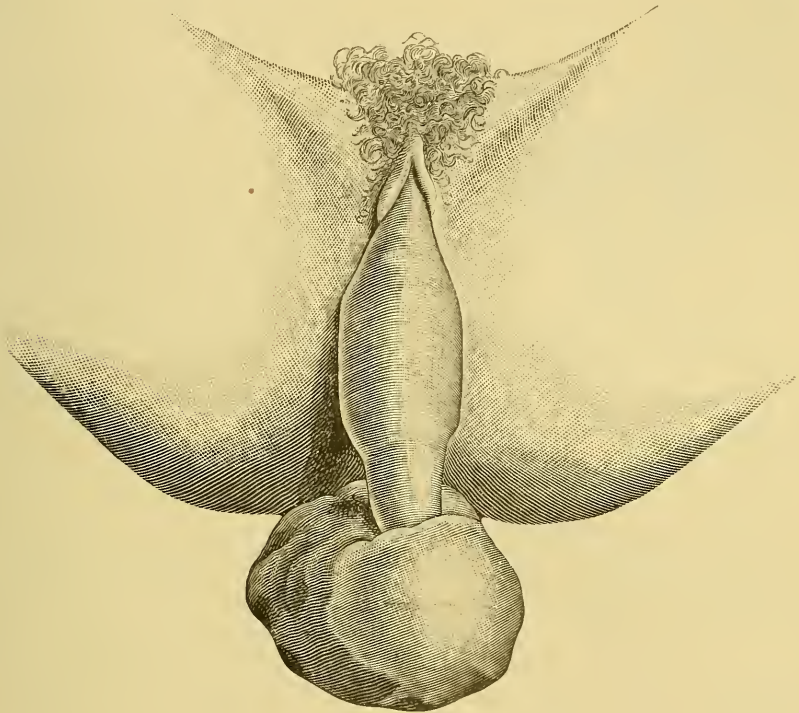
Nach rechtzeitigen Geburten, sehr selten nach Aborten stülpt sich aus Gründen die nicht hierher gehören, mitunter der Uterusfundus ein, allmählich tritt er tiefer, durch den Cervicalcanal hindurch und schliesslich liegt der umgestülpte, invertirte Uterus in der Scheide, oder prolabirt sogar bis vor die Vulva. Stirbt die Frau nicht an den Folgen der acuten Umstülpung — Blutung oder fortschreitender septischer Entzündung — so bleibt die Inversion chronisch.

Ausserdem entsteht noch die Inversion durch Geschwülste. Liegt eine Geschwulst gerade im Fundus, wird das umgebende Uterusgewebe atrophisch, oder degenerirt es fettig, so gleitet die Geschwulst in die Uterushöhle hinein. Theils durch die Schwere der Geschwulst, theils durch die Uteruscontractionen wird der Tumor — den Uterus nachziehend — tiefer geschoben. Am Ende tritt der Tumor durch den Muttermund, ja selbst vor die Vulva. Sowohl gutartige als bösartige Tumoren führen zur Inversion.

¹⁾ **Ziegenspeck:** Verh. d. d. Ges. f. Gyn. 1889, p. 128. — **v. Braun-Fernwald u. Kreissel:** *Klin. Beiträge zur manuell. Behandl. der Frauenkrankheiten.* Wien 1889. — **Fellner:** *Die Thure-Brandt'sche Behandlung der weibl. Sexualorgane.* Wien 1889. — **Rübmeier:** Wien. med. Wochenschr. 1889, 362. — **Sielsky:** C. f. G. 1889, 49. — **Dollinger:** *Die Massage.* Stuttgart 1890.

Anatomie.

In den meisten Fällen war der Cervicalcanal noch vorhanden, sodass man in der Scheide den umgestülpten Uteruskörper, darüber aber den Muttermund fühlte. Indessen sah ich doch drei Inversionen, bei denen absolut kein Cervix mehr zu entdecken war. Der obere Theil der Scheide hatte sich an der Inversion mit betheilig. In dem Falle



145.

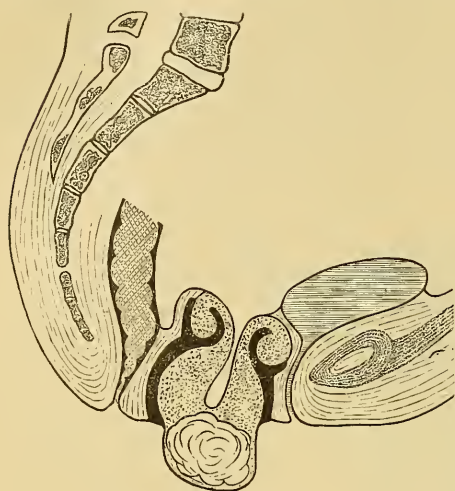
Inversion des Uterus und der Scheide.

Nach der Natur gezeichnet von Dr. Rosenstein (Breslau). Oberhalb des Tumors bildet die erste Erhöhung des Prolaps die Grenze zwischen Uterus und Vagina.

(Figur 145) war der Uterus sammt der Scheide so umgekrempelt, dass selbst am Präparat nach der Excision der Cervix nicht gefunden wurde.

Die Blase ist nicht dislocirt. Bei frischen puerperalen Inversionen werden wohl die Ovarien mit im Trichter liegen, dagegen befinden sich, wenigstens nach meinen Beobachtungen, keine Gedärme im Trichter. Späterhin werden die Ovarien nach oben gezogen, sodass der Uterus

klein und der Trichter eng wird, so eng, dass man nicht einmal den Finger hineinpresse kann. Die Grösse des Uterus ist sehr wechselnd.



146.

Inversion des Uterus
mit Myom im Fundus.

Während er in dem einen Falle als kleine, feste, harte, kugelförmige Geschwulst gefühlt wurde, erscheint er in anderen Fällen gross, weich, eindrückbar, abgeplattet, fast ödematös.

In der Figur 146 ist ein invertirter Uterus dargestellt, in dessen Fundus nur von einer geringen Schicht Uterusgewebe oben und unten umgeben ein grosses Myom sitzt. Sitzt das Myom in der Seitenwandung, so kann auch eine partielle Inversion entstehen, namentlich wenn etwa mit einer Zange das Myom angezogen wird. In solchen Fällen ist die Diagnose schwierig,

und es ist schon einige Male beim Abschneiden eines solchen vermeintlichen Polypen die Peritonäalhöhle eröffnet.

Symptome und Verlauf.

Das wichtigste Symptom der acuten Inversion: die Blutung dauert bei der chronischen Inversion fort, theils als Menorrhagie, theils als Metrorrhagie, z. B. beim Coitus. Auch Eiter, Hautfetzen und Schleim gehen ab. Die Zerrung der peritonäalen Ligamente verursacht Schmerzen, die namentlich bei der Ausbildung eines Prolapses zunehmen. Die Compression, welche der sich verengende Muttermund auf den Cervix ausübt, kann zu Stauung, ja zu Gangrän des Uteruskörpers führen. Indessen sind auch Fälle beobachtet, in denen die Inversion Jahrzehnte lang symptomlos bestanden hatte. Ja gerade weil jedes Symptom fehlte, war der Uterus für eine Geschwulst gehalten und abgetragen.

Im weiteren Verlaufe treten alle Folgen des wiederholten starken Blutverlustes ein. Die Patientinnen können jahrelang zu Bett liegen, da jede Bewegung die stärksten Blutungen hervorruft.

Diagnose und Prognose.

Man muss erstens nachweisen, dass der Uterus nicht da ist, wo er sein sollte und zweitens, dass der in der Scheide gefühlte Tumor wirklich der Uterus ist.

Nachdem die Anamnese die Inversion wahrscheinlich gemacht hat, explorirt man combinirt. Die Diagnose wird wesentlich durch die sorgfältige combinirte Abtastung gestellt. Oft sind die Patientinnen so mager und heruntergekommen, dass man die inneren Genitalien leicht abtasten kann. Sind aber die Bauchdecken zu resistent und fettreich, um den Beckeneingang gut abtasten zu können, so wird von Mastdarm und Vagina allein und combinirt von Vagina und Blase (mit der Sonde), von Blase und Mastdarm aus combinirt untersucht. Namentlich vom Mastdarm aus wird man den Trichter der Inversion zu fühlen suchen. So muss man zum Ziel kommen, wenn nicht ohne, so mit Narcose. Da eine rationelle Therapie ohne Diagnose unmöglich, so ist es ganz unbedingt nothwendig, dass man völlig im Klaren ist. Zunächst geht man mit einem oder mit zwei Fingern in das Scheidengewölbe und sucht sich den Cervix auf. Man zieht gleichzeitig mit einer Muzeuxschen Zange oder unmittelbar mit der andern Hand den vermeintlichen Uterus nach unten. Wird dabei die Portio kürzer, stülpt sie sich um, geht sie gleichsam in das Scheidengewölbe über, wird die Rinne flacher, ja verschwindet der Cervix, so liegt eine Inversion vor. Wird dabei die Portio eher länger, steigt sie, ohne ihre Form zu verändern beim Zug am Tumor etwas herab, oder gelingt es den Tumor etwas herabzuziehen, ohne dass die Portio flacher und kleiner wird, so handelt es sich um einen gestielten Polypen. Ist es unmöglich, zwischen Tumor und Cervix mit dem Finger einzudringen, so schiebt man rings um den Stiel die Sonde nach oben. Gleitet sie weit hinein, so ist eine Uterushöhle vorhanden, also der Uterus nicht umgestülpt. Man muss vorsichtig sein, damit der Uterus nicht durchbohrt wird, gerade in diesen Fällen ist er oft weich und mürbe. Auch gelingt es trotz grosser Mühe durchaus nicht immer mit der Sonde in die Uterushöhle zu kommen, obwohl die Höhle vorhanden ist.

Auch wenn das unterste Ende des Prolapses sicher durch einen Tumor gebildet wird, kann doch der Stiel des Tumors zum Theil vom invertirten Uterus gebildet sein. Dies wird stets dann, wenn der Stiel auffallend dick ist, gemuthmaasst werden. Es kann also eine partielle trichterförmige Inversion, eine Einstülpung des Uterus von dem herabtretenden Tumor bewirkt sein. Diese partiellen Inversionen sah ich stets seitlich.

Die Prognose ist ohne operativen Eingriff schlecht, da die Blutungen andauern, und der Zerfall der Geschwulst zu Sepsis führt. Die Reposition gelang nach 13 und mehr Jahren, danach tritt völlige Gesundheit, auch Schwangerschaft ein. Die spontane Reversion ist beobachtet.

Therapie.

Die Therapie besteht in Enucleation eines Tumors, Reposition des Uterus, und falls diese nicht gelingt, in Operation. Wenn die Inversion keine Symptome mehr macht, so könnte man abwarten.

Die Reposition führt man in der Narcose aus. Unter Controle von aussen, damit nicht etwa der hochgedrängte Uterus von der Scheide abreisst, schiebt man den Uterus in und durch den Cervix hindurch. Der Uterus muss von der ganzen Hand umfasst und durch diesen Druck weicher und blutleerer gemacht werden, die sich spreizenden Finger bohren sich in die Rinnen des Cervix ein und drängen den Muttermundsrand nach aussen. Auch ist empfohlen, eine Tubengegend zuerst zu reinvertiren und Längsincisionen in das Corpus zu machen. Statt des Drucks von aussen ist die Portio vaginalis mit Haken, Muzeux'schen Zangen oder mit durchgezogenen Seidenbändern festgehalten. Dies möchte ich ernstlich widerrathen, die Kraft, die man braucht, ist zu gross, man zerfetzt die Portio und setzt neue Gefahren durch die vielen Wunden.

Kommt man in der angegebenen Art nicht zum Ziel, so wird ein mit Wasser oder Luft gefüllter Kolpeurynter in die Scheide gelegt. Der permanente Druck erweicht den Uterus, verkleinert ihn und drängt ihn in den Cervix. Die Methode führt in Fällen zum Ziel, bei denen die stärkste Kraftanwendung Nichts erreichte. Die Reinversion erfolgt dabei sowohl ganz unmerklich langsam als unter lebhafter Wehenaction des Uterus. Wunderbar ist es, dass die spontane Reinversion allmählich vollständig erfolgt, wenn nur der Uterusfundus erst im Cervix ist, obwohl doch jetzt der Kolpeurynter wirkungslos sein muss.

Hat man auch auf diese Weise keinen Erfolg, so hindern wohl feste Verwachsungen in und über dem Trichter die Reduction des Organs. Dann sucht man die Uterinschleimhaut durch Aetzungen oder starke Adstringentien so zu verändern, dass der Blut- und Schleimabgang aufhört.

Sind aber die Beschwerden erheblich, so habe ich den Uterus amputirt. Dies kann nicht einfach durch Abschneiden geschehen, weil sonst die blutende und später eiternde Wundfläche sich sofort nach oben in die Abdominalhöhle hinein umklappen würde. Ich verfuhr folgendermaassen: Zuerst wurde durch vier Nähte rechts, links, vorn und hinten die Portio an den invertirten Uterus festgenäht. Dann wurde 1 cm unterhalb der vier Nähte der Uterus abgeschnitten, nun wurde der Trichter keilförmig ausgeschnitten und vernäht. Wo es blutete, wurden noch Umstechungen gemacht. Ein grosser Jodoform-

gazetampon lag auf der Operationswunde. Nach 10 Tagen entfernte ich den Tampon und löste die erreichbaren Suturen ab. Die vier Nähte, welche den Uterus fixiren, fesseln die blutende Fläche unten, sodass bei einer eventuellen Hämorrhagie die Stillung keine Schwierigkeiten gehabt hätte.

Nach der Heilung formirt sich eine normale Portio. Diese Methode ist ohne Zweifel leicht und sicher, sie giebt gute Resultate — aber sie opfert immerhin den Uterus. Ungünstige Resultate ergab die Methode der Laparotomie und Erweiterung des Trichters von oben. Es gelang durchaus nicht immer, den Trichter zu erweitern und die Reposition zu bewirken. Auch sind Todesfälle registriert.

Eine sehr beachtenswerthe Methode der Heilung, die gewiss berufen ist, die Amputation zu verdrängen, empfahl Küstner. Er eröffnet den Douglasischen Raum, geht durch diese Oeffnung in die Abdominalhöhle ein, touchirt den Inversionstrichter und schneidet die hintere Wand des Uterus vom Fundus bis an den äusseren Muttermund völlig durch. Hierauf Umstülpung, Naht des Uterus von der Peritonäalseite aus, Schluss der Wunde des Douglasischen Raumes. — Ist der Uterus gesund und die Patientin jung, so ist diese Methode der Amputation vorzuziehen.

Hat eine Geschwulst die Inversion verursacht, so wird die Geschwulst sorgfältig abgetrennt, bezw. ausgeschält. Ich mache diese Operation so, wie die Abtragung des invertirten Uterus, um vor allen Ueberraschungen gesichert zu sein. In einem Falle, bei dem die Geschwulst verfault war und auch der Uterus sich an der Fäulniss theiligt hatte, schnitt ich den Uterus mit dem Paquélin'schen Messer ab. Als das den Uterus ringförmig umkreisende Messer das Peritonäum in der Mitte eröffnete, wurde sofort das Loch durch eine feste Naht geschlossen¹⁾.

1) **Virchow:** Virch. A. 1854, VII, 167. — **Scanzoni:** Scanzoni's Beitr. V, 83. — **Schröder:** Berl. klin. Wochenschr. 1868, 46. — **W. A. Freund:** Zur Pathologie u. Therapie der veralteten Inversio uteri. Breslau 1870. — **Spiegelberg:** A. f. G. IV, 350, u. V, 118. — **Hennig:** A. f. G. VI, VII, VIII. — **Schwarz:** A. f. G. XIII, p. 448. — **Bruntzel:** A. f. G. XIII, p. 366. — **Fürst:** A. f. G. XX, 425. — **Lauenstein:** C. f. G. 1883, 731. — **Schüle:** Z. f. G. 1884, 345. — **Werth:** A. f. G. XXII, p. 65. — **Spiegelberg:** A. f. G. IV, 350; V, 118. — **Schröder:** Berl. klin. Wochenschr. 1868, 46. — **Breisky:** Prag. med. Wochenschr. 1877, 20; 1878, 18. — **Kroner:** A. f. G. XIV u. XVI. — **Howitz:** C. f. G. 1881, No. 6. — **Hildebrandt:** Volkmann's Vortr. 47. — **Barsony:** C. f. G. 1890, 500. — **Neugebauer:** C. f. G. 1890, Beilage p. 141. — **Kocks:** C. f. G. 1890, 658. — **Küstner:** C. f. G. 1893, No. 41.

I. Die selteneren Lageveränderungen der Gebärmutter.

Ohne praktische Bedeutung ist die extramediane Stellung der Gebärmutter. Eine Abweichung der Portio nach einer oder der anderen Seite ist sowohl angeboren als erworben. Im letzteren Falle schoben, bezw. zogen Exsudate, Pseudomembranen oder Tumoren den Uterus nach rechts oder nach links. Auf diese Weise entsteht auch eine Lateroversion. Dieselbe kann ausserdem Folge der mangelhaften Ausbildung der einen Uterushälfte sein. So liegt der unicornie Uterus stets stark nach der betreffenden Seite.

Auch kann der Uterus um seine Längsachse gedreht sein. Dies wird oft durch eine entzündliche Schrumpfung einer Douglasischen Falte bewirkt. Bei benachbarten Tumoren und Verzerrung dreht sich der Uterus ebenfalls um seine Längsachse (Torsion).

Die Elevation des Uterus ist nur eine Complication anderer pathologischer Zustände. Bei parametrischen Exsudaten an der vorderen Bauchwand wird oft der Uterus hoch erhoben, Fibrome, Ovarientumoren und extrauterine Fruchtsäcke schieben die Portio aus dem Becken nach oben, sodass sie kaum zu erreichen ist. Ein sich in der Uteruswand entwickelndes Myom kann den Fundus uteri bis an den Magen emporheben, bezw. die Höhle zu einem 30 cm langen Canal umwandeln.

Sehr selten gelangt der Uterus in einen Bruchsack. Bedenkt man, dass der Uterus im Fötalleben über dem Becken liegt, so kann leicht ein Ovarium oder die Tube in den Bruchsack gelangen und den Uterus nachziehen. Dann handelt es sich um eine *Hernia uteri inguinalis*. Ein derartiger Uterus kann geschwängert werden. Bestehen Symptome, so würde die Exstirpation des Uterus zu machen sein¹⁾.

1) **Fr. Tiedemann:** Von der Duverney'schen etc. und der schiefen Gestaltung und Lage der Gebärmutter. Heidelberg und Leipzig 1840. — **M. B. Freund:** Beiträge zur Gynäkologie v. Betschler. Breslau 1864. II, 1885. — **Leopold:** A. f. G. XIV, 1879, 378. — **Brunner:** Herniologische Beobachtungen. Beitr. z. klin. Chir. IV, 1. u. 2. Heft.

Neuntes Capitel.

Die Neubildungen der Gebärmutter.

A. Die Myome¹⁾.

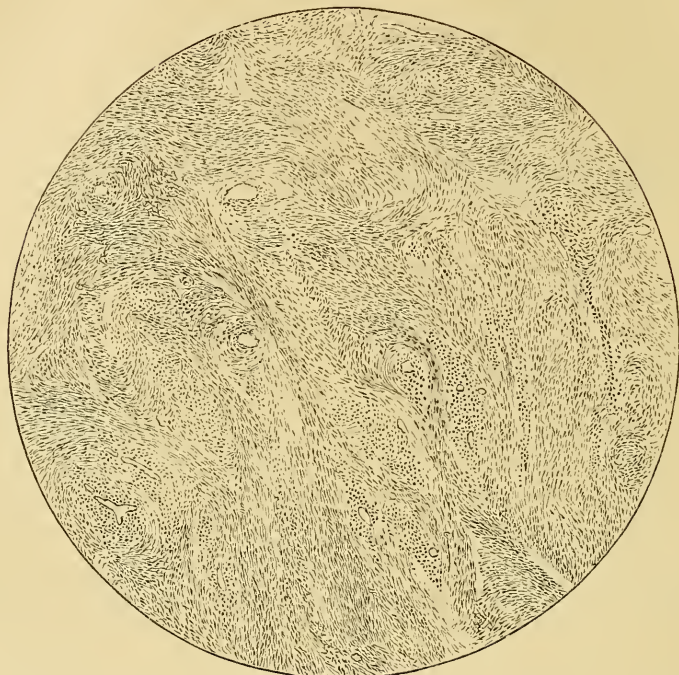Das Myom des Uterus ist eine partielle Hyperplasie des Uterusgewebes. Nach Gottschalk hängt ihre Entstehung und ihr Wachsthum mit den Muskelfasern der kleinsten Arterien zusammen. Fast bei jeder zehnten Frau hat man ein oder mehrere Myome im Uterus bei der Section gefunden. Myome kommen von der Pubertätszeit an vor.

In einem einzigen Uterus liegen unzählige verschieden grosse Myome, welche beim Wachsthum sich gegenseitig beschränken, sodass abgeplattete, halbrunde oder ganz unregelmässige Formen entstehen. Tritt dann die senile Involution des Uterus und die Verkalkung der kleinen Myome ein, so sieht ein solcher Uterus aus wie ein Sack voll Kartoffeln. Aber auch ein einziges Myom kann zu einer kolossalen Grösse heranwachsen.

Im Corpus uteri sitzen die Myome am häufigsten, am seltensten im Cervix. Mikroskopisch bestehen die Myome aus glatten Muskelfasern, deren einzelne Bündel durch Bindegewebe getrennt sind. Gefässe verlaufen in dem Bindegewebe, namentlich in der Kapsel. Bei jungen Myomen wiegen die Muskelfasern vor. Ein Schnitt aus einem

¹⁾ **Hildebrandt:** Volkmann's Vortr. 1872. — **Virchow:** Die krankhaften Geschwülste III, p. 107 u. 116. — **Küster:** Beitr. zur Geb. u. Gyn. Berlin. I, p. 7. — **Winckel:** Volkmann's Vortr. No. 98. — **Michels:** Fibromyome des Uterus. Stuttgart 1877. — **Röhrig:** Berl. klin. Wochenschr. 1877, 30, u. Z. f. G. V. — **Engelmann:** Z. f. G. I. — **Kleinwächter:** Z. f. G. IX. — **Ruge:** Z. f. G. V. — **Schultze:** Jenaische Zeitschr. V, p. 350. — **Mörücke:** Z. f. G. VII, 418. — **Schorler:** Z. f. G. XI, 140. — **Berg:** Z. f. G. VIII, 120. — **Leopold:** Arch. f. phys. Heilkd. 1873, 414. **Fränkel u. Schuchhardt:** A. f. G. XIX, 277. — **Fehling u. Leopold:** A. f. G. VII, 531. — **Grammatikati:** A. f. G. XVII, 139. — **Martin:** Berl. Beitr. z. Geb. u. Gyn. III, 33. — **Krukenberg:** A. f. G. XXI, 166. — **Babes:** Centralbl. f. Chir. 1882, p. 212. — **Diesterweg:** Z. f. G. IX, 191. — **Lehnerdt:** Z. f. G. III, 359. — **Amann:** Münch. med. Wochenschr. 1888, 51. — **Eugström:** C. f. G. 1890, Beil. 59. — **Fehling:** C. f. G. 1890, 29. — **Bulius:** Z. f. G. 358.

ältern Myom trifft die Muskelbündel der Quere und der Länge nach, wie Figur 147 bei schwacher Vergrößerung zeigt.



147.

Uterusmyom.

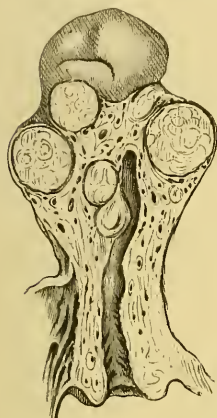Klinisch hat man drei verschiedene Arten unterschieden: subperitonäale, interstitielle und submucöse Myome.

Wächst eine Geschwulst in den äusseren Schichten des Uterus, so wächst sie nach der Bauchhöhle hin (Figur 148). Die Geschwulst ist nur von einer dünnen Schicht Uterusgewebe überzogen und befindet sich dicht unter dem Peritonäum, daher „subperitonäales Myom“. Solange die Geschwulst klein ist, kann sie als kleine, nussgrosse, harte Geschwulst auf dem Uterus sitzen. Wird die Geschwulst grösser, hebt sie sich aus dem Uterus heraus, so bildet sich ein Stiel; subperitonäaler Polyp.

Werden die subperitonäalen Myome grösser, so fallen sie vorn über und liegen im Hängebauch. Dabei wird der Uterus nachgezogen, die Portio steigt nach oben. Ja der Cervix kann dünn werden, zerreißen oder sich um die Achse drehen. Der Uterus ist in seltenen Fällen 20, ja 30 cm lang über den Tumor hinweg bandartig ausgezogen. Eine

Höhle von 36 cm Länge fand ich in einem Falle, wo der Fundus bis zum Magen reichte und der Uterus, wie eine Tube über den Ovarienweg lief, so über das Myom hinweglief.

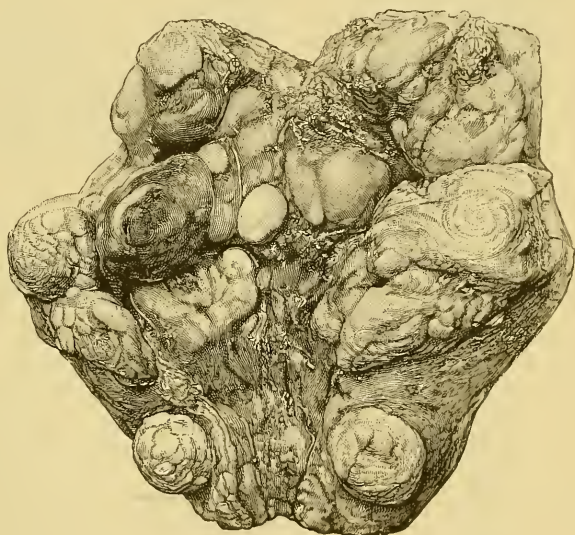Sitzt das Myom gestielt, als peritonäaler Polyp, so kommen auch Achsendrehungen des Stiels vor. Dann stirbt der Tumor, dessen Ernährungsquelle abgeschnitten ist, ab, er wird nekrotisch. Darm- und Netzadhäsionen bilden sich. Ja ein Myom kann in verschiedenen Lappen wachsen, sodass Därme zwischen einzelnen Partien fixirt und adhärent werden. Auch kann der Cervicalcanal so zusammengedrückt sein, dass Hämatometra entsteht, oder im Gegentheil wird die Schleim-



148.

Mehrere Myome in einem Uterus,

oben ein subperitonäales, rechts und links ein festes, von einer Bindegewebskapsel umgebenes, nach der Uterushöhle zwei submucöse Myome. Im Uterus Gefässdilatation.



149.

Unzählige kleine Myome in einem vaginal exstirpirten Uterus.

haut bei enorm gezerrem Uterus so atrophisch, dass sie weder Blut noch Schleim abscheidet.

Die Ovarien sind meist etwas vergrößert. In anderen Fällen findet man varicöse Partien im Ligamentum latum am Uterusrande. Fingerdicke Venen sind keine Seltenheit. Dann sind öfter auch die Ovarien sehr stark vergrößert. Namentlich können die Ovarien allein durch Oedem zu faustgrossen Geschwülsten werden. Dies ist gewöhnlich der Fall bei partiellem Absterben benachbarter Geschwulstknoten. Auch Hämatome der Ovarien in verschiedenen Stadien der Rückbildung habe ich öfter gefunden. Oder die Ovarien werden beim Hineinwachsen

des Tumors in den oberen Theil des Ligamentes fest auf den Tumor gezogen. Ich fand schon das Ovarium ganz vorn als 10 cm langes Band über den Tumor ausgezogen. Die Lage der Ovarien ist der beste Fingerzeig für die Beurtheilung des Ortes der Entstehung eines Myoms. Liegen z. B. die Ovarien tief und ragt der Tumor bis zum Magen, so entwickelt er sich im Fundus, man darf hoffen, bei Abtragung des Tumors die Höhle des Uterus uneröffnet zu lassen. Liegen aber die Ovarien oben auf dem Tumor, so wird man auch beim Abtragen die Höhle eröffnen.

Sind die Bauchdecken resistent und ist das Myom gross, so drückt es den Uterus herab. Entstehen subperitonäale Myome mehr am Seitenrande des Uterus, so entfalten sie das Ligamentum latum und liegen vollkommen zwischen seinen Blättern, im Parametrium und Subserosium, also extra-peritonäal. Sind auch die meisten Myome der Lig. lata schon deshalb als Uterusmyome anzusehen, weil ausserdem noch viele andere Myome im Uterus sich befinden, so sieht man dennoch Myome im Ligamentum latum, die makroskopisch nicht mit dem Uterus zusammenhängen.

Gerade diese Myome wachsen tief in die Beckenhöhle herab, lassen sich leicht ausschälen, und können sowohl hart als weich, klein oder grossknollig sein. Ein im Cervix sich entwickelndes Myom comprimirt die Harnröhre, sodass es zu *stillicidium urinae* bei Ausdehnung der Blase und Harnverhaltung kommt. Auch zieht ein solches Myom den Blasenvertex hoch nach oben. Bei der Operation fühlt man deshalb nicht eine *Excavatio vesicouterina*. Die Blase ist leicht zu verletzen.

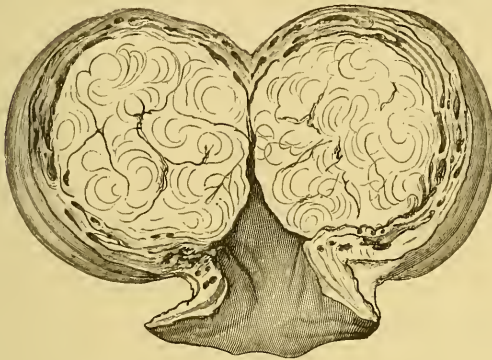Adhäsionen an Nachbarorganen sind nicht die Regel, denn die Myome sind mit normalem Peritonäum überzogen. Arbeitet aber die Frau schwer, fällt sie, blutet es dabei aus einer Verletzung des Myoms, so kommt es zu Verklebungen und Verwachsungen. Ascites fehlt in der Regel.

Die in der Uteruswand befindlichen Myome nennt man *interstitielle*. Diese Myome sind nicht etwa besonders zum Wachsthum prädisponirt. Der Grund des Wachsthums ist eine der speciellen Geschwulst immanente, von äusseren Umständen unabhängige Wachsthumsenergie. Vielleicht lehrt die Untersuchung mit dem Mikroskop diese Gründe verstehen. Jedenfalls fand ich öfter interstitielle Geschwülste klein geblieben und verkalkt, während subperitonäale durch ganz dünnen Stiel mit dem Uterus verbundene Myome colossal gewachsen waren. Demnach scheint für das Wachsthum der Geschwulst die *Species*, nicht die Lage oder die Gefässverbindung bedingend zu sein.

Auch bei interstitiellen Geschwülsten wird die Höhle des Uterus oft stark verzerrt, lang und breit. Bei einem langsam gewachsenen

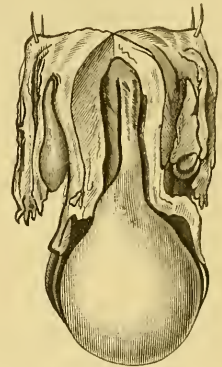Myom einer Virgo fand ich eine über 30 cm lange und 10 cm breite Uterushöhle.

Die interstitiellen Myome sind meist von der Muskulatur durch ein Geschwulstbett, eine lose Kapsel getrennt, aus der man die Geschwulst



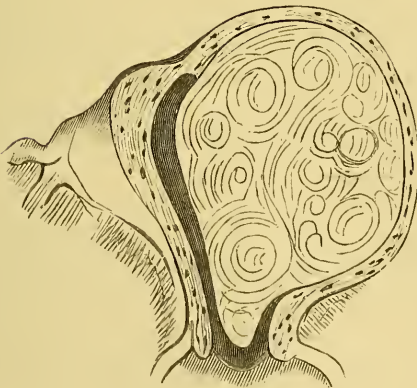
150.

Grosses, interstitiell entstandenes Myom der vorderen Uteruswand, keine deutliche Abgrenzung vom Mutterboden, enorm weite Gefässe an der Grenze des Myoms.



152.

Gestielte Myome vom Fundus ausgehend.



151.

Breithasig aufsitzendes, grosses submucöses Myom.



153.

Fibröser Polyp vom Cervicalcanal ausgehend.

herausdrücken, enucleiren, auskernen kann. Seltener ist der Uebergang mehr diffus: man kann die Geschwulst nur mit starker Verletzung der Muskulatur herausreissen, überall haftet an dem Myom Uterusgewebe.

Entsteht ein Myom in den Uterusschichten dicht unter der Schleim-

haut, so wächst es in die Uterushöhle hinein. Es bildet sich ein submucöses Myom. Ein solches kann nur mit einem Kreisabschnitt die Uterusschleimhaut in die Höhle hineinwölben (Figur 150). Oder es kann auch grösstentheils in der Höhle liegen, als breitbasiger Polyp aufsitzen (Figur 151). Zuletzt ist möglich, dass das Myom in die Uterushöhle so hineinwächst, dass es nur durch einen Stiel mit dem Uterusparenchym verbunden ist, d. h. dass ein Polyp entsteht (Figur 152 und 153). Dieser wiederum kann im Uterus liegen bleiben, z. B. bei engem Muttermund, oder er kann in die Scheide geboren werden, z. B. bei einer Multipara. Ist der Polyp sehr gross, so verletzt er die Scheide durch Druck und Reibung, er verwächst sogar mit ihr. Dann wird die Diagnose schwanken, man kann an eine vaginale Provenienz denken (vgl. S. 73). Haben auch die Polypen meist eine runde Form, so presst doch, wenn sie theils im Uterus, theils in der Scheide liegen, der Muttermund eine Rinne in die Geschwulst. Dann entstehen sanduhrförmige Geschwülste.

Der Stiel führt die ernährenden Gefässe zum Polypen, sodass unter Umständen dicke, stark blutende Gefässe im Stiel verlaufen. Häufig ist nur ein Polyp vorhanden, doch kommen auch Fälle vor, wo nach Entfernen des einen ein höher liegendes Myom polypös wird. Alle Formen von Myomen können sich combiniren, sodass in bezw. an einem Uterus eine ganze Anzahl Geschwülste sich finden. Durch Druck, Zerrung und Gegeneinanderwachsen von Myomen der verschiedenen Uteruswände wird die Höhle so unregelmässig, dass ein Sondiren bezw. eine intrauterine Therapie unmöglich ist. Schon bei einem Myom kann, wie in dem S. 267, Figur 150 abgebildeten Falle, die Sondirung nicht gelingen.

Eine eigenthümliche Form von Myomen sind die sogenannten Cystenmyome, eine Geschwulstspecies, die namentlich durch die Schwierigkeit der Differentialdiagnose mit anderen Abdominaltumoren: den Ovarialcysten, das Interesse der Gynäkologen geweckt hat. Sie erreichen eine bedeutende Grösse und wachsen oft durch Cystenbildung scheinbar ruckweise sehr schnell. Sie sitzen nicht speciell an der Aussen- oder Innenfläche des Uterus, sondern sind sowohl dicht unter der Schleimhaut, als auch subperitonäal und intraligamentär angetroffen. Diese Tumoren enthalten multiple, erweichte Partien oder auch erweiterte Lymphsinus, die zwar unter einander communiciren, aber doch nicht so weit sind und so frei ineinander übergehen, dass es gelänge, durch eine Punction den ganzen flüssigen Inhalt zu entleeren. Der entleerte Inhalt coagulirt oft an der Luft zu einer citronengelben Gallerte. Pungirt man aber nach einigen Tagen wieder, so fehlt die Gerinnung.

Das „Cystöswerden“ eines Myoms ist ein Degenerationsvorgang. Man findet auch im Centrum kleiner Myome cystöse Partien. Solche Myome sehen meist auffallend weiss aus und sind gefässarm.

Mit zu den Myomen gehören wohl die seltenen Uteruscysten. Man findet eine einzelne grosse von dicker Uterusmuskulatur umgebene glattwandige Cyste, die den Uterus gleichmässig vergrössert.

Schwierig für die Operation sind die teleangiektatischen Myome, in denen massenhafte weite, lacunenartige Blutgefässe verlaufen. Dabei sind auch die zuführenden Gefässe verdickt. Ich sah Venen in den Ligamentis latissimis von der Dicke eines Dünndarms. Dennoch gelingt es, auch diese Geschwülste durch vorsichtiges Unterbinden blutleer zu entfernen.

Als sehr grosse Seltenheit hat man auch in einem Polypen eine mit Cylinderepithel ausgekleidete Höhle gefunden.

Die an den Myomen sitzenden Adhäsionen sind verschiedener Art. Zunächst kann ein Myom in Folge häufiger Insulte, welche den hervorragenden Leib treffen, ausgedehnt flächenartig mit dem Peritoneum parietale vorn verwachsen. Sodann ist mitunter das Netz auf den Tumor aufgeklebt und lässt sich ohne bedeutende Blutung lösen. Auch bleibt von früheren Adhäsionen nur ein Gefäss zurück, sodass man ein ganz isolirtes bleistift dickes Gefäss von der Bauchwand oder dem Netz zu dem Tumor ziehen sieht. Selbst mehrere solcher Gefässe ziehen von verschiedenen Seiten zum Tumor hin. Der Darm klebt ebenfalls an dem Tumor an. Meist ist er leicht abzuziehen. Es giebt aber auch Fälle, wo die Därme — vielleicht schon seit vielen Jahren — so fest und ausgedehnt mit dem Tumor verwachsen sind, dass an Ablösung aller Schlingen nicht zu denken ist. Dann muss man sich mit der Castration begnügen. Selbst diese kann unmöglich sein, wenn die Verwachsungen so fest und massenhaft sind, dass man die Ovarien überhaupt nicht findet. Sind solche Patientinnen decrepide, kann man ihnen eine stundenlange blutige Operation nicht zumuthen, so bleibt Nichts übrig als unverrichteter Sache das Abdomen zu schliessen. Dies ist mir allerdings nur einmal vorgekommen.

In den Uterusmyomen kommen verschiedene regressive Metamorphosen, sowohl von chronischem als von acutem Charakter vor. Zunächst werden — namentlich kleine Myome — sehr hart, fest und zähe, sodass sie beim Schneiden knirschen. Dann lagert sich Kalk in dem Myom ab. Das restirende Gewebe scheint dabei weicher zu werden und einzuschmelzen, wenigstens findet man beim Durchsägen eines verkalkten Myoms meist zwischen den Kalkmassen erweichte Herde, mit Detritus, röthlichen Fetzen und Brei angefüllt. Auch ganz grosse

Myome können verkalken. So sah ich bei einer Section ein kindskopfgrosses, nur durch eine Peritonäalfalte am Uterus befestigtes Myom, das jahrelang als Lithopädion diagnosticirt war. Der Grad der Verkalkung ist verschieden. Ich machte die Amputation des Uterus bei einem Mädchen. Auf dem Uterus befand sich ein colossales subperitonäales, weiches Myom und in dem Uterus interstitiell ein kleines verkalktes Myom. Weshalb diese Geschwulst verkalkt, die andere schnell gewachsen war, ist doch schwer zu erklären. Jedenfalls ist der Mangel an Ernährung hier wie anderswo der Grund der Verkalkung. Denn auch bei langdauernder Ergotinbehandlung, bei der das Ernährungsmaterial abgeschnitten wird, kommt es zur Verkalkung eines Myoms.

Es sind hier auch die sogenannten Uterussteine zu erwähnen: ganz verkalkte, vom Mutterboden abgetrennte Myome, die zufällig bei Sectionen im Uterus gefunden sind oder bei Lebzeiten ausgestossen wurden.

Ein anderer regressiver Vorgang soll die Verfettung sein. Verfettung ganz spontan ist nicht beobachtet, wohl aber giebt es — übrigens recht wenige — Fälle, wo die fettige Involution des puerperalen Uterus auch dem Myom zu Gute kam und das letztere spurlos verschwand. Ich habe einen sicheren Fall noch nicht selbst gesehen, wohl aber mehrere, bei denen ein Myom in der Schwangerschaft enorm gewachsen war und später — wieder klein geworden — kaum aufgefunden werden konnte. Vielleicht sind die meisten Fälle von „Verfettung im Puerperium“ ähnlich zu deuten.

Den Uebergang zu der acuten Veränderung bildet das Oedem des Myoms.

Aus zwei Gründen wird das Myom ödematös. Zuerst werden oft die Gefässe im Stiel eines in die Scheide geborenen Polypen durch Auszerrung und durch den sich schnell oder allmählich verengernden Muttermund comprimirt. Dann entsteht Stauungsödem, Nekrose, Gangrän. Aber das Myom kann auch längere Zeit im Zustande des Oedems verharren. Dabei wird die Geschwulst viel grösser und fühlt sich weich, fast fluctuirend an, als ob in ihr eine Cyste sich befände.

Zweitens wird ein Myom nach Verwundung und Infection ödematös. Es handelt sich dabei um Infiltration der Geschwulst und um Thrombosirungen in den weiten sinuösen Gefässen des Geschwulstbettes. In diese Gefässe gelangen Fäulnissbakterien: das Geschwulstbett vereitert bei gleichzeitiger Nekrose des Tumors. Die Eiterung bildet oft eine Demarkation nach dem Gesunden zu. Ich habe bei Entfernung von abgestorbenen Myomen, da wo ich beim Herausreissen der Partikel an das gesunde Gewebe kam, grosse Partien mit eitrigen Zügen und

schwarzen Tromben durchsetzt gefunden. Dieser demarkirende Vorgang ist nicht ungünstig, denn er lockert die Verbindungen, sodass ein vorher festhaftendes Myom ausgeschält werden kann.

Bei Myomen bedarf es oft nur des geringsten Anstosses, z. B. der intrauterinen Therapie. Schnell entsteht ein acutes Oedem der ganzen Geschwulst. Unter Eiter- oder vielmehr Jaucheverlust kann sich die ganze Geschwulst allmählich eliminiren, und auf diese Weise definitive Heilung folgen.

Auch ganz spontan sterben Myome ab, wohl dadurch, dass ein schneller wachsender Theil einem anderen durch Compression das Ernährungsmaterial abschneidet. Die Ergotinbehandlung ferner bringt grosse und kleine Myome zur Nekrose, sowohl interstitielle als submucöse. Bei consumirenden Krankheiten oder bei Brechdurchfällen sinkt die Herzkraft erheblich und es entstehen marantische Thromben in dem Geschwulstbett. Die Thromben können sich sogar auf die Hypogastrica und Iliaca fortsetzen, erweichen, zerfallen und zum Tode durch Pyämie führen. Dann wird z. B. ein Bein ödematös, es bildet sich eine richtige Phlegmasia alba, eine Oberschenkelvenenthrombose aus. Durch periphlebitische Prozesse kommt es zu parametritischen Vereiterungen, Organdurchbrüchen oder Fistelbildungen. Aus einem vermeintlichen parametritischen Abscess über dem Poupartischen Bande habe ich ein erweichtes, abgestorbenes Uterusmyom hervorgezogen. Ein abgestorbenes Myom reizt den Uterus zur Wehenthätigkeit. Es ruft Bestrebungen zur Ausstossung hervor. Diese oft enormen Wehenschmerzen treten nicht nur bei Polypen, sondern auch bei interstitiellen Geschwülsten auf.

Symptome und Verlauf.

Die Symptome der Myome sind je nach dem Sitz verschieden. Entsteht ein Myom subperitonäal, sitzt es als kleine Geschwulst am Uterus, so können alle Symptome fehlen. Selbst ein grösseres Myom macht oft ebenso wenig als der wachsende, schwangere Uterus Symptome. Und erreicht das Myom eine bedeutende Grösse, so sind wiederum nicht dem Myom charakteristische Symptome, sondern diejenigen Symptome vorhanden, welche wir bei allen grösseren Abdominaltumoren beobachten: Gefühl von Völle im Leib, Obstruction, Harnbeschwerden, Druck nach unten, Behinderung der Nahrungsaufnahme, der Respiration, Kräfteverfall u. s. w.

Ist ein subperitonäales Myom sehr hart, gestielt und gross, so wirken die Traumen des alltäglichen Lebens ungünstig ein, es entstehen circumscripte Peritonitiden mit ihren charakteristischen Symptomen, Adhäsionen, Verwachsungen, Pseudoligamentbildungen. Tritt Schwanger-

schaft ein, so können die schwersten Geburtsstörungen, namentlich Ileus und Wochenbettskrankheiten durch plötzliches Absterben der Geschwulst sich anschliessen.

Wächst das Myom im Cervix oder wenigstens an einer tieferen Stelle des Uterus, so kann beim Wachsthum das Myom, unterhalb des Promontoriums liegend, sich im kleinen Becken incarceriren. Urinbeschwerden entstehen, wie beim retroflectirten, eingeklemmten, schwangeren Uterus. Die Blase dehnt sich aus und entleert permanent den Inhalt, tropfenweise. Kothstauung ist ebenfalls eine Folge. Durch Adhäsion an das Rectum und durch theilweises Absterben des Myoms werden Communicationen zwischen dem Innern des Myoms und dem Rectum geschaffen. Dabei verjaucht das Myom. In anderen Fällen entstehen nur Peritonitiden um das Myom herum, zahlreiche Schwarten hüllen die ganze untere Beckenpartie ein. Recrudescirungen der Peritonitis, Circulationsstörungen in Tube und Ovarium führen zu secundären Krankheiten, z. B. Hämatombildung oder Oedem im Ovarium, Hydro- oder Hämosalpinx.

Wachsende Myome führen sowohl durch Druck auf die Venen, häufiger durch aus dem Geschwulstbett weiterwachsende Thromben zu Oedemen der unteren Extremitäten. Solche Oedeme bestehen mitunter Jahre lang. Auch Pyämie tritt ein.

Trotz einer wirklichen Pyämie, Endophlebitis, Metastasen und langdauerndem hohen Fieber tritt mitunter nach Ausstossung der Geschwulst spontane Heilung ein. In anderen Fällen hört das Fieber nicht auf. Gelenkaffectionen, circumscripste Oedeme, typische Septicopyämie führen zum Exitus. Blutungen beschleunigen den traurigen Ausgang.

Ferner können durch Myome ebenso wie durch para- und perituterine Exsudate Nerven gedrückt sein, sodass Neuralgien in den unteren Extremitäten entstehen.

Bei den interstitiellen Myomen muss man unterscheiden zwischen den kleinen, sich abkapselnden, und den grossen, diffusen Myomen.

Ein sehr wichtiges Symptom kleiner Myome ist Dysmenorrhoe, die oft eher da ist, ehe man das Myom diagnosticiren kann. Ein solches Myom erschwert die Ausdehnung des Uterus bei der Menstruation, es verhindert den Blutabfluss. Gelangt beim Wachsthum das Myom mehr nach aussen, wird es subperitonäal, so hört die Dysmenorrhoe auf. Es ist ganz charakteristisch, dass man bei langdauernder gar nicht durch die Therapie zu heilender Dysmenorrhoe am Ende ein kleines Myom findet und dass dann spontan die Dysmenorrhoe ohne Therapie aufhört. Sitzen diese kleinen Geschwülste im oberen Theile des Uterus,

so wird der Uterusfundus schwerer, die normale Anteflexio und Anteversio wird noch prononcirt (vgl. Figur 105, S. 203). Dadurch entsteht Urindrang, der namentlich beim Grösserwerden des Uterus zur Zeit der Menstruation (vgl. S. 203 und 211) unerträglich wird.

Die grossen, weichen, interstitiellen Myome machen mitunter gar keine Symptome. Man beobachtet bei diesen Geschwülsten Anschwellen zur Menstruationszeit und Abschwellen in der Pause. Bedeutende Menorrhagien sind pathognomonisch. Sie haben ihren Grund nicht nur im Blutreichthum des Uterus, sondern auch darin, dass die Uterushöhle und somit die Schleimhaut grösser werden. Ich habe Fälle gesehen, bei denen die Höhle 20 cm lang und ganz weit war, man konnte die Sonde zu jeder Zeit frei in der Höhle hin- und herbewegen. Sofort stürzte bei jedem Sondiren das Blut in reichlichem Strome aus dem Uterus. Ja, bei mehreren Myomen in einem Uterus wird die Höhle so verzerrt, verändert und erweitert, dass eine Blutung ex horrore vacui in die Höhle einzutreten scheint. Die Blutungen sind mitunter so colossal, dass die Patientinnen dauernd bettlägerig sind und fast verbluten. Kaum haben sie sich in der intermenstruellen Zeit etwas erholt, so beginnt von Neuem der Blutverlust und dauert in hartnäckigster Weise viele Tage an. Ist die Menstruation vorüber, so folgt ein blutig seröser Ausfluss aus dem Uterus. Solche Patientinnen sehen enorm anämisch aus; zum Unterschied von der Anämie bei Carcinom fehlt oft der Schwund des Fettpolsters. Ist die Blutung einmal sehr stark, so können Somnolenz, Amaurose, Gehirnembolien, anämische Convulsionen wie beim Verblutungstod vorkommen.

Trotz enormer Grösse der Uterushöhle fehlen aber dann alle Blutungen, wenn die Höhle sehr gezerzt oder comprimirt ist, wenn also die Schleimhaut keine Möglichkeit hat, anzuschwellen.

Bei den submucösen Myomen treten alle die Symptome in den Vordergrund, die mit pathologischen Vorgängen in der Schleimhaut zusammenhängen. Dies ist vor Allem die Blutung. Während aber bei den interstitiellen, grossen, weichen, diffusen Myomen die Höhle des Uterus zwar vergrössert aber doch regelmässig geformt das Blut leicht ausfliessen lässt, kann ein submucöses Myom die Höhle ganz unregelmässig gestalten. Mehrere, gegeneinander drückende Geschwülste und die Achsendrehung des Uterus knicken den Canal der Höhle ab. Das Uteruscavum wird ausgedehnt, der Uterus stösst unter Schmerzparoxysmen seinen Inhalt aus, es kommt zur Uteruskolik.

Die Spermatozoiden haben einen weiten, gewundenen Weg und gelangen nicht bis in die Tube. Noch häufiger sind Verlagerungen der Tuben, die Compression des interstitiellen Theils oder des Ostium uterinum, überhaupt perimetritische Vorgänge Gründe der Sterilität.

Selbst wenn das befruchtete Ei in den Uterus gelangt, ist die Veränderung in der Schleimhaut an der Unmöglichkeit der Implantation schuldig. So findet man sehr oft grosse Myome bei steril gebliebenen Frauen. Erfolgt aber die Implantation des Eies, so genügt die Ausdehnungsfähigkeit des Uterus nicht, früher oder später kommt es zum Abort. Gelangt trotz aller Hindernisse das Ei zur richtigen Ausbildung, so kann die Geburt mechanisch erschwert sein. Und ist das Kind auf irgend eine Weise geboren, so gefährden Nachblutung und Verjauchung des Myoms im Wochenbett das Leben der Mutter. Auch kann nach der Geburt des Kindes der Uterus sich so lagern, dass selbst die künstliche Entfernung der Placenta unmöglich ist. Ist dies auch nicht die Regel, so wird doch jeder beschäftigte Gynäkologe solch schwere Fälle beobachtet haben.

Die myomatösen „Polypen“ sind submucöse Myome, welche einen Stiel gebildet haben. Demnach decken sich die Symptome der Polypen mit denen der submucösen Myome. Andererseits macht die Möglichkeit der Verschiebung an der Uterusschleimhaut specielle Symptome. Nicht selten findet man bei Polypen Hypersecretion der Schleimhaut. Oft führt der Blutreichthum des ganzen Organes zu activem Wachsthum in der Schleimhaut, es entstehen neben dem Myom Schleimhautpolypen. Diese Complication ist bei allen Arten von Myomen sehr häufig. Dann kann ein massenhafter seröser Ausfluss sich an die Menstruation anschliessen und auch in der Pause andauern.

Erweicht bei der Menstruation der Uterus, so eröffnet sich der Muttermund etwas und das ebenfalls schwellende Myom, das in der Uterushöhle keinen Platz mehr hat, drängt sich in den Cervicalcanal. So kommt es, dass man während der Menstruation einen Polypen im äusseren Muttermund fühlt, während er nach der Menstruation sich nach oben zurückzieht. Hier besteht ein grosser Unterschied zwischen multiparem und nulliparem Uterus. Bei ersterem tritt die Geburt des Myoms symptomlos ein. Bei engem Muttermund aber dehnt sich zwar der Cervix bis zu starker Verdünnung, aber der Muttermund bleibt eng, sodass man nur eben den harten Polypen fühlen kann. Die heftigsten Wehenschmerzen begleiten bei nulliparem Uterus die Ausstossung aus dem äusseren Muttermund. Wenn der Polyp durch Compression des Stiels ödematös wird, so kann er mitunter nicht nach oben zurückschlüpfen und muss in der Scheide bleiben. Jetzt, bei der Möglichkeit, mit Infectionsstoffen in Berührung zu kommen, durch den comprimierten Stiel nicht mehr oder doch nur unvollständig ernährt, ist die Gefahr des rapiden, gangränösen Zerfalles besonders gross. Doch der Polyp gewöhnt sich auch an die neuen Verhältnisse; genügend ernährt, liegt und wächst er in der Scheide. Er füllt sie so vollkommen aus, dass

man den Tumor nicht umgreifen und somit nicht wissen kann, was oberhalb der grössten Circumferenz der gefühlten Geschwulst sich befindet, bezw. ob der Tumor gestielt ist. Solche Tumoren, grösser als ein Kindskopf, füllen mitunter den ganzen Beckenraum vollständig aus.

In seltenen Fällen wird der Stiel so angezogen, dass der Polyp aus der Vagina herausfällt und zu einem Myoma pendulum wird. Ja, der Uterus kann sich invertiren (vgl. Figur 145, S. 257). Das Ende des Stiels sitzt meist im Fundus, seltener im Cervix (vgl. Figus 153). Es ist nicht undenkbar, dass beim permanenten Zug die Ansatzstelle des Polypen im Uterus selbst nach unten wandert.

Ist ein Polyp abgetragen, so fühlt man auch über ihm im Uterus einen neuen, welcher nunmehr die Reise nach unten beginnt.

Betreffs des Verlaufs ist Folgendes zu sagen: Zwar ist das Myom in der Beziehung eine gutartige Geschwulst, dass es, einmal entfernt, nicht wieder wächst, aber doch schädigen die Blutungen oder die Beeinträchtigung der Nachbarorgane bei starkem Wachstum die Gesundheit hochgradig. Dadurch wird das gutartige Myom ebenso lebensgefährlich wie eine bösartige Geschwulst.

Mit der Menopause hört das Wachstum nicht immer auf, namentlich wird oft die Geschwulst gerade in der Menopause durch cystische Degeneration plötzlich grösser. Ein Myom wächst langsamer, das andere schneller. Bei enorm schnellem Wachstum muss man stets an Schwangerschaft denken, bei plötzlich zunehmenden Beschwerden namentlich bei Wehenschmerzen und Uteruskoliken an Absterben der Geschwulst.

Naturheilung tritt auf verschiedene Weise ein. Erstens kann nach älteren Autoren ein Myom im Wochenbette verschwinden, oder es wird bei der Geburt durch das Kind abgedrückt und somit ausgestossen. Zweitens kann das Myom, welches dicht unter der Schleimhaut sitzt, diese usuriren, durchbrechen, sodass es sich allmählich von dem Mutterboden entfernt, sich auflockert verfault, abreisst und vorfällt.

Die Prognose ist z. B. bei einem Polypen gut, bei einer grossen schnell wachsenden intraligamentären Geschwulst schlecht. Kennt man alle Gefahren: Blutungen, Wachstum, Verjauchung, Pyämie, die immer im Bereiche der Möglichkeit liegen, so wird man im Allgemeinen die Prognose nicht für gut halten.

Diagnose.

Subperitonäale Uterusmyome sind bei dünnen Bauchdecken als Knollen oder hervorragende Kugelabschnitte am Uterus leicht zu fühlen. Bei unerklärlicher, durch die gewöhnliche Therapie nicht zu beseitigender Dysmenorrhoe entdeckt man nicht selten ein kleines, allmählich

aus dem Uterusparenchym nach der Bauchhöhle zu sich herausdrängendes Myom nur durch die vom weichen Uterus sich unterscheidende härtere Consistenz.

Bei fetten Bauchdecken kann man nicht selten dadurch, dass ein leichter Druck oben auf den Bauch, wo der normale Uterus nicht hinreicht, sofort die Portio bewegt, die Vergrößerung des Uterus erkennen.

Bei knolligem, unregelmäßigem Uterus entscheidet man durch die Sondirung der Höhle des Uterus, welche der gefühlten Geschwülste der Uterus ist. Oft ist Narcose nöthig, um zur Diagnose zu kommen. Die früher so sehr betonte „Fibromconsistenz“ ist zwar wichtig, wenn sie vorhanden ist, doch beweist eine weiche Consistenz nichts gegen ein Myom. Erweichte, nekrobiotische oder cystische Myome fühlen sich weich an, selbst eine unbestimmte Fluctuation kann vorhanden sein. Bei straffen jungfräulichen Bauchdecken, also bei beschränktem Raum in der Bauchhöhle, wird auch eine prallgefüllte und deshalb harte Ovariencyste so an und auf den Uterus gepresst, dass man meint, die Geschwulst sei solide und aus dem Uterus herausgewachsen.

Ferner kann man auch Exsudate in dem Lig. latum mit Myomen verwechseln. Dass dies der Fall ist, beweisen die Erzählungen von völligem Verschwinden des Myoms nach Soolbadekuren.

Wichtig ist auch die Anamnese. Ueberstandene Puerperalkrankheit mit Fieber lässt oft klinisch ein Exsudat annehmen, wo die Form des Tumors gestattete, ihn als intraligamentäres Myom zu deuten. Erst wiederholte Untersuchungen bringen völlige Klarheit.

Wichtig ist die Beweglichkeit der Geschwulst mit dem Uterus bezw. der Umstand, dass die Portio jede auch die kleinste Bewegung der Geschwulst mitmacht. Aber auch Exsudate täuschen manchmal, wenn sie eindrückbar sind, eine geringe Beweglichkeit vor, und parametrische in der oberen Hälfte des Ligamentum latum sitzende Exsudate sind auch etwas mit dem Uterus beweglich.

Andererseits kann sich ein Cervixmyom so im Douglasischen Raum und in der Beckenhöhle entwickeln, sich hier so an- und einpassen, dass es factisch nicht einmal in der Chloroformnarcose gewaltsam bewegt werden kann. Erst bei der Laparotomie ist die Geschwulst aus der Beckenhöhle herauszuziehen, und zwar oft ohne eine Spur von Adhäsionen!

Gestielte Myome werden leicht mit Ovarialgeschwülsten verwechselt. Solide, runde Ovarialgeschwülste sind in der Regel maligne, und haben Ascites zur Folge. Das Fehlen von Ascites, die gleichmässige runde, nicht kleinhöckerige Oberfläche, die fehlende Kachexie, die lange Dauer bei sonstigem Wohlbefinden sprechen für Myom.

Ist das Myom sehr gross, handelt es sich um eine Geschwulst, die das ganze Abdomen ausfüllt, vielleicht um ein Cystenfibrom, so muss man sich darüber klar sein, dass die physikalischen Verhältnisse eines sehr grossen, cystischen Abdominaltumors bei jedem Ursprung der Geschwulst gleiche sind. Demnach ist es bei sehr grossen den ganzen Leib einnehmenden Tumoren aus dem Palpationsbefunde allein oft nicht möglich zu entscheiden, woher die Geschwulst stammt.

In allen Fällen ist auf die Beziehungen des Tumors zu dem Uterus bezw. auf die Verbindung des Tumors mit dem Uterus, auf den Uebergang des Uterus auf den Tumor Werth zu legen. Man touchirt in der Narcose und erfasst, während zwei Finger an der Portio vaginalis liegen, dieselbe mit einer Muzeux'schen Zange und zieht nach unten. Nunmehr bewegt der Assistent den Tumor seitwärts, zieht ihn stark nach oben und drückt ihn nach unten. Dann erfasst der Assistent die Zange und zieht nach verschiedenen Richtungen, während man selbst die Zerrung dieses Zuges mit der aufgelegten Hand am Unterleibstumor prüft. Dann drängt man über der Symphyse die Fingerspitzen ein, um den Uterus abzutasten und zu constatiren, ob der Tumor aus dem Uterus entspringt oder von einer andern Stelle herrührt.

Selbst dann sind Irrthümer möglich, denn maligne feste Ovarialpapillome entwickeln sich ganz dicht am Uterus, sodass man bei der Palpation keine Grenze zwischen Tumor und Uterus fühlt. Auch habe ich ein mit dem Uterus fest verwachsenes Sarcom des Coecum bis zur Operation für ein Uterusmyom gehalten.

Sieht man einen solchen Fall zum ersten Male und weiss die Patientin nicht, ob der Tumor seit Jahren oder erst seit Monaten besteht, so ist bei einer Untersuchung die Differentialdiagnose nicht immer zu stellen. Auch retroperitonäale Sarcome kann man für Myome halten. Völlig ausgeschlossen können solche Irrthümer erst dann werden, wenn man nach Eröffnung des Bauches einen Einblick gewinnt.

Bei grossen interstitiellen Myomen sondirt man oft eine unendlich lange Uterushöhle, die leicht blutet, aber auch bei dicht anlagernden malignen Ovarialcarcinomen vergrössert sich der Uterus, mithin verlängert sich die Uterushöhle.

Dass es trotz dieser Merkmale doch Fälle giebt, bei denen Irrthümer vorkommen, beweist die Literatur jedes Jahres. So wurden namentlich grössere Cystenmyome oft als Ovarialtumoren gedeutet. Hier ist auch der Inhalt der Cysten wichtig. Die aus einem Cystenmyom entfernte Flüssigkeit ist coagulable Lymphe, die schon beim Stehen an der Luft gerinnt. Es finden sich keine morphologischen Bestandtheile ausser Lymphkörperchen. In ovarieller Flüssigkeit finden sich die dafür charakteristischen chemischen Stoffe (vgl. unten) und

Cylinderepithelzellen u. s. w. Aus soliden Myomen entfernt man mit der Pravaz'schen Spritze reines Blut. Uebrigens ist die spontane Gerinnungsfähigkeit und die citronengelbe Farbe des Cystenmyoms nicht immer vorhanden. Ja in verschiedenen Abschnitten desselben Tumors ist die Beschaffenheit verschieden. Dasselbe Myom, dessen Flüssigkeit einmal sofort geronnen, zeigt bei der zweiten Punction nicht gerinnende Flüssigkeit.

Die submucösen Myome bezw. die Polypen sind oft dadurch leichter zu diagnosticiren, dass sie, wenigstens theilweise, dem explorirenden Finger zugänglich sind. Der Uteruskörper hat in diesen Fällen mitunter eine eigenthümliche Form. Während der Cervix auffallend schlank und dünn in die Vagina tief hinabreicht, sitzt oben der Uterus wie eine runde, glatte Kugel auf, zum Beweise, dass eine in ihm liegende runde Geschwulst alle Wände gleichmässig auseinander treibt. Sondirt man, so dringt die Sonde nur nach einer Seite hinein, man fühlt vom Bauch aus den Sondenknopf und kann gleichsam combinirt mit der Sonde und der Hand die bedeutende Verdünnung einer Wand feststellen.

Wenn starke Blutungen ein Myom vermuthen lassen, so ist während der Menstruation zu exploriren. Nicht selten eröffnet sich gerade zu dieser Zeit der Muttermund und man fühlt deutlich im inneren oder äusseren Muttermund den Kugelabschnitt eines Myoms. Damit ist aber nicht gesagt, dass alle im Cervix zu fühlenden Geschwülste Polypen sind. Ganz interstitiell liegende Myome können in die Höhle wachsen und einen Theil ihrer Oberfläche nach unten schicken (vgl. Fig. 151, S. 267).

Eine vorzügliche Methode ist in derartigen Fällen, das Myom direct mit einer Zange (Figur 155, S. 285) anzufassen und bei combinirter Untersuchung Drehungen mit der Geschwulst selbst zu machen. Gelingt es nur schwer und unter Schmerzen, die Geschwulst zu bewegen, und folgt diesen Bewegungen der ganze Uterus, so handelt es sich um ein nicht gestieltes oder sehr breit gestieltes Myom; kann man aber die Geschwulst leicht im Uterus um die Längsachse drehen, so ist der Stiel dünn. Diese Versuche sollen stets der Anfang der Operation sein. Antisepsis ist nothwendig, da ein Myom leicht verjaucht.

Oft gelang es mir, bei sehr kleinem Muttermunde einer Nullipara die Diagnose aus der Form der Portio zu stellen. Der Uterus hatte umgekehrte Birnform. An einem kleinen beweglichen Corpus sass anscheinend eine dicke, gleichmässig runde Portio. Diese Form zusammen genommen mit jahrelangen Blutungen und Uteruskoliken liess die Diagnose fast bis zur Sicherheit klar erscheinen. Zwei Einschnitte nach

rechts und links zeigten dann die Richtigkeit der Annahme. Der Cervix war papierdünn und umgab concentrisch wie eine Schale die kugelige Geschwulst.

Bei sehr grossen, die ganze Scheide ausfüllendem Myom ist es nur in der Narcose möglich, sich bis zur Portio mit dem Finger hinzuarbeiten. Ja, es kann wegen Raumbeschränkung ganz unmöglich sein, die Portio zu erreichen. Bei kleineren Myomen gelingt es, die glatte Portio abzutasten und die Diagnose schnell zu stellen. Auch können Verwachsungen mit den Vaginalwänden das Nach-oben-dringen des touchirenden Fingers verhindern. In der Narcose, von Rectum und Blase aus, in der verschiedensten Weise combinirt, ist ein zweifelhafter Fall zu untersuchen, alle anamnestischen Daten, Resultate früherer eigener und fremder Untersuchungen sind zu verwerthen; namentlich ist bei grösseren Polypen der Fundus uteri zu suchen, um die Inversion auszuschliessen.

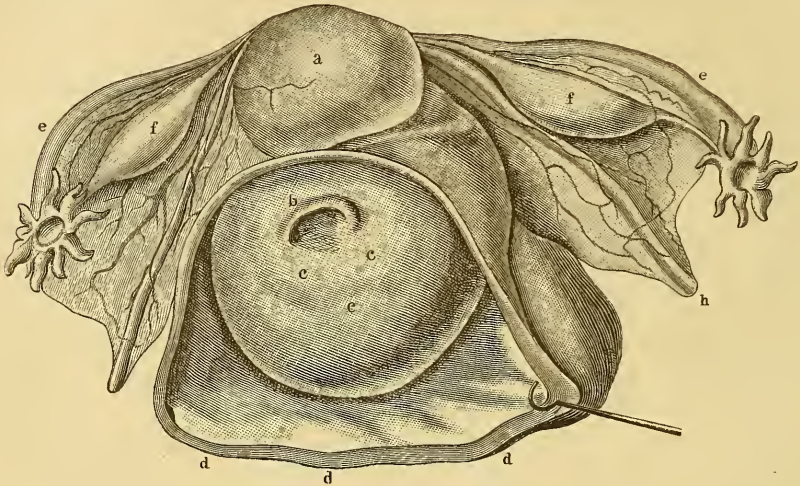
Ist die Geschwulst verjaucht und sieht man den Fall jetzt zuerst, so kann man an Carcinom denken. Abgesehen von der mikroskopischen Untersuchung ist wichtig, dass beim Myom die Scheide, soweit sie abzutasten ist, auffallend glatt wird und dilatirt erscheint. Bei einem Carcinom aber von dieser Grösse ist meist die Scheide hart, knollig, infiltrirt, bröckelig und unregelmässig. Ausserdem ist das gangränöse Myom fetzig, braunroth, oft auch ganz blass, mehr rosaroth, fühlt sich wie die Placenta eines abgestorbenen Kindes an, ist zäh, zusammenhängend und hat überall eine gleichmässige, nur oben etwas härtere Consistenz. Das Carcinom dagegen ist bröckelig, die Consistenz ist verschieden, sodass man hier ein Stück abdrücken kann, dort wieder ganz harte Partien fühlt. Ferner blutet ein Carcinom, wenn der Finger Partikeln ablöst, während bei dem verjauchten Myom meistens keine oder nur eine unerhebliche bräunliche Blutung entsteht, wenn man Fetzen abreisst. Vor Allem spricht die intacte Portio und der Stiel, der nach oben geht, für das Myom.

Zuletzt ist die Anamnese wichtig: beim Carcinom allmähliche, langdauernde, bei Verjauchung des Myoms plötzliche Erkrankung!

Es gehen auch Geschwülste von der Portio aus. Hier entstehen gleichmässig runde Carcinome, meist von der unteren Fläche der Portio, während Myome aus dem Cervicalcanal heraus kommen. Aber auch ohne Klarheit über die Diagnose würde man doch stets derartige gestielte Geschwülste abschneiden und die Diagnose mikroskopisch feststellen.

Handelt es sich um ein interstitielles Myom des Cervix, eine myomatöse Hypertrophie einer Lippe oder einer Hälfte der Portio (vgl. Figur 154. S. 280), so wird der Muttermund nach der Seite verschoben,

er kann sichelförmig, scharfrandig dem Myom anliegen, so dass man auch an eine Hämatometra im atretischen Nebenhorn denken möchte. Ich habe aber auch ein Myom gesehen, das völlig gleichmässig, rings herum in der Portio gewachsen diese in toto vergrössert hatte. Derartige Fälle sind oft bis zur Probepunction unklar, da bei starkem



154.

Grosses Cervix-Myom nach Boivin et Dugès.

a Uterusfundus, b Muttermund, c, c, c hintere Muttermundlippe, durch die im Cervixparenchym sitzende Geschwulst stark aufgebläht, d, d, d Vaginalwand, e, e Tube, f, f Ovarium, h rundes Mutterband.

inneren Druck in der Hämatometra die Consistenz ebenfalls fest erscheint. In solchen Fällen muss eine Probepunction Licht verschaffen. Nur bei theerartigem Blut liegt eine Hämatometra vor. Auch beim Myom fliesst oft viel Blut bei der Punction aus, wenn zufällig ein grosses Blutgefäss getroffen ist. Aber das Blut ist frisch.

Therapie.

Symptomatische Therapie.

Seit Alters her werden Soolbäder gegen Myome angewendet. Zweifellos hat man dabei „Erfolge“. Namentlich schwinden die unerträglichen Schmerzen oft entweder dadurch, dass die Peritonitis sich bessert, oder dass das Myom selbst beeinflusst wird. Wie, ist fraglich, die Thatsache bleibt bestehen.

Es ist deshalb gewiss gerechtfertigt, Kranke mit Myomen, die man nicht extirpiren kann oder nicht extirpiren will, in Soolbäder (Kreuznach u. s. w.) zu schicken.

Ergotin¹⁾.

Das „Ergotin“ ist ein Extract des *Secale cornutum*, kein Alkaloid. Es wird in verschiedenen Consistenzen und nach verschiedenen Methoden hergestellt. Ergotin wurde in Form von subcutanen Injectionen von Hildebrandt empfohlen. Man injicirte täglich eine Spritze voll: Ergotini 2,0, Aqu. dest. 8,0, Acidi borici 0,5. Vor der Anwendung und nach derselben wird die Spritze desinficirt. Die Hautstelle, wo die Injection gemacht wird, muss ebenfalls desinficirt sein. Die Injection selbst wird am besten am Unterleibe, seitlich vom Mons Veneris und auf demselben gemacht. Man muss tief unter die Haut stechen, das Ergotin also tiefer injiciren als das Morphium. Bei richtiger Asepsis kommen keine Abscesse zur Beobachtung. Wer Abscesse nach den Injectionen sieht, hat unsauber injicirt. Wohl aber sind die Injectionen schmerzhaft und die Injectionstellen bleiben noch lange empfindliche, harte Knoten. Neuerdings hat man in dem Ergotinum Denzel ein vortreffliches Präparat, welches vom Magen aus wirkt. Somit erspart man sich die Mühe täglicher Injectionen und den Patientinnen den Schmerz. Man verwendet Ergotini Denzel, *Secalis cornuti pulverati* ana 5,0, fiant Pilul. 100, täglich 6 bis 8 Stück. Vereint mit *Extractum Hydrastis canadensis* und *Extractum Gossypii* wirkt es namentlich gut bei Blutungen. Rp.: *Extracti Hydrastis, Gossypii, Ergotini in-spissati* ana 3,0, fiant Pill. 100. S. dreimal täglich 3 Pillen.

Die Ergotinbehandlung ist auszusetzen, sobald heftige Uteruskoliken oder Symptome von Ergotismus auftreten. Diese Symptome bestehen in Kriebelgefühl in den Fingerspitzen und der oft deutlichen, bläulichen Färbung, die durch die Nägel durchschimmert. Verschiedene Individuen reagiren verschieden auf Ergotin.

Man stellt sich die Wirkung so vor, dass die intacten Uterusparenchymschichten sich contrahiren. Die Contractionen bewirken sowohl eine Verkleinerung der Gefäße, somit eine mangelhafte Ernährung des Myoms, als auch einen directen Druck auf das Myom. Ein Beweis für die Richtigkeit dieser Anschauung ist die Beobachtung, dass nach Ergotininjectionen schmerzhaftes Uteruscontractionen folgen. Ferner sind mehrfach, auch von mir, Verkalkungen in den peripheren Schichten und Nekrose des ganzen Myoms nach Ergotinkuren beobachtet.

Wenn um das Myom herum eine intacte Muskelschicht sich befindet, tritt Erfolg ein. Ich erlebte einen Fall, wo unter lebhaften Wehenschmerzen

¹⁾ Hildebrandt: Volkmann's Vortr. 47. Berl. klin. Wochenschr. 1872. No. 25. Beitr. z. Geb. u. Gyn. Berlin III. 263. — Chrobak: A. f. G. VII, 293. — Fehling: A. f. G. VII, 384. — Leopold: A. f. G. XIII, 182. — Münster: Deutsche med. Wochenschr. 1877, No. 14.

ein grosses interstitielles Myom bei Ergotinbehandlung abstarb, zunächst anschwell, dann kleiner und fester wurde. Während dieser Zeit wuchs unbeeinflusst vom Ergotin ein grosses Myom daneben im Ligamentum latum. Die Operation wurde nöthig und es wurde das kleine abgestorbene mit der Kalkhülle und das schnellgewachsene des Lig. lat. exstirpirt.

Subperitonäale, dünngestielte Myome werden nicht durch Ergotin beeinflusst. Interstitiellen bzw. submucösen Myomen kommen beide Wirkungen des Ergotin zu gute, während Polypen durch Ergotin aus dem Uterus herausgepresst werden. Auch werden während der Ergotinkur unter lebhaften Wehenschmerzen Myome erst submucös und dann zu Polypen, die später aus dem Muttermund austreten.

Beobachtet man das Tiefertreten eines gestielten Polypen nach Ergotininjectionen, so sucht man den Vorgang zu beschleunigen. Eine solche Kranke muss in ein Krankenhaus aufgenommen oder wenigstens täglich controlirt werden, damit nicht etwa die Verjauchung längere Zeit besteht, ohne dass der Arzt es weiss. Bei Bestrebungen des Uterus, das Myom auszustossen, wird dann die doppelte Ergotindosis verabfolgt. Wenn das Ergotin voraussichtlich nur noch wenige Tage gebraucht wird, so ist es erlaubt, mit der Dosis schnell und stark zu steigen. Allerdings muss man auch oft wegen der Schmerzen mit dem Ergotin aufhören. Die Operation wird gemacht, ehe das Myom verjaucht ist. (Vgl. unten.)

Stets muss man mit der Ergotinkur eine Zeit lang fortfahren und es ganz gewissenhaft täglich verordnen. Hat man während zweier Menstruationsepochen, also nach circa 40 Dosen, absolut keinen Einfluss auf die Blutung gewonnen, so muss der betreffende Fall anders behandelt werden.

Was den Erfolg der Ergotinkur anbelangt, so kommen Fälle vor, bei denen Myome vollkommen verschwinden. Ich habe zwei fast mannskopf-grosse Tumoren, die von mir und Anderen diagnosticirt waren, völlig verschwinden sehen. Indessen ist es ein höchst geringer Procentsatz, wo man radicale Erfolge zu verzeichnen hat. Aber auch ohne Radicalheilung ist doch eine Besserung der Symptome, vor Allem der Blutungen, sehr häufig.

Dennoch möchte ich zur Vorsicht rathen. Ich sah schon eine ganze Reihe von Fällen, bei denen das Ergotin zu Nekrose von Myomen führte. Ist dies der Fall, ist das Myom gross, der Muttermund eng, tritt Verjauchung ein, so ist der Fall höchst ungünstig. Von der Scheide aus ist die Entfernung unmöglich und eine Laparotomie bei jauchendem Myom ist ebenfalls ungünstig. Deshalb soll man nur bei höchstens kindskopfgrossen durch die Scheide zu entfernenden Myomen Ergotin

dreist anwenden. Bei grösseren Myomen höre man mit der Ergotinkur auf, sobald deutliche Wehenschmerzen eintreten.

Locale hämostyptische Therapie¹⁾.

Gegen die Blutungen hat man Jodtinctur in die Uterinhöhle, leider gerade in schlimmen Fällen erfolglos, injicirt. Sogar Liqueur-Ferri-Injectionen haben oft nicht den geringsten Erfolg, weil die blutende Fläche viel zu gross, zu buchtig, zu wenig zugänglich ist, als dass ein injicirtes Mittel überall auf die Schleimhaut einwirken könnte.

Neuerdings wird die elektrolytische Behandlung warm empfohlen (S. 183). Die directe Elektrolyse²⁾ des Tumors durch Einstechen der Nadeln in die Geschwulst selbst, ist gefährlich und in ihrem Erfolge durchaus nicht über allen Zweifel erhaben. Wirkliche Heilungen sind jedenfalls nicht zu beweisen, wohl aber sind viele Fälle berichtet, bei denen schwere Symptome, Verjauchung und Tod eintraten. Die Application der Kohlenelektrode auf die Schleimhaut ist oft von grossem, leider aber nicht von dauerndem Erfolge. In anderen Fällen wird die Blutung nur stärker. Ja, ich habe recht traurige Fälle erlebt, wo nach Elektrolyse der Tumor so mit der Umgebung verwachsen war, dass nunmehr die Operation auf die grössten Schwierigkeiten stiess. Davon, dass diese Behandlung etwa die Operationen unnöthig machen würde, kann gar nicht die Rede sein.

Erfolge hat man auch beim Auskratzen des Uterus. Wie schon erwähnt, compliciren sich oft Schleimpolypen und Schleimhauthypertrophien mit Myomen. Diese werden beim Auskratzen zerstört. Dabei

¹⁾ Gusserow: Deutsche med. Wochenschr. 1880, 289. — Rothe: Memorabilien. 1882, 389. — Schatz: C. f. G. 1883, 46 (Hydrastis). — Runge: Berl. klin. Wochenschrift 1877, 46 (Heisswasser). — Runge: A. f. G. XXXIV, 484. — Spiegelberg: Mon. f. G. XXIX, 78. — Braun: Wien. med. Wochenschr. 1868, 100.

²⁾ Gräupner: *Elektrolyse u. Katalyse*. Breslau 1891. — Edelman: *Elektrotechnik für Aerzte*. München 1890. — Temeswary: *Die Elektrizität in der Gynäkologie*. Klin. Zeitfr. Schnitzler. 1890. — Apostoli: Arch. de Tocol. 1889, 801. 809. Gaz. des hôp. 1889, 635. — Cholmogoroff: Z. f. G. XVII, 2. — Engelmann: A. f. G. XXXVI, 193. C. f. G. 1889, 427. Deutsche med. Wochenschr. 1890, 27. — Fischel: C. f. G. 1889, 454. Prag. med. Wochenschr. 1889, No. 23. — Keith: Brit. med. Journ. 1889, VII. — Nöggerath: Berl. klin. Wochenschr. 1889, 8–26. C. f. G. 1890, 27. — Orthmann: ibid. 1889, 21. — Schäffer: Therap. Monatsh. 1889, 41, 47. C. f. G. 1891, 1018. — Klein: Z. f. G. XIX. — Kleinwächter: Z. f. G. XX, 2. — Lewandowsky: Wien. klin. Wochenschr. 1890, 14. — Saulmann: C. f. G. 1890, 19. Uter: C. f. G. 1890, 14. — Veit: C. f. G. 1890, 23. — Zweifel: ibid. 1881, 793. Deutsche med. Wochenschr. 1890, 40. — Stuart Nairne: C. f. G. 1891, 752. — Bäcker: ibid. 586. — Leopold Meyer: ibid. 63. — Broese: Die galvanische Behandlung der Fibromyome. Berlin 1892.

aber muss sehr streng aseptisch verfahren werden, sonst kann der Tumor rapide verjauchen.

Seit Alters her hat man auch Eiswasser-Injectionen in die Scheide gemacht. Eisstückchen werden sowohl lose in die Scheide gelegt, als in einem Guttapercha-Behälter applicirt. Die kalten Injectionen rufen manchmal Tenesmus vesicae hervor, sind den Frauen sehr unbehaglich und haben doch nur dann Erfolg, wenn sie sehr lange fortgesetzt werden. Es werden deshalb besser heisse Injectionen gemacht: 4 bis 6 l Wasser von 34 bis 36° R. in die Vagina injicirt.

Bei sehr heftigen, direct lebensgefährlichen Blutungen muss wohl oder übel tamponirt werden. Lässt es sich auch nicht leugnen, dass der Reiz und das Wechseln der Tampons die Blutung eher begünstigt, so giebt es doch Fälle, wo kein anderer Ausweg übrig bleibt. Zur Tamponade wähle man Jodoformgaze in Glycerin getaucht. Das Glycerin trocknet gleichsam den Tumor aus. Oft gelingt es durch fortgesetzte Glycerintamponade, die nächste Menstruation erheblich schwächer zu machen.

Die Patientin muss während der Blutung unbedingt die grösste Ruhe bewahren. Alle erhitzenen Getränke: Kaffee, Thee, Bier, Wein sind zu meiden. Den heftigen Durst stillen am besten säuerliche Limonaden. Da bei Stuhlverstopfung die Blutung oft stärker ist, so gebe man vor Eintritt der Menstruation etwas Bitterwasser, um bei der später nöthigen Ruhe die Gedärme möglichst leer und in Ruhe zu haben.

Bei Schmerzen sind Narcotica nothwendig, grössere Opiumdosen wirken auch auf die Blutung günstig ein, wie ja überhaupt Morphio-phaginnen amenorrhöisch werden.


Die radicale Behandlung.

Kolpomyomektomie¹⁾.

Handelt es sich um Polypen und um Myome, deren Grösse ihre Entfernung per vaginam gestattet, so macht man die Kolpomyomektomie.

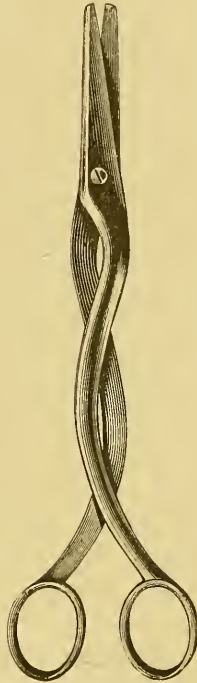
¹⁾ **Langenbeck**: Deutsche Klinik. 1859, 1. — **Gusserow**: Mon. f. G. XXXII, 4. 83. — **Braun**: Wien. med. Wochenschr. 1874, p. 39. — **Breisky**: Prag. med. Wochenschr. 1877, 21. — **G. Simon**: Mon. f. G. XX, p. 467. — **Männel**: Prager Vierteljahrsschr. 1871, p. 29. — **Martin**: Z. f. G. I, 143. — **Bidder**: St. Petersb. med. Wochenschr. 1884. — **Jonas**: Z. f. G. IX, 277. — **Chrobak**: Wien. med. Blätter. 1884, No. 24. — **Olshausen**: Klin. Beitr. 1884, 96. — **Fritsch**: C. f. G. 1879, p. 434. — **Spiegelberg**: A. f. G. V, 100. — **Chrobak**: Med. Jahrbücher. Wien 1888. — **Fehling**: Corrl. f. Schweiz. Aerzte. XIX, 641. — **Nebel**: Münch. med. Wochenschr. 1890, 3.

Beginnen wir mit der Operation der Polypen. Liegt die Geschwulst in der Scheide und fühlt der Finger den in den Uterus hineinragenden Stiel (vgl. Figur 152, S. 287), so ergreift man mit einer starken Muzeux'schen Zange (Figur 155) den Polypen, zieht ihn etwas



155.

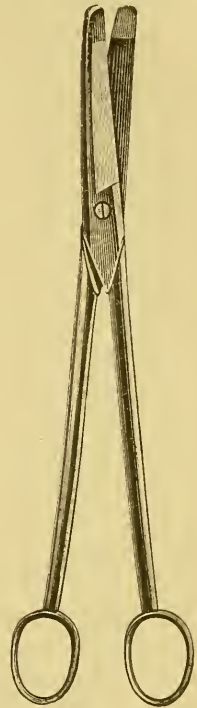
Grosse Muzeux'sche
Zange.



156.

Siebold'sche Polypen-
scheere,

die doppelte Kreuzung macht
es möglich, in der Tiefe zu
schneiden, denn die Scheere
kann weit geöffnet werden,
ohne dass die Griffe viel Raum
beanspruchen.



157.

Ueber die
Fläche gekrümmte
Scheere,

mit der man hinter und
über der Geschwulst zum
Stiel gelangen kann.

herab und dreht. Fühlt man, dass die Zange nicht fest sitzt, so wird in senkrechter Richtung auf dem Durchmesser, in welchem die erste Zange fasste, eine zweite eingesetzt. Auch eine dritte und vierte fasst bei weicher Geschwulst, sodass der Tumor gleichsam, wie an einem Stiel an den Zangen sitzt. Nimmt man bei diesen Drehbewegungen wahr, dass sich der Tumor leicht um die Achse dreht, so ist schon damit der Beweis geliefert, dass keine Uterusinversion vorliegt. Um diese aber

mit Sicherheit auszuschliessen, fühlt man nochmals nach dem Muttermund und stellt combinirt die Gegenwart des Uterusfundus über der Symphyse fest. Nun erfasst man alle Muzeux'schen Zangen gleichzeitig und dreht langsam aber kräftig, gleichzeitig ziehend den Polypen ab. Diese Methode habe ich so oft mit vortrefflichem Erfolg angewendet, dass ich sie sehr empfehlen kann.

Zerreisst der Stiel nicht leicht, so zieht ein Assistent an den Muzeux'schen Zangen. Der Operateur selbst betastet den Stiel und schneidet, da, wo der Tumor in den Stiel übergeht, mit einer Siebold'schen Polypenscheere (Figur 156 und 157, S. 285) ein Loch in den Stiel. In dies Loch bohrt sich der Finger ein und sucht, enucleirend, den Polypen auszulösen. Man darf nicht vergessen, dass der Stiel nicht mit entfernt zu werden braucht. Der „Stiel“ ist ausgezogenes Uterusgewebe, das sich allmählich wieder zurückzieht. Der Polyp selbst ist eine rundliche Geschwulst, die sich aus dem Stiel auskern lässt, wenn man an der richtigen Stelle drückt und bohrt. Ist die Verbindung dünn, so wird sie mit der Scheere zerschnitten. Ist der Stiel dick, ist die Frau sehr blutleer, will man jeden Tropfen Blut sparen, so hat sich mir eine Methode gut bewährt, welche der Amputation des invertirten Uterus entspricht. Der Stiel wird mit einigen Nähten an die Portio angenäht, bevor er durchschnitten wird. Nach dem Abschneiden wird ein Pulverbeutel voll Jodoformtannin oder Bortannin auf die blutende Fläche gepresst und durch weitere Tampons festgehalten.

Auch diese Stiele, und mögen sie noch wochenlang zu fühlen sein, verschwinden allmählich völlig.

Es ist sicher ein Fehler, den Stiel so hoch als möglich zu durchtrennen. Dieser Fehler bestraft sich schwer. Es kann eine partielle Inversion des Uterus, ein Trichter an der Ansatzstelle des Polypen bezw. des Stiels vorhanden sein, und es wird dann die Bauchhöhle eröffnet. Ich habe schon erlebt, dass der Stiel fast die Form eines zweiten Polypen hatte, sodass man in Versuchung kam, weiter zu schneiden. Nach 14 Tagen war der Stiel völlig verschwunden.

In manchen Fällen ist die Operation nicht leicht. Die Schwierigkeiten bestehen in der Grösse, in der schweren Zugänglichkeit und in dem breitbasigen Aufsitzen einer Geschwulst.

Ist das Myom so gross, dass man mit dem Finger nicht bis zur Portio kommt, so ist unbedingt die Narcose nothwendig. Man schliesst zunächst die Inversion aus, und falls dies unmöglich, richtet man die ganze Operation so ein — namentlich bezüglich der Antisepsis, dass eine zufällige Eröffnung der Peritonäalhöhle ungefährlich ist. Wird das Peritonäum eröffnet, so näht man es sofort wieder zusammen.

Sehr grosse Myome, welche nicht vor die Vulva gezogen werden können und deren Stiel nicht zugänglich ist, entferne ich folgendermaassen. Aus der stark angezogenen Geschwulst wird mit einem grossen Messer ein an der Basis etwa 3 cm breiter Keil mit schnellen, starken Schnitten entfernt. 2 bis 3 Muzeux'sche Zangen (Figur 155) pressen sofort die Wundränder zusammen und drehen die Geschwulst etwas nach der Seite. Sofort wird ein zweiter, dritter, nöthigenfalls vierter Keil ausgeschnitten. Dadurch wird die Geschwulst viel schmaler. Von Zeit zu Zeit versucht man, ob der Tumor klein genug geworden ist, um die Vulva zu passiren. Ist er noch zu breit, so schneidet man neue Keile aus. Die zuerst eingesetzten Muzeux'schen Zangen fassen nach und pressen zuerst den neuen Schnitttrand gegen den ersten. Die Blutung ist durchaus nicht erheblich, da der Tumor selbst nicht blutet. Endlich gelingt es, die Geschwulst hervorzuziehen. Ist der Stiel dünn, so wird er durchschnitten. Ist er dick, so näht man ihn an die Portio mit 1 bis 2 starken Seidenfäden an, schneidet ihn ab, stillt Blutungen durch Umstechungen im Stiel und legt einen in Bortannin herumgewälzten Tampon oder einen Pulverbeutel auf die blutende Fläche. Die Nahtfäden werden nicht abgeschnitten, sodass man durch Anziehen derselben die Schnittfläche sofort wieder leicht zugänglich machen kann. Die Nachbehandlung besteht in Ausspülungen, die Fäden gehen spontan ab.

Eine andere Schwierigkeit entsteht dann, wenn das Myom eine Inversion des Uterus veranlasst hat, oder wenn die Differentialdiagnose zwischen Uterusinversion und Polyp zu stellen ist (vgl. S. 258). Liegt ein Myom vor, so schneidet man auf das Myom ein und sucht nunmehr mit dem Finger die Geschwulst vom Uterus zu isoliren und abzutrennen. Ist man sicher, in der Grenzschiebt vorzudringen, so operirt man theils stumpf, theils scharf, indem man zu feste Stränge mit der Scheere durchschneidet.

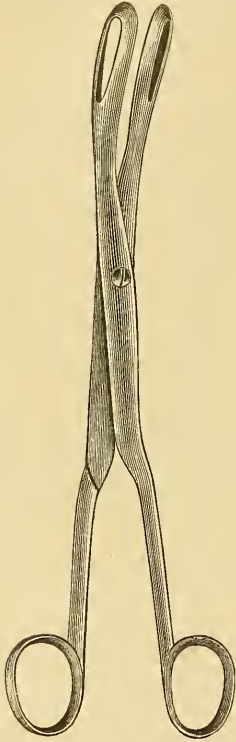
Liegt die Geschwulst zum Theil in der Scheide und zum Theil im Uterus, so täuscht die im inneren oder äusseren Muttermund liegende eingeschnürte Partie des Myoms einen Stiel vor. Namentlich wenn der vaginale Theil ödematös geworden und der obere Theil des Tumors eine härtere Consistenz hat, ist ein solcher Irrthum leicht möglich. Dann dient vor Allem die durch die Sonde constatirte, geräumige, lange Uterushöhle, sowie die bei der combinirten Untersuchung festgestellte Grösse des Uterus zur Aufklärung.

Bei allen diesen Operationen kann stets die auf dem Bauch liegende Hand genau controliren, wo die intrauterin arbeitenden Finger oder Instrumente sich befinden, ob die Wand des Uterus noch dick oder ob sie dünn ist. Im letzteren Falle hört man auf zu operiren, um nicht

das Peritonäum zu verletzen. Ist dies geschehen, so müsste laparotomirt und das Loch vom Bauch aus zugenäht werden.

Die zweite Schwierigkeit besteht in der schweren Zugänglichkeit bei intrauterinen Polypen Nulliparer. In derartigen Fällen lässt die Laminariaerweiterung im Stich. Sie tagelang zu wiederholen und dann eine mühsame Operation folgen zu lassen, ist viel gefährlicher, als sich durch Incisionen und gewaltsames Vordringen Zugang zu verschaffen. Auch dann noch ist bei der Festigkeit und Enge des Uterus die Durchtrennung sehr schwierig.

Ein sehr gutes Instrument in solchen schwierigen Fällen ist die in Figur 158 abgebildete Löffelzange. Sie besteht aus zwei ovalen Löffeln mit scharfstumpfen Rändern an der Spitze. In der Concavität wird, wegen der Fenster, die Geschwulst sehr fest gehalten. Die ganze Geschwulst oder ein Theil derselben wird erfasst und durch kräftige Rotationen abgedreht. Man muss sich darüber klar sein, dass wenn ein Myom deutlich gestielt in die Uterushöhle hineinragt, es submucös entstanden ist, oder doch wenigstens eine so dicke Schicht Uterusgewebe über sich trägt, dass an ein eventuelles Durchbrechen der Uterussubstanz beim Abdrehen nicht zu denken ist. Wichtig ist allerdings, dass man möglichst dicht an der Basis abdreht und erst dann kräftig zieht, wenn das gesammte Stück ganz locker geworden ist.



158.

Löffelzange,
zum Erfassen, Abdrehen
und Herausreißen kleiner
Myome oder Myompartikel.
Diese Zange lasse ich
jetzt mit englischem
Schloss zum Auseinander-
nehmen anfertigen. Da-
mit ist das Instrument
sehr brauchbar.

Kann man nur mit einem Finger und einem Instrument in die Uterushöhle, so ist vor allen scharfen Instrumenten zu warnen. Mit diesen zerreisst man sich die Finger und verletzt den Uterus. Für die scharfen Löffel sind Myome zu zähe, man kann mit Löffeln und Curetten nichts ausrichten.

Incisionen in den Cervix schaffen schnell Platz, wenn der Cervix ausgedehnt und verdünnt ist. Ist er aber noch sehr dick und sitzt das Myom sehr hoch, so habe ich die hintere Lippe bis über den inneren Muttermund hinauf gerade nach hinten gespalten. Dadurch entsteht eine grosse Oeffnung in dem Uterus, die es leicht macht, die ganze Höhle auszutasten und in ihr zu operiren. Diese Methode ist

entschieden den seitlichen Incisionen vorzuziehen, weil die Blutung sehr unbedeutend ist. Spritzende Arterien werden dabei nicht durchschnitten. Schneidet man vorsichtig von innen nach aussen, so eröffnet man selten das Peritonäum, auch wenn man bis hoch über den innern Muttermund schneidet. Ein Einsetzen von 2 Muzeux'schen Zangen in die rechte und linke Hälfte der Portio erleichtert beim Auseinanderziehen sehr die Uebersicht. Das Peritonäum zieht sich von dem Cervix ab, sodass es nicht eingeschnitten wird, und wenn es verletzt wird, so schadet diese Verletzung bei Asepsis Nichts. Unmittelbar nach Entfernung des Myoms wird der Uterus wieder zusammengenäht.

Es ist dies eine neue und sehr gute Methode, die ganze Uterushöhle zugänglich zu machen, eine Methode, die leider noch nicht nachgemacht zu sein scheint.

Ist die Operation der Polypentfernung beendet, so tamponirt man die Uterushöhle mit langen Streifen Jodoformgaze, deren Enden aus der Vulva heraushängen. Bei dieser vortrefflichen, einfachen, von mir erfundenen Methode erhält man erstens den Uterus weit, sodass sich nicht Zersetzungen in Buchten bilden können, zweitens wird die Höhle desinficirt erhalten, drittens wird sie drainirt und zuletzt erleichtert der Jodoformgazestreifen die Orientirung. Die Gaze bleibt, wenn das Thermometer normale Temperatur zeigt, 5 bis 6 Tage liegen. Dann wird sie entfernt. Die Nachbehandlung besteht in desinficirenden Vaginalausspülungen. Bei Fieber z. B. nach Entfernung eines schon zersetzten Myoms muss man die Uterushöhle öfter ausspülen, siehe S. 154.

Als letzte Schwierigkeiten führte ich das breitbasige Aufsitzen bezw. den interstitiellen Sitz der Geschwulst an. Sowohl die Entscheidung, ob man überhaupt operiren soll, als auch betreffs der Art und Weise der Operation, ist bei den Myomen schwer, welche zwar deutlich in die Uterushöhle oder sogar in den Muttermund sich hineinwölben, ohne doch gestielte Myome zu sein. So täuscht z. B. der in Figur 151, S. 267 abgezeichnete Fall einen Polypen vor, während der gefühlte Theil nur der in den Cervix gepresste kleine Abschnitt eines grossen Myoms ist.

In diesen Fällen ist zunächst die Frage zu entscheiden: muss überhaupt operirt werden? Ist es möglich, durch symptomatische Behandlung den Fall bis zur Menopause hinzuhalten, so ist dies gewiss rationell. Ist aber jede Therapie erfolglos, werden die Blutungen zu stark, sind die Beschwerden unerträglich, stellt man stetiges Wachsthum fest, so tritt die operative Thätigkeit in ihr Recht. Hier ist entscheidend, ob das Myom klein oder gross ist. Man muss nöthigenfalls durch Palpation in Narcose ganz genau die Grösse feststellen und nur höchstens

bei Kindskopfgrosse die Entfernung per vaginam erstreben. Bei grösseren Tumoren werden die Weichtheile zu sehr gequetscht, der Damm wird zerrissen, die blutende Höhle ist zu gross, Nebenverletzungen sind zu fürchten, es ist möglich, dass das Myom nicht in loser Kapsel liegt, nicht zu enucleiren ist, dass man die Operation aufgeben muss, dass die Reste verjauchen, und dass Fieber und Blutverlust zum Tode führen. Kurz, es ist rationeller, eine in ihren Folgen genau zu berechnende Laparomyomektomie zu machen.

Nicht zweifelhaft dagegen ist man in den Fällen, wo das Myom nekrotisch geworden ist. In derartigen Fällen findet man die Geschwulst oft ganz schlaff, sie rollt sich gleichsam wie eine sich lösende Ringellocke auf und fällt als blaurothe, zäh-zottige Masse vor die Vulva vor. Dieser Zustand dauert 24 Stunden, dann wird die Masse weicher, schmieriger, dunkelfarbiger: sie verfault, stinkt, zerfällt. Mir gelang trotz aller Desinfection nie, das Gangränöswerden eines prolabirten nekrotischen Myoms zu verhüten.

Unter diesen Umständen ist die Therapie eine sehr einfache. Es kann gar kein Zweifel darüber vorherrschen, ob der Eingriff erlaubt ist oder nicht, es muss operirt werden.

Die Blutung ist meist bedeutend gewesen, aber dann nicht mehr bedeutend, wenn schon Jauchung und Fieber vorhanden sind. Man hüte sich, die Geschwulst unten abzureissen oder abzuschneiden. Die fetzige Masse führt, wie die Nabelschnur zur Placenta, so zur Ursprungsstelle. Hat man diese gefunden, bezw. einigermaassen umtastet, so sucht man mit dem Finger unter gleichzeitigem vorsichtigem Anziehen die Geschwulst zu enucleiren.

Feste Verbindungen werden mit der Siebold'schen Scheere (Figur 156) zerschnitten, lockere Partien reisst man mit Finger und Löffelzange (Figur 158) heraus. Diese Operation ist combinirt zu machen, man muss beim Höhergehen mit der Zange von aussen nachfühlen, wie weit die Entfernung der Zangenspitze von der Bauchdecke ist. Es muss schnell operirt werden; oft schliesst sich der Muttermund, sobald der ihn dilatirende Theil der Geschwulst entfernt ist.

Der Rest der Geschwulst kommt oft als halbmondförmige Schale zum Vorschein. Dann höre man auf, und tamponire mit Jodoformgaze fest die Uterushöhle aus. Besser ist es, Etwas zurückzulassen, was in einigen Tagen, nachdem die Blutung steht, locker geworden, leicht und gefahrlos entfernt werden kann, als etwa bei grosser Blutung die Operation endlos auszudehnen. Namentlich bei der von mir angegebenen Jodoformgazetamponade des Uterus nach solchen Eingriffen ist die Gefahr beim Zurücklassen gering.

Ist aber sicher Alles entfernt, und fiebert die Kranke trotzdem

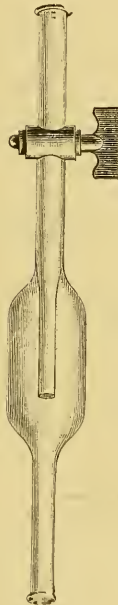auch bei Jodoformgazetamponade, sinkt das Fieber nach einer Ausspülung, kehrt es aber sofort nach einigen Stunden zurück, so tritt die permanente Irrigation Schücking's in ihr Recht.

Der diesem Zwecke dienende Apparat besteht aus einem Irrigator, welcher mit desinficirender Flüssigkeit gefüllt ist. In den ableitenden



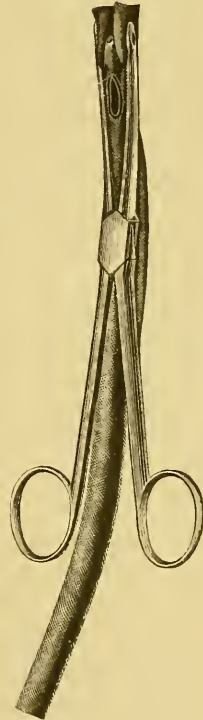
159.

Hydrostatische
Desinfectionsmaschine
zur permanenten Irrigation
der innoren weiblichen Genitalorgane.



160.

Schücking's
Tropfrohr.



161.

Drainageschlauch
mit Querrohr, fertig zum Ein-
führen in den Uterus.

Schlauch ist Schücking's Tropfrohr (Figur 160) eingeschaltet. An der Oeffnung, an welcher sich der Hahn befindet, fließt die Flüssigkeit ein und gelangt zunächst durch die Fortsetzung des dünnen zuführenden Rohres in einen Hohlcyllinder, aus dem sie dann im Gummischlauch weiterfließt. Man kann durch Drehen am Hahn die Flüssigkeit in vollem Strome fließen lassen oder auch nur in schnell oder langsam sich folgenden Tropfen. Stets hat auch der Laie die Möglich-

keit, sich durch die Beobachtung des Tropfrohrs zu überzeugen, ob der Apparat fungirt. Sobald dies nicht der Fall ist, d. h. sobald irgendwo Verstopfung eintritt, füllt sich der Hohlcylinder durch Rückstauung. Der Apparat muss nachgesehen und dadurch wieder in Gang gebracht werden, dass man den Strom eine Zeit lang unter hohem Druck laufen lässt.

Am unteren Ende des in Figur 159 abgebildeten Apparats befindet sich an dem zuführenden Gummischlauch ein kleiner Querschlauch, der den Zweck hat, den Gummischlauch oben im Uterus festzuhalten. Unterhalb des Querschlauches sind zwei bis drei Löcher in den langen Schlauch eingeschnitten, um das Einfließen der Desinfectionsflüssigkeit in den Uterus zu ermöglichen.

Das Einlegen des Schlauches in den Uterus kann in verschiedener Weise, bei weitem Uterus mit einem Finger, bei engem mit einer Sonde, geschehen, ebenso wie man an anderen Stellen Drainageröhre in die Tiefe führt. Auch eine Nasenpolypenzange oder gekrümmte Kornzange (vgl. Figur 161) kann man gebrauchen. Die kurzen Schlauchenden werden nach oben ungeknickt. Dann wird der Apparat eingeschoben, indem man durch die aussen aufgelegte Hand nachhilft.

Sind die Enden des Querschlauches nach oben abgeknickt, so muss sich das obere Ende des Schlauches bei dem Zurückschnellen der abgeknickten Enden nach oben hebeln.

Nicht selten ist es möglich, den Querschlauch in das Geschwulstbett selbst zu legen.

Die Patientin liegt bei der permanenten Irrigation am besten auf einem Lochrahmen, unter dem eine Bettschüssel sich befindet, welche die Spülflüssigkeit aufnimmt. Kann man aber in Privatverhältnissen einen Lochrahmen nicht beschaffen, so muss die obere Hälfte des Lagers stark erhöht werden. Vor die Genitalien wird eine Bettschüssel gestellt, in welche die abgehende Flüssigkeit einfließt. Durch wasserdichten Unterlagsstoff wird das Bett rein gehalten. Wegen der Beweglichkeit des ganzen Apparates kann die Patientin geringe Lagewechsel vornehmen. Wird das Bett gewechselt oder gereinigt, so wird das untere Ende des Schlauches vom Tropfrohr abgezogen, an den Oberschenkel angebunden und später wieder am Tropfrohr befestigt.

Nachdem der Apparat in Function gesetzt ist, lässt man erst so lange den vollen Strom laufen, bis die abgehende Flüssigkeit klar ist. Dann dreht man den Hahn so weit zu, dass nur Tropfen fließen.

Ist die Patientin fieberfrei, so hört man mit der sehr belästigenden Einspülung auf, lässt aber den Schlauch vorläufig noch liegen, damit bei etwa wieder eintretendem Fieber sofort wieder irrigirt werden kann. Wenn zwei Tage lang die Temperatur normal ist, kann man das Rohr

entfernen oder zur Uterustamponade übergehen. Während der Entfernung lässt man den Strom möglichst kräftig fließen und unmittelbar darnach ist die Scheide auszuspülen. Sodann explorirt man, um etwaige lose Massen völlig zu entfernen.

Die ganze Methode ist etwas umständlich, aber sie ist doch auch unter den elendesten Verhältnissen möglich. Ich habe mit ihr, als letztem Mittel einige Fälle gerettet, die sonst kaum genesen wären.

Die Beobachtung, dass nach kleinen chirurgischen Eingriffen das Myom nekrotisch wird, hat man auch therapeutisch verwerthet. Es wurde von einigen Operateuren ein Schnitt über das Myom, das heisst durch die bedeckende Muskelschicht gemacht, dadurch sequestrirte sich das Myom und wurde in einer zweiten Sitzung entfernt. Auch gelingt es wohl, bei diesen Einschnitten die Kapsel eines festen Myoms zu incidiren und dadurch den spontanen Ausstossungsprocess zu ermöglichen. Indessen giebt es so fest mit der Umgebung verbundene Myome, dass eine Lockerung leider ausbleibt.

Erzählungen von derartigen Operationen mit gutem Ausgange mögen aber ja Niemanden zu dem Glauben veranlassen, dass man bei jedem in das Uteruscavum hineinragenden Myom die Ausstossung durch Längsschnitte über die Geschwulst in gefahrloser Weise bewirken könne.

Ich hoffe, dass durch meine Darstellung die grossen Gefahren der Kolpomyomektomie klar geworden sind, und ich warne nochmals zum Schluss davor, ohne die dringendsten Indicationen an die Kolpomyomektomie bei interstitiellen grösseren Myomen oder breitbasigen, submucösen Polypen zu gehen.

Die vaginale Totalexstirpation bei Myom.

Die grosse technische Sicherheit und die Ungefährlichkeit, mit der man den Uterus per vaginam zu entfernen versteht, hat dazu geführt, die vaginale Totalexstirpation nicht nur bei Carcinom des Uterus, sondern auch bei anderen pathologischen Zuständen zu empfehlen. So hat man schon die Totalexstirpation bei Metritis und bei Retroflexio gemacht. Bei der vaginalen Entfernung eines Myoms umgeht man die allgemeinen Gefahren der Laparotomien und die Nachkrankheiten, namentlich den Bauchbruch. Es scheint auch, dass die sich an die Castration anschliessenden Beschwerden, Fettsucht, Congestionen, gemüthliche Verstimmung bei gleichzeitiger Entfernung des Uterus geringer sind. Ja, es wird die Zeit vielleicht die Ansicht bestätigen, dass selbst bei jungen Individuen die Entfernung des Uterus bei Zurücklassung der Ovarien eine bessere Prognose betreffs des Allgemeinbefindens geben wird, als die Entfernung der Ovarien mit Zurücklassung des Uterus.

Es haben deshalb schon mehrere Autoren, z. B. Leopold, Czerny, Martin, Dührssen bei kleinen Myomen den Uterus total exstirpiert. Eine idealere Methode ist natürlich die vaginale Enucleation des Myoms. So habe ich öfter Myome der vorderen oder hinteren Wand enucleirt. Es wurde, wie bei der Totalexstirpation beim Carcinom, die Blase abgeschoben, der Uterus vorn hervorgezogen, vorn und hinten abgetastet, auf dem Myom eingeschnitten, nach der Enucleation vernäht und reponirt. Dieselbe Operation führte ich auch an der hinteren Wand nach Hervorstülpung durch den eröffneten Douglasischen Raum aus.

Früher habe ich das Scheidengewölbe offen gelassen und auf die Uteruswunde einen drainirenden Jodoformgazestreifen eingeführt. Da dieser aber meist unblutig hervorgezogen wurde, habe ich neuerdings principiell die Scheidenwunden wieder vernäht.

Anders liegt der Fall bei vielen kleinen Myomen. Weist man schon bei der combinirten Abtastung 3, 4 oder mehr nussgrosse Myome am Uterus nach, oder sieht und findet man diese Myome während der Operation, so entfernt man den Uterus, da nach Entfernung eines Myoms die anderen wachsen können.

Die Technik ist folgende:

Der Uterus wird herabgezogen und seitlich und vorn losgelöst. Man schiebt die Blase nach oben und tastet nach Eröffnung des Peritonäums die vordere und hintere Wand ab. Man schneidet nun auf das Myom ein, fasst mit zwei Muzenx'schen Zangen die Wundränder, damit der Uterus nicht etwa zurückgleitet, und mit der dritten Zange das Myom selbst. Es wird stark angezogen und mit Finger und Scheere enucleirt.

Bei dem starken Zug nach unten ist die Blutung gering. Nuncmehr tastet man von Neuem den Uterus ab. Hakenförmig über den Fundus gehend, kann man auch die hintere Wand befühlen. Findet man noch mehrere Knollen, so exstirpiert man den Uterus. Ist der Uterus aber überall weich, klein, enthält er keine fühlbaren Knollen im Parenchym, so wird das Geschwulstbett fest mit Katgut vernäht. Dann schiebt man den Uterus zurück, beobachtet noch einige Zeit und controlirt mit Tupfern, ob die Blutung auch bei reponirtem Uterus völlig steht. Es darf nicht mehr bluten. Die Vaginalwunde wird durch fortlaufende Naht geschlossen. Nicht schwieriger ist die Methode vom Douglasischen Raume aus zu machen. Hier schneidet man ganz dicht hinter der hinteren Muttermundlippe longitudinal ein. Ich habe auch den Schnitt quer angelegt, auch in einem Falle Ypsilonförmig. Man zieht mit Kletterhaken den Uterus hervor, enucleirt das Myom, vernäht, reponirt und schliesst die Wunde.

Exstirpiert man einen myomatösen Uterus total, so darf man ihn,

wenn er zu gross ist, nicht gewaltsam durch das Loch im Scheidengewölbe hindurchzerren. Dabei würden die Zangen ausreissen, der Uterus würde zerfetzt und die Blase zerrissen. Kleine und grosse Fisteln können entstehen. Vielmehr zieht man den Uterus, ihn stark anteflectirend, in das Loch der Scheide hinein, nachdem man vorher die *Muzeux'schen* Zangen, welche die Anteversion verhindern, von der Portio abgenommen hat. Nunmehr werden nach der auf S. 287 beschriebenen Methode „Melonenscheiben“ aus dem Uterus und der Geschwulst herausgeschnitten und so der Uterus verkleinert. Die Wundränder werden mit *Muzeux'schen* Zangen zusammengedrückt. Ist der Uterus klein genug, so passirt er das Loch. Dann geht man an die Abbindung der Adnexe.

In einem Falle fand ich statt der vermeintlichen Myome einen interstitiellen Sarcomknoten! Was hätte hier eine Laparotomie und Castration genützt?

Die Enge der Vagina ist keine Contraindication. Das Scheidengewölbe ist ja weit und der Introitus ist durch Schnitte, die bald wieder vernäht werden, weit zu machen. Als Grenze der Grösse für diese Operation würde die Grösse eines Kindskopfes gelten.

Bei der vaginalen Exstirpation ist auch die Gefahr der Sepsis resp. Infection gering. Man soll nicht vergessen, dass die völlige Sterilisirung der Scheide namentlich bei Carcinomen kaum gelingt. Trotzdem ist die Prognose der vaginalen Peritonäaleröffnung viel besser, als die der Laparotomie. Jedenfalls deshalb, weil hier das intacte Peritonäum, auch das der Därme, sehr schnell alle Kokken in den Lymphstrom resp. die Blutbahn befördert, wo die Kokken unschädlich zu Grunde gehen. Bei der Laparotomie aber würde das Serosaepithel, und sei es nur durch die Luft, in der Vitalität herabgesetzt, sodass es nicht schnell resorbirt. Die Kokken bleiben liegen, wachsen weiter, vermehren sich und bedingen septische Erkrankungen.

Allgemeines über Laparotomien.

Da an dieser Stelle zuerst von Laparotomien die Rede ist, so schiebe ich hier über die allgemeinen Maassregeln bei Operationen mit Eröffnung der Bauchhöhle das Nöthige ein.

Man kann drei Epochen unterscheiden: die vorantiseptische Zeit, die Zeit der Antisepsis, die Asepsis. In der vorantiseptischen Zeit waren die Resultate, namentlich bei den deutschen Operateuren, sehr schlecht. In der antiseptischen Zeit besserten sich die Resultate ganz auffallend, doch kamen immer noch so viel Todesfälle vor, dass die antiseptischen und die prophylaktischen Schutzmaass-

regeln bei der Operation übertrieben wurden. Man suchte den Grund der Todesfälle ganz allein in Fehlern der Antisepsis.

Allmählich klärten sich die Meinungen, man ging zur Asepsis über. In jeder Kunst, auch in der ärztlichen, knüpfen sich grosse Fortschritte stets an ein Zurückgehen zu dem Natürlichen an. So trat in der Asepsis auch in der ärztlichen Kunst die Natur wieder in ihr Recht. Damit aber lernte man auch verstehen, dass der Erfolg nicht von dem Kampfe gegen sondern von der Vorbeugung vor der Infection abhängt. Durch die antiseptische Prophylaxe vor der Operation und die Asepsis bei der Operation erreichten wir Erfolge, die wir uns vor 20 Jahren kaum zu erhoffen wagten.

Wir berücksichtigen jetzt den menschlichen Organismus und Das was ihm nützt und schadet in viel ausgedehnterem Maasse als früher.

Während in der antiseptischen Zeit die Meinung herrschte, es sei gleichgültig, wie man operirte, wenn nur jede Wunde gleichsam mit Carbolsäure getränkt werde, so sind wir heute der Ansicht, dass eine ganze Reihe natürlicher Bedingungen erfüllt sein müssen, um den Erfolg zu sichern.

So ist es vor allen Dingen nöthig, den Kräftezustand einer Patientin zu berücksichtigen. Grosse, eingreifende Operationen vertragen alte und heruntergekommene Patientinnen nicht. Der Gynäkolog soll nicht nur Techniker, sondern auch Arzt sein: er soll den Kräftezustand, Herz, Nieren und Lunge in Betracht ziehen, ehe er den Beschluss fasst, eine grosse Operation zu machen. Dies ist namentlich bei den Myomen deshalb wichtig, weil es einerseits nicht bösartige Geschwülste sind, und weil andererseits die oft lange Dauer der Operation grosse Anforderungen an die Lebenskraft des Individuums stellt.

Vorbereitungen vor der Laparotomie.

Die Vorbereitung besteht in einer Entleerung des Mastdarms und in säubernden Bädern. Durch Abführmittel kann man die Därme so leer machen, dass sie kaum fingerdick, zu einem Ballen zusammensinkend, sehr wenig Raum fortnehmen. Man erzielt dies am besten dadurch, dass man schon 48 Stunden vor der Operation Abführmittel verordnet. Am einfachsten ist es, die Patientin zu fragen, welches Abführmittel ihr am wenigsten unangenehm ist. Namentlich bei kleinen Tumoren, z. B. bei der Castration, ist diese Entleerung nothwendig. Bei grossen Tumoren ist der Raum nach Entfernung des Tumors schon *eo ipso* vorhanden. Sind also Patientinnen mit grossen Tumoren schwach, so lasse man sie nicht durch übertriebene Abführmittel noch mehr schwächen. Ich lasse solche Patientinnen bis zur Operation kräftig essen und trinken.

Sind sehr gründliche Entleerungen erfolgt, so giebt man am Abend vor der Operation einige Bismuthpulver — Bismuth. salicylic., Sacchariana 0,3, Morphii 0,01, Abends 3 Pulver in 2stündigen Zwischenräumen zu nehmen. Man lasse die Patientin am Tage vor der Operation nicht hungern. Sie soll Wein trinken und leichte Speisen essen. Am Abend vor der Operation wird der Leib abgeseift und ein Bad verabfolgt, in welchem ein Kilo Soda gelöst ist. Die Nacht vor der Operation liegt ein Sublimatumschlag auf dem Leib. 1 : 1000.

In dem Bett, in welchem die Patientin liegen bleibt, soll sie wenigstens eine Nacht vorher schlafen, damit ihre Wünsche betreffs Aenderung des Lagers berücksichtigt werden können.

Das Operationszimmer, Tisch, Instrumente, Sterilisation,
Desinfection der Hände.

Die allgemein gültigen Lehren der Antisepsis und Asepsis müssen als bekannt vorausgesetzt werden. Ich beschränke mich auf Das, was für den Gynäkologen speciell wichtig ist.

Die Operationszimmer der Krankenhäuser und Kliniken sind heutzutage ziemlich gleich eingerichtet. Ein solcher Raum muss leicht zu reinigen, hell und luftig sein, nur Das darf sich im Zimmer befinden, was zur Operation gehört, Winkel oder Räume, in denen sich Schmutz ansammeln kann, dürfen nicht vorhanden sein. Mit einem Blick muss man sich von der Sauberkeit des ganzen Zimmers überzeugen können.

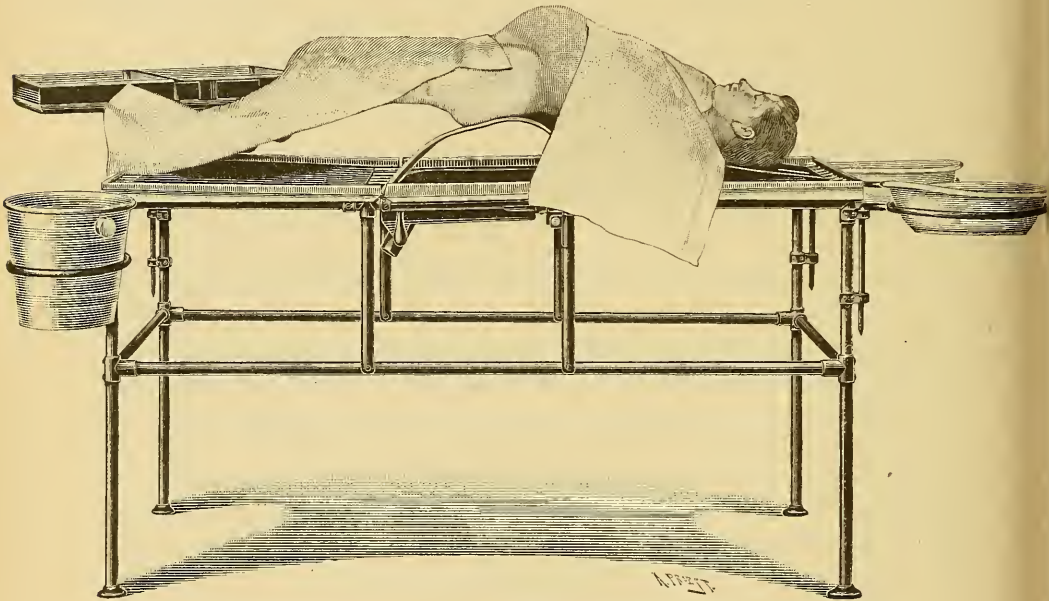
Ist man gezwungen, in privaten Zimmern zu operiren, so sind alle Möbel aus den Zimmern zu entfernen, die Wände sind feucht mit Sublimatlösung abzureiben. Der Fussboden ist mit Sublimat abzuwaschen; alle Vorhänge, Teppiche, kurz alle Dinge, die bei der Operation nicht gebraucht werden, sind aus dem Zimmer zu entfernen.

Der Spray hat den mechanischen Effect, dass mit den Wassertropfchen die in der Luft bei Luftzug fliegenden, ausgetrockneten, deshalb leichten Bacterien, Kokken und Sporen zu Boden niedergerissen werden.

In eiligen Fällen muss man leider auf Vorbereitungen verzichten, um ein Menschenleben zu retten, z. B. bei Laparotomien wegen innerer Verblutung, bei ektopischer Schwangerschaft oder Uterusruptur. Dann reibt man den Leib mit Aether ab und reinigt ihn schnell mit Sublimatlösung.

Als Operationstisch ist zur Noth jeder Holztisch zu gebrauchen, der abgewaschen und mit Sublimattüchern bedeckt wird. In Krankenhäusern hat man eigene Operationstische, namentlich zu Laparotomien. Der Zweck dieser Tische ist 1. die Asepsis zu erleichtern, 2. die Flüssigkeiten sofort verschwinden zu lassen, 3. dem Arzt die Operation bequem

zu machen und 4. das Verbinden nach der Operation zu beschleunigen. Wenn man das Gestell des Tisches aus Gasrohr und die Tafel aus Blech anfertigen lässt, so ist ein solcher Tisch nicht schwer und lässt sich leicht in die Wohnung einer Kranken transportiren. Auch sind in neuerer Zeit zusammenlegbare Laparotomietische construirt. Fast jeder Operateur hat hierin seine Liebhabereien. So sitzen z. B. Péan, Martin u. A. zwischen den Beinen der zu Operirenden, also der Vulva gegenüber. Andern wieder erscheint diese Methode unbequem, sie wollen beweglicher sein und stehen. Mein Operationstisch ist in



162.


Operationstisch des Verfassers, aus Gasrohr gefertigt.
Der mittlere Theil kann entfernt werden. An dem Fussende die Instrumentenschale.

Figur 162 abgebildet. Er ist mit Abflussvorrichtung am Fuss- und Kopfende versehen, sodass die Spülflüssigkeit, das Blut und der Cysteninhalt schnell verschwinden. Als Unterlage für die Patientin dienen massive Gummiplatten, welche leicht zu reinigen sind und jahrelangen Gebrauch vertragen. Die nach oben convexe Tafel ist aus Blech hergestellt. Das Mittelstück wird, um den Leib zu verbinden, hervorgezogen und weggenommen. Es bestehen 3 Mittelstücke, eins nur wenig convex, und 2 stark convexe „Böcke“ (Figur 163), welche auf die mittlere Oeffnung aufgesetzt werden. Am unteren Rande des Tisches befinden sich die Oesen für die Beinhalter, sodass auch die Operationen in Steissrückenlage auf diesem Tische gemacht werden.

Liegt die Kranke auf einem Bock mit dem Kopf dem Fenster zu, so sinken die Myome tief genug herab, um die Ligamenta lata gut abbinden zu können. Die Beckenhöhle ist so gelagert, dass sie gerade senkrecht zur Unterlage steht, dass also das Licht vom Fenster direct darauf fällt.

Diese Methode erschien mir praktischer, als die „Plana inclinata“. Gerade das Kreuzbein muss auf die höchste Stelle des Bocks gelegt werden. Würde er fälschlich in die Lendenlordose gelegt, so würden bei der Eröffnung des Abdomens die Därme hervorstürzen.

Die Instrumente und der gesammte Operationsbedarf werden sterilisirt, keimfrei gemacht.



163.


Bock, auf welchem bei der Laparotomie der Steiss der Patientin liegt.

Die Instrumente werden in 1procentiger Sodalösung gekocht. Bei einer Temperatur von 100° sterben die für uns wichtigen Staphylokokken und Streptokokken schon in 5 Minuten ab. Ein Kochen von 10 Minuten genügt also unter allen Umständen. Bei der trockenen Sterilisation müssen die Instrumente eine Stunde lang auf 130° erhitzt werden. Dabei verderben sie, auch ist der Gasverbrauch ein sehr erheblicher. Sehr bequem sind die Sterilisatoren, bei denen die Instrumente gleich in der Pfanne, in welcher sie kochten, liegen bleiben und aus ihr bei der Operation genommen werden. Diese Kocher werden aus Nickelblech und Nickeldraht angefertigt, um das Rosten zu vermeiden. Auch kann man die Instrumente in ein Tuch wickeln und sie nach dem Kochen aus dem Tuch in eine Schale schütten, die neben dem Operationstisch steht, oder, wie bei mir, drehbar beweglich am Operationstisch befestigt ist. (Vgl. Figur 162.)

In dieser Schale liegen die Instrumente ebenfalls in sterilisirtem Wasser. Wer besonders ängstlich ist, mag sie auch in Carbonsäurelösung legen. Diese wenigen Tropfen der Lösung werden Nichts schaden.

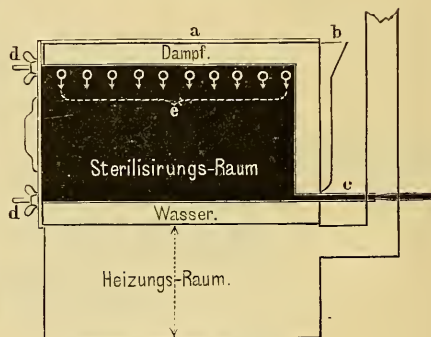
Da die Messer aber in Carbolsäurelösung leicht stumpf werden, so muss man Messer in absoluten Alkohol legen.

Als Nahtmaterial bürgert sich immer mehr das Katgut allein ein. Es liegt, als Rohkatgut gekauft, auf sterilisirte Glasspulen ganz lose gewickelt, 24 Stunden in reichlichem Aether und wird nach Abgiessen des Aethers in Sublimatalkohol (Sublimat 5,0, Alcohol absol. 1000) aufbewahrt. Dabei sind die Fäden fest und hart, sodass sie gut eingefädelt werden können. Sie dürfen bei der Operation nicht im Wasser liegen, weil sie sonst weich werden und reissen. Sterilisirter Katgut ist auch käuflich. Mir that Dr. Voemel's Katgut gute Dienste.



164.

Thursfield'scher Sterilisations-
apparat
zur Sterilisation der Wäsche und Verband-
gegenstände.



165.

Durchschnitt durch den Apparat: a Hülle von Asbestpappe oder Filz, darunter der Dampfraum. Ueber dem Heizungsraum das Wasser, welches verdampfend in den Dampfraum und von hier aus den Oeffnungen e in den Sterilisirungs-Raum einströmt. Bei c fliesst das Condenswasser aus. Bei b wird das Wasser nachgefüllt. d Schrauben, welche den Deckel dampfdicht befestigen.

Seide wird ebenfalls gekocht und in Sublimatalkohol aufbewahrt.

Draht wird mit den Instrumenten sterilisirt. Eisendraht ist am billigsten und dreht sich am leichtesten zusammen. Aber beim Entfernen ist er rauh geworden und lässt sich deshalb nur unter Schmerzen entfernen. Silberdraht ist theurer und bleibt glatt.

Schwämme werden nicht mehr gebraucht, sondern durch sterilisirte Gazetupfer ersetzt. Wer viel operirt, bereitet die Gaze in einem besonderen zum Sterilisiren der Gaze dienenden Apparat, wie ihn La u t e n - s c h l ä g e r in Berlin billig und gut liefert. Die Büchsen mit dem sterilisirten Material werden erst unmittelbar vor dem Gebrauch geöffnet. Zum Heizen des Apparates braucht man Gas, doch sind auch grosse Spiritusbrenner construirt, welche es gestatten, in der Privatpraxis diese Apparate anzuwenden.

Zur Sterilisation der Operationsröcke und Handtücher wie des Verbandzeuges dient der Thursfield'sche Apparat (Figur 164 und 165), der aus Zinkblech angefertigt 40 bis 50 Mark kostet. In diesem Apparate habe ich fast ein Jahrzehnt lang mit vortrefflichem Erfolge den ganzen Operationsbedarf sterilisirt: Instrumente, Verbandmaterial, Schwämme, Gaze, Schürzen etc. Der Apparat ist so gross, dass ein ganzer Anzug, bezw. eine Anzahl Operationsmäntel hineingesteckt werden kann.

Die wasserdichten Schürzen werden am besten aus Billrothbattist angefertigt, sie liegen in Sublimatlösung 1 : 1000, und werden nach Desinfection der Hände ergriffen und nass über den Operationsmantel angelegt.


Zur Desinfection der Hände wäscht man zuerst beide Unterarme in warmer Sodalösung, reinigt die Nägel und Nagelbetten und nimmt dieselbe Procedur mit Sublimatlösung 1 : 1000 vor. Es kommt hier darauf an, dass man lange Zeit (5 Minuten) das Sublimat, stark reibend, einwirken lässt. Sehr beliebt ist jetzt das Eintauchen in Alkohol, das ich nicht für nothwendig halte. Mir genügte stets die Sublimatlösung.

Narcose, Desinfection des Operationsfeldes.

Die Narcose wird im Bett der Patientin und nicht im Operationszimmer, geschweige denn auf dem Operationstisch eingeleitet. Bei der grossen geistigen Erregung, die entsteht, wenn die Patientin alle Vorbereitungen zur Operation sieht, tritt sonst die Narcose später ein und ist schlechter. Es ist auch humaner, der Patientin den Anblick des Operationstisches zu ersparen. Zur Narcose benutze ich das chemisch reine Salicylid-Chloroform und die Tropfmethode. Die Thatsache, dass jedenfalls unendlich weniger Chloroform genügt, ist wichtig genug, um die Tropfmethode im Princip anzuwenden. Seit zwei Jahren habe ich auch Aethernarcose in Hunderten von Fällen gebraucht. Die stürmische Athmung ist nicht zu fürchten, wohl aber ist den Patientinnen Chloroform angenehmer, weil das Erstickungsgefühl geringer ist. Ferner habe ich eine ganze Reihe von unangenehmen Nachwirkungen, namentlich Husten und schwere Bronchitiden beobachtet.

Die Patientin liegt völlig entkleidet auf dem Operationstisch, da Hemd und Jacke nass werden, später schlecht zu entfernen sind und das schnelle Anlegen des Verbandes hindern. Der Bauch wird abgeseift, abgebürstet und abrasirt. Die Schamlaare werden ebenfalls abrasirt, es wird katheterisirt, danach die Scheide und die Vulva aus- und abgespült, und mit heisser Sublimatlösung nochmals der ganze Unterleib überschüttet, um alle Haare und Seifenreste zu entfernen.

Dann wird der Leib mit Aether abgerieben (entfettet) und nochmals mit heisser Sublimatlösung übergossen. Bei Myomotomien, bei denen eventuell total extirpiert wird, ist auch die Vulva zu desinficiren, ebenso ist die Scheide auszureiben und mit Sublimat auszuspülen.



166.

Arterienpincette
nach Spencer-Wells.

Assistenz.

Nur ein Assistent assistirt bei der Operation unmittelbar. Der Operateur nimmt sich selbst die Instrumente. Ein zweiter Assistent reicht die Gazetupfer und achtet darauf, wo sie bleiben. Eine Wärterin fädelt die Nadeln ein. Ein dritter Assistent chloroformirt. Zuschauer dürfen nicht so nahe herantreten, dass der Operationstisch, der Operateur, ein Assistent oder ein Instrument berührt werden könnte. Sie dürfen keinesfalls den Oberkörper so neigen, dass er eine Schüssel mit aseptischem Wasser überragt. Es könnte vom Körper etwas in das Wasser fallen.

Es empfiehlt sich, alle Zuschauer mit sterilisirten Mänteln zu bekleiden.

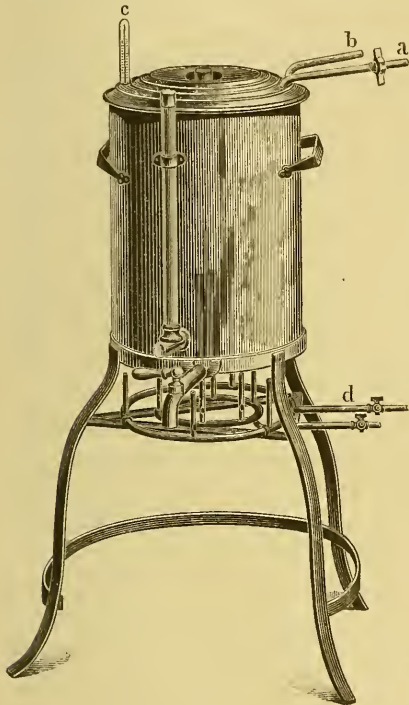
Die Zahl der Instrumente hat man möglichst verringert. Messer, Scheeren, Arterienpincetten, Muzeux'sche Zangen, Sonden, Hakenpincetten, Bauchspecula etc. sind nöthig. Die Gynäkologen benutzen, um breit fassen zu können, mit Vorliebe die Arterienpincetten von Spencer Wells (Figur 166).

Uebergang von der Antisepsis zur Asepsis.

Nachdem durch die Antisepsis bzw. Sterilisation alles, was mit der Kranken in Berührung kommt, ebenso wie die Haut der Kranken aseptisch gemacht ist, so haben die Antiseptica ihren Zweck erfüllt. Die gesunden, zu durchschneidenden Gewebe sind aseptisch zu erhalten, nicht aber antiseptisch zu behandeln. Gelingt es, die Verunreinigung der Wunde zu vermeiden, so wird sie besser heilen, als wenn durch Antiseptica die Gewebe in ihrer physiologischen Lebensthätigkeit gestört sind.

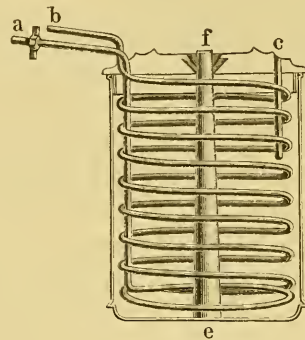
Eine besondere Wichtigkeit hat diese „natürliche“ Methode bei den Bauchoperationen. Das gesunde Peritonäum ist im Stande, sogar gefährliche Kokken durch schnelle Resorption unschädlich zu machen. Das durch Antiseptica alterirte Peritonäum resorbirt nicht, die Kokken finden Nährflüssigkeit und entwickeln sich.

Es war ein grosser Fortschritt, dass man den Uebergang von der Antisepsis zur Asepsis wagte, dass man in die reine Wunde im Princip keine Antiseptica, nicht einmal Wasser bringt. Man wendet deshalb, um die Wunde von Blut zu reinigen, nicht mehr nasse Schwämme, sondern trockene Gazetupfer an. Zwar ist es sicher, dass weiche nasse Schwämme oder nasse Gazetupfer das Gewebe, z. B. das Peri-



167.

Sterilisationstopf für das Wasser.
Bezeichnungen wie bei Figur 168.



168.

a Zufuhrrohr des kalten Wassers.
b Ausflussrohr desselben.
c Thermometer.
e-f Centrales Heizrohr des Kessels.
d Gasrohr.

tonäalepithel mechanisch weniger lädiren als rauhe, trockene Tupfer. aber der Vortheil der Einfachheit bei der Benutzung der trockenen Gazetupfer, sowie die allerorten auf diese Weise erzielten vortrefflichen Resultate, lassen es gerechtfertigt erscheinen, zur trockenen Methode bei der Laparotomie principiell überzugehen. Die Gazestücken werden vor der Sterilisation mit Blaustift nummerirt. Zeigt also die Zahl der restirenden Tupfer z. B. IX, so müssen 8 Tupfer verbraucht sein. Diese sind vor Schluss der Bauchwunde zu suchen und zu zählen.

Gebraucht man Wasser zur Reinigung der Hände, zum Abwaschen des Leibes bei der Operation selbst oder zum Abspülen von Cystenflüssigkeit oder Eiter, so wendet man nur sterilisirtes Wasser an. Dies

bereite ich, um ganz sicher zu sein, im Operationszimmer selbst, in meinem Sterilisationstopf.

Dieser Topf ist folgendermaassen construirt: Der Kupferkessel hat 30 oder 60 Liter Inhalt. Wer viel operirt, wird am besten 2 Kessel haben, für voraussichtlich glatte Operationen den kleinen, für complicirte oder mehrere Operationen nach einander einen grossen Kessel. Auch kann ein Kessel mit kaltem, einer mit heissem Wasser zur Verfügung stehen, sodass man schnell jeden Wärmegrad erreicht. Der Kessel ist durchbohrt, Figur 168 e f, damit sich das Wasser schneller erhitzt. An der Seite befindet sich ein zu reinigendes dickes Wasserstandsrohr. Unten ist der Hahn angebracht. Der Deckel, Figur 167, liegt in einem Falze fest, der Falz wird mit Karbollösung gefüllt. Im Deckel sind 3 Löcher angebracht. Bei c ist ein Thermometer eingesteckt. Aus den anderen Löchern ragen die Enden (a und b) einer Kühlschlange heraus.

Der Topf steht auf einem eisernen, leicht beweglichen Dreifuss, an dem ein System von Bunsenbrennern befestigt ist. Der Topf ist also in der Nähe des Operationstisches aufzustellen und kann in jedem Raume benutzt werden, wo Gas- und Wasserleitung vorhanden ist.

Da der Topf verschlossen ist und Nichts hineinfallen kann, so ist es auch gestattet, das sterilisirte Wasser im voraus herzustellen. Ich bemerke, dass das Wasser, wenn es in meinem Topf am Abend 20 Minuten gekocht hat, am andern Morgen bei gewöhnlicher Zimmertemperatur noch circa 40° C. warm ist.

Muss man schneller sterilisirtes Wasser haben, so verfährt man folgendermaassen:

Man füllt ca. $\frac{3}{4}$ Stunde vor Beginn der Operation den Topf mit möglichst heissem Wasser, um nicht zu viel Gas bzw. Spiritus beim Kochen zu verbrauchen. Dann wird der Deckel aufgesetzt und das Gas angezündet. An den Enden der Kühlschlange a b werden 2 Gummischläuche befestigt, deren einer mit dem Kaltwasserhahn verbunden, deren anderer in einen Ausguss gelegt wird.

Sterilisiertes Verband-Material muss in Krankenhäusern immer vorhanden sein. Ist das nicht der Fall, so wird es schnell in dem Thursfield'schen Apparat hergestellt, wobei gleichzeitig die Instrumente durch Kochen vorbereitet werden.

Das Wasser im Sterilisationstopf muss 10 Minuten kochen. Diese Zeit genügt zur Tödtung der für den Chirurgen in Frage kommenden bzw. der für die Wunden gefährlichen Kokken vollkommen. Zeigt das Thermometer des Sterilisationstopfes 10 Minuten lang 100°, so wird jedes Porzellangefäss, das bei der Operation in Anwendung kommt, in einem grossen Gefäss voll Sublimatlösung (1 : 1000) abgespült. Mit

schon desinficirten Händen und einem von Sublimatlösung nassen Handtuche werden alle Gefässe ausgewischt. Auch der Hahn am Topf wird abgerieben und abgewaschen; während der ganzen Operation bleibt er in nasse Sublimatgaze eingehüllt.

Ich habe den 30 Litern Wasser des Sterilisationstopfes 180 g Kochsalz zusetzen lassen, sodass also eine „physiologische Salzwasserlösung“ entsteht.

Es kann allerdings nicht zweifelhaft sein, dass bei strenger bacteriologischer Prüfung alle unsere Methoden nicht eine absolute Sterilisation bezw. Keimfreiheit gewährleisten. Aber darauf kommt es nicht so sehr an, als darauf, das möglichst Gute und erfahrungsgemäss Bewährte anzuwenden. Dies ist jetzt das möglichst trockene Operiren und die Anwendung der sterilisirten Gaze an Stelle der Schwämme und Lösungen. Da das Blut nicht nur eine aseptische, sondern eine antiseptische Flüssigkeit ist, so soll das Blut während der Operation niemals principiell weggetupft, noch viel weniger weggespült oder gewaschen, sondern nur in soweit entfernt werden, als es die Uebersicht über die Operationsfläche stört.

Wir wissen, dass das Peritonäum ein sehr wichtiges Organ ist. Wie schnell leidet bei Infection desselben das Allgemeinbefinden, z. B. bei Perforation des Darms! Andererseits ist für das gute Allgemeinbefinden die völlige Integrität des Peritonäums nöthig. Deshalb wird die Methode die schonendste sein, welche die physiologische Function des Peritonäums ungestört lässt. Wir dürfen hoffen, dass nicht nur das Allgemeinbefinden, sondern auch alle localen Heilungsprocesse dann am günstigsten beeinflusst werden, wenn kein chemisches Mittel die Vorgänge des Lebens in den Endothelzellen des Peritonäums stört.

Deshalb soll man überhaupt so wenig wie möglich, während einer Operation tupfen, namentlich soll der Tupfer nur dann zwischen die Därme und in den Bauch geführt werden, wenn grössere Mengen Blut oder Flüssigkeit zu entfernen sind.

Operirt man trocken, so gelangt nicht einmal sterilisirtes Wasser in den Bauch.

Hat man diese Anschauungen, so wird man die früher beliebten Auswaschungen der Bauchhöhle mit Desinficientien für durchaus fehlerhaft halten.

Selbst Eiter muss trocken entfernt werden, bei Einbringen von Flüssigkeit würde der Eiter diluirt, einen viel grösseren Kreis beschmutzen und inficiren, als wenn er sorgfältig mit trockenem Tupfer beseitigt wird.

Verhütung des Shocks.

Besonders gefürchtet ist der Shock bei und nach Laparotomien. Früher verstand man schlecht, den Blutverlust zu verhüten. Heutzutage wird der technisch gut gebildete Operateur kaum eine Patientin durch Verblutung verlieren. In allen Fällen kann man durch Vorsicht bei Lösung der Adhäsionen und durch gutes Unterbinden der zuführenden Gefässe plötzlichen Blutungen vorbeugen. Nur bei subserösen Myomen muss man manchmal in der Tiefe, ohne es verhüten zu können, bei der Enucleation Gefässe zerreißen. Abgleiten von Ligaturen ist zwar die Folge eines „Kunstfehlers“, doch giebt es wohl keinen Operateur, der dergleichen nicht in seiner Lehrzeit erlebt hätte.

Die Dauer der Operationen muss möglichst kurz sein. Die lange Dauer bedingt Gefahr: die Abkühlung sowohl des ganzen Körpers als speciell des Peritonäums; der Wärmeverlust beschleunigt im Verein mit dem Chloroform namentlich bei schwächlichen Personen die Gefahr des Shocks. Die Aethernarcose ist deshalb bei schwachen Personen vorzuziehen.


Schon bei den ersten Laparotomien vor 25 Jahren, ehe noch Wegener die Gefahren zu grosser Abkühlung klargelegt hatte, wurde die Nothwendigkeit betont, die Patientinnen vor Wärmeverlust zu schützen. Man hatte eigene Flanellanzüge u. s. w. für die Patientinnen angegeben, man empfahl die Zimmertemperatur möglichst hoch (20 bis 24° R.) zu machen. Allmählich kam man wegen der Schwierigkeit, die Antisepsis bei bekleideten Patientinnen anzuwenden und wegen der grossen Unannehmlichkeit für den Operateur, bei grosser Hitze sich stundenlang körperlich und geistig anzustrengen, von beiden Methoden wieder zurück. Trotzdem unterschätzt man jetzt noch weniger als früher die Gefahr der Abkühlung. Auch heizbare Operationstische haben sich wenig eingebürgert, da sie factisch die Abkühlung wenig hindern, schwer zu handhaben und dem Operateur lästig sind. Die beste Methode, einem menschlichen Körper Wärme zuzuführen, ist das warme Klystier mit 1 bis 2 l Flüssigkeit, 38,5—39° warm, dem etwas Alkohol zugesetzt ist. Aus leicht begreiflichen Gründen ist diese Methode bei der Laparotomie nicht gut anwendbar. Ich wende deshalb die Begiessung mit heissem Wasser an. Das Einfachste ist immer das Beste! Beine und Brust werden mit heissem Wasser von ca. 44° C. begossen. Es ist auffallend, wie sich z. B. der schwache Puls binnen kurzer Zeit bei diesen Begiessungen hebt. Auch Einspritzungen mit Aether oder eine subcutane Salzwasserinjection unterhalb der Clavicula mit 38° warmem Wasser habe ich wiederholt mit gutem Erfolge machen lassen.

Schnitt durch die Bauchdecken.

Der Schnitt durch die Bauchdecken wird in der Linea alba angelegt. Ist es auch für die Prognose im Allgemeinen ziemlich gleichgültig, ob man den Schnitt gross oder klein macht, so ist es doch sicher vortheilhaft, nicht zu tief nach der Symphyse zu schneiden. Wird hier das Cavum praeperitoneale eröffnet, die lockere Zellgewebepartie, in der die sich füllende Blase nach oben steigt, so kommt es an dieser Stelle häufig nicht zu einer festen, narbigen Verwachsung sämmtlicher Schichten der Bauchdecken. Gerade an dieser Stelle am unteren Wundwinkel entstehen oft Bauchbrüche. Bei grossen Tumoren verschieben sich die Bauchdecken nach Entleerung der Abdominalhöhle leicht nach unten. Deshalb lasse man den Bauchschnitt nur bis 5 cm oberhalb der Symphyse herabreichen. Ob er oben bis über den Nabel, ja bis an den Processus xiphoideus geht, ist ziemlich gleichgültig. Jedenfalls lieber doppelt so weit nach oben als zu nah an die Symphyse nach unten!

Es ist nicht nothwendig die Grenze zwischen den zwei Rectis aufzusuchen. Im Gegentheil wird es für eine feste Narbenbildung richtiger sein, durch den Muskel hindurch zu gehen. Bei Multiparis liegen leider die Recti zu weit vom Schnitt entfernt, sie sind, wie bekannt, auf die Seite geglitten: Diastase der Recti. Bei Nulliparis aber gehe ich principiell gerade durch den Muskel hindurch, ihn, nachdem das Fett unter ihm sichtbar wird, durch Fingerdruck nach oben und unten auseinander schiebend.

Will man einen guten Einblick in die Tiefe haben, z. B. beim Vernähen der Wundfläche eines abgeschnittenen Uterus, so brachte man früher durch die um die Wände der Bauchdecken herumgehakten Finger die Wunde zum Klaffen. Dabei nehmen die Finger Raum hinweg. Sie zerreißen durch Hin- und Herschieben das Fett oder den Muskel, namentlich bei starkem Anziehen und wiederholtem Einsetzen der Finger. Dadurch wird die Vitalität der insultirten Gewebe herabgesetzt, die Prognose für gute primäre Heilung wird schlechter. Ich habe deshalb Bauchspecula construiren lassen, von denen ich das breiteste abbilde. Es dient dazu, im untern Wundwinkel eingesetzt, die Weichtheile dicht an den Beckenrand heranzuziehen. Noch besser zu ge-



169.

Grosses Bauchspeculum.

brauchen sind die kleinen ebenso construirten Bauchspecula, welche seitlich eingesetzt, durch Verzerrung der Wunde die seitlichen Gegenden der Beckenhöhle sichtbar und zugänglich machen. Liegen diese Specula und ist hinter das Arbeitsfeld in der Tiefe eine Gazecompressse vor die Därme gelegt, so kann man überaus bequem, schnell und sicher, wie an der äusseren Haut, tief im Becken nähern, unterbinden, säubern und umstechen. Der übrige Bauchraum mit den Därmen ist vom Operationsfeld völlig abgetrennt.

Specielle Indicationen zur Laparomyomektomie.

Wenn ein krankhafter Zustand sowohl den Lebensgenuss als die Arbeitsfähigkeit völlig hindert, wenn eine natürliche Heilung individuell unmöglich erscheint, wenn das Gehelassen gefährlicher ist als der Eingriff, so ist eine Operation von der Bedeutung einer Laparotomie gewiss gerechtfertigt.

Da wachsende Myome in der Regel wenigstens bis zur Menopause stetig weiterwachsen, da sie durch Blutungen, Dysmenorrhoe, complicirende Peritonitiden u. s. w. den Körper schwächen, da sie durch Absterben und Verjauchen directe Lebensgefahr bringen, da Thrombose, Pyämie, Marasmus eintreten können, so ist es indicirt, diesen Gefahren prophylaktisch durch einen Eingriff zu begegnen. Dies geschieht durch Entfernung der Geschwulst. Zeigt uns nun die Statistik, dass die Gefahren der Operationen immer mehr abnehmen, dass also gegenüber den Gefahren des Nichtsthuns das Wagniss der Operation immer geringer wird, so werden wir auch mehr und eher operiren. Die Chancen der Operation lassen sich berechnen. Beim Gehelassen treten Complicationen ein, die nicht zu berechnen sind. Andererseits ist es aber doch geboten, ehe man zur Operation schreitet, den Fall eine Zeit lang zu beobachten, um zu sehen, ob die Gefahren für Leben oder Gesundheit bestehen. Hat z. B. die Patientin eine Geschwulst, die kaum Beschwerden und keine Blutung oder Kachexie macht, constatirt man bei mehreren Untersuchungen, dass die Geschwulst nicht zu den schnell wachsenden gehört, und ist die Patientin schon der Menopause nahe, so ist die Patientin gesund. Wird nur zufällig die Geschwulst bemerkt, so wird man nicht operiren. Dann bestehen beim Nichtsthun keine Gefahren, während die Operation zweifellos gefährlich ist.

Noch sind zwei Punkte zu berücksichtigen. Erstens die Lebensstellung der Patientin. Handelt es sich um eine arme oder weit hergereiste Frau, bei der ärztliche Beobachtung und Behandlung unmöglich und Arbeitsunfähigkeit mit Elend und Hunger gleichbedeutend ist,

so wird man sich leichter zur Operation entschliessen. Es wäre grausam den Versuch zu unterlassen, Leben und Gesundheit zu erringen. Eine reiche Frau wird leben und geniessen können, auch wenn sie ein unbehagliches Myom im Leibe hat.

Zweitens ist die Individualität des Falles wichtig; ein gestielt aufsitzendes Myom, das ohne Eröffnung der Uterinhöhle abgeschnitten werden kann, ist leicht zu entfernen. Dagegen sind Operationen, bei denen der Uterus durchschnitten, die Geschwulst aus den Parametrien ausgeschält werden muss, gefährlicher. Fühlt man also per vaginam die Geschwulst in den Parametrien fest mit dem Becken verbunden oder doch sehr tief sitzend und die Portio stark verlagert, z. B. hoch oben an der Symphyse, so müssen die Symptome ernster sein, ehe man sich zur Operation entschliesst.

Wichtig ist das Alter der Patientin. Ist sie über 40 Jahr, hört die Menstruation bald auf, ist also auch darauf zu hoffen, dass die Geschwulst nicht weiter wächst, so behandelt man, wenn irgend möglich, symptomatisch. Ist aber die Patientin in jüngeren Jahren, hat sie noch 10 bis 20 Jahre menstrueller Beschwerden vor sich, ist die Geschwulst schon jetzt gross, so ist mit Sicherheit anzunehmen, dass die Operation doch bald — und vielleicht unter ungünstigeren Verhältnissen — nöthig wird. Dann operirt man lieber sofort bei besserem Kräftezustand. Sicher ist, dass bei schlechtem Puls, Herzschwäche, Anämie, nach jahrelangen Blutungen, in höherem Alter, die Prognose schlecht ist, und dass kräftige junge Individuen grosse Operationen leichter überstehen. Es kommt nicht allein auf „Beherrschen der Antisepsis“, sondern auch auf den Kräftezustand, die Widerstandsfähigkeit der Patientin an.

Die chirurgischen Eingriffe vom Bauch aus sind wesentlich sechs:

1. Die Castration.
2. Abschneiden eines gestielten Myoms.
3. Auskernung (Enucleation) aus dem Uterus mit Vernähung des Geschwulstbettes.
4. Präparatorische Abtragung des Myoms, Amputation des myomatösen Uterus.
5. Auskernung aus dem Lig. latum bezw. Subserosium, mit oder ohne Tamponade; dabei oft gleichzeitig die 3., 5. und 6. Operation.
6. Totalexstirpation.

Diese einzelnen Operationen werde ich in ihrer Bedeutung durchgehen und die Technik erörtern.

Die Castration¹⁾.

Die Castration beseitigt die Menstruation. Fordert also die Menorrhagie gebieterisch zu einem Eingriff wegen Erfolglosigkeit jeder anderen Therapie auf, und macht das Myom an sich weder durch seine Grösse noch durch seine Lagerung Beschwerden, so genügt die Castration. Sie ist dann rationell, weil sie gerade dasjenige Symptom beseitigt, das zum Eingriff auffordert.

Zudem ist die Entfernung der Eierstöcke ein kleiner Eingriff, somit ungefährlicher als die Entfernung des Myoms. Es kommt der Vortheil hinzu, dass nach der Castration nicht allein die Menstruation aufhört, sondern dass in der Regel das Myom nach der Castration schrumpft. Ja eine grosse Anzahl Fälle sind beschrieben — und auch von mir erlebt — wo ein Myom nach 1 bis 2 Jahren völlig verschwand. Ich habe sogar ein kindskopfgrosses Myom 6 Wochen nach der Castration nicht mehr nachweisen können. Auch tritt der Schwund manchmal unter stärkerem Blutabgang, ja unter Ausstossung des Myoms ein.

Die Menstruation hört auf, wenn allein die Eierstöcke entfernt sind, aber auch wenn allein der Uterus exstirpirt ist. Im letztern Falle sicherer. Nach der Castration entstehen nicht selten kleine local bleibende Entzündungen. Sind die Ovarialnervestümpfe entzündet, so fungiren die entzündeten Stümpfe der Ovarien für die normalen Ovarien, d. h. es kann die Menstruation von Neuem und zwar sogar in verstärktem Maasse jahrelang weiter bestehen. Die Operation ist also dann, wenigstens vorläufig, nicht erfolgreich.

Derartige fatale Ereignisse sind nach der Totalexstirpation des Uterus nicht möglich, sei es dass die Ovarien zurückblieben oder entfernt wurden. Ganz im Allgemeinen wird also die vaginale Totalexstirpation der Castration vorzuziehen sein, denn der Uterus ohne Ovarien hat für die Patientin keinen Vortheil — nur Nachtheile. Da nach der vaginalen Totalexstirpation Nachkrankheiten: Exsudate, Pelveoperitonitis, Uteruskatarrhe, Bauchbrüche u. s. w. fehlen, da alle Fäden entfernt werden können und das Loch in der Scheide fest verheilt, so werden auch diese Umstände für die Totalexstirpation und gegen die Castration sprechen.

¹⁾ Hegar: C. f. G. 1877, No. 17; 1878, No. 2. Wien. med. Wochenschr. 1878, 15. Volkmann's Vortr. 136—138. — Börner: Deutsche med. Wochenschr. 1878, 47. — Beigel: Wien. med. Wochenschr. 1878, 3. — A. Martin: Berl. klin. Wochenschr. 1878, 15. — Kleinwächter: A. f. G. XVI, p. 141. — Bruntzel: A. f. G. XVI, p. 107. — Spiegelberg: Bresl. ärztl. Zeitschr. 1879, 23. — Wiedow: A. f. G. XXII. — Menzel u. Leppmann: A. f. G. XXII. — Hofmeier: Z. f. G. V. — Antal: C. f. G. 1882, 30. — Wiedow: Beitr. z. Geb. u. Gyn. (*Hegar's Festschrift*) 1889. — Wehmer: Z. f. G. XIV, 106.

Allein für die Totalexstirpation (Kolpomyomektomie) ist eine geringe Grösse des Uterus Bedingung (vgl. Seite 286).

Nicht geeignet ist die Castration in allen den Fällen, wo das Myom an sich Beschwerden macht, also ist sie bei grossen Geschwülsten nicht passend. Grosse Myome wachsen auch nach der Castration weiter. Namentlich können sie cystisch degeneriren.

Während man also bei kleinen Geschwülsten zwischen Kolpomyomektomie und Castration die Wahl hat, ist man nicht selten bei grossen Myomen gezwungen, die Castration zu machen. Nämlich dann, wenn man der Patientin einen grossen Eingriff nicht zumuthen kann. Nicht selten sind Myomkranke so stark anämisch, dass man, trotz des dringenden Wunsches, ihnen zu helfen, nicht die grosse Operation zu unternehmen wagt. Es ist kein Wagniss, einer Patientin in 5 Minuten, ohne irgendwie nennenswerthen Blutverlust, die Ovarien abzubinden, wohl aber wäre es ein grosser Fehler, einer elenden ausgebluteten Patientin eine schwere Enucleation mit Blutverlust, überhaupt eine langdauernde Operation in Narcose zuzumuthen. Man wäre mit „vollendeter Technik“ ein sehr schlechter Arzt, weil man nicht zu berechnen verstand, was das betreffende Individuum aushalten könnte. Der erfahrene Techniker freilich wird zumal bei Aethernarcose, und Berücksichtigung aller Mittel, die den Shock verhüten, mehr zu wagen berechtigt sein, als der Anfänger, der nothgedrungen langsam operiren muss.

Der Entschluss, sich mit dem kleineren Eingriff zu begnügen, kann auch während der Operation gefasst werden. Man findet z. B. so massenhafte und feste Adhäsionen der Därme an der Geschwulst, dass eine Ablösung technisch kaum durchführbar, jedenfalls enorm gefährlich erscheint. Das Beste darf nicht der Feind des Guten sein; ist nicht Alles zu erreichen, so begnügt man sich mit der Castration, die ja, nach unserer Darstellung, auch zu den radical heilenden Myomoperationen gerechnet werden muss.

Technik der Castration.

Die Castration bei Myomen ist von der Castration bei der gewöhnlichen Adnexoperation wesentlich verschieden. Während man bei den letzteren, wie wir sehen werden, meist mit sehr kleinem Bauchschnitt auskommt, darf man bei Myomen den Schnitt nicht zu klein machen. Namentlich verlasse man sich nicht etwa auf die Palpations-Diagnose. Es ist ja nicht selten möglich, mit Sicherheit an einem den Uterus gleichmässig vergrössernden Myom die Ovarien zu fühlen, allein Verwechslungen sind niemals ausgeschlossen. Kleine aufsitzende Myome, selbst variköse Erweiterungen des adhärennten Netzes haben mitunter völlig die Form eines Ovariums. Es ist deshalb geboten, den bei jeder

Laparotomie besten Weg in die Tiefe — den sagittalen Medianschnitt — zu wählen. Man sucht mit dem Auge und dem Finger nach dem Abgang des Ligamentum latum und rotundum vom Uterus. Hat sich die Geschwulst oben entwickelt, so können die Ovarien tief im Becken liegen. Oder sie sind anderweitig dislocirt, vorn oder hinten auf dem Uterus. Ja ich habe auch schon Fälle gesehen, wo ein oder beide Ovarien überhaupt nicht zu finden waren. Nicht selten ist ihre Form sehr verändert, langgezogen, bandartig oder ödematös, hypertrophirt, cystös. Das eine, das andere, oder auch beide Ovarien sind öfter so auf den Tumor hinaufgezogen, dass ein Stiel, ein abbindbares Ligament nicht vorhanden ist. Die Venen im Ligament sind nicht selten sehr erweitert. Hebt man aber das Ovarium mit zwei Fingern in die Höhe und spannt man das Band, so drückt man das Blut aus den Venen heraus. Man zieht das Band über den Finger, es dadurch blutleer machend, durch eine dünne, durchscheinende Stelle sticht man die stumpfe Nadel hindurch und lässt nach beiden Seiten den Stiel umbinden. Man kann auf diese Weise verhindern, dass auch nur ein Tropfen Blut verloren geht. Gleich hier bemerke ich, dass ich zu allen Umstechungen und Suturen in den Ligamentis latis nur stumpfe Nadeln gebrauche. Eine grosse zweischneidige Nadel kann Verletzungen von Arterien in der Tiefe machen oder schon gelegte Suturen in der Tiefe durchschneiden.

Die peritonäalen Bänder sind dehnbar, sowohl an sich, als auch dadurch, dass sie das Peritonäum nachziehen. Würde man z. B. das Ovarium bei kurzem Stiel einfach abschneiden, so könnte man erleben, dass sofort eine markstückgrosse Wunde entstände, weil das gezerzte Peritonäum zurückschnellt. Dies sieht man dann, wenn schlecht abgebunden wird, z. B. so, dass die Ligatur nicht festsitzt, der Operateur zu kurz davor abschneidet und nun das Peritonäum sich sofort aus der Ligatur herauszieht. Dies ist ein Fehler, der nicht vorkommen darf. Es ist dann schwierig die Blutung zu stillen, da die spritzenden arteriellen Gefässe sich weit zurückziehen.

Deshalb muss man durch sanftes aber energisches Anziehen des Ovariums einen Stiel bilden. Ich nehme jedesmal die Tube mit fort. Principiell um das Hinausgleiten des Stumpfes zu vermeiden, theile man den Stiel wenigstens in zwei Theile und binde nach Durchstechung nach beiden Seiten ab. Dann wird abgeschnitten und noch eine Gesamtligatur in die Rinne gelegt. Ist nämlich das Band etwas dick, so sind die Ligaturen nach dem Abschneiden locker, weshalb es gut ist, noch eine Gesamtligatur um den nunmehr saftlosen Stumpf zu legen.

Zur Entfernung der Ovarien ziehe ich Abbrennen mit dem Paquélin vor, und zwar deshalb, weil man dabei jeden Rest des Ovariums noch

zerstört. Ferner quillt das durch die Glühhitze gekochte Gewebe etwas auf, wodurch sich oberhalb der Ligatur ein „Pilz“ bildet, der das Abgleiten erschwert. Zuletzt führt die Brandwunde weniger zu Adhäsionsbildung als eine Schnittwunde. Sicher wird der abgebrannte Stumpf nekrotisch, er wird einfach resorbirt und verschwindet. Nach dem Abschneiden aber wird der Stumpf — man wird sich an des alten Stilling's grundlegende Untersuchungen erinnern — noch weiter ernährt. Dann besteht auch die Gefahr der Verwachsung.

Bei grosser Schwierigkeit d. h. bei Adhäsionen und so bedeutenden Verwachsungen, dass man das Ovarium entweder zunächst gar nicht findet oder doch aus den Adhäsionen nicht herauszulösen vermag, wende ich folgendes Verfahren an: ich suche den sich durch das Ligamentum rotundum markirenden Uteruswinkel auf und präparire mich hier, dicht am Uterus oder Tumor, zwischen doppelten Unterbindungen abschneidend, nach unten. Bald gelangt man nach Durchtrennung der oberen dickeren Partie am Uteruswinkel in die dünneren Partien des Ligamentum latum. Zieht man jetzt an dem Convolut von Strängen und Häuten, in welchen das Ovarium liegt, so kommt man auch von unten an das Ovarium, und jetzt gelingt es leicht, sich zu orientiren, das Ovarium herauszulösen und nach Abbindung der peripheren Ansatzstelle zu entfernen.

Hat man beide Ovarien entfernt, wobei nicht ein Tropfen Blut in den Bauchraum gelangen darf, so lässt man den Tumor zurückfallen, beobachtet noch einmal die Ligaturen oder betupft sie, wenn man sie nicht sehen kann, mit einem trockenen Gazetupfer. Ist kein Blut zu bemerken, so schliesst man die Bauchhöhle.

Auch bei dieser Operation erleichtert ein Nachhelfen von der Vagina aus d. h. ein Druck gegen die Geschwulst oder die Gegend, wo das Ovarium liegt, das Auffinden und Abbinden der Ovarien ungemein.

Abtragung gestielter Myome¹⁾.

Sitzt ein Myom gestielt auf dem Uterus, so wird eine Ligatur um den Stiel gelegt, der Tumor wird abgeschnitten. der Uterus versenkt,

¹⁾ Péan: Hystérotomie. De Pablation etc. Paris. Delahaye. 1873. — Hegar: Berl. klin. Wochenschr. 1876. — Billroth: Wien. med. Wochenschr. 1876, 1; 1877, 40. — Kattenbach: Z. f. G. 1877, p. 186; 1884, X. — Schröder: Berl. klin. Wochenschr. 1877. Z. f. G. VIII, 141; X, 156. C. f. G. 1879, p. 520. — Dorff: C. f. G. 1880, No. 12. — Kasprzik: C. f. G. 1881, No. 11. — Czerny: C. f. G. 1879, p. 519. — Fritsch: Bresl. ärztl. Zeitschr. 1883, 1. — Rose: Deutsche Zeitschr. f. Chir. XIX, 1, u. XXV, 4. 5. — Hofmeier: Myomotomie. Stuttgart 1884. — Breisky: Zeitschr. f. Heilkd. V. — Olshausen: Deutsche Zeitschr. f. Chir. 1881, p. 171. — Küster: C. f. G. 1884, 1. — Hamburger: (Freund) C. f. G. 1882, 31. — Dirner: C. f. G. 1887, 78. — Fehling: Württemb. Corr.-Bl. 1887, 1-3. — Lebedeff: A. f.

der Bauch vernäht und die Operation ist fertig. Nur sind noch einige Kleinigkeiten zu berücksichtigen. Dicke Stiele werden durchstochen, sodass man den Stumpf in 2—3 Theilen abbindet. Der Stiel ist leider oft sehr brüchig, sodass die Ligatur durchschneidet, dann muss man direct im Uterus kreuz und quer durchstechend, die Blutung stillen bezw. die Wunde schliessen. Gesamtligaturen empfehlen sich durchaus nicht; eine mit aller Kraft zugeschnürte Ligatur kann nach Abtragung der Geschwulst durch Ausbluten des Stumpfes und Verdrängung der Gewebssäfte völlig locker liegen. Der Rest muss pilzartig hervorragend, damit die Ligatur ja nicht abgleiten kann.

Sitzt der Tumor sehr oberflächlich, sodass über ihm nur Peritonäum mit — in diesen Fällen oft dilatirten — Gefässen sich befindet, so legt man eine lockere Schlinge vorsichtig um den Stiel, führt einen Schnitt gerade über den kleinen Tumor, schält ihn subperitonäal aus und zieht nun die Schlinge des Fadens fest zu. Es bleibt dann der ganze Peritonäalüberzug zunächst zurück. Diesen kann man beliebig stutzen, zurechtschneiden, oder mit feinen Fäden zusammennähen. Ist der Tumor grösser, so umschneidet man auch kreisförmig den Tumor, fasst ihn mit der Hand oder der Zange an, schiebt das Peritonäum zurück und schnürt die Peritonäalmanschette zusammen. Bei Blutung wird umstochen.

Anskernung (Enucleation) der Myome aus dem Uterusparenchym.

Liegt die Geschwulst etwas tiefer im Parenchym, sodass sie nicht gestielt sondern mehr breitbasig aufsitzt, so wird, um die Operation

G. XXX, 1. — **Orthmann**: Deutsche med. Wochenschr. 1887, 12. — **Nicoladoni**: Wien. med. Presse 1887, 10—19. — **Zweifel**: Die Stielbehandlung bei Myomektomie. Stuttgart, Enke, 1888. — **Fritsch**: 60 Laparomyomotomien. Sammlung klin. Vortr. 339. C. f. G. 1890, Beil. 50. *ibid.* 1891, 361. — **Albert**: Wien. med. Presse 1889, 2. — **Braun**: Wien. med. Presse 1889, 1217. — **Küstner**: Petersb. med. Wochenschr. 1889, No. 13. — **Landau**: C. f. G. 1889, 169. — **Leiter**: Diss. Jena 1889. — **Löhlein**: Berl. Klinik 1888, 2. — **Sänger**: C. f. G. 1889, 207. — **Schmal-fuss**: Beitr. zur Geb. u. Gyn. (*Hegar's Festschrift*) 1889, 6. — **Späth**: C. f. G. 1889, 609. — **Asher**: Z. f. G. XX. — **Bieroth**: Diss. Bonn 1889. — **Boisleux**: C. f. G. 1890, Beil. 64. — **Braun v. Fernwald**: Beitr. zur Laparotomie mit besonderer Berücksichtigung der conservativen Myomotomien. Wien 1890. — **Büchel**: Diss. Bern 1890. — **Krönlein**: Beitr. z. klin. Chir. 1890, VI, 441. — **Leopold**: A. f. G. XXXVIII. — **Löhlein**: Gynäkol. Tagesfragen 1890, I. Deutsche med. Wochenschr. 1891, 2. — **Martin**: Z. f. G. XX. — **Olshausen**: Z. f. G. XX. — **Rydygier**: Wien. klin. Wochenschr. 1890, 10. — **Saurenhaus**: C. f. G. 1890, 10. — **Fowler**: *ibid.* 207. — **Kelly**: C. f. G. 1891, 431. — **Chrobak**: *ibid.* 169. — **Brennecke**: Z. f. G. XXI, 1. — **Besselmann**: C. f. G. 1891, 838. — **Kikkert**: Diss. Leiden 1891. — **Ziegenspeck**: C. f. G. 1891, 943. — **Thelen**: C. f. G. 1891, 249. — **Ehrendorfer**: C. f. G. 1892, p. 513. — **Albert**: Wien. med. Presse 1892, 1161. — **Hauser**: A. f. G. 1892, p. 222. — **Leopold**: A. f. G., p. 181.

blutleer machen zu können, der Uterus unten von der Hand eines Assistenten gut zusammengedrückt. Der Uterus wird hervorgezogen, mit steriler Gaze umstopft, sodass kein Blut in den Bauch zurückfließen kann. Dadurch spart man sich die Toilette.

Die sog. Präventivgummiligatur habe ich völlig verlassen. Ich halte sie für falsch, da es viel sicherer ist, die Blutung direct zu stillen.

Man schneidet quer über den Tumor, sogar in den Tumor, um gleich die Kapsel und den Tumor sowie ihre Grenzen auf der Schnittfläche übersehen zu können. Sodann schält man den Tumor dreist aus seinem Bette aus. Es ist dabei wichtig, dass man schnell in die lose Kapsel kommt, d. h. in die Gegend, wo das Ausschälen leicht und schnell gelingt. in das grobmaschige Gewebe dicht am Myom. Dies gelingt am besten, wenn man gleich sehr tief schneidet und sich nicht etwa langsam auf das Myom hinpräparirt. Im letzteren Falle kommt man leicht in eine falsche Schicht, zerreisst den Uterus und kann das Myom nicht schnell auskernern. Das Myom markirt sich vom Uterus durch blässere Farbe. Nur wenn das Myom abgestorben, ist es blutig imbibirt und sieht dunkelroth aus. Ist der Tumor nicht leicht aus dem Bauche heraufzubefördern, so muss man Instrumente anwenden. Dazu sind viele Zangen und complicirte Methoden erfunden. Ich benutze einfach zwei metallene Pfropfzieher. Dadurch, dass der Gang, der eingebohrt wird, gewunden ist, blutet er nicht. Der Pfropfzieher reisst auch nicht aus. Namentlich wenn man 2 Stück sich kreuzend einbohrt, kann man stark, ohne zu verletzen, ziehen. Wer einmal diese einfache Methode gebraucht hat, wird alle Zangen etc. verlassen. Bei der Ausschälung eines Myoms reisst man mitunter die Uterushöhle an. Dies ist nicht zu vermeiden. Die Höhle wird mit Sublimatlösung ausgewischt und mit einem Jodoformgazestreifen, dessen Ende in die Vagina herausgeleitet wird, ausgestopft. Nunmehr vereinigt man zunächst die zerriessene Uterushöhle mit Katgutnähten und sodann die Kapsel: die nach Herausschälung des Myoms entstandene Höhle. Dabei berücksichtigt man die tiefen Ecken und Buchten, um überall die Wände gut aneinander zu bringen. Im Allgemeinen näht man in sagittaler Richtung, da die Gefässe von der Seite kommen. Das Ende macht die Naht der Uteruswunde. Ist zuviel „Wand“ vorhanden, so resecurt man einen Theil der Myomkapsel, damit eine glatte Wunde entsteht. Wie beim Kaiserschnitt, wird fest vereinigt. Wo etwa noch Blut ausströmt, werden noch einige Nähte, am besten sich in einem Winkel mit den früheren kreuzend, gelegt. Nach sorgfältiger Säuberung versenkt man den Uterus und schliesst die Bauchhöhle. Vortheilhaft schien es mir, die grosse Wunde, wenn sie vorn sass, durch eine oder zwei Bauchnähte mit zu fassen und vorn an den Bauchdecken angepresst zu

fixiren, dadurch einer Retroflexion und einem Nachsickern von Blut vorbeugend.

Obwohl nach unbeabsichtigter Eröffnung der Uterushöhle bei der Ausschälung die Schleimhaut des Uterus mit Carbolsäure verätzt, die Höhle mit Jodoformgaze nach der Vagina hin drainirt und das Geschwulstbett sorgfältig vernäht war, bildete sich einige Male eine Eiterung im Geschwulstbett.

Der Eiter ging nebst Ligaturen per vaginam ab. In anderen Fällen öffnete sich nach Fixation am Bauch in der Bauchschnittwunde ein Abscess, aus dem Ligaturen abgingen. Man konnte von hier nach der Vagina durchspülen und sondiren.

Die Methode der Enucleation hat August Martin erfunden. Ich habe in dieser Weise aus verschiedenen Stellen eines Uterus schon fünf und sechs kleine Myome entfernt, sodass der Uterus zunächst eine ganz unregelmässige Form hatte. Nach Monaten gewinnt er seine natürliche Form wieder, selbst glücklich endende Schwangerschaften sind nach solchen Operationen von mir und Anderen beobachtet.

Noch möchte ich bemerken, dass die Schnittführung bei der Enucleation nicht unwichtig ist. Ich schneide stets in der Richtung der Gefässe, also im Fundus möglichst quer, und zwar aus zwei Gründen, erstens verletzt man selbstverständlich weniger Gefässe und zweitens liegen dann die Suturen rechtwinkelig zu den Gefässen. Man hat also den Vortheil, dass man sicher jedes Gefäss bei der Naht umbindet. Unten am Parametrium schneide ich senkrecht, weil auf diese Weise wiederum die aufsteigende Uterina vermieden resp. sicher bei der Naht umbunden wird.

Die Enucleation ist deshalb eine rationelle Operation, weil sie das Pathologische entfernt und das Gesunde zurücklässt. Sie ist aber bei grossen Myomen — ich habe sie selbst bei mannskopfgrossen Geschwülsten mit Glück gemacht — nicht so gut als bei kleineren Myomen ausführbar.

Die Blutstillung im Geschwulstbett gilt als schwierig. Seit ich die rationelle Schnittführung mache und principiell die Präventivligatur weglasse, ist mir die Stillung stets leicht gelungen.

Findet man nach Auslösung des grossen diagnosticirten Myoms noch kleine Myome, so macht man, wenn möglich, keine neue äussere Verletzung, sondern sucht von dem Geschwulstbett aus sich „subcutan“ nach dem andern Myom hinzuarbeiten. Sieht man zerstreute kleine Myome, „Myomekeime“, so entfernt man lieber den ganzen Uterus, da kleine Myome zu grossen werden können. Die Hoffnung, dass nach Auslösung eines Myoms ein Ernährungsmangel im Uterus nun die anderen Keime nicht weiter wachsen lässt, hat sich leider nicht bestätigt. Ich habe selbst eine zweite Myomectomie in einem solchen Falle machen müssen.

Präparatorische Abtragung des Myoms.

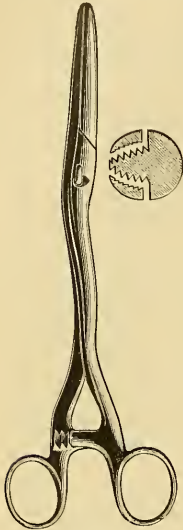
Muss man wegen der Grösse der Geschwulst oder wegen multipler Geschwülste den Uteruskörper entfernen, so hat man namentlich zwei Methoden: die Amputation des Uterus und die Totalexstirpation des Uterus vom Bauche aus.

Man hat früher die Operationen, bei denen die Uterushöhle eröffnet wurde, für gefährlicher gehalten als diejenige, bei denen die Uterushöhle geschlossen blieb. Von dieser Ansicht gilt der Satz: *Post hoc non propter hoc!* Weil im Allgemeinen die Operationen mit Eröffnung der Uterushöhle schwere, langdauernde, blutreiche waren, ergab die Statistik dabei mehr Todesfälle. Ich habe in den letzten Jahren die eröffnete Uterushöhle nicht mehr ausgeätzt, weil ich nicht glauben kann, dass ihr Inhalt gefährlich ist. Die Erfahrungen sprechen ebenso wie die neueren bacteriologischen Untersuchungen dafür, dass die Uterushöhle aseptisch ist. Das Ausbrennen, Ausätzen, Ausschneiden der Schleimhaut habe ich den allgemeinen Anschauungen folgend früher auch mitgemacht. Doch halte ich es nicht mehr für nöthig. Und wenn die Scheide mit Sublimat einige Tage lang ausgespült ist, so wird auch der Inhalt des Cervix nicht gefährlich sein. Die zurückbleibende Sublimatlösung desinficirt höher hinauf bis in den Cervix.

Bei diesen Operationen haben wir allmählich, was Beherrschen der Blutung anbelangt, eine sehr grosse Sicherheit erlangt. Auch hier kann man blutleer operiren, wenn man nur davon abstrahirt, die „Präventivgummiligatur“ zu gebrauchen. Sie schnürt die Ligamente zusammen, verändert die anatomischen Verhältnisse, raubt die Uebersicht über das, was man abbinden und durchschneiden will. Sie ist nicht einmal sicher, gleitet ab, und wenn auch der erste Schnitt blutleer gemacht werden kann, so treten doch Nachblutungen leicht ein. Man ist ausserdem nicht in der Lage, den Stumpf beliebig klein zu machen, da über der Gummiligatur ein grosses dickes Stück zurückbleiben muss. Kurz die Präventivligatur ist eine 'primitive, von der Technik „überholte“ Methode. Es ist nun zunächst die Thatsache zu constatiren, dass man durch Abbindung der zuführenden Gefässe im Stande ist, dem Tumor bzw. dem Uterus jede Blutquelle völlig abzuschneiden. Hat man richtig unterbunden — *SpermatICA* und *Uterina* — so ist die Schnittfläche des Uterus weiss und blutet nicht. Blutet sie, so ist eine oder die andere *Uterina* nicht gefasst.

Zunächst muss man beiderseits die *Ligamenta lata* wenn möglich peripher vom Ovarium abbinden. Dies gelingt auch, wenn ein intraligamentäres Myom bis dicht an den Beckenrand herangeht. Zwischen dem Becken und dem Myom muss man sich nach unten hin arbeiten.

Es wird das Myom mit der linken Hand des Operateurs stark nach der rechten Seite gezogen. Dadurch spannt sich das linke Ligamentum latum an. Nun durchsticht man das Ligamentum latum so, dass man bei der ersten Ligatur die Spermatica fasst. Ein Assistent knüpft sofort diese Fäden. Eine feste Pincette, die nicht abgleiten kann (Adnexklammer Fig. 170),



170.

Adnexklammer nach dem Typus des Cranioclast, daneben Querschnitt vergrößert.

fasst das Ligamentum latum central dicht am Tumor. Ich habe zu diesem Zwecke eine Pincette construiren lassen, die nach Art des Cranioclastes gearbeitet ist. Was diese Adnexklammer fasst, gleitet niemals heraus. Wird die Adnexklammer angelegt, so wirkt sie ganz sicher hämostatisch, andererseits kann man mit ihr die Gewebe, wie an einem Zügel, erheben. Bei Kaiserschnitten, Myomoperationen, Tubargraviditäten und überall, wo es auf sichere, schnelle und vollständige Massencompression des Gewebes ankommt, thut die Adnexklammer vorzügliche Dienste. Mit einem Scheerenschnitt wird zwischen Adnexklammer und Unterbindung das Ligamentum durchtrennt. Der Assistent bringt durch Ziehen an der peripheren Ligatur, also durch Abziehen des lateralen Endes des Ligamentum latum nach der Seite die Schnittwunde stark zum Klaffen. Jetzt beginnt das Präpariren. Man schneidet schräg nach unten nur einen Centimeter weiter gegen die Portio. Fernere Adnexklammern fassen den centralen Theil des Ligamentes dicht am Tumor, oder die Finger der linken Hand drücken sich auf die

blutende Stelle des Tumors und verhindern so den Ausfluss von Blut aus der Geschwulst. Schnell und sicher wird die periphere Wunde des Ligamentes zusammengenäht. Bei der Umstechung und Zubindung wird man eine nur 1 cm lange Wunde schnell schliessen können. Fasst man wenig Gewebe, so bleibt die Ligatur fest und sicher. Ist die Wundfläche breit, so wird die Nadel von der hinteren Peritonäalseite her eingestochen, in der Mitte der Wundfläche herausgeführt, sofort daneben wieder eingestochen und durch die vordere Hälfte der Wunde aus der vorderen Peritonäalfäche des Ligamentum latum wieder herausgeführt. Knüpft man nun, so wird die Mitte der Wunde herabgedrückt und die Peritonäälränder liegen gut aneinander. Steht die Blutung nicht vollkommen, so wird noch eine Sutura gelegt. Erst nach völliger Blutstillung wird weiter nach der Portio geschnitten und wieder genäht.

Ist man so tief, dass der Tumor bis an das Scheidengewölbe losgelöst ist, so beginnt man auf der anderen Seite. Auch hier präparirt

man sich, jeden durchschnittenen Centimeter sofort vereinigend, bis auf das Scheidengewölbe herab. Nun vereinigt ein nach oben convexer, das Peritonäum 3—4 Centimeter oberhalb der Blase durchtrennender Schnitt, die beiden seitlichen Schnitte. Dann hängt die Geschwulst nur noch an der Portio bezw. an dem beweglichen Scheidengewölbe. Der Tumor wird erhoben und hervorgezogen, vorn und hinten gehen bogenförmige nach oben convexe Schnitte über und in den Cervix. Diese Schnitte treffen keilförmig zusammen. Der Uterus blutet nicht mehr. Man vernäht ihn fest subperitonäal, und näht dann das vorn abgelöste Peritonäum, nachdem die Fäden im Cervix gekürzt sind, über die vereinigte Cervixwunde hinweg auf die hintere Fläche des Vaginalgewölbes mit fortlaufender Katgutnaht auf.

Bei der beschriebenen Methode schneidet man den Uterus unterhalb des inneren Muttermundes durch, es bleibt also nur ein sehr kleiner Rest — circa $1\frac{1}{2}$ bis 2 cm von der Portio zurück. Demnach ist es auch nothwendig vorn vorsichtig zu sein, dass nicht etwa der Blasenvertex mit abgeschnitten wird. (Beiläufig will ich bemerken, dass das Unglück nicht gross ist. Man näht die Blase mit Lembert'schen Nähten zusammen und legt einen Verweilkatheter ein.) Andererseits hat man bei dem tiefen Abtragen des Uterus den Vortheil, dass man in einer Gegend amputirt, wo das Peritonäum schon lose und verschieblich ist. Es gelingt deshalb leicht, das Peritonäum über die Schnittfläche zu ziehen und es so festzunähen, dass das Peritonäum über dem Uterusstumpf liegt.

Diese Methode der Stumpfvorsorgung ist von Chrobak als sogenannte „retroperitonäale Stielvorsorgung“ besonders empfohlen. Um sicher vor Secretansammlung zu sein, legt Chrobak einen „Jodoformdocht“ in den Cervix, dieser Docht hängt in die Scheide herab. Ich halte zwar diese Drainage nicht für nothwendig, habe mich aber in einer grossen Reihe von Fällen von der Richtigkeit der Anschauungen Chrobak's überzeugt.

Meine präparatorische Methode lässt auch nicht bei Entwicklung eines Tumors im Ligamentum latum im Stiche. Man arbeitet sich schneidend und nähend an der Seite in die Tiefe und macht sich durch Anziehen der seitlichen Ligatur und Wegdrücken des Tumors die tieferen Stellen des Wundtrichters zugänglich. Selbst enorm blutreiche teleangiectatische Angiomyome habe ich in dieser Weise mit grosser Sicherheit ohne Blutung extirpirt.

Man hat früher die extraperitonäale Stumpfvorsorgung vielfach ausgeführt. Sie ist fast allgemein verlassen. Bei der retroperitonäalen Methode und der Totalexstirpation sind Resultate erreicht, die den bei der extraperitonäalen Methode gewonnenen gleichkommen, ja sie übertreffen.

Die Nachteile der extraperitonäalen Stumpfversorgung: lange Nachbehandlung, Offenbleiben der Wunde, Bauchhernien, Bauchfisteln, langsames Abgehen der Fäden, langdauernde Eiterungen, sprechen so zu Ungunsten der extraperitonäalen Methode, dass sie wohl bald zu den historischen gehören wird. Hier wie bei den Ovariotomien ist die extraperitonäale Methode eine „Uebergangsmethode“ gewesen.

Die abdominale Totalexstirpation.

Mit der eben beschriebenen Methode tritt in Concurrenz die Total-exstirpation des myomatösen Uterus. Man kann apriorisch sagen: der kleine zurückgelassene Rest des Uterus bietet keine Vortheile für die Patientin. Dass das Loch nach totaler Exstirpation keine schädlichen Folgen bedingt, wissen wir von unzähligen Totalexstirpationen des carcinomatösen Uterus. Wenn also der Kranken durch die Totalexstirpation für die Zukunft Vortheile erwachsen, so werden wir principiell die Totalexstirpation vorziehen.

Nun steht fest, dass die Nachbehandlung bei Totalexstirpation leicht ist und dass bei keiner abdominalen Myomoperation die Heilung eine so definitive und vollkommene ist, wie nach der Totalexstirpation. Schon der Umstand, dass alle Ligaturfäden per vaginam abgehen oder entfernt werden, dass sie, namentlich bei Gebrauch des Katgut einfach verschwinden, wiegt schwer. Thatsächlich fehlen gerade nach Totalexstirpation Schmerzen und Beschwerden beim Stuhl, beim Uriniren, bei Gehen und Anstrengungen, Exsudatbildungen und chronische Peritonitiden. Für die Kranken ist also ohne allen Zweifel die Totalexstirpation die vortheilhafteste Methode.

Aber die Totalexstirpation dauert länger als die retroperitonäale Versorgung. Das Auslösen der Portio aus der Scheide macht eine grosse Anzahl Suturen nothwendig. Ist also die Patientin schwach, kommt es auf jede Minute Zeit an, so wird es doch wohl rationell sein, der Operation den Vorzug zu geben, die kürzere Zeit dauert. Ist namentlich die Scheide nicht gut zu reinigen, oder nicht sorgfältig auf alle Fälle gereinigt, so bedingt die Totalexstirpation vielleicht Gefahren. Aber gewiss ist sie die Methode der Zukunft.



171.

Scheidenzeiger.

Das Verfahren ist folgendes: Es wird zunächst der Tumor in derselben Weise von den Ligamentis latis abgetrennt, wie bei der Amputation. Es ist wichtig, seitlich so tief wie irgend möglich zu gehen, denn erst dann wird der Tumor und die Scheide ganz beweglich, wenn der Tumor nur noch an der Scheide hängt. Jetzt schiebt der Assistent

meinen „Scheidenzeiger“ (Figur 171) in die Scheide ein. Das Instrument ist 3 cm breit und 34 cm lang, es hat die Form eines sehr langen und sehr schmalen Hodgepessars. Es ist gebogen wie mein Uteruskatheter grössten Kalibers. Liegt die Kranke auf meinem Bock, so sind die äusseren Genitalien leicht zugänglich, und der Scheidenzeiger kann gesenkt werden, um mit der Spitze das hintere Scheidengewölbe zu erheben und zu markiren. Ist das Instrument, vom Assistenten gehalten, in der Scheide, so sucht man es in der Bauchhöhle hinter dem Uterus auf. Ein kleiner Querschnitt im Lumen des Scheidenzeigers eröffnet die Scheide. Man sieht das blitzende Instrument im Loch. Jetzt wird zunächst die untere hintere Scheidenwunde umstochen. Der Faden — geknüpft — dient als Zügel, an dem man die Scheidenwand erhebt. Nach rechts und links schneidet man weiter, stets das Geschnittene sofort abbindend. Hängt der Uterus bzw. der Tumor nur noch an der vorderen Scheidenwand, so setzt man einen scharfen Haken oder eine Muzeux'sche Zange in die vordere Muttermundlippe ein und zieht sie kräftig an. Ein Querschnitt unmittelbar vor der vorderen Lippe trennt die Scheide durch. Die Schwere des Tumors bewirkt die Lösung von der Blase, auch das Peritonäum reisst durch oder wird durchgeschnitten. Man vereinigt genau rings herum das Peritonäum mit der Scheide. Jetzt knüpft man alle Suturen an den Scheidenzeiger an, versucht auch, ob ohne Zerrung die Stümpfe des Ligamentum latum unten zu fixiren sind. Ist das nicht der Fall, so schneidet man die obersten Ligaturen kurz ab. Die unteren zieht man in die Scheide und legt vom Abdomen aus einen Fächertampon, dessen Ende aus der Vulva herausragt, auf das Loch in der Tiefe. Der Tampon wird am sechsten Tage entfernt. Auch eine quere Nahtvereinigung der gegenüberliegenden Peritonäalfächen, gerade so wie es Freund bei seiner ersten Totalexstirpation angab, kann gemacht werden.

Wenn man den Scheidenzeiger nicht anwenden will, so kann auch eine lange Kornzange gebraucht werden. Ja, neuerdings mache ich einfach einen Längsschnitt gerade in der Mitte über den Cervix hinten. Wird der Tumor stark antevortirt, so bringt die in die Höhe steigende Portio diesen Schnitt zum Klaffen, sodass man sofort orientirt ist. Versuchsweise habe ich die Operation auch umgekehrt gemacht, sodass ich zunächst den Uterus vom vorderen Scheidengewölbe ablösste. Diese Methode ist zwar sicherer betreffs der Verhütung einer Ureterverletzung, aber unsicherer betreffs der Verhütung der Blutung und des Rückflusses aus der Vagina nach oben.

Bei der Umstechung der Parametrien darf man nicht dreist weit nach aussen nähen, weil dabei die Ureteren gefasst werden können.

Die Methoden: erst den Uterus oben zu amputiren und dann

vaginal die Portio zu entfernen, sind unvollkommene, schlechte, veraltete Verfahren.

Ich habe auch den hochschwangeren Uterus dreimal mit Glück in dieser Weise extirpirt. Einmal den Uterus mit dem intrauterin liegenden abgestorbenen Kinde.

Enucleation aus dem Ligamentum latum und Subserosium.

Viele und leider oft recht grosse Myome entwickeln sich in einzelnen Knollen unterhalb des Peritonäums in das Ligamentum latum hinein. Sowohl weiche als harte cystische oder theilweise abgestorbene Myome gelangen tief hinter der Scheide herab, sodass der Muttermund nicht oder kaum an der Symphyse hoch oben zu erreichen ist. Auch wächst das Myom mehr nach einer Seite, dann fühlt man den Uterus sehr verdrängt in der anderen Seite. Es werden Mastdarm und Blase so beeinträchtigt, dass schwere Obstruction und gestörte Urinentleerung die Kranken aufs Aeusserste quälen. Dagegen können bei diesen Geschwülsten Blutungen fehlen. Deshalb hat auch hier das Ergotin oder die Castration keinen Sinn. Diese Myome müssen schon wegen ihrer Grösse operirt werden, wenn auch die Gefahr gross ist.

Von grossem Nutzen ist auch hier die Beckenhochlagerung. Dabei sinkt die Geschwulst, die ja nicht am Knochen festsetzt, nach unten aus dem Becken heraus und in die Abdominalhöhle hinein.

Sieht man, wenn auch nur andeutungsweise, über der Geschwulst das Ligamentum latum, so sucht man sich das äussere Ende am Beckenrand und das innere am Uterus auf. Dann verfährt man in der S. 317 beschriebenen Weise.

Sieht man die Ligamenta lata nicht, hat sich also der Tumor so entwickelt, dass der obere Rand des Ligamentum latum vorn oder — häufiger noch — hinten auf dem Tumor liegt, so darf man nicht vergessen, dass dort auch die grossen Gefässe liegen.

Man trennt das Peritonäum über der Geschwulst und erfasst diese direct oder mit Pfropfziehern. Nun aber reisst man nicht etwa schnell und plötzlich den Tumor heraus, auch dann nicht, wenn man beim Ziehen merkt, dass der Tumor nur lose in seinem Geschwulstbett liegt. Vielmehr erhebt man den Tumor und schiebt auf ihm das Peritonäum, die Kapsel, nach unten. Wo sie fester sitzt, wo ein Strang gefühlt oder gehoben wird, der zu zerreißen droht, da wird umstochen und abgebunden und erst dann durchschnitten. Denn in dem Strange kann ein grosses Gefäss liegen, das deshalb nicht als solches erkannt wird, weil bei der Zerrung das Blut ausgedrückt ist. Man operirt also blutleer und hält an den Fäden wie an Zügeln die Kapsel fest, sodass man sie später anspannen und erheben kann. Langsam ringsherum

abbindend, abreissend, abschneidend, lockert und hebt und löst man den Tumor mehr und mehr, bis er völlig ausgelöst ist. Blutet es stark, so vergesse man nicht, dass starke Blutungen nicht parenchymatös sind, sondern aus einem Gefäss kommen. Dies Gefäss muss man suchen, fassen und unterbinden.

Geht man langsam und vorsichtig vor, so kann eine grosse Blutung kaum eintreten. Als man früher noch den ganzen Tumor herausriß und den grössten Vortheil im schnellen Operiren suchte, ging viel Blut verloren. Es ist wiederholt nöthig geworden, die enorm blutende Höhle nur wegen der imminenten Verblutungsgefahr mit Gaze auszufüllen, zu tamponiren. Gewiss nicht ein technisch hochstehendes Verfahren!

Ehe ich die Enucleation in der Weise mit vorsichtiger Erhebung und Abbindung aller Stränge machte, ist es auch mir zugestossen, dass ich die Höhle ausstopfen musste. Diese Ausstopfung ist keine Drainage, sondern eine Tamponade. Bei den Umstechungen in der Tiefe muss berücksichtigt werden, dass der Ureter gefasst werden kann.

Meist fällt die Peritonäalhöhle so zusammen, dass man sie einfach an die Unterlage andrückt, das Ueberflüssige resecirt, und durch eine fortlaufende Tabaksbeutelnaht das Loch abschliesst.

Muss man tamponiren, was bei der besseren Technik immer seltener nothwendig ist, so fragt es sich nur, wo man das Loch für das Tamponende lassen soll, d. h. ob man den Bauch auflassen oder die Scheide aufschneiden und den Bauch zunähen soll. Beides hat Gründe für sich. Bleibt der Bauch auf, so spart man sich ein Loch in der Vagina, das sich meist bald verengt, sodass die Entfernung des Tampons schwierig, wenigstens sehr schmerzhaft ist. Dagegen hat man den Vortheil, das Loch an der tiefsten Stelle angelegt zu haben, sodass nach Schluss der Bauchwunde der Abfluss nach unten gesichert erscheint.

Man muss im gegebenen Falle nach den Verhältnissen sich richten. Reisst z. B. die Kapsel überall ein, ist sie fetzig und somit ein sicherer Abschluss nach der Bauchhöhle nicht vorhanden, reicht die Höhle ausserdem aber tief herab, ist also der Weg bis zur Bauchwunde lang, bis zur Vagina kurz, so leite man das Ende des Fächertampons aus der Vagina heraus.

Die Technik dieser Tamponade ist folgende: Ein grosser Gazebausch wird in die Tiefe der Höhle eingedrückt und fest angedrückt, dadurch wölbt sich die Höhle stark nach der Vagina vor. Nach nochmaliger Säuberung der Scheide wird ein an den Finger angedrücktes Messer in die Scheide geführt. Mit dem Messer durchschneidet man von der hinteren Muttermundlippe an sagittal die durch den Gazebausch bewirkte vaginale Hervorwölbung. Man fühlt beim Schneiden sofort, dass man gegen die Gaze schneidet. Nunmehr wird das Messer

entfernt. Eine Pincette wird jetzt von der Scheide aus neben dem Finger durch das Loch geschoben. Der Gazebausch wird nach oben herausgezogen. Die geöffnete Pincette erfasst das Ende des „Fächertampons“ in der Wundhöhle und zieht es in die Vagina. Das grosse, der Höhle entsprechende Convolut des Fächertampons, an den nöthigenfalls ein zweiter angeknüpft ist, wird in die Wundhöhle eingepresst. Nach meinen Erfahrungen ist es nun ziemlich gleichgültig, ob man den Sack der Geschwulst über dem Tampon vereinigt oder nicht. Im ersteren Falle muss man vorsichtig verfahren, damit man nicht etwa den Tampon annäht. Im zweiten Fall wird nochmals gesäubert und sodann werden die Därme (*Flexura sigmoidea* zu unterst) auf den Tampon gelegt. War die Blutung erheblich, so lässt sich durch eine starke und feste Vaginaltamponade und einen festen Bauchdeckenverband die blutende Partie gleichsam zwischen dem oberen und unteren Tampon, wie zwischen zwei Pelotten comprimiren.

Diese Methode der Ausführung und Durchführung der Tamponade ist schneller gemacht als beschrieben.

Die Tamponade mit Herausleiten des Tamponendes nach oben macht man dann, wenn der Tumor mehr seitlich herabragt, nicht unmittelbar der Vagina anlagert, überhaupt wenn der Weg nach der Bauchwunde der nähere ist. Sodann ist diese Tamponade am Platze, wenn die Tumorhülle bei der Ausschälung nirgends einriss, sodass also, wenn man sie in die Abdominalwunde einnähte, der Abschluss von der Peritonäalhöhle ein ganz sicherer war. Beim Einnähen kann man einen zu grossen Sack falten und das oben Ueberflüssige abschneiden. Aber man muss die Eingangsöffnung in der Bauchwunde doch so gross lassen, dass man bei der Nachbehandlung mit einem kleinen Tupfer in die Höhle hineingelangen und die Tampons gut herausbefördern kann. Wendet man meinen Fächertampon an, der sich leicht aus kleiner Oeffnung herausspeln lässt, so ist das spätere Verbinden durchaus nicht schmerzhaft. Die Höhlen verkleinern sich überraschend schnell.

Die Jodoformgazetampons werden in Sublimatlösung nass aufbewahrt. Vor dem Gebrauche werden sie ausgedrückt. Man lässt sie einige Male in sterilem Wasser quellen und drückt sie wieder aus. Nun werden sie eingelegt, völlig sterilisirt, frei von Sublimat.

Mikulicz verfährt folgendermaassen: Im Centrum eines viereckigen 20 cm im Quadrat grossen Jodoformgazelappens befindet sich angenäht ein starker Faden. Da wo er festsitzt, fasst man den Lappen mit einer Pincette und schiebt — einen Sack bildend — den Lappen an den tiefsten Punkt der Höhle. Während nun der Sack oben auseinander gehalten wird, schiebt man in den Sack den Fächertampon ein.

Was die Nachbehandlung anbelangt, so entferne ich die Tampons

von der Scheide aus schon nach 4 bis 5 Tagen. Die Höhle wird, wenn die Temperatur normal ist, ganz in Ruhe gelassen. Bei Temperaturerhöhung wird unter sehr geringem Druck mit doppelläufigem Katheter desinficirend mit Borsäurelösung 40 : 1000 ausgespült. Nöthigenfalls muss man, um den Abfluss zu erhalten, ein Gummidrain einlegen und bei hohem Fieber häufig ausspülen.

Ich habe auch einige Male, wie ich es schon in dem Volkmannschen Vortrag No. 339 angab, die letzten beiden Methoden combinirt, d. h. unten drainirt und oben den Sack eingenäht, sodass man durchspülen konnte. Die Tamponade ist immerhin kein technisch schönes Verfahren und jeder Operateur wird zugeben, dass sie nur ein Aus Hilfsmittel ist, um so weniger gebraucht, je besser die Technik wird.

„Toilette“ der Bauchhöhle.

Nach Beendigung des intraperitonäalen Theiles der Operation tupft man mit in Zangen gefassten Gazetupfern die Bauchhöhle aus. Namentlich im Douglasischen Raum und in der Excavatio vesicouterina befinden sich oft grössere Blutklumpen, die entfernt werden müssen. Man beeilt sich nicht zu sehr, damit der Tumorrest noch einige Zeit beobachtet werden kann. Nicht selten steht die Blutung, wenn der Stumpf gezerrt ist, während sie von neuem beginnt, wenn er versenkt ist.

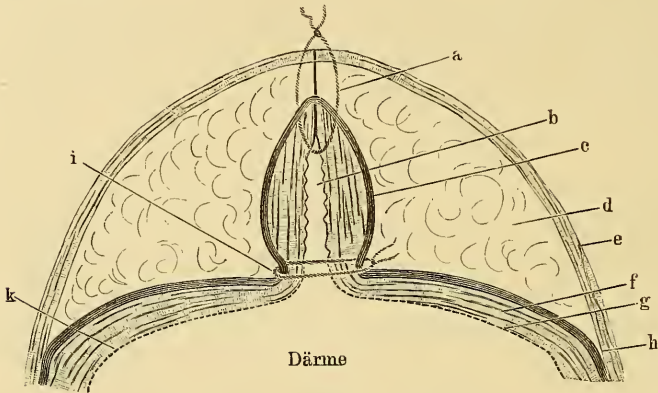
Operirt man mit meinem Bock, so liegt der Stumpf gerade dem Auge gegenüber, sodass man die Wundfläche und überhaupt die Beckenhöhle gut übersehen kann. In Fällen, wo man nicht recht sicher ist, schneidet man die Fäden bis auf einen ab, an dem man nöthigenfalls den Stumpf vor der Bauchnaht noch einmal nach oben ziehen kann.

Netzadhäsionen werden nochmals hervorgeholt und genau angesehen, oder nochmals unterbunden. Blutet das Peritonäum parietale parenchymatös, so werden stark blutende Stellen, namentlich spritzende Arterien, unstoichen und unterbunden. Dies ist sehr selten nothwendig. Geringe Blutungen stehen nach Anlegung des Druckverbandes.

War die Adhäsion des Tumors an den Bauchdecken sehr gross und blutet die ganze vordere Fläche, so wende ich zwei Verfahren an: Es wird über den Därmen mit Katgut das Peritonäum von rechts und links her zusammengenäht, sodass die blutenden Partien der Bauchwand, welche oberhalb dieser Naht liegen, abgekapselt sind. Man kann auf diese Weise 10 bis 20 cm von der Peritonäalhöhle abschliessen. Auch mache ich „Matratzennähte“, sodass vielleicht 10 cm unterhalb der erhobenen Bauchwunde quer durch die Bauchdecke eine Zapfennaht geführt wird. Oberhalb derselben steht dann der Rest Bauchdecken wie ein Kamm oder Grat hervor. So werden die blutenden

parietalen Partien von der Bauchhöhle abgeschlossen. Ein geeigneter Verband: grosse Wattenwülste längs dieses „Grates“, durch Rollbinden befestigt, dienen ebenfalls zur Compression, so dass die Blutung sicher steht (vergl. Figur 172). Werden dann am fünften bis sechsten Tage die Zapfennähte entfernt, so nimmt der Leib langsam wieder die normale Form an.

Namentlich dann, wenn eine Operation schon zu lange für den Kräftezustand gedauert hat, ist durch die beschriebene Methode die



172.

a Fadenschlinge der Naht. b Die ausgeschalteten blutenden Flächen. c Haut des Bauches. d Wattebüsche. e Laparotomiebinden. f Bauchwand. g Peritonäum. h Die Stelle, wo die Laparotomiebinde der Haut unmittelbar aufliegt. i Matratzen-naht. k Peritonäum.

Blutstillung am einfachsten zu erreichen und die Operation am schnellsten zu beendigen.

Es ist sicher, dass bei der aseptischen Methode enorm grosse fetzige, unregelmässige Wunden zurückbleiben können, ohne dass der Verlauf der Heilung irgendwie gestört ist.

Die Naht der Bauchwunde.

Durch die ganze moderne Gynäkologie geht die Tendenz, nicht nur augenblickliche, sondern auch Dauererfolge zu erreichen. Nun ist kein Zweifel, dass Bauchbrüche, Dehnungen der Bauchnarbe oft zurückbleiben, nach Einigen in 33 0/0, nach Andern noch öfter. Solche Bauchbrüche bedingen Arbeitsunfähigkeit, müssen deshalb wenn möglich vermieden werden.

Wichtig ist es, mit dem Schnitt das Cavum praeperitonäalé Retziu nicht zu treffen, d. h. nicht so tief zu schneiden, dass die Blase zurückklappen kann und dass das lockere Bindegewebe vor der Blase eröffnet wird.

Sodann darf man keinen Werth darauf legen, die Grenze zwischen den Rectis zu treffen, ganz im Gegentheil wird die Durtrennung des Rectus die directe Naht des Rectus ermöglichen und dadurch das Auseinanderweichen: die Diastase der Recti verhindern.

Die Hauptsache aber ist, eine primäre Heilung durch eine exacte Naht zu erzielen. Es ist durchaus falsch, anzunehmen, dass etwa eine dicke feste, durch *secunda intentio* erzielte Narbe günstig sei. Im Gegentheil, diese dicken Narben werden atrophirt und begünstigen den Bauchbruch.

Alle modernen Autoren wenden heute die von Billroth zuerst empfohlene dreifache Naht an. Man näht mit langem Katgutfaden fortlaufend, unten beginnend, erst das Peritonäum, sodann näht man den Muskel und die Fascie, ganz sicher fassend, ebenso fortlaufend von oben nach unten. Und zuletzt näht man mit Draht-Suturen die äussere Haut. Allerdings bleiben bei dieser Methode leicht einige Taschen zurück. Doch der Verband und der Gegendruck der sich blähenden Gedärme drücken die Wunde zusammen. Man kann bei dieser Methode die Luft nicht so völlig aus der Bauchhöhle entfernen, als bei der alten Knopfnah. Einigemale beobachtete ich dabei subcutanes Emphysem. Die Wunde knisterte bei Druck noch am neunten Tage, ohne dass Eiterung eintrat.

Nachbehandlung.

Nach der Naht wird die Wunde mit Dermatol bestreut. Sodann mache ich einen Druckverband mit viel Watte und grossen Laparotomiebinden. Ich weiss, dass viele Operateure nur Pflaster über den Bauch legen. Ich finde, dass die Kranken sich mit dem Druckverbande sehr wohl befinden, dass z. B. das Brechen nicht so unangenehm ist als ohne Verband. Es gewährt der Verband gleichsam einen Halt. Wiederholt kommt es vor, dass die Kranken den Verband nicht missen wollen.

Bei parenchymatösen Blutungen, z. B. aus Flächen-Adhäsionen, wird der Druckverband auch die Blutung stillen. Zuletzt bewirkt er eine Art Autotransfusion, da er die Bauchhöhle unter hohen Druck setzt.

Gegen den einfachen Pflasterverband spricht auch, dass nach Abwaschen, Rasiren und Desinfection die Haut oft sehr reizbar ist, sodass das Heftpflaster leicht Ekzem oder wenigstens Röthung und Jucken bewirkt.

Ehe die Kranke ins Bett gebracht wird, ist noch zu katheterisiren. Erstens beweist der klare Urin bei complicirten Fällen, dass die Blase nicht verletzt ist, und zweitens kann die Kranke nun mehrere Stunden schlafen, ohne vom Urindrang gequält zu werden.

Die Kranke kommt in ein gut erwärmtes Bett und muss in den ersten Stunden stetig beobachtet werden. Die beste Behandlung der Brechneigung ist völlige Entziehung der Nahrungsaufnahme. Nicht einmal Wasser oder Eisstückchen gebe man in den ersten 24 Stunden.

Besser ist es die Kranke erträgt etwas Schmerzen als dass man mit Opium und Morphinum zu sehr bei der Hand ist. Uebelkeit und Brechneigung wird durch Narcotica nur noch vermehrt.

Stuhlverstopfung ist keinesfalls künstlich zu erzielen. Ich sah nie davon schlechte Folgen, dass schon am zweiten oder dritten Tage Stuhlgang eintrat. Namentlich wenn keine Blähungen abgehen, kann man schon nach 36 Stunden 30 Gramm Glycerin zu 300 Wasser in den Mastdarm spritzen und leichte Abführmittel z. B. Rhabarber geben. Dadurch wird der Darm gereizt und Blähungen gehen ab. Sind grosse Darmadhäsionen gelöst, so gebe man bald — am dritten Tage — Abführmittel. Denn es ist kein Zweifel, dass die allmählich fester werdenden Adhäsionen zu Ileus durch Abknickung führen können. Durch rechtzeitige Eingiessungen und Abführmittel kann man dem Ileus vorbeugen. Ist Stuhlgang dagewesen, so ernährt man die Patientin besser und geht allmählich zu der gewöhnlichen kräftigen Krankendiät über.

Fast alle Patientinnen können, namentlich wenn sie einen festen Verband haben, uriniren. Mit dem Katheterisiren sei man nicht zu schnell bei der Hand. Es werden leicht kleine Verletzungen gemacht, die noch wochenlang unangenehm beim Uriniren empfunden werden.

Sehr widerrathen möchte ich, die Patientinnen bald aufstehen zu lassen. Es ist ja oft der Fall, dass Patientinnen, die keinen Blutverlust zu ertragen hatten, schon am zweiten Tage das Bett verlassen möchten. Und es macht oft den Eindruck, als ob junge Operateure meinten, es sei für sie besonders ehrenvoll, wenn die Laparotomirte schon nach 9 oder 10 Tagen das Bett verlassen könnte.

Zweifellos ist es besser drei Wochen ruhige Lage einhalten zu lassen. Ich habe oft bei zuzeitigem Aufstehen Exsudate um kleine Stümpfe entstehen sehen. Castrirte, deren Operation völlig glatt verlief, die niemals eine Temperaturerhöhung oder Schmerzen hatten, die anscheinend absolut gesund nach 14 Tagen die Klinik verliessen, kamen nach Monaten mit Anschwellungen in den Stumpfgegenden wieder. Oder es stellten sich Schmerzen ein, die erst verschwanden, nachdem die Patientinnen wochenlang im Bett zubrachten. Deshalb sollte eine Patientin, auch nach leichter Laparotomie, drei Wochen liegen und nicht vor vier Wochen reisen.

Sehr wichtig ist Vorsicht in den nächsten Monaten. Jede frische Narbe ist dehnbar. Wenn eine Patientin am 14. Tage die Klinik ver-

lässt und sofort schwer arbeitet, so wird sich jede Wunde dehnen. Deshalb giebt man den Patientinnen Binden mit. Hier muss ich behaupten: keine dieser Binden erfüllt ihren Zweck. Die Binden halten wohl den Bauch im Allgemeinen zusammen, Dehnungen der Narbe zu verhüten ist nur ein Verband im Stande: der Heftpflasterverband. Deshalb entlässt man am besten die Patientinnen mit straff angezogenen grossen breiten Heftpflasterstreifen. Man kann auch zwei Heftpflasterstücke so anlegen, dass sie an der Wunde 10 cm von einander entfernt liegen. Der Rand des Heftpflasters an der Wunde ist „geloht“ oder mit Haken versehen. Ein Band zieht das Heftpflaster wie ein Corset zusammen. Alle 2 bis 3 Tage muss das Band zusammengezogen werden, da das Heftpflaster langsam nachgiebt.

Ist ein Bauchbruch in so lästiger Weise vorhanden, dass die Patientin Abhülfe verlangt, so umschneidet und entfernt man oval die ganze atrophische Hautpartie, wobei oft ein grosses Stück wegfällt. Ich habe einmal ein Stück 47 cm breit und 25 cm hoch entfernt. Dann präparirt man von der Haut die etwa anhaftenden Därme ab, egalisirt die Wundränder und näht von neuem, in drei Schichten, wie oben beschrieben. Dabei entfernt man den ganzen Nabelring. Sollte eine Nabelhernie schon vor der Laparotomie vorhanden sein, so wird der ganze Nabel schon bei der ersten Laparotomie herausgeschnitten.

Wird die Operation des Bauchbruches richtig gemacht, d. h. werden die Muskeln sicher zusammengenäht und tritt prima intentio ein, so ist der Erfolg ein ganz sicherer, was ich andern Ansichten entgegen behaupten muss.

Ileus.

Ist Ileus vorhanden, so muss man die Differentialdiagnose stellen, was für eine Form von Ileus vorliegt. Bei einem obstructiven Ileus, bei dem Fieber fehlt, das Allgemeinbefinden und der Puls noch gut bleiben, die Auftreibung des Leibes nicht gross ist, absolut keine Blähungen abgehen und Erbrechen eintritt, ist ein vortreffliches Mittel das Ausspülen des Magens und die Darmeingiessung. Die gründliche 2 bis 3malige Entleerung des Magens schafft oft soviel Platz im Bauch, dass nunmehr nach der Eingiessung in den Darm Blähungen auftreten. Klotz¹⁾ rieth nach der Darmausspülung durch die Schlundsonde Ricinusöl in den Magen zu injiciren. Diese Therapie ist ganz ausgezeichnet. Es tritt danach nicht Erbrechen ein und die Darmeristaltik wird gut angeregt. Ich habe wiederholt in Fällen, bei denen nach ausgedehnten Ablösungen des Darms ein Ileus zu fürchten war, schon am vierten

1) Klotz: C. f. G. 1892, 969.

und fünften Tage, nur wegen Fehlens der Blähungen hohe Darmeingiessungen in Seitenlage, selbst in Knieellbogenlage mit $\frac{1}{2}$ bis $1\frac{1}{2}$ l machen lassen, ohne davon Schaden zu sehen. Die Verlagerung der Därme bei der Wasserfüllung des Dickdarms bedingt gewiss keine Gefahren. Wirkt das Wasser nicht, so mischt man Glycerin bei, oder injicirt bis zu $\frac{1}{2}$ l reines Glycerin.

Von der Punction des Darms mit der Canüle einer Pravaz'schen Spritze habe ich niemals Erfolg gesehen.

Handelt es sich um Ileus als Symptom der septischen Peritonitis, so ist jede Therapie resultatlos. In diesen Fällen lässt sich die Sepsis aus dem Benommensein des Sensoriums und dem schnellen Puls bezw. der Herzschwäche feststellen. Das Fieber ist nicht so charakteristisch wie die beiden anderen Symptome. Fast regelmässig geht den charakteristischen Symptomen Beängstigung, psychische Aufregung und Unruhe vorher.

Die Wiedereröffnung der Peritonäalhöhle bei Ileus war meist ohne Erfolg. Jedenfalls wird es die Pflicht des Arztes sein, keinen Versuch der Rettung eines Menschenlebens zu unterlassen. Andererseits ist es recht schwer, den Entschluss zu fassen, bei einer fast Sterbenden noch zu operiren. Der Exitus wird in ungünstigen Fällen gewiss durch die Laparotomie sehr beschleunigt, also der furchtbar traurige Zustand abgekürzt.

Es giebt auch Fälle, wo ein Ileus recidivirt, d. h. man bleibt mit Magenspülungen, Abführmitteln etc. einige Male Sieger, schliesslich kehrt aber der Ileus nach einigen Tagen wieder. Dies sind meist Fälle, wo eine Darmschlinge sich fixirt hat und sich an der Fixationsstelle abknickt. Eröffnet man dabei die Bauchhöhle, so ist die Aussicht auf Erfolg eine bessere. Man geht stets planvoll vor, d. h. man führt die Hand sofort nach der Gegend, wo man den Grund des Ileus vermuthet, z. B. nach dem Stumpf des Tumors. Man sucht den collabirten Darm auf, geht an ihm entlang bis zum aufgeblähten Theil. Dann löst man vorsichtig den Darm, Stränge oder den Knickungswinkel, nicht im Dunkeln, sondern nachdem man ihn dem Auge zugänglich gemacht hat. Es könnte ja der morsche Darm zerreißen! Durch Druck presst man aus den aufgeblähten Partien Luft und Inhalt abwärts. Auch hilft man durch Darmspülung vom After aus nach. Selbst dann, wenn man den Darm auf diese Weise völlig wegsam gemacht hat, ist der Erfolg nicht etwa sicher. Im Gegentheil wird der Darm durch das Maltraitiren bei der Laparotomie noch völlig gelähmt, sodass Ileus wieder eintritt, obwohl die Durchgängigkeit des Darms bei der Laparotomie hergestellt war.

Ein anderes Verfahren: kleine Eröffnung der Bauchhöhle, Hervor-

holen einer gedehnten Schlinge. Einnähen, Eröffnung, Abfluss der massenhaften Contenta schafft meist eine überraschende subjective Besserung. Aber leider ist der definitive Erfolg meist nicht gut. Die Kranke erholt sich und stirbt am Ende doch im Collaps, da die Veränderungen in der Darmwand schon zu weit gediehen sind. Heilungen sind bei dieser Methode: der Enterostomie schon vor der antiseptischen Aera wiederholt beobachtet.

Peritonitis.

Wenn 24 Stunden bei ruhigem Puls, gutem Schlaf, ohne erhebliche Schmerzen und bei geistiger Ruhe verlaufen, ist die Peritonitis nicht mehr zu fürchten. Sie ist, wenn sie sich unmittelbar an die Operation anschliesst, eine septische, die neben den localen Erscheinungen fast noch mehr in die Augen fallende Allgemeinsymptome macht. Der Puls ist schnell, die Temperatur steigt, die Zunge ist borkig, hart. Die Schmerzen im Bauch sind stark, das Brechen, Aufstossen, die geistige Unruhe, die Todesangst, die Schlaflosigkeit machen, dass die letzten Tage einer solchen Unglücklichen sehr qualvolle sind.

Auch hier erleichtert oft eine Magenausspülung sehr den Zustand. Die immer wieder in den Magen einquellenden Dünndarmmassen werden durch Ausspülung schneller und schmerzloser als durch das Erbrechen weggeschafft. Da immerhin einmal ein Fall vorkommt, wo trotz so beängstigender Erscheinungen das Leben erhalten bleibt, so sei man selbst in solchen Fällen nicht nihilistischer Therapeut. Eis, Champagner, Aether, Weinklystiere, Morphium, Opium, Antifebrilia sind anzuwenden. Erfolgt dennoch der Tod, so ist wenigstens Das gethan, was in der Macht des Menschen stand!

Bei der Section sind es wesentlich die Milzvergrösserung und die bacteriologische Untersuchung der Peritonäalhöhle (Streptokokken), die die Diagnose auf Sepsis stellen lassen. Die braune Herzmuskelfärbung kann doch eine Sepsis gewiss nicht ausschliessen lassen. Das Peritonäum zeigt ausser dem Schwinden seines Glanzes eine stärkere Injection seiner Gefässe. Ausserdem sind die einzelnen Schlingen leicht verklebt, namentlich in der den Wunden benachbarten Partien.

Prognose bei Laparomyomektomie.

Die Frage, ob eine Operation lebensgefährlich oder nicht lebensgefährlich sei, lässt sich nicht einfach beantworten. Schliesslich giebt es keinen ärztlichen Eingriff, bei dem nicht, wenn auch als sehr grosse Ausnahme, ein Unglück zu verzeichnen ist. Auch nur beim Chloroformiren stirbt ein gewisser Procentsatz der Patienten, und trotz dessen wird man die Narcose für ungefährlich erklären müssen. Die

Grösse der Gefahr lässt sich also nur durch den Procentsatz der Statistik ausdrücken. Danach sterben nach Laparomyomektomien heutzutage circa 10%. Gehören nun zu diesen unglücklichen Fällen besonders schwierige Operationen, Patientinnen, deren Allgemeinzustand wegen der Anämie ein schlechter ist, die wegen langer Leiden oder complicirender Krankheiten decrepide sind, so wird man im Allgemeinen bei einer jungen kräftigen Person, bei einem günstig entwickelten Tumor die Prognose gut stellen dürfen. Die Gefahren einer zufälligen Infection der Peritonäalhöhle verstehen wir wohl immer zu vermeiden, nicht aber sind wir im Stande, genau zu berechnen, ob die specielle Patientin die specielle Operation aushalten wird.

Es ist durchaus falsch, wenn man Infection und Sepsis einfach identificirt. Wenige, auch gefährliche Kokken werden von dem gesunden Peritonäum, wie genau nachgewiesen, resorbirt. Hier kamen also Kokken in den Bauch, es wurde inficirt, trotzdem keine Sepsis! Und trotz aller Sorgfalt stirbt dann eine Patientin, wenn die Function des Peritonäums, die Resorption aufgehört hat. Sie stirbt septisch und war nicht direct inficirt!

Dies unglückliche Ereigniss hat zwei Gründe, einen allgemeinen und einen localen. Wenn das Herz zu schwach ist, die Blutcirculation und die Lymphcirculation richtig im Gange zu erhalten, so sind die ersten Symptome: Todesangst, Herzschwäche; der Puls nimmt an Frequenz zu, die Därme blähen sich auf. Ohne ganz bestimmte Symptome anzugeben, klagt die Patientin über Druck in der Magengegend, die Respiration ist erschwert, der Verband incommodirt, Blähungen gehen nicht ab, quälender Durst tritt ein, der Puls wird schwach, immer frequenter, fadenförmig, abdominell — alles Lähmungserscheinungen der Därme. Erst später tritt Fieber ein, das selbst vor dem Tode durchaus nicht hoch zu sein braucht. Dieser Symptomencomplex tritt nach schwierigen Operationen oft sofort ein, schon nach dem Erwachen aus der Narcose leidet die Patientin schwer an Beängstigung. Es ist durchaus nicht unmöglich, in diesen Fällen noch ein gutes Resultat zu erzielen, denn andeutungsweise ist dieser Zustand vorübergehend recht oft vorhanden. Wendet man Cognacklystier (15 Gramm zu $\frac{1}{2}$ Liter heissen Wassers von 40° C.) mit oder ohne Fleischsolution, Aetherinjection, Wärme an, so wird — wie es auch spontan vorkommt, am zweiten Tage der Puls langsamer, und sehr bald tritt völlige Euphorie ein: das Herz wird kräftig, die Lebensgefahr ist überwunden!

Der locale Grund der Gefahr ist das „Maltraitiren“ der Eingeweide, die Herabsetzung der Vitalität, die Schädigung der Function des Peritonäums. Fragen wir, woher es kommt, dass fast jeder Operateur allmählich immer bessere Resultate mit wachsender Uebung zu ver-

zeichnen hat, so liegt der Grund darin, dass er, je mehr er lernt, um so schonender und schneller operirt.

Deshalb gerade ist die Methode der Beckenhochlagerung, die wir Trendelenburg verdanken, so bedeutungsvoll, weil es dabei gelingt, lange und schwere Operationen zu vollenden, ohne dass man auch nur einmal den Darm berührt. Man operirt schnell und ungestört bis zum Ende, während der ganzen Zeit liegt der collabirte Darm in gutem Schutz gesichert und warm auf dem Diaphragma. Nach der Operation sinkt der kaum berührte, nicht abgekühlte, nicht an der Luft getrocknete Darm mit intact gebliebenem Peritonäum herab auf die Wunde, functionirend und im Stande Wundsecrete sofort wegzuschaffen. Die Prognose wird also abhängen von dem Kräftezustand der Patientin, von der Grösse des Eingriffs, von richtiger Asepsis und von der Geschicklichkeit des Operateurs.

B. Das Uteruscarcinom¹⁾.

Anatomie.

Wie überhaupt Carcinome mit Vorliebe an den Stellen entstehen, wo zwei verschiedene Epithelspecies aneinander grenzen, so findet man an der Portio vaginalis, sowohl relativ als absolut, am häufigsten Carcinome.

Die Aetiologie ist unbekannt. Das Carcinom kommt am meisten zwischen dem 40. und 50. Lebensjahre vor, doch sind auch Fälle beschrieben, die Mädchen von acht Jahren und Greisinnen von 70 bis 80 Jahren betrafen.

Das Carcinom tritt am Uterus in verschiedenen Formen auf. Nach Ruge und Veit halten wir drei Formen auseinander. Die Eintheilung entspricht nicht nur den thatsächlichen Verhältnissen, sondern erleichtert auch das klinische Verständniss: das Portiocarcinom, das Cervixcarcinom, das Corpuscarcinom.

¹⁾ Ruge u. Veit: Z. f. G. VI, 261. — Breisky: Prag. med. Wochenschr. 1880, 397. — Veit: Deutsche med. Wochenschr. 1883, 4. — E. Wagner: Der Gebärmutterkrebs. Leipzig 1858. — L. Meyer: Mon. f. G. XVII, 241. — Blau: Diss. Berlin 1870. — Gusserow: Volkmann's Vortr. 18. — Ruge u. Veit: Z. f. G. VII. — Hegar: Virch. A. LV, p. 245. — Abel u. Landau: A. f. G. XXXIV, XXXV, XXXVIII. — Landau: Sammlung klin. Vortr. 338. C. f. G. 1890, No. 38, 47. — Samschin: A. f. G. XXXVI, 511. — Veit: Berl. klin. Wochenschr. 1889, 701. — Fränkel: C. f. G. 1890, 45. — Gebhard: C. f. G. 1890, No. 12. — Herzfeld: Wien. med. Wochenschr. 1890, No. 32. — Winter: C. f. G. 1891, 665. — Hofmeier: ibid. 438. — Leopold: ibid. 439, 650.

Das Portiocarcinom.

Beim Portiocarcinom entsteht an der unteren Fläche der Portio, bei intacter Schleimhaut, ein Knoten; derselbe wächst, das Epithel geht über ihn durch Zerfall im Knoten selbst verloren, es entsteht ein Krebsgeschwür, das sich in der Wand nach oben frisst, während die Form der Portio im Allgemeinen zunächst erhalten bleibt.

In andern Fällen bilden sich schon vor dem Zerfall andere Knoten an dem ersten, sodass die Portio unregelmässig gestaltet und in toto aufgetrieben ist. Ja, es kann sich eine völlig gleichmässig geschwollene aber noch glatte Portio finden, die ringsherum mit Carcinom infiltrirt ist. Oder eine Lippe ist so enorm carcinomatös infiltrirt, dass die andere als ganz dünner, scharfer Rand dem grossen Tumor fest anliegt.

In seltenen Fällen bildet sich ein carcinomatöser Polyp, d. h. ohne wesentliche Veränderung der Portio wächst das Carcinom von einer kleinen Stelle ausgehend in die Scheide, wenn auch nicht dünngestielt, so doch gestielt. Zu diesen, früher Cancroid genannten Formen gehört auch das Blumenkohlgewächs, bei dem das Carcinom einen deutlich papillomatösen Bau hat. Sowohl mikroskopisch als makroskopisch hat das Carcinom verrucöses Ansehen, wenn auch die einzelnen Papillen so mit Schleim und Epithelmassen umgeben sind, dass der Tumor beim Touchiren glatt erscheint. Erst nach der Erhärtung des Präparates werden die Papillen deutlich.

Das Portiocarcinom wächst sowohl in der Vaginalwand als auch im subserösen Bindegewebe weiter. In der Vagina kann sich Knollen an Knollen weiter bilden, sodass die Geschwulstmasse bis in die Vulva herabwächst und das Touchiren unmöglich wird.

Die beim Zerfall des Carcinoms entstehenden Geschwüre scheiden blutig-wässrige Flüssigkeit ab. Es kommt auch zu starken Blutungen durch Gefässarrosion oder Trauma, später zu Jauchung und enorm stinkenden Ausflüssen.

Das Portiocarcinom hat im allgemeinen mehr Neigung vaginalwärts als nach oben zu wachsen, aber doch findet man recht oft bei verhältnissmässig geringen carcinomatösen Veränderungen an der unteren Fläche der Portio schon den ganzen Cervicalcanal zerfallen und die Schleimhaut weit hinauf carcinomatös degenerirt. Ja, es kann auch das Carcinom, ohne Cervix- und Corpusschleimhaut in Mitleidenschaft zu ziehen, die gesammte Muscularis infiltriren. Der Uterus behält dabei seine charakteristische Form, wird nur so gross wie ein frisch puerperaler.

Das Cervixcarcinom.

Beim Cervixcarcinom geht die Erkrankung zunächst von der Innenfläche des Cervix aus. Beim Beginne sieht man mitunter die Portio normal, aus ihr aber eine himbeerartige kleine Geschwulst, die leicht blutet, hervorragen. Das Cervixcarcinom frisst die Muskulatur des Cervix bald bis in die Parametrien durch, oberhalb des intacten äusseren Muttermundes ist ein grosser, tiefer Raum von Carcinommassen erfüllt. Mit dem scharfen Löffel fährt man meist nur an einer Seite durch einen normalen äusseren Muttermund hindurch in einen tiefen von weichen Massen erfüllten Raum, fast bis an die Beckenknochen seitlich heran. Oft ist auch die Anbildung des Carcinoms auf beiden Seiten so bedeutend, dass der Muttermund bis an die Beckenwand auseinandergetrieben ist. Nach der Auskratzung fällt der Muttermund zusammen und das „Scheidengewölbe“ entsteht von Neuem. Bei Total-exstirpationen ist es bei dieser Form unmöglich, im Gesunden zu operiren. Cervixcarcinome geben also stets eine ungünstige Prognose, da von zurückbleibenden Partikeln das Carcinom sich von Neuem anbildet.

Seltener tritt namentlich bei Greisinnen gegenüber der Neubildung der Zerfall in den Vordergrund, d. h. der Cervix wird in einen Krater verwandelt, man fühlt wohl die unregelmässige Fläche, nicht aber Knollen und Tumoren.

Durch die Ausbreitung in den Parametrien werden die Ureteren dislocirt, comprimirt und stenosirt. So entstehen Hydronephose und Dilatation der Ureteren, ein fast constanter Befund bei weit vorgeschrittenem Uteruscarcinom. Auch die benachbarten Organe, Blase und Mastdarm, werden in Mitleidenschaft gezogen. Das Rectum wird verschoben, es entstehen Knickungen, Fistelbildung. Die Darmgase dringen in die Carcinommassen ein, sie zerfallen, entzünden sich, Abscesse brechen nach unten und oben durch. So secirte ich einen Fall, wo über der Symphyse ein Abscess sich geöffnet und Jauche, Koth und Darmgase entleert hatte. Auch die Blase wird vom Carcinom angefressen bezw. durchbrochen, sodass Fistelbildung, Schrumpfung der Blase und Katarrh der Blasenschleimhaut entstehen.

Am herausgeschnittenen Uterus sieht man, dass sich nach oben hin die blassen, dichten, weisslichen Carcinomknollen deutlich vom rothen Uterus abgrenzen.

Wachsen beim Fortschritt des Cervixcarcinoms die Knollen unter das Peritonäum, so erheben sie dasselbe und reizen es zu Verklebung und Schwartenbildung. Das Peritonäum des Douglasischen Raumes wird nach oben geschoben. Es entstehen vielfache peritonäale Verlöthungen, dadurch wird der Uterus bis an den Fundus hinten und

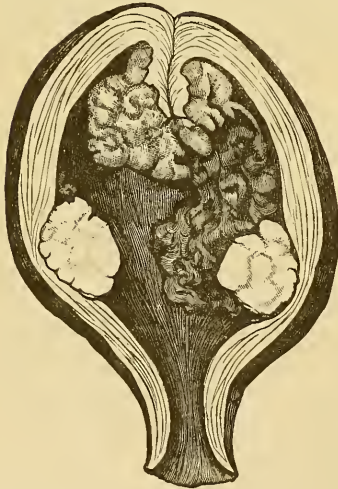
vorn in Pseudomembranen, schwartige Entzündungsproducte und Carcinommassen eingebettet. In seltenen Fällen wachsen überall auf dem Peritonäum Carcinomknollen: Carcinose des Peritonäums.

Das Charakteristische aller Carcinome ist das schnelle Wachstum und der schnelle Zerfall durch fettige Degeneration. Der Krebs schmilzt an einzelnen Stellen ein, es entstehen Exulcerationen, von denen verfettete Epithelien, Bindegewebsfetzen: necrotisches Stroma des Krebses, seröse Blutflüssigkeit und Blut abgehen. Späterhin wird die Secretion übelriechend, jauchig.

Bei dem Wachstum und Zerfall wird in seltenen Fällen der Abfluss aus der Tiefe behindert, daraus folgt Stauung sowohl im allgemeinen, sodass eine Pyometra entsteht, als auch in kleinen Bezirken und Spalten des Tumors. Dann bilden sich durch Stauung und Fäulnis der Abscheidungen benachbarte Entzündungen aus, oder Wehenschmerzen, auf Retentionen zu beziehen.

Das Corpuscarcinom.

Das Corpuscarcinom ist die seltenste Form des Uteruscarcinoms. Es entsteht zunächst secundär sowohl durch Fortschreiten eines Mastdarm- oder Blascarcinoms auf den Uterus, als auch dadurch, dass ein Cervix- oder Portiocarcinom durch Sonde, Curette, Finger, Katheter, vielleicht sogar allein durch den Wasserstrom auf die Corpusschleimhaut übergeimpft wird¹⁾.

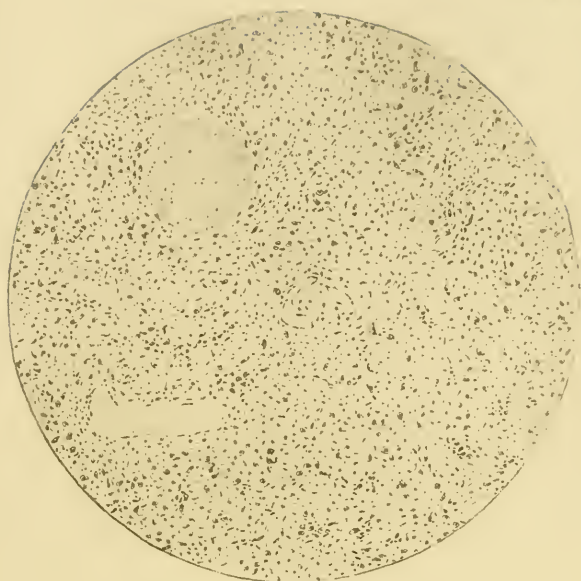


173.

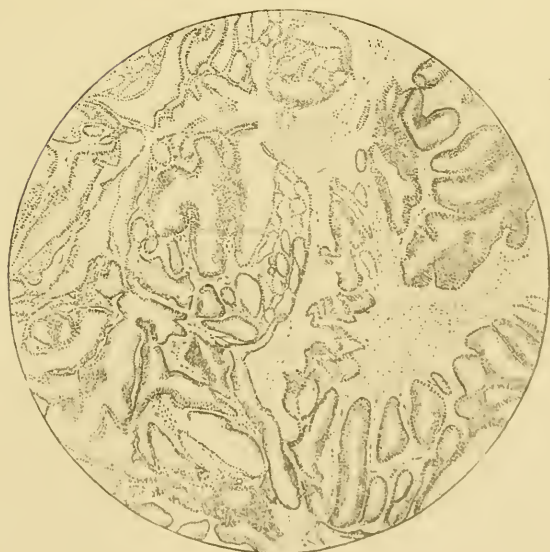Corpuscarcinom.

in die Tiefe, bilden aber auch Tumoren, die in das Lumen des Uterus hineinragen.


¹⁾ Pfannenstiel: C. f. G. 1893, 414. — Gebhard: Z. f. G. XXIV. 1892. — Abel: Berl. kl. Woch. 1889, 30. — Binswanger: C. f. G. 1879, 1. — Ruge: Z. f. G. XII, 202. — Winter: C. f. G. 1893, 524. Z. f. G. XXVII, 101.

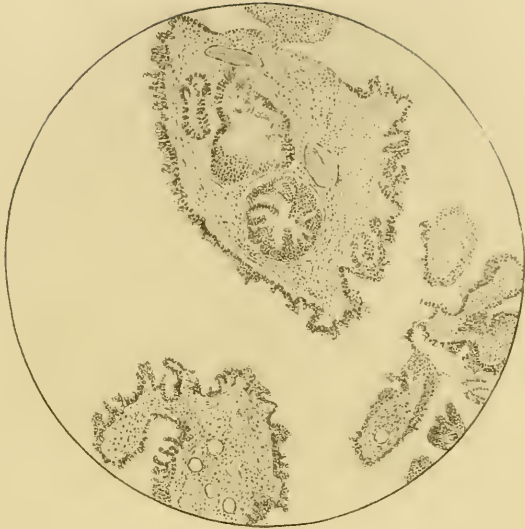

1

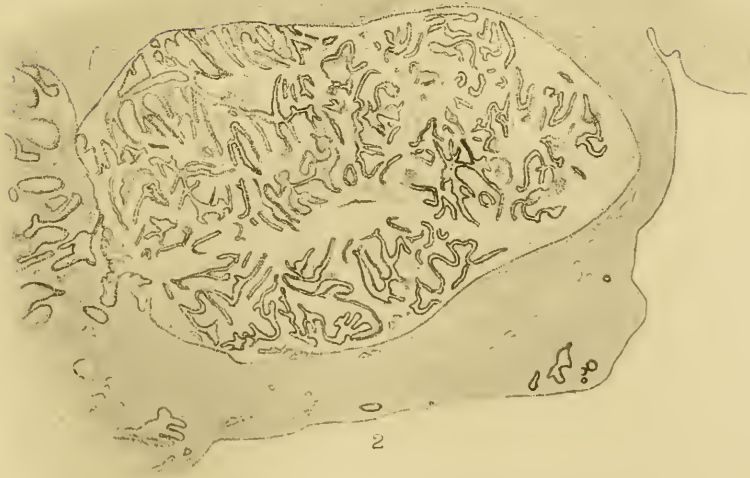


2





1



2



Die Epithelproliferation erfolgt in vielen Fällen in der Form von Papillen, sodass also ein solches Carcinom als Adenocarcinoma papillare (Pfannenstiel) bezeichnet werden muss (Tafel II, Figur 1). Die beschriebenen beiden Formen sind nicht immer verschiedene Carcinomarten, sondern auch verschiedene Erscheinungen in ein und demselben Tumor.

Das solide alveoläre Cylinderzellencarcinom ist seltener. Zum Vergleich ist auf Taf. II, Fig. 1 ein Uteruscarcinom und ein malignes Adenom (Taf. II, Fig. 2) abgebildet. Sämtliche vier Präparate sind aus ausgekratzten Partikeln angefertigt.

Die Metastasen¹⁾.

Was das gleichzeitige Vorkommen eines Corpus- und eines Portiocarcinoms anbelangt, so ist von Pfannenstiel nachgewiesen, dass sowohl ein Corpuscarcinom im Cervix als ein Portiocarcinom im Fundus dadurch entstehen kann, dass lebende Carcinomzellen in die Schleimhaut eingepflegt, dort weiter wachsen. Wie das aus der Tube kommende Ei in der Schleimhaut weiter wächst, so findet auch eine durch die Curette oder Sonde übergeimpfte lebende Krebszelle eine Wachstumsstätte in der Schleimhaut des Corpus. Würde man also ein Plattenepithelcarcinom im Fundus oder ein Adenocarcinom an der Portio oder in einer Scheidenmetastase nachweisen, so müsste man annehmen, dass eine Ueberimpfung von unten nach oben, oder von oben nach unten stattgefunden hätte.

Die Lymphgefäße des Uterus umkreisen den Cervix, gehen dann durch das Subserosium bzw. in der Platte des Ligamentum latum nach der Seite, nach hinten und nach oben. Die Leistendrüsen empfangen die Lymphgefäße der Vulva (vgl. S. 38), nicht die des Uterus, deshalb sind Metastasen in den Leistendrüsen sehr selten.

Regionäre Metastasen finden sich neben dem Uterus im Parametrium und sodann weiter subserös an der seitlichen und hinteren Beckenwand in der Nachbarschaft des Plexus ischiadicus. Seltener sind Metastasen in entfernten Körpertheilen. Sie kommen nur in 3 % der Fälle vor. In der Spongiosa der Beckenknochen, in den Oberschenkeln, der Clavicula und der Haut zwischen After und Vulva und auf dem Mons Venëris habe ich Metastasen gesehen.

Eine andere Art Metastasen entsteht dadurch, dass eine Krebszelle oder eine Gruppe von zusammenhängenden Krebszellen einen geeigneten Nährboden zum Weiterwachsen an einer vom primären Carcinom entfernten Stelle findet. So erwähnte ich die Ueberimpfung durch Curette

¹⁾ Winter: Verh. d. deutschen Ges. f. G. 1893, p. 83 u. l. c.

u. s. w. Aber auch durch zufällig entstehende Wunden, ohne Operation, kommen Impfmetastasen vor. Es entsteht manchmal — wie bei breiten Condylomen — gegenüber einem Carcinom eine Impfmetastase. Ich fand bei einer Nullipara mit enger Vulva da eine Impfmetastase, wo die Spitze des Mutterrohrs stets beim Einführen in die Vagina an den Harnröhrenwulst stiess.

Besondere Wichtigkeit erlangen die Impfmetastasen bei der operativen Entfernung (vgl. unten).

Symptome und Verlauf.

Die objectiven Symptome bestehen, abgesehen von den Folgen für das Allgemeinbefinden, in Ausflüssen aus der Scheide. Charakteristisch ist Blutung und Jauchung. Erstere tritt sowohl zeitig als spät, letztere meist etwas später auf.

Nicht selten berichten die Kranken, dass schon seit längerer Zeit die Menstruation auffallend stark und langdauernd war, dass auch in der intermenstruellen Zeit öfter Blut abging, oder dass der Typus der Menstruation vollkommen verschwunden ist. Da die Carcinome meist in der klimakterischen Zeit sich finden, so werden die Patientinnen durch die Unregelmässigkeiten anfangs nicht besonders geängstigt.

Häufig wird auch erzählt, die Menstruation sei schon ein, zwei oder mehr Jahre ausgeblieben, dann habe sie sich in verstärktem Maasse, in ganz unregelmässiger Weise und mit besonders schwächendem Einfluss wieder eingestellt. In anderen Fällen wird wieder angegeben, dass ein Trauma stets Blutungen hervorrufe, so z. B. ein besonders starkes Pressen beim harten Stuhlgang, ein Coitus, eine körperliche Anstrengung.

Die Quantität der Blutung ist verschieden. Immer aber wird eine atypische Blutung in der klimakterischen Zeit höchst verdächtig sein. Blutklumpen gehen dann ab, wenn die Patientin lag, das Blut in der Scheide gerann und nun beim Aufstehen herausstürzt. Hat faktisch einige Jahre die Menstruation nicht mehr bestanden, so lässt jede Blutung ein Carcinom vermuthen.

Ganz geringe „Blutflecke“ finden sich auch bei Vaginitis adhaesiva, vgl. S. 58.

Ausserdem geht Blutwasser ab. Dieser auch als „fleischwasserähnlich“ beschriebene Abgang hat bei Blumenkohlgewächsen oft rein serösen Charakter und ist anfangs durchaus nicht übelriechend. Bei genauer Besichtigung sind kleine weisse Flöckchen — Epithelklumpen und Fetzen des Krebsstromas — beigemischt. Beim parenchymatösen Krebs kann lange Zeit jede Abscheidung fehlen, nur ist wegen der consecutiven Metritis auch hier die Menstruationsblutung sehr stark.

Dagegen ist die Secretion eines Schleimhautkrebses des Cervix oder des Körpers von Anfang an reichlich, dünnflüssig, wenn auch geruchlos.

Allmählich faulen die Secrete. Untersuchungen und Vaginal-Injectionen ohne antiseptische Cautelen, traumatische und spontane Zerstörungen von Geschwulsttheilen, zurückgehaltene Blutcoagula und andere Ausscheidungen, Manipulationen zur Blutstillung, Unreinlichkeit der äusseren Geschlechtstheile u. s. w. verpflanzen bei der weiten Vulva Multiparer die Fäulniserreger auf den gut geeigneten Boden. Ist erst Fäulniss eingetreten, so lässt sie sich kaum wieder beseitigen, da auch die obersten Schichten des Carcinoms nekrotisch sind. Es fliesst von jetzt an die charakteristische Carcinomjauche aus. Sie hat einen höchst unangenehmen, süsslich widerlichen Geruch, der besonders dann penetrant wird, wenn ihm bei Fistelbildung Urin beigemischt ist. In den niederen Ständen, wo die Möglichkeit sorgfältiger Reinigung der Patientin und der Lagerstätte nicht besteht, wo bei Gewissheit der Unheilbarkeit die Sorgfalt der Angehörigen nur zu bald erlahmt, wo alle Familienglieder in enger Stube zusammengedrängt leben und aus Sparsamkeit die theuer bezahlte Ofenwärme möglichst lange bewahrt wird, da bildet sich manchmal eine Atmosphäre, die, fast unerträglich, den Arzt beim Eintreten sofort die Diagnose stellen lässt.

Fast immer stellt sich Obstruction ein. Sie kann sowohl mechanischen Ursprungs sein: das Carcinom verengt die Passage, als auch mehr dynamischen: aus Furcht vor den beim Stuhlgang eintretenden Schmerzen und Blutungen wird der Stuhlgang angehalten.

In anderen Fällen wiederum scheint das directe Einwuchern des Carcinoms in den untersten Abschnitt des Dickdarms diesen in toto in einen Reizzustand zu versetzen, sodass colliquative Diarrhöen bestehen. Doch ist in derartigen Fällen auch an amyloide Degeneration der Darm-schleimhaut zu denken.

Die Erscheinungen, welche das Uebergreifen des Carcinoms auf die Blase begleiten, sind zunächst Symptome eines Blasenkatarrhs. Verringerung der Capacität und Ausdehnungsfähigkeit der Blase, in Folge dessen häufiger Harndrang, Brennen beim Urinlassen, eitriger Bodensatz im Urin stellen sich ein. Späterhin kann es zur Beschränkung des Lumens eines oder beider Ureteren kommen. Beim allmählichen Wachsthum der Geschwulst tritt die andere Niere vicariierend symptomlos ein. Besteht aber beiderseitig Compression des Ureters, so ist die Folge Dilatation der Ureteren bis zu Dünndarmstärke, Hydronephrose, selbst Pyelonephritis und Urämie mit ihren weiter unten zu besprechenden Symptomen. Ist eine Fistel entstanden, so fliesst der Urin per vaginam ab. Dann wird die Vulva und Umgebung erythematös und schmerzhaft.

Gelangt die Geschwulstbildung in die Nähe der grossen Gefässe, sie comprimirend oder selbst in sie hineinwachsend, so entsteht Oedem einer oder beider unteren Extremitäten. Das Oedem steigt bald nach oben, sodass die Vulva und Unterbauchgegend anschwillt. Bei dieser ödematösen Schwellung kann die Vulva so verlegt sein, dass man kaum den Eingang findet. Die bis über den Anus sich erstreckende Schwellung, die Hindernisse, auf welche das aus den Hämorrhoidalvenen fliessende Blut stösst, führen zur Bildung von Hämorrhoidalknoten und erleichtern in Vereine mit der Unreinlichkeit das Entstehen von Decubitus.

Gegen das Ende des Lebens kommt es oft zu universellen Oedemen in Folge amyloider Nierenerkrankung.

Das subjective Symptom des Carcinoms: der Schmerz, ist durchaus nicht constant, ja gewiss verlaufen mehr Carcinome, wenigstens anfangs, ohne, als mit Schmerzen. Namentlich bei alleiniger Betheiligung der Portio ist es gar nicht ersichtlich, wo Schmerzen herkommen können, denn die Portio ist unempfindlich. Greift aber die Neubildung auf den Uteruskörper und das Peritonäum über, so treten Schmerzen ein. Sie werden oft als nach den Beinen ausstrahlend, bohrend, stechend oder wehenartig beschrieben. Den letzteren Charakter, bis zum Schmerzparoxysmus der Uteruskolik, können die Schmerzen beim Corpuscarcinom annehmen, wenn die Secrete in der Uterushöhle zurückgehalten werden. Nicht selten geben die Patientinnen deutlich an, dass unter Wehenschmerzen Flüssigkeit ausgestossen werde. Auch der Druck, den das Wachsthum des Carcinoms z. B. im Corpus ausübt, die directe Zerstörung und Reizung der Nerven kann als Ursache der Schmerzen angesprochen werden.

Die Palpation des Unterleibes ist empfindlich. Die oben erwähnte Betheiligung des Peritonäums lässt dies nicht wunderbar erscheinen. Nur selten tritt allgemeine Peritonitis ein. In solchen Fällen muss man an den Durchbruch eines Jaucheheerdes, der allerdings sehr selten ist, oder an eine acute allgemeine Carcinose des Peritonäums denken. Auch letztere verläuft manchmal fieberhaft.

Zerfällt eine Geschwulst mehr und mehr, schwächen die bedeutenden Blutungen den Organismus, bestanden vielleicht schon — der Anfang der Urämie — die ersten Andeutungen von Coma, so hören die Schmerzen oft, je schlimmer der Zustand wird, um so mehr auf.

Besonders quälend, aber glücklicherweise recht selten, ist eine Hyperästhesie der Vulva, die selbst Ausspülungen unmöglich macht.

Was die Folgen für das Allgemeinbefinden betrifft, so ist zunächst auffallend, dass trotz der Jauchung septische Symptome fehlen, wohl deshalb, weil die Jauche gut abfliessen kann. Ausserdem finden sich in der Geschwulst keine gesunden, resorptionsfähigen Lymphgefässe;

öffnet sich ein Blutgefäss, so schwenmt das ausfliessende Blut die Infectionsstoffe von der Oeffnung hinweg.

Fast stets besteht bei Carcinom Anorexie. Die Appetitlosigkeit, das Gefühl von Uebelkeit und das wiederkehrende Erbrechen sind auf Aufenthalt in der schlechten Atmosphäre und auf urämische Intoxication, allmähliche Ptomainintoxication und Hydrämie zu beziehen. Dann kommt es zu Symptomen, welche auf eine Nierenerkrankung hindeuten: fortwährende Müdigkeit, wirkliche Schlafsucht, Kopfschmerzen und Sehstörungen. Ekclamptische Krämpfe treten fast nur unmittelbar vor dem Tode ein. Albuminurie ist nicht selten.

Das Aussehen der Patientinnen bezeichnet man als *Kachexia carcinomatosa*, dazu gehört: die gelbliche Blässe, der leicht ödematöse Anflug des Gesichtes, die tiefliegenden matten, wegen des Fettschwundes grösser erscheinenden Augen, die langsamen Bewegungen der blutleeren Lippen, die mühsam über die Zähne zum Schluss des Mundes gezogen werden, der schmerzliche Gesichtsausdruck, das ganze, ein tiefes körperliches Leiden und resignirende Hoffnungslosigkeit beweisende Gebahren.

Der Tod erfolgt auf verschiedene Weise. Das häufigste Symptom, die Blutung, führt am seltensten zum Tode. Doch habe ich den Tod in Folge von spontaner Blutung eintreten sehen. Fast ebenso selten ist der Tod an acuter Peritonitis, wenigstens wenn dieselbe nicht etwa Folge eines Eingriffs ist. Acute Carcinose des Bauchfells, fast unter denselben Symptomen wie Peritonitis verlaufend, führt zu Durchfällen oder umgekehrt zu Symptomen von Darmverschluss.

Nach chirurgischen Eingriffen sind die accidentellen Wundkrankheiten: Pyämie und Septicämie möglich. Bei weitem die meisten Patientinnen sterben an Urämie. Auch ein grosser Theil der Fälle, welche man gewöhnlich als „an Erschöpfung gestorben“ bezeichnet, gehört hierher. Dem genauen Beobachter wird nicht entgehen, dass bei lange bestehenden Oedemen sich comatöse Zustände, benommenes Sensorium, Erbrechen, heftigste Kopfschmerzen zeitweilig einstellen und wieder verschwinden. Rechnet man dazu den Gebrauch der Narcotica, die Herzschwäche, die schlechte Beschaffenheit des Blutes, die gestörte Assimilation bei Anorexie und Obstruction, die geistige Depression und das Athmen in verdorbener Luft, so wird man sich nicht wundern, dass die Maschine des menschlichen Körpers auch ohne directe Veranlassung schliesslich still steht. Mitunter aber führt die Urämie zu auffallenden Erscheinungen, vor allen zu Convulsionen. Sie leiten das Ende ein und eine Patientin erholt sich kaum wieder zum völligen Bewusstsein. In jedem derartigen Falle habe ich bei Obduction des Schädels Oedem der Pia mater und stark gefüllte, blauschwarze Venen gefunden.

Da man den Beginn eines Carcinoms nicht beobachtet, so kann man auch nicht genau wissen, wie lange das Leiden dauert. Ich habe Fälle von rapidem Verlauf gesehen, sodass nach Abschneiden eines isolirten Knotens an der Portio binnen $\frac{1}{4}$ Jahr der Tod nach Wiederentstehung massenhafter Carcinomknoten erfolgte. Mikroskopisch ist in diesen Fällen auffallend ein Ueberwiegen der Zellenhaufen, und ein sehr spärliches Stroma. Andererseits sind Fälle von vier- und fünfjähriger Dauer beobachtet. In diesen Fällen ist das Bindegewebsgerüst sehr ausgebildet, Scirrhus der Alten! Im Allgemeinen nimmt man zwei Jahre als Dauer an, jedoch ist dies sicher zu wenig.

Diagnose.

Die Diagnose eines schon längere Zeit bestehenden Krebses der Portio ist sehr leicht. Die Blutungen in der klimakterischen Periode, der üble Geruch des Ausflusses und der ganzen Patientin, das kachectische Aussehen u. s. w. lassen oft ohne Untersuchung die Diagnose mit grösster Wahrscheinlichkeit stellen. Bei der Exploration entdeckt der Finger leicht die verschieden harte, bröcklige oder knollige Geschwulst, von der bei Druck oder Kratzen mit dem Nagel unter Blutung Partikel sich ablösen. Eine Portio fehlt, an ihrer Stelle ist das unregelmässig in die Scheide übergehende Carcinomgeschwür zu fühlen. Oder die Portio ist unregelmässig, ein Carcinomknoten reicht tief in die Scheide hinein oder man fühlt auch bei grösserem Substanzverlust an der Stelle der Portio einen tiefen Krater mit harten Rändern. Auch ist nicht selten bei intacter Portio das weiche Cervixcarcinom beim Eindringen in den Muttermund nachzuweisen. Ein Carcinom blutet bei der Untersuchung leicht. Das Blut an der Fingerspitze ist also diagnostisch wichtig, man untersuche aus diesem Grunde zart und vorsichtig. Sollte dennoch in der Sprechstunde eine stärkere Blutung in Folge der Untersuchung eines Carcinoms entstehen, so presst man einen Pulverbeutel voll Bortannin an die Portio und legt noch einen Tampon darunter.

So leicht die Diagnose eines vorgeschrittenen Carcinoms der Portio ist, so schwer ist es, das Carcinom ganz im Beginn zu erkennen. Hier ist vor Allem die Differentialdiagnose zwischen Carcinom und den S. 186 beschriebenen adenoiden Erosionen der Portio wichtig. Folgendes dient zur Orientirung: Im Ganzen finden sich die gutartigen Erosionen, als Folge von Wochenbetten mehr bei jungen Frauen, nur selten leidet das Allgemeinbefinden so stark wie beim Carcinom. Im Röhrenspeculum sieht man bei der gutartigen Erosion oft glänzende Ovula Nabothi. Die Erosion bildet meist eine gleichartige, rothe Fläche, grössere, klaffende Risse führen in den Cervicalkanal hinein, hier und da treten schon durch den mangelnden Gegendruck Blutpunkte, aber kein grösserer

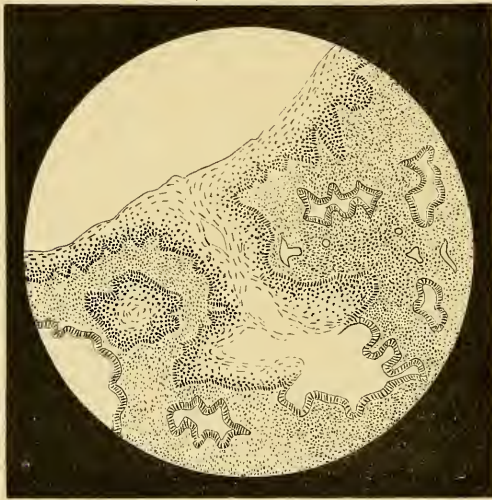
Blutfluss auf. Die Form der Portio ist im Ganzen erhalten, bezw. die Formveränderung ist typisch. Aus den einzelnen Stücken der lacerirten Portio kann man sich die Portio gleichsam zusammendenken oder zusammensetzen. Sticht man mit einem Messer an verschiedenen Stellen hinein, so ist der Grund ein gleichmässiger, hart und resistent. Das Carcinom dagegen ist im Beginn meist auf eine Stelle beschränkt, bildet hier eine distincte, kleine, über das Niveau hervorragende Geschwulst und lässt zunächst den anderen grössten Theil des Cervix intact. Sticht man hinein, so ist die Geschwulst im Centrum weich. Ja selbst ein Sondenknopf ist in die Masse hineinzudrücken, was bei einer Erosion nie gelingt. Fasst man mit einer Muzeux'schen Zange an, so ist das Carcinom leicht zerreisslich, die bedeckende Haut hängt in Fetzen herum und es quellen beim Zusammenpressen weiche, bröckelige, oft wurmartige Massen heraus. Auch ein so kleiner Tumor kann zerfallen, sodass ein kleines, aber doch 3 bis 4 cm tiefes, wie in die Portio eingefressenes Geschwür, kraterförmig zu sehen oder zu sondiren ist. Hat das Carcinom schon den ganzen Cervix ergriffen, so ist die Knollenbildung deutlich. Dabei ist oft der vaginale Theil der Portio blass oder mit grauem Eiter belegt. Ist stellenweise Zerfall eingetreten, so ist sowohl dem Gefühl als dem Gesicht das partienweise, verschiedene Verhalten der Portio auffallend.

In allen zweifelhaften Fällen ist die mikroskopische Untersuchung nöthig, man schneidet mit Häkchen und Messer einen Keil derart aus, dass man gerade den Rand des Cervix mitbekommt oder doch so, dass man makroskopisch verdächtiges und unverdächtiges Gewebe zusammen herausschneidet. Die Basis des Keils am äusseren Muttermunde muss man auf mindestens 1 cm berechnen. Dieses Stück wird mikroskopisch in Serien-Schnittpräparaten untersucht. Durch ein Zerzupfungspräparat bekommt man keine Klarheit. Nach Herausschneiden des Keils setzt man einen Pulverbeutel auf die Portio oder legt eine Suture durch die Wundfläche. Handelt es sich um Erosionen, so heilt die Wunde primär zusammen, ja der Blut- und Substanzverlust hat hier einen heilenden Einfluss. Beim Carcinom steht die Blutung schwer, die Naht schneidet leicht durch. Auch nach der Naht setze man einen Tampon auf die Portio.

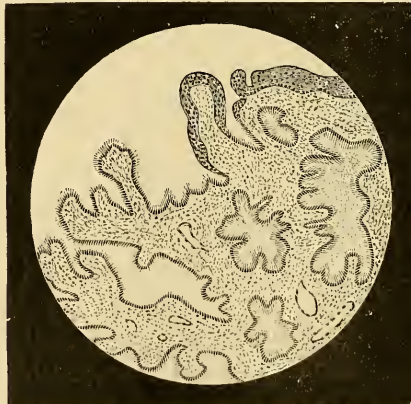Ich bitte die drei Figuren zu vergleichen. Bei der Erosion (Figur 176) sieht man überall die Drüsenschläuche mit deutlichem Lumen. Beim Carcinom (Figur 175) ist eine solide Plattenepithelmasse in die Tiefe gewuchert, oft direct in die Drüsen, sodass, wie hier, das Carcinom gleichsam in eine Drüse übergeht. Bei dem erosiven Geschwür (Figur 174) sieht man nur infiltrirtes Bindegewebe, eine Granulationsfläche, und daneben das Plattenepithel in physiologischer Schichtung.



174. Erosives Geschwür. Rechts die stark infiltrierte Geschwür-fläche, links eine Partie dünn endendes Plattenepithel.



175. Beginnendes Portio-Carcinom aus einem zur Stellung der Diagnose herausgeschnittenen Keil.



176. Erosion. Auf der rechten Seite Papillen und Drüsen mit Cylinderepithel, auf der linken Seite Plattenepithel, auf eine Papille gewachsen.

Figur 175 dagegen zeigt einen in die Tiefe gewachsenen Krebszapfen, daneben rechts den Querschnitt eines anderen Carcinomheerdes, links Querschnitte kleiner Drüsen. In der Umgebung Infiltration und Drüsen.

Fig. 176 zeigt adenoide Wucherungen. Zum Unterschiede von Carcinom haben sie sämtlich drüsige Eigenschaften, einschichtiges Epithel und sind niemals solide.

Ist ein Carcinom grösser, finden sich in ihm charakteristische Gebilde, z. B. die Krebszwiebeln, so ist die Diagnose leicht.

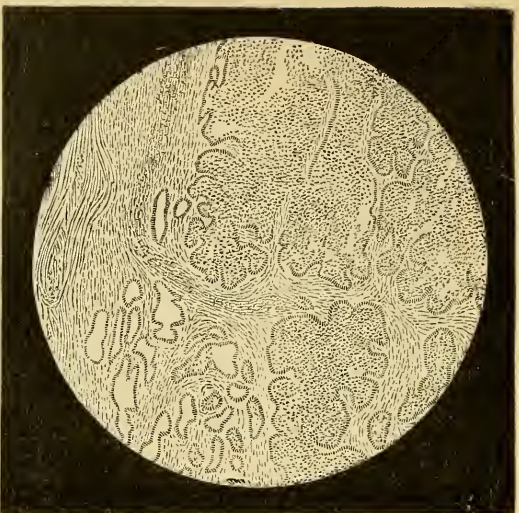
Ragt aus dem Muttermunde eine himbeerartige, leicht blutende Masse hervor, so geht man mit einem scharfen Löffel ein. Polypen sind gestielt, sie lassen sich hin und her bewegen, sind mit Schleim bedeckt und werden nicht leicht abgekratzt, sie weichen dem Löffel aus. Ist nichts Bösartiges vorhanden, so fühlt man systematisch rings herum schabend, überall die harte Cervixmuscularis. Der Löffel bewegt sich wegen der *Palmae plicatae* etwas ruckweise, abwärts und wieder aufwärts. Beim Carcinom schneidet man mit dem Löffel wie aus einem Apfel, oder einer Kartoffel Stücke aus, man gelangt oft auffallend tief in seitlichen Höhlen in das Parametrium hinein. Die herausbeförderte Krebssubstanz ist nicht zu verkennen. Auch diese Massen sind zu mikroskopiren.

Beim Corpuscarcinom ist der Ausfluss nicht so jauchig massenhaft, sondern mehr dünnflüssig serös-eitrig. Er stinkt nicht faulig, riecht mehr süsslich, fade. Starke Blutungen können fehlen, aber dennoch hat der Ausfluss meist blutige Färbung. Die Vergrösserung des Uterus ist sehr wichtig, wenn er z. B. bei Nulliparen oder bei Greisinnen auffallend gross und weich sich anfühlt.

Sondirt man, so gelingt es nicht selten, mit der Sonde oder auch mit der Curette das höckerige Krebsgeschwür zu diagnosticiren. Man stösst beim Sondiren an, kann nicht recht vorwärts, gleitet, Widerstand findend, nur ruckweise nach oben. Das Carcinom fühlt sich mit der Sonde härter als weiche Schleimpolypen an. Sehr charakteristisch ist, dass man nur in einer Gegend die Unregelmässigkeit des Geschwürs fühlt.

Die herausgeholtten Partikel sind bei Endometritis lange Fetzen und sehen glasig, durchsichtig, blassröthlich aus, lassen sich leicht zerdrücken. Beim Carcinom gehen mehr Bröckel ab, die undurchsichtig, weisslich, härter, dicker und kürzer sind. In jedem Fall ist das durch die Curette Entfernte mikroskopisch durch Serienschnitte zu untersuchen.

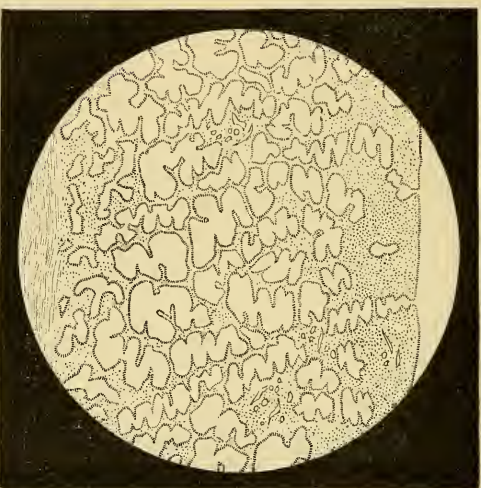
Entscheidend für das Carcinoma corporis ist das mehrschichtige und atypische Epithel. Beim Adenom bleibt (vgl. Tafel II, Figur 2) das



177.

Corpuscarcinom.

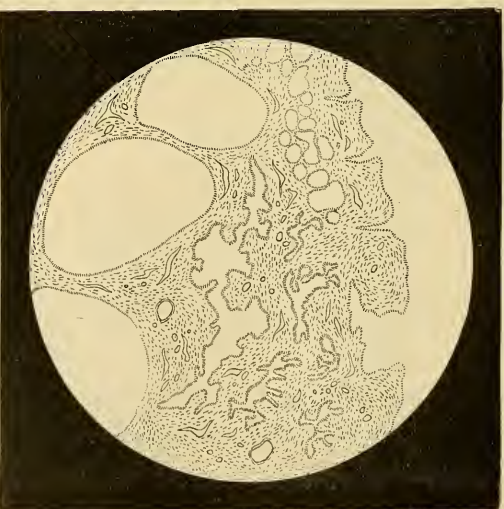Rechts und oben links Drüsen zu grossen Krebsalveolen ausgedehnt, unten links normale Uterindrüsen, unten Uterusmuskulatur.



178.

Glanduläre Endometritis.

Dilatirte Uterusdrüsen mit normalen einschichtigen Epithellen. Inter glanduläres Gewebe verdrängt.



179.

Aus dem Uterus entfernter breitisziger Schleimpolyp oder partielle glanduläre Endometritis. Unregelmässige Schleimhautoberfläche. Einige Drüsen sind zu grossen Retentionszysten umgewandelt. Inter glanduläres Gewebe hypertrophisch und infiltrirt ist bei der Bildung der Polypen beteiligt.

Epithel einschichtig. Beim Carcinom wuchert das Epithel, beim Adenom die Drüse. Diese Merkmale sind auch bei kleinen ausgekratzten Stücken stets aufzufinden. Es hat die mikroskopische Untersuchung also die höchste Bedeutung für die Behandlung.

Beim Adenom liegt Drüsenschlauch an Drüsenschlauch, vgl. unten. Es kommen noch Sarkome in Betracht (Taf. I, Fig. 1), die, wie wir sehen werden, als Schleimhautgeschwülste im Corpus uteri beobachtet sind.

Blumenkohlgewächse sind Carcinome. Gutartige Papillome, spitze Condylome fand ich bei Schwangeren, aber stets mehrere, sodass z. B. 3 bis 4 grosse isolirte Geschwülste bestanden oder das ganze Scheidengewölbe mit kleinen Condylomen besetzt war. Der Umstand, dass der Tumor deutlich abzugrenzen ist, dass das Gewebe der Nachbarschaft normal ist, das Alter der Patientin, das schnelle Entstehen, das Fehlen der Blutung beim Berühren lassen Schwierigkeiten bei der Differentialdiagnose wohl nicht aufkommen.

Eine Verwechslung mit verjauchtem Myom kommt bei ungenügender Sorgfalt bei der Untersuchung vor. Folgende Punkte sind differentiell-diagnostisch wichtig. Für Carcinom sprechen: atypische Blutungen seit längerer Zeit, allmählicher Beginn der Jauchung, kein acutes Stadium, kein Fieber, höckerige, harte oder doch wenigstens verschieden harte Oberfläche, Abgang von bröckeligen Massen beim Fingerdruck, Unmöglichkeit eine deutliche Portio nachzuweisen, unregelmässiger Uebergang auf die Scheide. Für Myom sprechen: Menorrhagien, acutes Stadium oft mit enormen Schmerzen bei der Geburt des Myoms, plötzlicher Beginn starker Jauchung, Fieber. Gleichmässig weiche, fetzige Masse, dunkle Farbe der unteren Fläche. Ueber der weichen Masse ist der feste Stiel und darüber die, wenn auch verdickte, so doch ringförmig regelmässige Portio zu fühlen.

Ferner machen Drüsenpolypen oft starken Ausfluss. Ebenso kommen bis über die Klimax verschleppte Katarre vor, namentlich die geringen Blutungen und Ausscheidungen bei adhäsiver Vaginitis lassen manchmal an Carcinom denken.

Nach dem bei Schilderung der Symptome Gesagten ist es selbstverständlich, dass die Prognose dann eine höchst traurige ist, wenn nicht durch zeitige Operation die Patientin geheilt wird.

Behandlung.

Operative Entfernung des Carcinoms¹⁾.

Es kann keinem Zweifel unterliegen, dass die Carcinome des Uterus durch zeitige operative Entfernung völlig zu heilen sind. Ja es ist

¹⁾ W. A. Freund: Volkmann's Vortr. 133. C. f. G. 1878, 12. Berl. klin.

nicht zu viel gesagt: Bei keinem Carcinom ist die Prognose bei der Operation so günstig als beim Carcinoma uteri! Ist es auch gewiss übertrieben, von 30 bis 40 % definitiver Heilungen zu sprechen, so sind doch 10—15 % der Operirten noch nach 8—9 Jahren gesund. Diese Thatsache ist im höchsten Grade ermuthigend, und sollte die Aerzte veranlassen in jedem Falle, wo nur ein entfernter Verdacht besteht, genau — eventuell durch Excision zu untersuchen. Wie anders aber ist es, nicht zur Ehre unseres Standes, in der Wirklichkeit! Nimmt man die Anamnese auf, so ist die Erzählung fast immer folgende: Atypische Blutungen ängstigten die Patientin. Der Arzt behandelte mit Acidum Halleri, Secale monatelang! Endlich entschloss er sich zur Untersuchung! Nun wurden die „Wucherungen“ ein halbes Jahr lang „gebeizt“, „geätzt“, „lapisirt“! Da alles Nichts nützt, erklärt endlich der Arzt den Fall für suspect und salvirt sich dadurch, dass er ihn zu einem „Frauenarzt“ schickt! Dann ist es freilich zu spät!

Es ist doch ein ganz einfaches Exempel! Heilen wir von 100 Carcinomen 15 definitiv, so hätten wir die 85 ebenso geheilt, wenn sie so zeitig gekommen wären wie jene. Viele Patientinnen sind an der Verzögerung selbst schuldig! Bei vielen aber ward durch unnütze Therapie der richtige Zeitpunkt versäumt!

Hoffen wir, dass die jüngere Generation der Aerzte in diesen traurigen Verhältnissen eine Aenderung schafft!

Wochenschr. 1878, No. 27. — **Massari**: C. f. G. 1879, 11. — **Bruntzel u. Kocks**: A. f. G. XIV. — **Ahlfeld**: Deutsche med. Wochenschr. 1880, 1. — **Fritsch**: C. f. G. 1879, p. 409. — **Linkenheld**: C. f. G. 1881, No. 8. — **Rydygier**: Berl. klin. Wochenschr. 1880, No. 45. — **Veit**: Wien. med. Presse 1882, 821. — **Czerny**: Wien. med. Wochenschr. 1879, 41. Berl. klin. Wochenschr. 1882, 46. — **Schröder**: Z. f. G. VI, 213. — **A. Martin**: Deutsche med. Wochenschr. 1881, No. 60. Berl. klin. Wochenschr. 1881, 19; 1887, 5. C. f. G. 1881, 5. — **Olshausen**: Berl. klin. Wochenschr. 1881, 35. A. f. G. XXIX, p. 290, u. Klin. Beitr. f. Geb. u. Gyn. Stuttgart 1885. — **Sänger**: A. f. G. XXI, 99. — **Schatz**: A. f. G. XXI, 409. — **Fritsch**: C. f. G. 1883, No. 37; 1887, 12. A. f. G. XXIX. Sammlung klin. Vortr. No. 188. — **Müller**: C. f. G. 1882, No. 8. Deutsche med. Wochenschr. 1881, No. 10. — **Hofmeier**: C. f. G. 1884, 18. Z. f. G. XIII. — **Brennecke**: C. f. G. 1883, 48. — **Heilbrun**: C. f. G. 1885, No. 4—6. — **Asch**: C. f. G. 1887, 27. — **Leopold**: A. f. G. XXX, 3. — **Frommel**: Münch. med. Wochenschr. 1889, 529. — **Liebman**: C. f. G. 1889, 252, 291. — **Löhlein**: Z. f. G. XVI, 150. — **Münchmeyer**: A. f. G. XXXVI, 424. C. f. G. 1890, 33. — **Pernice**: Deutsche med. Wochenschr. 1889, 112. — **Czerny**: Verh. d. naturhist. Ver. Heidelberg IV, 4. — **Hofmeier**: Münch. med. Wochenschr. 1890, 42, 43, 49. — **Leopold**: ibid. 1890, 46, 49. — **Ruge**: C. f. G. 1890, 6. — **Schauta**: A. f. G. XXXIX, 1. Zeitschr. f. Heilk. XII, 1891. — **Tannen**: ibid. XXXVII. — **Felsenreich**: ibid. 603. — **Winter**: Z. f. G. XXII, 196. C. f. G. 1891, 611.

Die ersten modernen Versuche der radicalen Entfernung eines Uteruskrebses bestanden in der galvanocaustischen Abtragung der Portio, in dem Trichterschnitt, d. h. in einer möglichst tiefen Excision der Portio mit dem Messer, dem Ecraseur oder der galvanocaustischen Schlinge. Dass auf diese Weise Heilung möglich ist, darf man nicht bezweifeln. In ein ganz neues Stadium trat die Angelegenheit durch die Freund'sche Operation. W. A. Freund hat sich dadurch ein unsterbliches Verdienst erworben!

Freund hat die Laparohysterektomie, d. h. die Entfernung der Gebärmutter von der Bauchhöhle aus, erfunden. Nach Eröffnung in der Linea alba schob man die Därme nach oben, oder legte sie bei Raumbeschränkung nach aussen. Der hierdurch zugänglich gemachte Uterus wurde in die Höhe gezogen, die Ligamenta lata und Parametrien wurden in einzelnen Partien abgebunden und der Uterus aus dem Scheidengewölbe ausgelöst.

Die Gefahren dieser Operation bestanden in Verletzungen oder Mitfassen der Ureteren bei den Ligaturen, Shock: eine Folge der langen Aussenlagerung der Gedärme, der langen Dauer der Operation und des Blutverlustes. Fast alle Operirten starben.

Deshalb ist man zur vaginalen Totalexstirpation übergegangen. Wollte man Diejenigen nennen, welche an der Verbesserung dieser Operation mitgearbeitet haben, so müsste man alle modernen Gynäkologen nennen.

Wenn man auch nicht von jedem Arzt verlangen kann, dass er die Operation ausführt, so muss er doch die Fälle betreffs der Operationsmöglichkeit zu beurtheilen verstehen.

Jedes Carcinom ist zu operiren, bei dem der ganze Uterus leicht herabzuziehen ist. Ich erlebte erst einen Fall unter vielen Hunderten, bei dem der Uterus leicht herabzuziehen und doch nicht zu extirpiren war. Das Cervicalcarcinom war so weich, dass der Uterus scheinbar dem Zuge gut folgte.

Ist der Uterus fixirt, so ist als sicher anzunehmen, dass diese Fixation carcinomatöser Art ist. Oft ist die Portio völlig verschwunden und die infiltrirte, harte Wachstumszone, die Matrix der Geschwulst, täuscht eine grosse Portio, eine Pseudoportio vor. Diese Fälle kann man in Knieellbogenlage nach Einführen der Sims'schen Rinne am besten durch das Gesicht beurtheilen. Man sieht die runzlige Scheide, aber keine Spur von der glatten Portio. Auch die Prüfung, ob das Carcinom beweglich ist oder nicht, nimmt man mit Vortheil in Knieellbogenlage vor. Tumoren in der Umgebung der Portio sind nicht so zu fürchten, als Resistenzen, unnachgiebige Stellen in den Ligamentis latis. Hat das Carcinom seitlich die Knochen erreicht oder ist es tief

in die Scheide herabgewuchert, so kann man es nicht total extirpiren. Dann ist es auch stets schwer beweglich.

Noch ist die Frage zu erörtern, ob man ein Carcinom vor der Operation abkratzen und abbrennen soll. Theoretisch muss man sagen, dass wohl das Abbrennen und Abschaben am Tage vorher mobile Carcinomzellen in die Lymphgefäße hineintreiben kann. Ich habe deshalb solche Carcinome möglichst in Ruhe gelassen, unmittelbar vor der Operation aber kratze ich alles Bewegliche ab, um nicht beim Operiren Bröckel los zu drücken und in die Wunde zu befördern.

Die Vorbereitungen zur Operation sind auf Seite 45 geschildert. Die Portio wird mit Muzeux'schen Zangen, Figur 155, S. 285, stark nach unten und stark nach der Seite gezogen. Dann wird seitlich neben der Portio ein tangentialer Schnitt gemacht und das Parametrium langsam abgetrennt. Umstechungen stillen die Blutung, die Fäden der Umstechungen ziehen die Wunde auseinander. Ehe nicht die Blutung sicher steht, wird nicht weiter geschnitten. Ist man circa 5 cm hoch, so wird dieselbe Procedur auf der anderen Seite vorgenommen. Dann vereinigt vorn ein vorderer Querschnitt die seitlich begonnene Durchtrennung. Wird er zu tief an der Portio angelegt, so kommt man in eine Gegend, wo festeres Bindegewebe die Orientirung erschwert. Trifft man die richtige Stelle dicht an der Blase, so gleitet der Uterus sofort um 5 bis 6 cm herab. Die Blutung muss überall völlig stehen, ehe das Peritonäum eröffnet wird; blutet es noch hier und da, so werden so lange Umstechungen gemacht, bis auch nirgends mehr ein Tropfen Blut aussickert.

Nunmehr wird mit dem Finger die Blase vom Uterus abgeschoben und dabei das Peritonäum mit dem Finger durchgedrückt, die Portio wird stark nach unten und hinten gezogen. Ein angeschlungener Schwamm wird über dem Uterus in die Peritonäalhöhle gesteckt, um jeden Tropfen Blut aufzufangen und von dem Peritonäum und den Därmen fernzuhalten. Mit scharfen immer höher eingesetzten Kletterhaken (Figur 180) wird der Fundus uteri vorn hervorgeholt. Nicht selten fällt der Uterus leicht hervor. Bei beweglichem Uterus gleiten Tuben und Ovarien mit heraus, wie das auch Dührssen bei seiner vaginalen Coeliotomie sah. Jetzt wird der Uterusfundus nach der einen Seite gezogen. Von oben nach unten wird das Ligamentum latum in 2 bis 3 Partien durchstoßen und unterbunden, sodass stets die untere Ligatur einen Theil des von der oberen gefassten Gewebes



180.

Kletterhaken.

nochmals mitfasst. Namentlich die oberste Ligatur muss sehr fest gezogen werden. Hierauf schneidet man den Uterus ab. Da am oberen Uteruswinkel sicher Alles gesund ist, macht man die Stümpfe hier wegen der Ableitungsgefahr nicht zu kurz. Man geht nun, mit der Scheere schneidend durch den hinteren Vaginalansatz herum nach der andern Seite, gut darauf achtend, dass das Carcinom keinesfalls mit dem Peritonäum in Berührung kommt. Auch diese Partien werden umstochen, die Blutung aus der Vaginalwand wird völlig gestillt und das Peritonäum des Douglasischen Raumes dabei an die Vagina befestigt.

Jetzt hängt der Uterus nur noch an dem Ligamentum latum der andern Seite. Er wird etwas angezogen, sodass auch hier das Ligamentum latum partienweise sicher abgebunden werden kann. An den Ligaturfäden werden die Stümpfe herabgezogen und auf jeder Seite so mit der Vagina vereinigt, dass auch die Wundfläche des obersten Endes des Lig. latum nach abwärts sieht. Dies Anziehen kann ungefährlich geschehen, da die Ligaturen als Umstechungen fest liegen. Der Schwamm wird entfernt, der Douglas und die Scheide trocken getupft und mit Dermatol bepudert.

Zuletzt wird auch das Peritonäum der Blase vorn mit der Vagina vereinigt, sodass überall, ringsherum das Peritonäum an die Scheide genäht ist und dadurch alle offenen Bindegewebsräume gedeckt sind.

Sodann schiebe ich in den Wundtrichter einen Jodoformgazetampon ein, der mit dem oberen Ende oberhalb der Wunden im Peritonäalraum liegt, die Wundflächen selbst etwas nach der Seite comprimirt und unten in das Scheidengewölbe reicht.

Der Nahtabschluss wird von Manchen vorgezogen, ich sehe darin keinerlei Vortheil. Im Gegentheil beobachtete ich bei totalem Abschluss, der zeitraubend ist, häufig leichte Fieberbewegungen, während die Schmerzen auch nicht geringer waren als bei der Tamponade.

Andere Operateure verfahren in Kleinigkeiten abweichend. So trennen Manche zuerst vorn ab, und hoffen die Ureterenverletzung besonders dadurch sicher zu vermeiden, dass sie vor allen Dingen die Blase hochschieben. Andere trennen zunächst hinten ab und stülpen den Uterus hinten heraus. Wieder Andere trennen vorn und hinten und binden zuletzt seitlich die Ligamente ab. Auch stülpen Einige den Uterus weder vorn noch hinten heraus, sondern präpariren sich seitlich rechts und links so nach oben, dass der Uterus nur gleichmässig herabgezogen wird.

Sodann ziehen Viele die französische Methode vor, statt der Abbindungen die Ligamente hämostatisch mit festen Klammern zu schliessen, welche liegen bleiben und erst nach 24 oder 48 Stunden

entfernt werden, nachdem die Gefäße thromborirt sind. Diese Methode hat den Vortheil, dass sehr viel Zeit gespart wird. Landau hat in 8 Minuten auf diese Weise den Uterus exstirpirt. Dass aber die Blutstillung durch Ligaturen sicherer ist, dürfte nicht bezweifelt werden können. Auch kommt es stets zu übelriechender Secretion bei dem Liegenbleiben der Pincetten. Pichevin¹⁾ hat die Gefahr der Blutungen, die von den Anhängern stets geleugnet wurde, gut geschildert. Da gerade bei der vaginalen Totalexstirpation die längere Operationsdauer ungefährlich ist, möchte ich in der Abkürzung allein gegenüber den vielen andern Inconvenienzen einen grossen Vortheil nicht erblicken.

Neuere Vorschläge richten sich besonders gegen die Gefahr der Impfmetastasen. So schlug Mackenrodt die Exstirpation mit dem Glühapparat vor, wobei jedenfalls am sichersten das Einimpfen von Krebszellen vermieden wird. Weitere Erfahrungen müssen lehren, wie unsere Methoden noch erfolgreicher gemacht werden können.

Nachbehandlung.

Die Nachbehandlung nach der Operation ist eine völlig negative. Es wird überhaupt Nichts gethan. Die Kranke bleibt im Bett liegen, wird katheterisirt, falls sie nicht Urin lassen kann, bekommt vom fünften Tage an Abführmittel und dann eine kräftige Diät.

Nach 14 Tagen steht die Operirte auf. Die Nähte entfernt man am besten erst nach Wochen, falls nicht allein Katgut gebraucht ist. Meist fallen die Seidenligaturen von selbst ab oder man zieht das ganze Convolut der Fadenschlingen, ohne Schmerzen zu bereiten, leicht heraus. Auch bei dem Einschieben des Tampons giebt es eine glatte Querswunde im Scheidengewölbe.

Hohe Portioamputation.

Ueberlegt man sich, wo die Gefahr des Recidives am nächsten liegt, so ist dies ohne Zweifel das Parametrium, nicht der Fundus uteri. Wäre man absolut sicher, dass oben im Uterus kein Carcinomknoten sitzt, dass das Carcinom ganz zweifellos den inneren Muttermund nicht erreichte, so würde die Amputation im gesunden Gewebe 2 cm oberhalb des Carcinoms genügen. Man ist aber namentlich beim Cervixcarcinom durchaus nicht sicher, dass das Carcinom am inneren Muttermunde endet. Das „Operiren im Gesunden“ kann deshalb nicht sicher garantirt werden. Auch die Fälle, bei denen, getrennt durch gesundes Gewebe, unten und oben, selbst in der Muskulatur des Fundus, sich

¹⁾ Gaz. méd. de Paris 1895, II.

Krebsknoten finden, drängen zur principiellen Totalexstirpation. Dazu kommt noch, dass die Totalexstirpation eine vortreffliche Prognose giebt, und dass die Blutstillung noch besser gelingt, als bei der Amputation.

Dagegen muss man die hohe Portioamputation in den Fällen machen, wo ein stark blutendes Carcinom sich wegen weiter Ausdehnung nicht total entfernen lässt.

Die hohe Amputation wird am besten so angefangen, wie die Totalexstirpation: die Scheide wird circular abgelöst und am Uterus in die Höhe geschoben. Die Scheide wird also 3 cm höher am Uterus wieder befestigt.

Nunmehr trennt man den Uterus mit dem Paquélin-Messer quer durch. Dann sucht man sich den Muttermund auf und schiebt in ihn wohl zehnmal hintereinander den glühenden Paquélin hinein. Dabei verschorft man die Schleimhaut völlig. Auch kann man die ganze Operation allein mit dem Paquélin vollenden.

Diese Operation wird vortrefflich vertragen. Das Narbengewebe wird fest, das Carcinom wächst langsam und die Patientinnen fühlen sich lange Zeit gesund.

Freund'sche Operation.

Die ursprüngliche Freund'sche Methode war eine Zeit lang völlig verlassen. Jetzt macht man sie nur bei grossem Uterus, bei Complication von Myom und Carcinom, namentlich im Anschluss an den Kaiserschnitt: auch habe ich in einigen Fällen die Freund'sche Operation deshalb machen müssen, weil der Uterus zu sehr adhärent und nicht per vaginam herauszubringen war.

Sieht man vor der Operation diese Schwierigkeiten voraus, so wird die Laparotomie vorbereitet. Man löst den Uterus von unten so weit los, als nur irgend möglich. Dann dauert der zweite Theil der Operation nach Eröffnung des Peritonäums sehr kurze Zeit. Dies ist vortheilhaft für die Prognose.

Es wird, sobald man unten Nichts mehr machen kann, ein grosser Gazetampon in die Vagina gesteckt. Das Abdomen wird in gewöhnlicher Weise eröffnet. Der Assistent drängt mit dem Vaginaltampon den Uterus stark aufwärts. Der Operateur erfasst den Uterus mit der Hand oder mit einer Zange und löst ihn nach vorherigen Umstechungen von den Adhäsionen und von seinen natürlichen Verbindungen ab.

Der Schluss der Operation ist wie oben (S. 321), d. h. ist das Peritonäum frei von Blutung, so kann man, wie es Freund zuerst angab, das Peritonäum durch eine Naht abschliessen. Im anderen Falle tamponirt man mit einem Fächertampon, dessen Ende in der Scheide liegt, legt oben auf ihn die Därme und schliesst die Abdominalwunde.

Sacrale Methode¹⁾.

Kraske hat eine Methode erfunden, durch die es leicht gelingt, von hinten her in die Beckenhöhle zu kommen. Er resecirte den unteren Theil des Kreuzbeins und legte die Umgebung des Mastdarms frei. Bei der Frau ist das Becken so weit, dass man schon genug Raum zum völligen Einführen des Unterarms gewinnt, wenn das Steissbein entfernt ist.

Mit dieser Methode sollten solche Carcinome noch entfernt werden, die in das Parametrium hineingewachsen, per vaginam nicht herauszubringen waren. Man ist davon mit Recht zurückgekommen. Ist ein Carcinom so in die Umgebung gewachsen, dass Knollen im Parametrium sitzen und dass der Uterus vaginal nicht mehr entfernt werden kann, so ist das Carcinom so weit vorgeschritten, dass es besser unoperirt bleibt. Recidive treten ohne Zweifel bald ein.

Auch ist die Heilungsdauer der grossen Wundhöhle eine lange. Handelt es sich um kachektische Personen mit weit vorgeschrittenem Carcinom, so ist das lange Krankenlager bedenklich. Gerade die schnelle Heilungsdauer der vaginalen Methoden ist ein grosser Vortheil.

Die Hoffnung also, durch die sacrale Methode solche Carcinome heilen zu können, die bei der vaginalen Operation unzugänglich sind, hat sich nicht erfüllt. Wohl aber ist die sacrale Methode — darin hat Herzfeld entschieden Recht — die richtigste Methode bei dem Carcinoma corporis. Hier ist der Uterus oft so dünnwandig, morsch und weich, dass er bei jedem stärkeren Anziehen und Anfassen zerreisst. Dann ergiesst sich sein Inhalt über die Operationsfläche, die frischen Carcinombröckelchen kommen mit dem Peritonäum in Berührung und sicher giebt es bald ein Impfrecidiv. Auch kommt es vor, dass der Muttermund verlegt war und dass trotz aller Desinfection und Spülung in einem Recessus eine Quantität Jauche zurückblieb, die plötzlich beim Anziehen sich ergiesst. Obwohl ich merkwürdiger Weise danach nie eine Peritonitis sah, so könnte doch Infection und Sepsis eintreten.

Deshalb sollte ein Corpuscarcinom principiell durch die sacrale Methode entfernt werden. Noch zwei Gründe sprechen dafür: erstens ist oft die Vagina senil eng, da die Corpuscarcinome mehr bei alten Frauen vorkommen, und zweitens lässt sich durch Vernähen des Muttermundes ein völlig sicherer Verschluss her-

¹⁾ Wölfler: Wien. klin. Wochenschr. 1889, 14. — Czerny: Verh. d. Naturmed. Ver. Heidelb. IV, 4. — Schede: Jahrbücher d. Hamburger Staatsanst. 1890, II, 190. — Müller: Corubl. Schweiz. Aerzte 1891. — Abel: C. f. G. 1893, 19. — Herzfeld: C. f. G. 1893, 2, u. Verh. d. deutsch. Ges. f. G. 1893, p. 76.

stellen, sodass weder Jauche noch lebendige Carcinomzellen während der Operation den Muttermund passiren und das Operationsfeld inficiren.

Man legt die Patientin auf die Seite — ich habe sowohl links sacral als rechts sacral operirt, ohne bei der einen Methode mehr Schwierigkeit als bei der andern zu finden. Dann schneidet man, neben dem Steissbein beginnend, bis dicht an den After, den der Schnitt tangential trifft. Nun präparirt man sich mit Finger und Scheere in die Tiefe, besser vorn am After als hinten am Steissbein beginnend. Das letztere fasst man mit einer Muzeux'schen Zange, zieht es an und schneidet ganz dicht am Steissbeine selbst die Befestigungen durch. Nunmehr schiebt man die Gewebe auseinander und gelangt leicht in die Tiefe. Ein dicker Uterusdilator oder mein Scheidenzeiger (S. 320), in der Scheide liegend, von dem Assistenten mit der Spitze in den Wundraum gedrängt, markirt die Scheide, an der nach oben gelangend man an das Peritonäum kommen muss. Man vergewissert sich nochmals, wo der Mastdarm liegt und geht schräg nach der Scheide zu, langsam mit kleinen Scheerenschlägen das mit der Pincette erhobene Gewebe, zuletzt das Peritonäum durchtrennend, in die Tiefe. Ist es eröffnet, so kann man in der That die Hand, wie bei der Wendung in den Uterus, so in die Unterbauchhöhle einführen. Man umfasst mit der vollen Hand den Uterus und zieht ihn hervor, nachdem man ihn abgetastet, eventuell von peritonäalen Adhäsionen befreit hat.

Nun erfolgt die seitliche Abbindung, bei der der Uterus immer tiefer kommt. Zuletzt schneidet man auf der vorderen, jetzt oberen Fläche des Uterus das Peritonäum quer durch, drückt die Blase ab und „retrofectirt“ bezw. bewegt nun auch die Scheide nach hinten und unten. Dann schneidet man sie quer durch.

Ich habe in meinen Fällen die Scheide, weil sie blutete, zusammengenäht, die grosse Wundhöhle mit einem Jodoformgazefächertampon ausgefüllt und die Haut so weit zusammengenäht, dass der Jodoformgazestreifen später noch zu entfernen war. Auch kann man nach Herzfeld vor Abtrennung des Uterus das Loch im Peritonäum vernähen, sodass also nach Abschluss der Peritonäalhöhle sich der fernere Theil der Operation extraperitonäal abspielt. Dann wird die Haut völlig geschlossen und die Wunde nach der Vagina hin drainirt.

Dass bei dieser vortrefflichen Methode noch mancherlei Erleichterungen durch die reiferen Erfahrungen erfunden werden, ist wohl anzunehmen.

Die Hauptsache ist, dass durch Kraske, Hochenegg und Herzfeld ein neuer practicabler Weg in die Unterleibshöhle gefunden ist.

Die Recidive¹⁾ und Prognose.

Nach allen Carcinomoperationen des Uterus bleiben leider die Recidive ebenso wenig aus, als nach anderen Carcinomoperationen. Entsteht ein Recidiv schon in der Reconvalescenz, so ist wohl mit Sicherheit anzunehmen, dass es sich nicht um ein Recidiv, sondern um Weiterwachsen eines zurückgebliebenen Stückes Carcinom handelt. Dies ist aber nicht immer als Fehler des Operateurs aufzufassen: in der Tiefe, bei der Blutung sind kleine Knötchen in Lymphgefässen oder Lymphdrüsen des Parametriums weder zu fühlen noch zu sehen. So kann schon nach sechs Wochen wieder ein grosser Carcinomknoten in der Narbe vorhanden sein. Das Carcinom geht dann auf Blase und Mastdarm über, füllt die Kreuzbeinaushöhlung aus, und der Verlauf ist derselbe, als wenn gar nicht operirt wurde.

Auch nach zwei, drei, ja vier Jahren entstehen Recidive. Diese späten Recidive lassen meist die Narbe frei und wachsen mehr seitwärts im Becken. Es ist also anzunehmen, dass vor der Operation die benachbarten Lymphgefässe schon infectirt waren. Hier ist der Verlauf besonders traurig. Das erste Symptom besteht in ischiasartigen Schmerzen in einem Bein. Die Schmerzen trotzen jeder Therapie. Man weist eine Anschwellung an der inneren Beckenwand nach. Dabei kann die Narbe in der Vagina lange Zeit ganz intact bleiben. Schliesslich wächst das Carcinom weiter, der Tumor wird grösser, die Beckenknochen werden durchwachsen, und unter entsetzlichen Qualen erfolgt der Tod.

Gewiss wird die Prognose immer besser, erstens weil hoffentlich die Carcinome eher erkannt werden, zweitens weil wir besser operiren, d. h. die Gefahr der Verimpfung mehr zu umgehen lernen werden. Völlig dauernde Heilung erfolgt jetzt in circa 15 Procent. Ehe sechs Jahr vergangen, kann man völlige Heilung nicht annehmen. Am besten scheint die Prognose beim gut exstirpirten Corpuscarcinom zu sein.

Symptomatische und Palliativbehandlung.

Ist die Totalexstirpation unmöglich, so muss man im strengsten Sinne symptomatisch verfahren, d. h. nur dann local behandeln, wenn ganz bestimmte Symptome es nothwendig machen.

Nicht wenige Carcinome, namentlich im hohen Alter, verlaufen auffallend langsam und machen wenig Erscheinungen. Ich habe Greisinnen gesehen, die jahrelang an einem mässigen serösen, kaum übelriechenden Ausflusse litten, bei denen das Carcinom langsame Fortschritte machte,

¹⁾ Winter: Z. f. G. 1895.

ohne dass quälende Symptome bestanden. Bringt man es hier fertig, die Patientin über ihren Zustand zu täuschen, ihr „das locale Leiden auszu-reden“, so ist wirklich mehr geleistet als mit aller gynäkologischen Kunst!

Andererseits giebt es harte, scirrhöse Carcinome, deren Symptome nur in Schmerzen bestehen. Auch hier begnüge man sich, wenn jede Radicaloperation zweifellos ohne Erfolg sein würde, mit Morphinum und Chloral u. s. w.

Die Symptome, welche eine locale Behandlung nöthig machen, sind Blutung und Jauchung. Ich möchte dringend rathen, die locale Behandlung bei solchen Carcinomen recht sorgfältig zu machen. Es ist gar kein Zweifel, dass ein Arzt hier ganz Ausgezeichnetes leisten kann. Ist es der Zweck unserer ärztlichen Behandlung, das menschliche Leben möglichst lange zu erhalten, so wird dieser Zweck durch sorgfältige Localbehandlung gewiss oft eher erreicht, als durch eine riskirte „Total-exstirpation“. Im letzteren Falle verlor die Patientin viel Blut, sie musste zwei bis drei Wochen im Bette liegen, kaum hat sie sich erholt, so tritt das Recidiv ein. Und die nämlichen Symptome beweisen auch der vertrauensvollsten Patientin bald die nämliche Krankheit. Die psychische Depression, die Ischiasschmerzen u. s. w. machen das Ende einer Operation oft qualvoller und führen es schneller herbei, als wenn nur palliativ behandelt wurde.

Es ist für den Arzt eine schwere Aufgabe, eine Carcinomatöse bis zum Tode zu behandeln, und doch ist es auch eine schöne Aufgabe, einer Unglücklichen durch treue ärztliche Pflege täglich kleine Erleichterungen zu verschaffen, täglich neue Mittel oder alte in neuer Form zu geben, die diesen oder jenen quälenden Erscheinungen begegnen. Die Angehörigen werden dafür gewiss dankbarer sein, als wenn eine grosse Operation gemacht wurde und nach sechs Wochen der Arzt zugestehen muss, dass das alte Leiden zurückgekehrt ist.

Alle diese Operationen sind aseptisch zu machen, da sich auch an diese Eingriffe leicht Peri- oder Parametritiden anschliessen. Nicht selten folgen den Palliativoperationen Schmerzen und Verschlechterung des Allgemeinbefindens. Dann datirt manche Patientin, die vorher wenig litt, gerade von der Operation an das ganze Leiden. Dann ist der Arzt „mit seinem Operiren“ an allem Unglück schuldig!

Ist es nun selbst dem Laien bald klar, dass die Operation keinen Nutzen brachte, wer wollte ihm da verdenken, dass er meint, „der Arzt habe falsch behandelt!“ Von seinem Standpunkt hat der Laie gewiss Recht!

Sowohl bei Blutung als Jauchung findet man oft weiche, zottige, bröcklige Massen. Diese müssen entfernt werden, am besten in der Narkose, denn nur so ist es möglich, gründlich zu verfahren.

Man spült die Vagina bei Steissrückenlage aus und entfernt mit einem möglichst grossen scharfen Löffel (vgl. S. 176, Fig. 84) die weichen Massen. Da die Wachstumszone eines Carcinoms hart ist, so kann man dreist in die Tiefe bis an den Widerstand des Harten kratzen. Die Auskratzung muss schnell gemacht werden, denn die Blutung ist oft bedeutend. Fetzen, die immer wieder dem Löffel ausweichen, fasst man mit der Pincette und schneidet sie ab. Den so entstehenden Krater brennt man mit dem Paquélin aus. Auch gewöhnliche Glühisen genügen, ja die Rothglühhitze ist betreffs der Blutstillung besser als die Weissglühhitze. Das Ausbrennen muss, wenn anders man nicht zu tief nach oben oder zu weit in das Parametrium mit dem Löffel hineingelangte, sehr energisch gemacht werden. Glas hart muss der Brennschorf sein, man muss auf ihn klopfen können wie auf einen Knochen, die Blutung muss völlig stehen. Wo zwischen den harten schwarzen Schorfen sich immer wieder Blutstropfen durchpressen, hält man den Paquélinbrenner eine Zeit lang angedrückt, so lange bis der ganze Krater trocken und hart ist. Während des Brennens darf man nicht spülen, nur trocken tupfen. Die heiss werdenden Specula kühlt man durch Andrücken kalter nasser Watte.

Bei sehr grossen stark blutenden Substanzverlusten tamponirt man besser sofort aus und brennt erst am zweiten oder dritten Tage, nachdem das Loch schon kleiner geworden ist. Bei sehr starken Blutungen und anämischen Frauen, wo es darauf ankommt, jeden Tropfen Blut zu sparen, wendet man wallnussgrosse in Gaze eingebundene Bäusche von sterilisirtem Penghawar-Djambi an. Dies ist das vorzüglichste blutstillende Mittel, viel besser und sauberer als Liquor ferri.

Der ausgebrannte Trichter wird bei der Nachbehandlung offen gehalten, d. h. nicht vor ihm, sondern in ihn hinein muss man tampouren. Zunächst wird ein gehäufter Theelöffel Bortannin in den Trichter eingedrückt, dann wird dieses Pulver mit dem Tampon befestigt. Oder auf das obere Ende des Tampons wird ein Löffel Bortannin geschüttet und der Streifen wird tief ein- und fest angedrückt.

Die Katheterisation der Blase schliesst die Operation, die sehr gut vertragen wird. Ja es ist geradezu wunderbar, wie wenig Beschwerden die so Operirten haben.

Man lässt diesen Tampon drei bis fünf Tage liegen. Selbstverständlich nimmt man auch hier einen Fächertampon. Es ist dann nach mehreren Tagen leicht möglich, am Ende anfassend, den zwei bis drei Meter langen Streifen, ohne der Patientin irgendwie wehe zu thun, aus der Scheide herauszuhaspeln.

Man kann auch einen Pulverbeutel in die Höhlung hineinpresse.

Sind die Höhlen sehr gross, so werden sie am schnellsten verkleinert, wenn man ein Liniment, einen Brei von Glycerin, Tannin und Borsäure anfertigt, damit die Gaze stark tränkt und mit dieser den Trichter fest ausstopft. Das bequemste Instrument zu dieser Manipulation ist die hier abgebildete Zange, welche ich auch mit Cremaillère versehen liess.


Früher nahm ich auch Jodoformtannin, doch genügt meist Bortannin, der Gestank des Jodoforms ist der Patientin und dem Arzte gleich widerwärtig. Und eine Jodoformvergiftung ist höchst unangenehm, namentlich wenn eine Psychose danach entsteht.

Wird der Tampon entfernt, so stossen sich die Schorfe langsam unter mässiger Eiterung los. Der Trichter sieht schliesslich wie eine granulirende Fläche aus. Oft vergehen Monate, ja Jahre leidlichen Wohlbefindens. Es ist eine dankbare Behandlung!

Bei der ferneren Nachbehandlung verfolgt man wieder den Zweck, keine Secretstauung eintreten zu lassen und die Secrete zu desinficiren. Ist also die Patientin in der Lage, sich einen Arzt zu halten, so stopft er in der Seitenlage den Trichter mit Gaze aus — wöchentlich ein bis drei Mal. Der sich senkende Tampon wird entfernt.

Das früher stärkste Mittel der Blutstillung, die Tamponade der Höhle mit kleinen in reinen Liquor ferri sesquichlorati getauchten Tampons habe ich jetzt durch die viel sauberere Methode der Tamponade mit Penghawar-Djambi ersetzt. Nur betone ich, dass diese Masse in Gaze eingehüllt werden muss, sonst verfilzen sich die Fäserchen mit den Geweben und sind gar nicht zu entfernen. Diese Tampons bleiben vier bis fünf Tage liegen.

Von vielen Seiten ist neuerdings Chlorzink empfohlen. Ich habe diese Therapie vielfach angewendet. Schon 1870 war die Chlorzinkätzung in der Halle'schen Klinik die übliche Therapie bei Carcinom. Indessen habe ich weder damals noch bei den jetzigen Modificationen gute Erfolge gesehen. Man nimmt ebenfalls kleine Tampons und presst sie in Chlorzink und Wasser, 1 : 2 oder 2 : 1, getaucht, in den durch



181.

die Auskratzung geschaffenen Substanzverlust. Die Kranken haben meist ganz colossale Schmerzen, leider aber nicht nur nach der Application unmittelbar, sondern auch später dauernd. Die enorm festen Narben, welche sich bilden, setzen gewiss dem Wachsthum des Carcinoms eine Grenze oder wenigstens einen grösseren Widerstand als nach Schnittoperationen entgegen. Aber oberhalb und dazwischen wächst das Carcinom dennoch weiter. Dann aber treten quälende Schmerzen ein, ohne dass wegen der Contraction der Narben um den Krankheitsherd herum etwas zu thun ist.

Würde man die Hoffnung haben, mit einer solchen Chlorzinkbehandlung die Kranke zu heilen, so könnte man ja Alles mit in den Kauf nehmen. Allein dies ist natürlich nicht der Fall.

Ist die Patientin zu arm, um Arzt und Medicamente zu bezahlen, wohnt sie auf dem Lande, oder hat sie gegen alle ärztlichen Manipulationen eine unüberwindliche Abneigung, so bleibt Nichts übrig, als durch desinfcirende und adstringirende Scheidenirrigationen den Zustand erträglich zu machen (vgl. Seite 65).

Hat sich sub finem vitae eine Blasenscheidenfistel oder Mastdarm-Scheidencommunication ausgebildet, so ist leider Nichts mehr zu machen. Ich habe in solchen Fällen durch „Salbentampons“ manchmal den Zustand verbessert: Ein Tampon, in Carbolöl getaucht oder mit Bismuthsalbe eingefettet, wurde eingelegt und hielt den Urin etwas zurück. Auch Carbolöl, mit kleiner Spritze injicirt, bringt manchmal Erleichterung, wenn die Vulva stark entzündet und sehr empfindlich ist. Schliesslich bleibt Nichts übrig, als durch oft gewechselte, in Chlorwasser ausgewaschene, grosse, vor der Vulva liegende Compressen gleichsam Jauchung und übeln Geruch abzufangen.

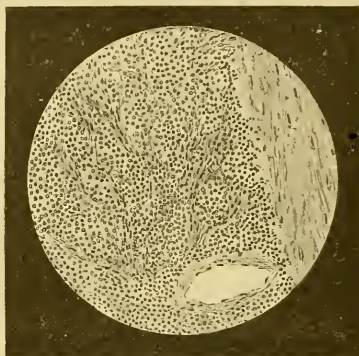
C. Das Uterussarcom¹⁾.

Das Uterussarcom, eine Geschwulst der Bindegewebsreihe, kommt als grosse Seltenheit in der Jugend, meist in der klimakterischen Periode vor. Taf. I, Fig. 1, S. 336.

1) Mayer: Mon. f. G. XIII, p. 179, XIV, p. 173, XV, p. 186. — Glaeser: Virch. A. XXV, p. 422. — Gusserow: A. f. G. I, 240. — Kunert: Diss. Breslau 1873. A. f. G. VI, 111. — Hegar: A. f. G. II, 29. — Winckel: A. f. G. III, p. 297. — Chrobak: A. f. G. IV, p. 549. — Hackeling: A. f. G. VI, 493. — Spiegelberg: A. f. G. IV, 351. — Rosenstein: Virch. A. XCII, 191. — Zweifel: C. f. G. 1884, 401. — Orthmann: C. f. G. XI, p. 780. — v. Rosthorn: Wien. klin. Woch. 1889, 729. — Brosin: C. f. G. 1890, 1. — Hofmeier: C. f. G. 1890, No. 41. — Klein: Münch. med. Wochenschr. 1890, No. 37. — Kaltenbach: C. f. G. 1890, Beil. — Pernice: Virch. A. CXIII. — Geissler: Diss. Breslau 1891. — Rheinstein: Virch. A. CXXIV, p. 507. — Rein: A. f. G. XV, p. 187. — Pfannenstiel: C. f. G. 1891, 855. Virch. A. CXXVII, 305. — Säger: ibid. 481, Arch. f. G.

Das Sarcom des Uterus entsteht häufig als sarcomatöse Degeneration von Myomen. Es bildet sich, wie ein Myom im Uterusparenchym, indem sich neugebildete Muskelfasern zu Sarcomzellen umbilden. Sind auch die Rundzellensarcome die häufigsten, so kommen doch Spindelzellen- und in seltenen Fällen auch Riesenzellensarcome vor.

Ebenso entstehen in den tiefen Schichten der Schleimhaut Sarcome. Diese, sowie die in der Muskulatur wachsenden Sarcome, haben eine intacte Schleimhaut über sich. Im Sarcom kommt eine myxomatöse Degeneration vor, so dass eine Art Cyste in der Muskulatur gefunden wird, aus der schleimige, röthlich-weissliche Massen beim Einschneiden herausfallen. Metastasen sind selten. Das Portiosarcom, das traubige Sarcom, wuchert rings herum an der Portio und hängt in die Scheide herab. Die einzelnen Sarcombeeren, von der Beschaffenheit der Traubenmole, sind erbsen- bis bohngross, sehr weich und nicht so spitz und kleinhöckerig wie ein Blumenkohlgewächs; das Sarcom bröckelt nicht ab, sondern weicht mehr dem Finger aus. Die Traubenform scheint durch die Papillen, welche enorm wachsen und auswachsen, bedingt zu sein. Jedenfalls ist das traubenförmige Sarcom keine besondere Geschwulstspecies. Ich habe ein enormes Uterusmuskelsarcom ausgekratzt, dessen Recidiv in Form des Traubensarcoms secundär an der Portio auftrat.



182.

Sarcoma uteri.

Metastasen sind auch hier selten.

Wird aber der Uterus durchwachsen und durchbrochen, so metastasirt das Sarcom auf dem Peritonäum. Ja, selbst die Bauchdecken können durchbrochen werden, sodass die Geschwulst nach aussen wuchert. Es kommen auch Mischgeschwülste vor, die Einige Carcinosarcome genannt haben. Virchow sprach sogar von einer „Degeneration des Uterussarcoms zum Krebs“.

XLIV. — Marchand: M. f. G. I, p. 522. — Kossmann: *ibid.* II, p. 100. — v. Kahlen: Ziegler's Beitr. XIV, p. 174. — R. Mayer: Virch. A. LXVII. — Kaltenbach: C. f. G. 1890, 132. — Löhlein: C. f. G. 1893, 14. — Säuger: A. f. G. XLIV. — Gottschalk: Berl. klin. Woch. 1893, 4 u. 5. Verh. d. deutsch. Ges. f. G. 1893, p. 400. — Schmorl: C. f. G. 1893, 169. — Köttwitz: Deutsch. med. Woch. 1893, 21. — Pestalozza: Morgagni 1891, X.

Diagnose.

Auch bei kleinen interstitiellen Sarcomen blutet es, trotz der intacten Schleimhaut, meist ununterbrochen aus dem Uterus, weil alle Sarcome die Tendenz haben in die Uterushöhle hinein zu wachsen. Dies unterscheidet das Sarcom vom Fibrom. Beim Sarcom fortwährende bräunliche menstruationsartige Blutung, beim Myom Menorrhagie und mehr helles Blut!

Almählich kann sich ein enorm grosser Tumor, selbst bei sehr jugendlichen Individuen bilden.

Daraus dürfte die Diagnose zu stellen sein. Irrthümer kommen natürlich dann vor, wenn man den Fall nicht länger beobachten kann. So sah ich einige Male nach artificiell eingeleiteten Aborten mannskopfgrosse feste Exsudate. Da der verbrecherische Abort verheimlicht wurde, war der Fall unklar. Erst die längere Beobachtung zeigte, um was es sich handelte.

In einem andern Falle sah ich von Zeit zu Zeit wallnussgrosse, weiche, zerdrückbare Klumpen unter Schmerzen abgehen. Entscheidend ist die mikroskopische Untersuchung (vgl. oben). Auch Knorpelzellen bzw. grössere Knorpelmassen sah ich in einem Sarcom. Ebenso hat man Riesenzellen und Zusammenhang mit den Gefässen (Angiosarcom) gefunden, sodass also alle Arten der Sarcome auch im Uterus vorkommen. Sarcomzellen verhalten sich bei der Färbung nicht gleich. Dies dürfte ein wesentlicher Unterschied von der Endometritis sein, bei der alle Zellen der Schleimhaut gleich sind und auf Farbstoffe gleich reagiren.

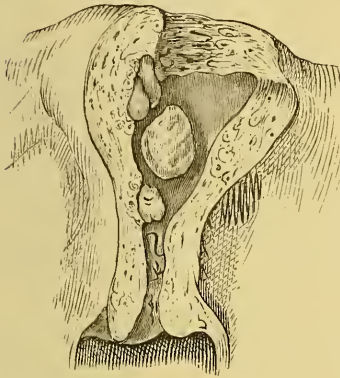
Sarcoma deciduocellulare, Carcinoma syncytiale.

Sänger hat das Verdienst eine neue Geschwulstform des Uterus zuerst gesehen und beschrieben zu haben. Er glaubte, dass von der Decidua aus Sarcome entstehen, welche durch Blutung, Recidive und Metastasirung prognostisch äusserst ungünstige Geschwülste bilden. Die naheliegende Anschauung, dass eine Sarcomkranke zufällig schwanger wurde, dass unter dem Einfluss der Schwangerschaft das Sarcom besonders schnell und bösartiger weiter wuchs, weisen Sänger und Gottschalk zurück. Letzterer fand sogar eine Bethheiligung der Placentarzotten an der Sarcombildung (Sarcoma Chorion).

Marchand bestreitet den Ausgang dieser Geschwulstspecies von der Decidua und namentlich vom Chorion aus. Er ist der Ansicht, dass es sich um eine Geschwulst handelt, welche zur Carcinomreihe gehört. Kossmann verlegt den Ursprung in das Syncytium und schlägt den Namen vor: Carcinoma syncytiale.

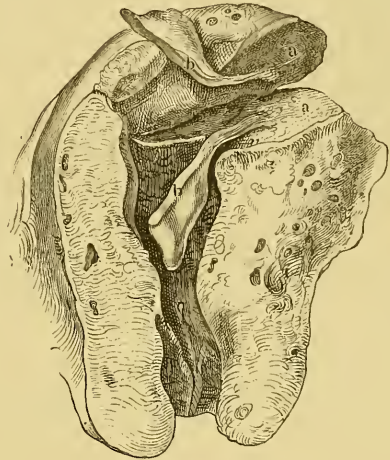D. Das Adenom¹⁾.

Rechnet man zu den Adenomen alle aus der Schleimhaut entstehenden Geschwülste, so gehören dazu die adenoide Erosion, das Ovulum Nabothi, der Schleim- und Drüsenpolyp des Cervix, die folliculäre Hypertrophie der Portio, der



183.

Mehrere Adenome
(Schleimpolypen)
des Uterus.



184.

Ein Schleimpolyp, nach Rokitansky,
sich bis in das Uterusparenchym erstreckend.
a Schnittfläche des Uterus, b der in zwei
Hälften geschnittene Polyp.

Drüsenpolyp des Uteruscavums, welche häufig bei Myomen vorkommen.

Bei den gewöhnlichen, gutartigen Schleimpolypen des Uterusinnern, spielen die Drüsen mehr eine passive Rolle. Das interglanduläre Gewebe ist oft sehr erheblich gewuchert und zeigt myxomatöse Partien. Die Drüsen dagegen sind kaum anders als durch Dilatation und Retention vergrößert und erweitert. Es ist also wohl richtiger hier von einer partiellen Hyperplasie der Schleimhaut oder von Schleimhautpolypen als von Adenom zu sprechen.

¹⁾ Schröder: Z. f. G. I, p. 189. — Olshausen: A. f. G. VIII, 97. — Rokitansky: Allgem. Wien. med. Ztg. 1882, 83. — Schatz: A. f. G. XXII, 456. — Billroth: Ueber den Bau der Schleimpolypen. Berlin 1855. — Heitzmann: Spiegelbilder der Vaginalportion 1883. — Virchow: Virch. A. VII, p. 165. — Gusserow: A. f. G. I, 246. — Zahn: Virch. A. Bd. XCVI, p. 15. — Breslau: Mon. f. G. XXI, Supplem.-Heft, p. 119. — Fleischlen: C. f. G. 1890, No. 49.

Den Namen Adenom muss man reserviren für die weichen, aus der Uterusschleimhaut entspringenden Polypen, welche nur aus Drüsen bestehen. Dabei ist das interglanduläre Bindegewebe geschwunden oder markirt sich nur als eine mehr durchsichtige Grenze (*membrana propria*) zwischen den einzelnen Drüsenschläuchen. Letztere liegen eng aneinander, sind gewunden, vielfach verlängert und haben die physiologische Lage und Form eingebüsst. Derartige „Adenome“ hängen als kleine Polypen gestielt im Uterus. Es giebt aber auch Adenome, die den ganzen Uterus ausfüllen und ihn bis zu Faustgrösse und darüber vergrössern. Dann können sie so colossale Blutungen machen, dass hochgradige Anämie entsteht.

Ich sah diese Adenome bei Mädchen zwischen dem 20. und 30. Lebensjahr, häufiger aber in späteren Jahren. Es mag Zufall sein, aber fast alle meine Fälle betrafen Nulliparae.

Die Adenome stehen in der Mitte zwischen gutartigen und bösartigen Geschwülsten, man möchte sie „*local maligne*“ nennen, d. h. sie recidiviren leicht, wachsen dann selbst in die Musculatur destruirend hinein, machen alle Symptome einer bösartigen Geschwulst, enorme Blutungen, Kachexie u. s. w.

Gelingt es aber, sie zeitig völlig zu entfernen, so recidiviren sie nicht. Ich habe mehrere Fälle operirt, wo nach sehr sorgfältiger Auskratzung und mehrfacher Ausätzung mit Carbonsäure solche Geschwülste nach 9 und nach 8 Jahren nicht wiedergekehrt sind. Aber ich sah auch Fälle, wo nach unvollständigen Ausschabungen der Uterus sich bald wieder mit Adenommassen füllte. Jedenfalls ist die Dauer auch in den schlimmsten Fällen eine längere als beim Carcinom.

Die mikroskopische Untersuchung ergab eine nur aus Drüsen bestehende Geschwulst. Zum Unterschied von Carcinom (S. 347, Figur 177) ist das Epithel einschichtig und die Epithelzellen haben den Charakter der Cylinderepithelien beibehalten: es werden nirgends polygonale atypische Zellen gefunden, ebenso wenig epithelial ausgefüllte Alveolen. Wenn man dies Unterscheidungsmerkmal festhält, so wird auch bei mikroskopischer Untersuchung die Differentialdiagnose stets zu stellen sein.

Die Symptome bestehen in Blutungen, die so colossal und andauernd sind, dass die höchsten Grade der Anämie erreicht werden. Seröse Ausflüsse kommen ebenfalls vor.

Die Diagnose eines Polypen wird zunächst durch die Digital-exploration gestellt. Bei allen nicht zu stillenden Blutungen des Uterus muss nach Erfolglosigkeit symptomatischer Therapie das Uteruscavum auch ausgetastet werden. Mit oder ohne Dilatation des Uterus geht der Finger ein und fühlt die weiche, dem Druck des Fingers ausweichende und doch festsitzende Geschwulst.

Leichter ist die Diagnose dann zu stellen, wenn das Adenom in die Scheide ragt oder wenigstens im Muttermunde zu sehen ist.

An die Stellung der Diagnose wird die Therapie unmittelbar angeknüpft.

Manche derartige Polypen bluten bei der Berührung enorm. Man wende einen grossen, scharfen Löffel an (Figur 84, S. 176). Unter kräftigem Druck gegen die Uterusinnenwand schabt und schneidet man alles Weiche ab und aus. Diese Operation ist am besten in der Narcose zu machen, weil aus kleinen Resten, die zurückbleiben, der Polyp aufs Neue wächst, und besonders bei alten Nulliparis, ohne Narcose die sichere, völlige Entfernung kaum möglich ist. Einer kleinen Curette kann der Polyp wiederholt ausweichen, sodass die anscheinend energische Therapie ganz resultatlos ist. Erst wenn dann dilatirt und ein grosser scharfer Löffel eingeführt ist, gelingt es, den Polypen zu fassen und zu entfernen.

Nach der Auskratzung ätzt man sehr kräftig mehrere Male mit Acidum carbolicum liquefactum die Uterushöhle aus. Blutet es stark, so stopft man Gaze in den Uterus.

Die Prognose ist, wenn die Operation gründlich in der Narcose gemacht und gut geätzt ist, günstig. Unvollständigen Operationen folgen bald Recidive.

E. Das freie Hämatom des Uterus, fibrinöser Polyp.

In sehr seltenen Fällen bilden sich um einen im Uterus gebliebenen Abort-, Eihaut- oder Placentarrest Fibrinauflagerungen, wie sich auf einem Fremdkörper der Blase Incrustationen von harnsauren Salzen bilden. Dann findet man ein Centrum: den Abortrest, und darum concentrische Schichten von Fibrin. Die Reizung und Dilatation des Uterus führt zu immer neuen Blutungen, die Blutungen zur Vergrösserung der „Polypen“. Exploration und Entfernung des Fremdkörpers sind indicirt. Erst die Untersuchung der Geschwulst wird die Diagnose stellen lassen. Die grosse Seltenheit lässt vermuthen, dass ein pathologischer Vorgang in der Decidua das ätiologisch wichtige Moment ist.

F. Tuberkulose¹⁾.

Primär kommt Tuberkulose der Uterusschleimhaut vor. Secundäre Tuberkulose bei tuberkulöser Peritonitis, Salpingitis und bei allgemeiner Tuberkulose ist ebenfalls beobachtet. Drei Formen kann man unterscheiden: miliare Knötchen, ulcerative Form und Pyometra, letztere in der Form des käsigen Tuberkelbreies.

¹⁾ Krzywicki: Ziegler's Beiträge III, 335.

Bei der Tuberkulose der Uterusschleimhaut zerfällt dieselbe und secernirt weissliche, dünne Flüssigkeit, welche nicht eigentlich jauchig ist. Der tuberkulöse Brei kann im Uterus liegen bleiben, ohne ausgestossen zu werden. Uteri voll käsigen, tuberkulösen Breies hat man bei Kindern und Erwachsenen gefunden. Ich sah einen solchen Uterus eines Kindes, wo die gleichzeitigen Tuberkelmassen in den seitlichen Ligamenten der Blase die Entstehung durch Infection von dem Nabel aus wahrscheinlich machten.

Charakteristische Symptome bestehen nicht oder werden doch von der allgemeinen Tuberkulose in den Hintergrund gedrängt.

Für die Diagnose ist der Umstand wichtig, dass die Tuberkulose als Peritonäaltuberkulose Ascites macht und mitunter auch ohne das die Tube ergreift. Dadurch sammelt sich käsiger Brei in den Tuben an und dilatirt sie zu fühlbaren Geschwülsten. Die Diagnose wird durch den Nachweis der Bacillen im Ausfluss oder den ausgekratzten Massen sichergestellt.

G. Echinokokkus¹⁾.

Der Echinokokkus im Uterus ist meist submukös (Schatz). Die Blasen können polypös werden. Sie wurden sowohl spontan ausgestossen als auch erst zufällig bei der Obduction entdeckt. Wegen des oft gleichzeitig bestehenden Echinokokkus im Beckenbindegewebe ist die Prognose nicht günstig. Für die operative Methode der Entfernung lassen sich nach den wenigen Fällen keine sicheren Regeln aufstellen. Das Bestreben muss dahin gehen, die Blasen möglichst vollkommen zu entfernen und die leeren Cysten aseptisch zur Schrumpfung zu bringen.

¹⁾ Freund: Gyn. Klinik. Strassburg 1885. — Schatz: Beitr. Mecklenb. Aerzte zur Ech.-Krankheit.

Zehntes Capitel.

Parametritis und Perimetritis¹⁾.

A. Parametritis.

Anatomie und Aetiologie.

Unter Parametritis versteht man eine Entzündung desjenigen Bindegewebes, welches das Peritonäum mit dem Beckenboden bezw. mit Uterus, Rectum und Blase verbindet. Mit „Parametrium“ bezeichnet man die Gegend, welche dicht am seitlichen Uterusrande, zwischen den Platten des Ligamentum latum oberhalb des Diaphragma pelvis sich befindet. Hier gehen die Lymphgefässe und Venen vom Uterus nach aussen und die Arterien zum Uterus hin. Unterhalb des Diaphragma pelvis befindet sich wiederum loses Bindegewebe, der paravaginale fettreiche Raum, der mit dem „Parametrium“ direct nicht communicirt. Die Entzündung bezw. das Product derselben, der Tumor, beschränkt sich nicht auf das Parametrium, sondern verbreitet sich im Subserosium. Der richtige Name wäre Beckenbindegewebsentzündung. Dennoch wird der Name Parametritis gebraucht, weil er die Entstehung der Affection verdeutlicht. Andere Namen sind: Beckencellulitis, extra-peritonäales Exsudat oder Abscess, Phlegmone des Ligamentum latum. Kommen auch häufig Complicationen zwischen Parametritis — Bindegewebsentzündung — und Perimetritis — Entzündung des Peritonäums — vor, so ist es doch namentlich für den Anfänger sehr lehrreich, Parametritis und Perimetritis isolirt zu betrachten.

1) **König**: Arch. d. Heilk., 1882, 481; 1870, 221, u. Volkmann's Votr. 57. — **Freund**: Berl. Beitr. z. Geb. u. Gyn. IV, p. 57, u. Gynäk. Klinik. Strassburg 1885. Mon. f. G. XXXIV. p. 380. — **Olshausen**: Volkmann's Votr. 28. — **Spiegelberg**: Volkmann's Votr. 71. — **Matthews Duncan**: *A pract. treatise on perim. and parametritis*. Edinburg 1868. — **Heitzmann**: *Die Entzündung des Beckenbauchfells beim Weibe*. Wien 1883. — **Prochownik**: Deutsche med. Wochenschr. 1882, 442. — **Schlesinger**: Oesterr. med. Jahrb. 1878, 1 u. 2. — **Runge**: Berl. klin. Wochenschr. 1882, 25. — **Mundé**: Amer. Journ. of Obst. 1883. — **B. S. Schultze**: A. f. G. VIII. — **P. Müller**: A. f. G. X. — **Schröder**: A. f. G. XI. — **Breisky**: Allgem. Wiener med. Ztg. 1883, No. 3. — **Baumgärtner**: Berl. klin. Wochenschr. 1889, 751. — **Bumm**: A. f. G. XXXV, 496. — **Widow**: A. f. G. XXXV, 517. — **Freund**: C. f. G. 1890, Beil. 130. — **Heitzmann**: Centrabl. f. d. ges. Ther. 1890, 321.

In der Mehrzahl der Fälle ist eine Verletzung und Infection der verletzten Stelle als ätiologisches Moment nachzuweisen. Dies ist bei der Geburt nicht wunderbar. Ist der Cervix ad maximum gedehnt, so bildet er zwischen der Innenwand und dem Parametrium nur eine wenig Millimeter starke Schicht, die noch dazu sehr häufig ganz oder stellenweise zerreißt. Ist dies der Fall, so wird das Parametrium eröffnet, oder die Wunde gelangt wenigstens bis in die unmittelbare Nachbarschaft des Parametriums. Der Hauptunterschied der puerperalen und nicht puerperalen parametritischen Entzündungen liegt in der Progredienz. Nicht-puerperale parametritische Entzündungen bleiben meistens in unmittelbarer Nähe des Uterus. Die puerperalen dagegen verbreiten sich, sie haben einen progredienten Charakter. Sie folgen den Lymphbahnen, gehen also um den Cervix herum und in den Rändern nach den Seiten und nach hinten in den Douglasischen Falten. Der Grund der Progredienz im Puerperium liegt in der puerperalen Auflockerung, dem Gefässreichthum, den puerperalen Thrombosirungen und der specifisch hohen Virulenz der Streptokokken. In ähnlicher Weise wie die Geburtsverletzungen wirken Verletzungen bei kleinen Operationen am oder im Cervix, also vor Allem Unsauberkeit bei plastischen Operationen, bei Laminaria- oder Pressschwammbehandlung.

Wird ein nicht passendes, zu grosses Vaginalpessar nicht entfernt, so macht es kleine Substanzverluste in der Scheide und an der Portio, deren Infection ebenfalls zu parametritischen Infiltrationen führt. Aber es kommen auch Entzündungen des Parametriums bezw. des Subserosiums des Beckens ohne Geburt und ohne Verletzung vor. Namentlich entstehen Recidive früherer Parametritiden bei intrauteriner Behandlung auch ohne neuerliche Infection. Ich habe Fälle gesehen, wo Jahrzehnte lang von Zeit zu Zeit eine neue Entzündung in der alten parametranen Narbe entstand. In einem Falle kam es nach 19 Jahren zur Operation einer alten, wieder eitrig gewordenen puerperalen Parametritis. Dunkle Fälle sind manchmal in Zusammenhang mit Paratyphlitis zu bringen. Ich sah einige Male Paratyphlitis, welche schliesslich zur Parametritis wurde und in das Rectum durchbrach.

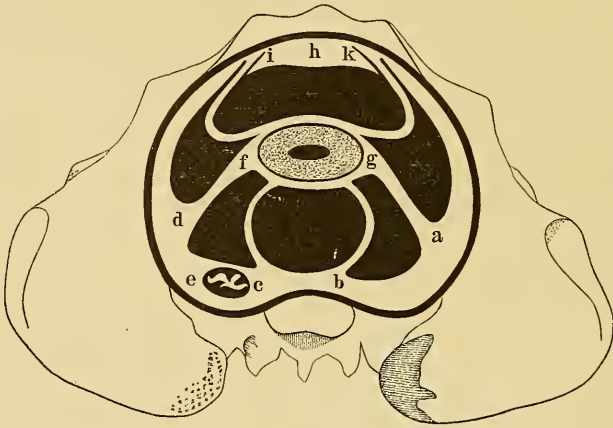Zum Verständniss der Anatomie der Parametritis ist es nöthig, einige mehr allgemeine Auseinandersetzungen vorauszuschicken. Denkt man sich das Peritonäum vom Beckenboden abgezogen, so ist das Subserosium freigelegt, d. h. der Raum ist eröffnet, von dessen Entzündung dieses Kapitel handelt. Wir finden hier zunächst grosse quantitative Differenzen. Am Uteruskörper ist das Peritonäum so unmittelbar angeheftet, dass eine lose Bindegewebsschicht zwischen Uterus und Peritonäum fehlt. Ebenso liegt im sagittalen (idealen) Durchschnitt zwischen Peritonäum und hinterer Scheidenwand, zwischen

Blase und Peritonäalüberzug der Blase, sowie zwischen Peritonäum und Mastdarm wenig Bindegewebe. Eine dickere Bindegewebsmasse befestigt den Uterus an der Blase (vgl. Fig. 101, S. 198 und 185, S. 370). Vor der Blase dagegen geht das Peritonäum auffallend lose angeheftet auf die Bauchwand über. Vollkommen sagittal wird ein entzündlicher Tumor sich nur da finden können, wo loses Bindegewebe vorhanden ist: vorn zwischen Bauchwand und Peritonäum parietale vor der Blase: gerade vor dem Uterus, zwischen Blase und Uterus, und gerade hinten, da wo sich die Douglasischen Falten am Uterus vereinigen.

Die stärkste Anhäufung von Bindegewebe mit den Lymphgefässen findet sich seitlich am Uterus: das eigentliche Parametrium. Die Blätter des Ligamentum latum rücken durch die Gefässerweiterung in der Schwangerschaft auseinander. Der bindegewebige bzw. muskulöse Kern des Ligamentum latum wird locker, die Lymphräume sind weiter und grösser. Nach der Geburt fallen die Venen und die Lymphgefässe zusammen, die Peritonäalplatten liegen nur lose aneinander, das Ligament kann sich bei Entzündung und Infiltration leicht wieder aufblähen. Denken wir uns also einen lateralen Sagittalschnitt, welcher gerade den Uterusrand trifft und das Parametrium blosslegt, so haben wir vorn in der Leistengegend eine Partie loseren Bindegewebes zwischen Peritonäum und Bauchwand, dann neben dem Uterus das Parametrium und nach hinten das Bindegewebe in den Douglasischen Falten: von einem zum andern Raum bildet das Subserosium die Brücke, den Weg, die Communication, den Uebergang. Es entstehen also entzündliche Tumoren seitlich neben dem Uterus; dann vorn und auch hinten. Die seitlichen Tumoren setzen sich auf das erwähnte Bindegewebe zwischen Blase und Uterus fort und umgeben halbmondförmig die Seite und vordere Fläche des Cervix. Nach hinten zu bläht sich die Douglasische Falte auf, sodass sie als dicker retrouteriner Tumor zu fühlen ist und den betreffenden Uterusrand nach vorn schiebt, dann steht der ganze Muttermund schräg. Dabei betheiligt sich an der Entzündung auch der mediane, der uterine Theil der Douglasischen Falten, die Stelle, wo eine leistenartige Erhöhung am Uterus zu sehen ist, sodass auch der hinteren Hälfte des Uterus ein Tumor angelagert ist. Dieser aber muss sich in ziemlicher Höhe über dem Grunde des Douglasischen Raumes bzw. über der unteren Fläche der Portio vaginalis befinden, und es ist deshalb die Form der Portio vaginalis erhalten, man kann sie mit dem Finger als Zapfen fühlen. Somit ist der Uterus von Exsudatmassen umgeben, das Subserosium des ganzen Beckens bildet eine harte, infiltrierte Masse. Das Exsudat entstand seitlich und unwanderte den Uterus. Die Verschiebung des Uterus ist oft eine nur mässige, weil die Infiltration die Dehnbarkeit der Bänder und die

Beweglichkeit des Uterus hinderte. Ist andererseits die Entzündung und Tumorbildung auf eine Seite beschränkt, so kann der Uterus nach der anderen Seite oder nach vorn hingeschoben sein. Wichtig aber ist, dass bei allen Verschiebungen nach vorn oder nach hinten meist der Uterus die mediane Stellung verliert, etwas um seine Längsachse gedreht und lateralwärts verschoben wird.

Was nun die Verbreitung dieser Infiltration bzw. die Wege betrifft, welche das Product der Entzündung: der Eiter, finden kann, so wird eine schematische Figur 185 hier am schnellsten Klarheit ver-



185.

Schema eines horizontalen Beckendurchschnitts.

In der Mitte der Uterus, e Mastdarm; f, g Parametrium bzw. Seitenrand des Uterus; f d, g a Lig. lata; f i, g k Lig. rotunda; e f, b g Lig. Douglasii, dazwischen das Cavum Douglasii; h Excavatio uterovesicalis; davor bei h das Bindegewebe zwischen Blase und Uterus; bei a b, c e, d i h k das subperitonäale Bindegewebe.

schaffen. Stellen wir uns vor, dass Figur 185 ein horizontaler Durchschnitt des Beckens einer liegenden Frau ist, so würde der Uterus in der Mitte liegen. Bei f, g, im Parametrium, entsteht die primäre Entzündung; diese kann, am Uterus entstanden, im Ligamentum latum nach d, a, hinwandern. Hier, seitlich, bildet sich der Tumor an der Basis der Ligamenta lata bis zur Fossa iliaca. Oder die Infiltration setzt sich — dies ist der seltenere Fall — nach hinten fort und geht nach b, c in den Lig. Douglasii nach hinten. Dann entsteht ein Tumor, der event. den Mastdarm e umgiebt und ihn comprimirt. Bildet sich die Infiltration, der Tumor oder der Eiter ebenfalls am Uterusrande, aber mehr oben in der Nähe des oberen Uteruswinkels, so wandert die Infiltration nach i oder k in den Ligamentis rotundis. Dies ereignet sich nur in puerperalen Fällen. Es ist aber auch möglich, dass die von

f nach d gelangte Infiltration am Beckenrande oder auf dem Beckenboden subserös, von d nach i, nach der Leistengegend wandert. Jede Stelle der in der Figur weiss gelassenen, das Bindegewebe darstellenden Partien kann sich aufblähen, d. h. einen parametritischen Tumor bilden und zuletzt kann die Infiltration überall subserös vorhanden sein, sodass der Uterus in entzündliche, harte Tumoren eingemauert ist.

Nach unten hin sind diese Infiltrationen vom Diaphragma pelvis begrenzt, d. h. vom Levator ani und der Sehnenplatte über ihm, sodass also ein parametritischer Tumor nicht der Scheide anlagert und fast niemals direct in die Scheide hinein durchbricht. Will man andererseits von der Scheide aus einen parametritischen Tumor incidiren, so kommt man nach Durchschneidung der Scheide erst in das lose Bindegewebe unterhalb des Diaphragma pelvis, erst darauf gelangt das Messer in beträchtlicher Tiefe in den Abscess. Nur dicht am Uterus, wo sich eine Lücke im Diaphragma für den Uterus befindet, gelangt man schneller in die Eiterhöhle.

In der Mehrzahl der Fälle werden die Tumoren resorbirt. Kommt es aber zur Eiterbildung, so sucht sich der Eiter einen Ausweg nach aussen. Gerade der Umstand, dass der schliessliche Durchbruch an Stellen stattfindet, die vom Uterus weit entfernt sind, und zu einer Zeit, wo die primäre, vielleicht nie diagnosticirte Erkrankung im Parametrium längst vorüber ist, erschwerte so lange Zeit das Verständniss. Man glaubte: da wo der Eiter zum Vorschein kam, sei er auch entstanden. Dies ist aber durchaus nicht der Fall. Denn wie bei einer Infection an der Fingerspitze schliesslich ein Abscess in der Axillardrüse sich bildet und zu einer Zeit eröffnet wird, wo der Finger und die von ihm nach oben führenden Lymphstränge längst nicht mehr krank sind, so sind auch die Lymphgefässe und das Bindegewebe des Ligamentum latum oft nur der Weg, den die Entzündung wanderte. Oder wie nach einem Gesichtserysipel Abscesse der Augenlider zurückbleiben, nach einem Erysipel an den Extremitäten an der Peripherie Abscesse entstehen, während längst das Erysipel abgelaufen ist, so finden wir einen extraperitonäalen Abscess, z. B. in der Leistengegend durchgebrochen, obwohl das Parametrium rechts und links vollkommen frei und der Uterus leicht beweglich ist.

Die Durchbruchstellen nach Aussen müssen sich anatomisch erklären lassen. Oft bricht der Eiter nach dem Uterus bezw. dem Cervix durch. Wie bei tiefen Abscessen am Knochen oft alte, narbige Fistelgänge wieder einschmelzen, die oberflächliche Narbe selbst roth und dünn wird, bis sie schliesslich verschwindet und Eiter wieder ausfliesst, so schmelzen auch alte, seitliche Narben im Uterus wieder ein und der Eiter gelangt per vaginam nach Aussen. Das Loch ist weder zu sehen

noch zu fühlen, wohl aber aus dem plötzlichen starken Eiterabgange aus der Scheide zu diagnosticiren.

Die puerperalen, parametritischen Exsudate, die im Lig. rotundum oder aus der Fossa iliaca nach der Leistengegend hin gelangen, bilden grosse, brettartige, bis zum Nabel sich erstreckende Tumoren an der vorderen seitlichen Bauchwand. Erfolgt hier eitrig-einschmelzende, so bricht der Eiter über, nicht unter dem Poupartischen Bande durch. Die Durchbruchstelle befindet sich in der Leistengegend, aber auch mehr oben dicht einwärts neben der Spina ilei anterior superior. Es kommen auch sehr seltene Fälle vor, wo der Eiter unter dem Poupartischen Bande denselben Weg wählt, den der gewöhnliche Psoasabscess, der Congestionsabscess bei Spondylarthrocace wählt. Dann verbreitet sich der Eiter an der Innenfläche des Oberschenkels und bildet hier grössere, prall fluctuirende Tumoren.

Nicht puerperale Exsudate halten sich mehr in unmittelbarer Nachbarschaft des Uterus, und bilden schnell entstehende oft bis kindskopfgrosse rundliche Tumoren.

Der Eiter kann sich aber auch neben der Scheide senken und in das Labium majus gelangen, sodass man von der Durchbruchstelle aus mit einer Sonde 12 bis 16 cm tief neben der Scheide nach oben gehen resp. sondiren kann. Ja, die ganze Kreuzbein-Concavität kann mit fistulösem Granulationsgewebe ausgefüllt sein. Der Finger dringt durch eine Perforationsöffnung in diese weichen Massen ein, zerdrückt sie und schafft dadurch — als beste Therapie — dem Eiter Abfluss. Bei starker Progredienz der Entzündung wandert die Infiltration auch — gebunden an die Lymphgefässe — seitlich nach oben bis an und um die Nieren. In einem Falle habe ich an der Niere und über dem Poupartischen Bande eingeschnitten, während gleichzeitig der Abscess nach dem Mastdarm und der Scheide durchbrach. Die enorme Eiterhöhle, aus der massenhaft gangränöse Bindegewebsfetzen abgingen, schloss sich, nachdem lange Zeit durchgespült und drainirt war, schliesslich vollständig.

Erstreckt sich die Infiltration von Anfang an auf das Bindegewebe zwischen Blase und Uterus, so kann der Abscess auch in die Blase perforiren. Dies ist bei nicht puerperalen Parametritiden durchaus nicht selten der Fall. Auch in den Mastdarm kann der Abscess perforiren. Selten erfolgt der Durchbruch unter den Glutäen. Der Eiter wählt hier den Weg durch das Foramen ischiadicum. Auch durch das Foramen obturatorium ist schon der Abscess perforirt, ebenso in der Nähe des Quadratus lumborum am Rücken. In einem Fall konnte ich von der vorderen Perforationsöffnung zur hinteren am Rücken durchspülen.

Es kann auch der Abscess gleicherweise in den Darm und die

Blase perforiren. Dann gehen aus der Blase Flatus und Kothpartikel ab.

Verhältnissmässig selten werden die Ureteren afficirt.

Der Umstand, dass ein extraperitonäales parametritisches Exsudat abscedirt und sich nach Aussen öffnet, ist durchaus nicht der Beweis dafür, dass das Exsudat in toto vereiterte. Ja, nicht selten gelangt sehr wenig Eiter nach Aussen und trotz des Durchbruchs bleibt die Form des ganzen Tumors jahrelang erhalten. Dies sind oft recht schwer verständliche Fälle, da man trotz des sichtlichen Eiterabganges keine deutliche Verkleinerung des Tumors und Besserung der Symptome wahrnimmt. Ja, nach Entleerung des Eiters schliesst sich die Durchbruchsstelle, um sich nach Verlauf einiger Zeit ohne oder auch mit äusserer Veranlassung wieder zu öffnen. So kann die Krankheit jahrelang dauern. In anderen Fällen neigt das Exsudat überhaupt nicht zur Vereiterung, sondern breitet sich um den ganzen Uterus herum langsam fortschreitend, unaufhaltsam aus, sodass er unbeweglich, vom Exsudat fest eingemauert ist. Derartige Exsudate schmelzen langsam ein. Recidive vergrössern sie wieder, und der Tumor bleibt, in hier und da sich verändernder Form, jahrelang bestehen. Ich habe in einem Falle monatelang ein Uterussarcom angenommen, bis endlich der langsame Schwund und die Eiterabgänge den Fall klar machten. In anderen Fällen habe ich nach vielen Jahren — einmal nach 19 Jahren — bei plötzlicher Zunahme der Grösse und Fieber den Eiter entleert.

W. A. Freund beschreibt unter dem Namen *Parametritis atrophicans* eine besondere idiopathische Krankheit, mit Schrumpfung des Bindegewebes: es handle sich um cirrhotische, granular-atrophisirende Processe des Beckensubserosiums. Freund bezieht auf diese Affection unbestimmte Symptomgruppen, welche man früher bei der *Metritis chronica* abhandelte.

B. S. Schultze nennt *Parametritis posterior* die Fälle, bei denen ein entzündlicher Process in einem oder beiden Ligamentis Douglasii zur Verkürzung dieser Bänder führt. Dass dadurch Anteflexion entsteht, erwähnten wir bei den Lageveränderungen.

Symptome und Verlauf.

Die Symptome der Parametritis sind andere, wenn wir den Beginn der Krankheit beobachten, und andere, wenn wir die Erscheinungen beschreiben wollen, welche das lange Zeit vorhandene Exsudat macht, andere, wenn wir die zurückbleibenden Narbenstränge ins Auge fassen.

Im Puerperium oder nach einem therapeutischen Eingriff zeigt,

vor der Exsudatbildung, das Fieber den Beginn einer Erkrankung an. Sehr hohe Temperaturen, initialer Schüttelfrost, allgemeines Uebelbefinden und locale Schmerzen deuten auf eine Entzündung hin. Denn macht auch der parametritische Tumor wenig Schmerzen, so beteiligt sich doch beim Beginn, vor der Abkapselung und der Bildung einer begrenzenden „Schwarte“, das Peritonäum an der Entzündung. Explorirt man zeitig, so fühlt man die Infiltration, den Tumor, seitlich am Uterus im Parametrium. Es ist aber durchaus nicht nöthig, sofort einen „Tumor“ zu finden. Es kann zunächst nur eine unbestimmte Resistenz und eine leichte Verschiebung und Fixirung des Uterus vorhanden sein. Schreitet die Krankheit fort, so bilden sich mehr oder weniger circumscribte Tumoren. Diese müssen da gesucht werden, wo sie nach der anatomischen Schilderung möglich sind.

Die Symptome eines lange bestehenden, parametritischen Exsudates sind oft gering. Man findet grosse, harte Geschwülste den Uterus umgebend, ohne dass die Patientinnen sich für ernstlich krank halten. Oft macht erst ein Durchbruch geringes Fieber und Schmerzen, sodass nunmehr der Arzt requirirt wird. Sensiblere Patientinnen klagen aber doch über Druckgefühl im Becken, über erschwerte Defécation, oft recht bedeutende Menorrhagien und Blasenbeschwerden. Namentlich der Druck auf die Nerven oder wohl mehr das Fortschreiten der Entzündung auf die Nervenscheiden bewirkt Neuralgie und Lähmung der unteren Extremitäten, sodass man nicht selten Patientinnen sieht, welche Monate lang mit dem elektrischen Strom wegen „Ischias“ gequält wurden, während sie ein parametritisches Exsudat besitzen.

Auch ein Ureter wird oft gedrückt. Beobachtet man recht genau, so hört man Klagen, welche auf Erschwerung des Urinabflusses aus dem Nierenbecken bezogen werden müssen. Ja, es ist mir nicht unwahrscheinlich, dass ein Exsudat auch in einen erweiterten Ureter perforiren und sich auf diesem Umwege in die Blase ergiessen kann. Eine vollkommene Atrophie einer Niere habe ich einmal durch die Section bei chronischer Parametritis constatirt. Beteiligt sich die Psoassehne an der Entzündung, so kommt es auch zu scheinbaren Contracturen. Der Oberschenkel ist rechtwinklig gebogen und kann nur mit grossen Schmerzen gestreckt werden.

Die Schmerzen treten bei Parametritis nicht in den Vordergrund. Nur zu Anfang, ehe die Entzündung demarkirt ist, bestehen gleichzeitig peritonäale Schmerzen. Später aber sind selbst bei starkem combinirten Druck die Exsudate oft unempfindlich. Bei Durchbruch in die Blase treten unmittelbar vorher hohes Fieber und grosse Schmerzen ein; man sieht Patientinnen, denen bei starkem Tenesmus jedes Urinlassen die grössten Qualen macht. Ja, es kann einen Tag lang das Uriniren

unmöglich sein. Ist der Durchbruch erfolgt, so geht fast immer mit dem ersten Eiter etwas Blut aus der Blase ab. Dann aber hören Schmerzen und Fieber bald auf. Auch der Stuhlgang kann vor dem Durchbruch sehr schmerzhaft sein; in anderen Fällen wiederum wird nach dem Koth eine grosse Menge Eiter ohne Schmerzen entleert. Vielleicht hängt dies mit der Durchbruchsstelle zusammen: betrifft sie eine Gegend dicht an einem Sphincter, so werden die Nerven, wie bei einer Fissura ani, gereizt und das Symptom des Tenesmus tritt ein. Bricht der Eiter durch die äussere Haut durch, so wölbt sich die Durchbruchsstelle hervor, röthet sich und wird empfindlich.

Der Verlauf der Parametritis erhellt aus den geschilderten anatomischen Verhältnissen. Es giebt ganz acute Parametritiden, die in 10 bis 20 Tagen mit Abscedirung definitiv zu Ende sind.

Häufiger aber beginnt die Parametritis nach einer kleinen gynäkologischen Operation zunächst zwar acut. Der Tumor und das Fieber machen die Diagnose klar. Eine derartige Patientin befindet sich im Glauben, sie sei eine noch schwache Reconvalescentin, Wochen ja Monate lang in leidlicher, aber jedenfalls nicht vollkommener Gesundheit. Plötzlich, aber auch nach einer besonders starken Menstruation, nach einer Anstrengung, einem Trauma, kommt es zur Recrudescirung.

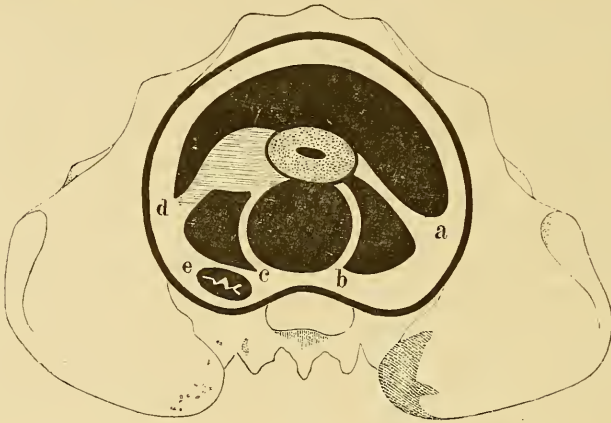Mit der ersten Abscedirung ist leider in vielen Fällen die Krankheit nicht zu Ende. Immer von Neuem wächst und verkleinert sich Monate lang der Tumor. Schliesslich bleibt eine harte Narbe zurück, die entweder selbst schmerzhaft ist oder die Beckenorgane verzerrt und verlagert.

In manchen Fällen ist der Verlauf ein exquisit chronischer, namentlich bei armen Frauen, welche weder Zeit noch Mittel und Gelegenheit zu rationellen Kuren haben. Ich habe manche arme Patientin gekannt, die lange Jahre hinsiechte und die Hoffnung nicht fahren liess, durch ein Fläschchen Medicin von ihrem Leiden befreit zu werden. Schliesslich leidet doch der Organismus, sodass Fieber oder eine Consumptionskrankheit den Tod herbeiführen. Recht selten beobachtet man eine plötzliche unerklärliche Verjauchung des Exsudates mit schnell eintretender Sepsis oder Tod. Auch eine plötzlich ganz enorme Zunahme der Eiterquantität sah ich einigemale. 2 und 3 Jahre, ja 10 und mehr nach der ersten Erkrankung bildete sich ein Tumor, der viele Liter Eiter enthielt und mit gutem Erfolge operativ beseitigt wurde.

Diagnose und Prognose.

Zur exacten Diagnose einer Parametritis ist es nothwendig, dass man bei der Untersuchung eine Infiltration, einen Tumor nachweisen kann. Meistentheils ist dies auch leicht. Dagegen kann es zweifelhaft

sein, ob der gefühlte Tumor auch wirklich ein parametritisches Exsudat oder ob er anders zu deuten ist. Ganz im Beginn fühlen sich parametritische Infiltrationen prall elastisch an, ungefähr so, als wenn man ein gespanntes Tuch mit dem Finger eindrückt. Von einem Tumor ist oft zu Anfang weniger die Rede als von einer vermehrten Resistenz im seitlichen Scheidengewölbe. Für die parametritische Provenienz spricht der seitliche Sitz des Tumors. Bei Perimetritis (peritonäalen Exsudat) befindet sich die Resistenz zuerst im Douglasischen Raume, der Uterus ist deutlich median antepontirt, die Scheide ist gleichsam von der Portio hinten abgewickelt, so dass die hintere Lippe ganz auffallend



186.

Kleines rechtsseitiges parametritisches Exsudat.

a linkes Ligamentum latum, b linke Douglasische Falte, c rechte Douglasische Falte, e Mastdarm, d rechtes Ligamentum latum durch ein Exsudat des rechten Parametriums ausgedehnt.

kurz oder verstrichen ist. Liegt die Resistenz vorn, so muss man sorgfältig bei leerer Blase combinirt palpiren, um nicht den Tumor für einen anteflectirten vergrösserten Uterus zu halten. Nicht selten liegt ein Tumor, das Becken überdachend, seitlich neben dem anteventirten, vergrösserten Uterus fast von der Form des Uterus, sodass man im ersten Moment zweifelhaft ist, was Uterus und was Tumor ist. Sehr selten aber geht der Tumor so continuirlich in den Uterus über, dass es ganz unmöglich wäre, eine Grenze, eine Furche zwischen beiden zu fühlen. Die Tumoren neben dem Uterus, die man vom Scheidengewölbe fühlt, kann man zwar bei combinirter Untersuchung zwischen die Hände bekommen, fühlt sie aber, wenn sie nicht sehr gross sind, von aussen bei der Abdominalpalpation oft auch nicht. Wird das Ligamentum latum aufgebläht, so rückt der Tumor nach oben. Seitlich vom Uterus liegt ein meist ovaler, nicht immer ganz regelmässiger, aber

doch nie kleinhöckeriger Körper. Ich habe schon eine solche Parametritis am oberen Uteruswinkel für einen Adnextumor gehalten und bei der Operation den ganzen parametritischen Tumor sammt dem Ovarium und der Tube extirpirt. Solche Tumoren werden oft sehr gross, sodass man übermannskopfgrosse, unverschiebliche Eitercysten an der Seite des Bauches eröffnet.

Ein über das Poupartische Band nach oben wachsender Tumor ist am oberen Ende nicht etwa dick, sondern mitunter ganz scharfrandig, sodass man die Bauchdecken hinter ihm, wie unter den Lebertrand etwas einstülpen kann. Dabei ist der Tumor sehr hart, brettmäßig und nicht sehr empfindlich.



187.

Dasselbe Exsudat. grösser geworden.

Den Uterus fühlt man bei einseitigem Tumor seitlich verdrängt. Bei Parametritiden, die primär vorn entstehen und zwischen Bauchwand und Blase sich nach dem Nabel zu erstrecken, wird der Uterus oft von Tag zu Tag mehr erhoben, sodass er auffallend gross erscheint.

Sehr wichtig für die Diagnose ist die Entstehung ohne erhebliche Schmerzen. Der Streit, ob ein Tumor, der ein Entzündungsproduct ist, intraperitonäal oder extraperitonäal liegt, ist nicht so schwer zu entscheiden, als gemeinhin angenommen wird. Entstand der Tumor ohne Schmerzen, also ohne peritonäale Symptome, war der Tumor nie druckempfindlich, so muss er im Subserosium entstanden sein. Wichtig ist der seitliche Sitz, oder überhaupt der Umstand, dass der Tumor da gefunden wird, wo nach den anatomischen Verhältnissen bei Parametritis ein Tumor zu erwarten ist (vgl. S. 369).

Sieht man die Fälle erst nach längerem Bestande bei heruntergekommenen Patientinnen, so kann man auch an Myome oder an bösartige Neubildungen, z. B. Sarcome des Uterus resp. des Retroperitonäal-

raumes denken. Der Specialist bekommt von Zeit zu Zeit Fälle von parametritischen Exsudaten mit dieser Diagnose zugeschickt. Aus der einmaligen Untersuchung ist es dann kaum möglich, sofort ins Klare zu kommen, oft ist es nöthig, zu narcotisiren, um die Grenzen des Tumors deutlich zu fühlen. Jedenfalls wird der Verlauf die Diagnose stellen lassen.

Ein Fibrom oder ein Ovarientumor wird wegen seiner Form und seines Sitzes nur dann für ein Exsudat gehalten werden können, wenn er seitlich und unten auf dem Beckenboden fixirt ist. Ein sehr grosser parametritischer Tumor kann oben bis an die Niere und unten bis in die Scheide ragen. Er liegt hinter dem Colon, sodass die Percussion seitlich hinten überall Dämpfung nachweist. Fieber und Pulsbeschleunigung besteht fast stets bei grossen Eiteransammlungen, wenn man nur wochenlang genau beobachtet. Der Tumor ist nicht verschieblich, wenn er es auch manchmal deshalb scheint, weil er eindrückbar ist. Bei jedem derartigen grossen Tumor, der von der Scheide aus deutlich zu fühlen ist, muss man an einen grossen Abscess denken, auch wenn die Anamnese, wie es so oft der Fall, ganz dunkel ist. Eine Probepunction, die Eiter entleert, klärt den Fall am schnellsten auf. Schwierigkeiten erwachsen auch dann für die Diagnose, wenn das parametritische Exsudat symptomlos längere Zeit bestand und nur der Durchbruch nach inneren Organen hin Erscheinungen macht. So kann eine ganz floride Peritonitis bei Verjauchung und Durchbruch nach der Peritonäalhöhle plötzlich entstehen. Dies ist sehr selten. Aber Durchbrüche in Blase und Mastdarm sind häufig. Wie schon bei den Symptomen auseinandergesetzt, sind die subjectiven Erscheinungen dabei sehr verschieden, die objectiven aber werden stets dieselben sein. Gehen Eiter und Blutmassen — blutig ist der Eiter in diesen Fällen zu Anfang stets — mit dem Urin ab, wird dann der Urin in ganz kurzen Zwischenräumen wieder eiterfrei, ganz klar, wechselt also klarer Urin mit eitrigem Urin in kurzen Pausen ab, so kann kein Blasenkatarrh vorliegen. Sieht man die Fälle erst dann, wenn Flatus und Koth mit dem Urin abgehen — bei Darmblasencommunication — dann lehrt die mikroskopische Untersuchung des Urins sofort, um was es sich handelt. Die Pflanzen- bzw. Speisereste namentlich quergestreifte Muskelfasern sind leicht zu erkennen. Die Localität, wo der Abscess in die Blase sich öffnet, ist kaum festzustellen, indessen hat sie auch wenig Interesse, da man von dieser Oeffnung aus doch nicht therapeutisch eingreifen kann. Vielmehr muss man suchen, anderswo eine Gegenöffnung zu machen. Sobald dies geschehen und sobald der Eiter einen bequemen Ausflusscanal hat, schliesst sich die Blasenöffnung stets von selbst. Fast momentan wird und bleibt der Urin klar.

Auch vom Mastdarm aus ist das Loch zu fühlen, wenn man in der Narcose sorgfältig untersucht. In einem Falle fühlte ich eine wohl

2 cm hohe Hervorwölbung, auf deren Höhe das Loch sich befand und sogar mit dem Mastdarmspiegel zur Anschauung gebracht werden konnte. In anderen Fällen findet man hartrandige Oeffnungen, die man mit dem Finger erweitern kann.

Nicht immer deutet Fieber darauf hin, dass es zum Durchbruch kommt; auch ohne irgendwelche deutliche Symptome kann der Durchbruch erfolgen, namentlich dann, wenn es sich nicht um den ersten Durchbruch handelt, sondern um vielfache Fisteln. Wie schwierig die Diagnose mitunter ist, bewies mir ein Fall, wo ich ein parametritisches, vereitertes Exsudat diagnosticirt hatte, und bei der Obduction (Tod an Pyämie) ein mit vielen Fistelgängen durchsetztes, vereitertes und verjauchtes, incarcerirtes, grosses Myom der hinteren Cervixwand gefunden wurde. Auch hochsitzende Rectalcarcinome können durch Entzündung und Eiterung in unmittelbarer Umgebung fieberhaft verlaufen und ein parametritisches Exsudat vortäuschen. Dann geben höchstens die Anamnese, die langdauernden Verdauungsbeschwerden, die Unmöglichkeit eines Zusammenhanges mit Puerperium oder Trauma, das Alter der Patientin Anhaltspunkte. Auch findet man manchmal in der Nähe eines Darmcarcinoms im entzündlichen Tumor Luft: emphysematöses Knistern. Dies Symptom habe ich bei Parametritis nie beobachtet.

Kann man aber wirklich die Diagnose nicht stellen und schwankt sie auch bei der täglichen, sorgfältigen Beobachtung hierhin und dahin, so kommt man häufig gerade durch die Resultate der Behandlung schliesslich zur richtigen Diagnose.

Die Prognose ist im Allgemeinen gut. Freilich existiren mancherlei oben besprochene Gefahren. Erlauben es aber die äusseren Verhältnisse, rationell zu behandeln, so ist die frische wie die alte Parametritis ein Leiden, das heilbar ist.

Behandlung.

Zunächst ist daran zu erinnern, dass die Prophylaxe in Antisepsis bei der Leitung von Geburten und Aborten, sowie bei jeder, auch der kleinsten, gynäkologischen Manipulation besteht. Dann ist die Behandlung eine andere, wenn wir das Entstehen eines Exsudats beobachten, seine Ausbreitung und Vergrösserung verhüten, und wenn wir ein altes Exsudat beseitigen wollen.

Beim fieberhaften Beginn sind eine Eisblase auf den Leib, Priessnitz'sche Umschläge am Platze. Sie haben auch den Vortheil, dass sie unruhige Patientinnen zum Stillliegen nöthigen. Aus diesem Grunde oft allein ist ihre Verordnung wünschenswerth. Vor allem ist Opium von Erfolg. Ist hohes Fieber vorhanden, so wird dasselbe nach allgemeinen Regeln behandelt. Vom ersten Tage an ist sorgfältig für ge-

nügende Stuhlentleerung zu sorgen, falls nicht eine complicirende Peritonitis die Abführmittel contraindicirt. Man darf bei einer lange dauernden Parametritis das Allgemeinbefinden über das locale Leiden nicht vergessen. Oft ist local jede Therapie nutz- und erfolglos, während es wohl gelingt, durch raffinierte Sorgfalt in der Ernährung mit dem Allgemeinbefinden auch eine Besserung des localen Leidens, eine grössere Energie in den Resorptionsvorgängen zu erreichen. Es ist auffallend, dass gerade bei Parametritis oft der Magen ganz besonders geschwächt ist.

Nicht selten besteht bei einem unaufhaltsam sich bildenden, parametritischen Exsudat die ganze Kunst der Behandlung darin, die Verdauung zu regeln und durch die ärztliche Autorität die Patientin zur Schonung und zum Bettliegen zu veranlassen.

Um alte Exsudate zu verkleinern, d. i. zur Resorption zu bringen, haben wir verschiedene Mittel. Die wirksamsten sind Soolsitzbäder, Glycerintamponade, heisse Injectionen und Einpackung des Leibes beziehungsweise der Beckengegend in feucht-warme Umschläge. Die warmen Vollbäder sind mit der allergrössten Vorsicht zu gebrauchen. Niemals ist eine derartige Kur ohne genaueste badeärztliche Direction zu gestatten. Ein Vollbad von $\frac{1}{2}$ Stunde ist durchaus nichts Indifferentes. Manche Patientin wird dadurch im höchsten Grade nervös, aufgereggt, und ist nach einer schlecht geleiteten Badekur viel elender als vorher, ohne dass das Exsudat wesentlich abgenommen hat. Den Körper weniger angreifend sind Soolsitzbäder. Alte Exsudate schwinden dabei oft in wenigen Wochen. Der Arzt muss minutiös genau alles Detail vorschreiben. Mit der alleinigen Anordnung „Sitzbäder nehmen“ ist das Wenigste gethan. Die Patientin badet am besten Abends. Dem Sitzbad von zwei Eimern wird ein Kilo vorher gelöstes Seesalz oder Mutterlaugensalz zugesetzt. Ein solches Bad kann in der Armenpraxis drei bis vier Mal gebraucht werden.

Das Bad sei nicht unter 26° , nicht über 30° R. warm, zwischen diesen Wärmegraden kann man schwanken. Bei frischen Exsudaten nimmt man kühlere, bei älteren wärmere Bäder. Die Patientin setzt sich, für die Nacht angekleidet, in das Bad. Ein Mantel oder Tuch liegt um die Badende und die Badewanne. Letztere wird dicht an das Bett gestellt. Das Zimmer habe während des Badens eine Temperatur von 15° R. Im Bett der Patientin liegt ein wollenes Tuch, darüber ein Leinentuch, auf beiden steht eine Wärmflasche. Die Patientin bleibt 10 bis 20 Minuten im Bad. Erhebt sie sich, wobei schwache Frauen unterstützt werden müssen, so wird flüchtig abgetrocknet. Die Patientin legt sich sofort in das erwärmte Bett. Das Leinentuch saugt den Rest

der Feuchtigkeit an. Die Patientin trocknet sich unter der Bettdecke noch vollends ab. Dann wird das Leinentuch und nach einiger Zeit das wollene Tuch entfernt.

Zunächst lässt man in der Woche drei Sitzbäder gebrauchen, später, falls sich die Patientin wohler fühlt, wird, allmählich steigend, täglich ein Sitzbad verabfolgt.

Die Scheidenirrigationen nimmt die Patientin am besten liegend vor. Es wird ein Eimer oder Topf mit Soole präparirt, dieselbe hat eine Temperatur von 32 bis 36° R. Die Hülfe leistende Person füllt einen Irrigator, die Patientin führt sich das Rohr in die Scheide ein. Nun wird fortwährend Soole in den Irrigator nachgeschüttet, bis mindestens 5 bis 8 Liter verbraucht sind. Der Unterschieber ist mit Abflussvorrichtung zu versehen, um das häufige Erheben und den Lagewechsel unnöthig zu machen.

Man kann mit dem Hitzegrade des Irrigationswassers bis zu 36° R. steigen und stundenlang fortgesetzt irrigiren. Ist der Schlauch des Irrigators sehr lang, so kühlt sich das durchfliessende Wasser um $\frac{1}{2}$ bis 2° wie in einer Kühlschlange ab.

Auch bei dieser Behandlungsmethode muss die Kranke, wenigstens anfangs, täglich controlirt werden. Die Heisswasserinjectionen sind durchaus keine Panacee. Oft muss man nach drei- bis viermaliger Anwendung wegen beginnenden Fiebers oder wegen Schmerzen diese Behandlung wieder einstellen. In vielen Fällen sieht man allerdings wunderbare Erfolge. Exsudate oder Exsudatreste, die trotz aller Behandlung jahrelang unverändert bestanden, schwinden nach Heisswasserinjectionen binnen drei bis vier Wochen völlig. Verträgt die Patientin die Injectionen gut, so kann man selbst zweimal am Tage irrigiren lassen. Stets muss aber die Patientin nach der Spülung ein bis zwei Stunden wohlzugedeckt liegen.

Die Priessnitz'schen Umschläge müssen nicht nur auf dem Leibe liegen, sondern um das ganze Becken herumgewickelt werden. Diese Umschläge können permanent liegen, sie müssen das Ersatzmittel jeder localen Therapie sein, wenn die Patientin sich nicht bewegen kann, bezw. mit hohem Fieber zu Bett liegt. Entstehen bei Soole Ekzeme, so wende man Wasser an. Auch schwache desinficirende Lösungen sind mit Vortheil zu gebrauchen, z. B. 1%₀ Carbol-, $\frac{1}{20}$ %₀ Sublimatlösung.

Bei alten hartnäckigen Exsudaten kann man eine Kur aus allen drei geschilderten Methoden combiniren. Freilich erstreckt sich mitunter die Behandlung eines alten Exsudates über 1 bis 1 $\frac{1}{2}$ Jahr. Auch dann sind zwar die Symptome beseitigt, aber ein sogenannter

Exsudatrest, eine Narbe, oder wenigstens eine Verlagerung des Uterus bleibt zurück.

Ausser den genannten Mitteln sind eine grosse Menge anderer therapeutischer Vorschläge gemacht. So vor Allem die Anwendung der Jodpräparate. Man hat sowohl Jodtinctur auf den Unterleib als auch auf das Scheidengewölbe gepinselt, je nachdem man auf das Exsudat hier oder dort eher einzuwirken hoffte. Auch Tampons mit Jodkalilösung, Jodglycerin, Jodoformglycerin oder Ichthyolglycerin 1:10 werden angewendet. Einen wirklichen, allein auf diese Mittel zu beziehenden Erfolg habe ich nie gesehen. Auch vom Mastdarm aus suchte man durch kalte oder warme Klysmata auf die Resorption einzuwirken. Leider ist die Behandlung eines parametritischen Exsudates oft so langwierig, dass man übergenuß Zeit hat, alle diese Mittel durchzuprobieren.

In der neuen Zeit ist Massage vorgeschlagen, von den guten Erfolgen hört man viel, von den schlechten weniger und doch sind sie nicht selten. Jedenfalls darf man nur bei alten Exsudatresten die Massage anwenden; dann hat man allerdings vortreffliche Resultate. Feste Narben werden dehnbar und verschwinden, der Uterus wird allmählich beweglich und Heilung tritt ein. Andererseits habe ich aber bei sehr hysterischen Frauen durch Massage Zustände entstehen sehen, die fast an Psychosen grenzten. Macht die Massage Schmerzen, namentlich Schmerzen die tagelang nach einer Sitzung andauern, so ist sie gewiss contraindicirt.

Nähert sich ein parametritisches Exsudat irgendwo der Oberfläche, sodass man den Eiter nachweist, oder findet man durch die Probenpunction bei einem aller Therapie trotzen Exsudate flüssigen Eiter, so entleert man ihn durch Einschnitt, nach chirurgischen Regeln.

Ganz frische parametritische Tumoren, wenn sie Kindskopfgrösse erreicht haben, kann man nur von der Scheide aus entleeren, weil in diesem frühen Stadium das Exsudat noch am Uterusrande im sogenannten Parametrium liegt.

Diese Operation habe ich öfter mit Glück gemacht, jedoch ist sie recht schwierig. Ich verfähre folgendermaassen: über der am meisten hervorragenden Partie des parametritischen Tumors wird eine Incision in die Scheide gemacht. Die spritzenden Gefässe werden sofort durch Umstechung geschlossen. Der Finger touchirt in dem Loch, um wieder das Exsudat zu fühlen; sehr vorsichtig, präparatorisch arbeitet sich das Messer tiefer. Jedes spritzende Gefäss oder jede stark blutende Gewebspartie wird erst umstochen, ehe man weiter schneidet. Fließt der Eiter aus, so dilatirt man mit dem Finger oder der gespreizten Kornzange die Oeffnung. Unter sehr geringem Wasserdruck wird mit

dem Uteruskatheter ausgespült. Der Finger tastet die Höhle vorsichtig aus, etwaige enge Stellen zwischen den einzelnen Buchten des Abscesses erweiternd. Nach dem Abfluss wird mit Jodoformgaze die Höhle ausgestopft. Dann wird ein Sandsack auf den Leib gelegt.

Die Nachbehandlung besteht in vorsichtigen Spülungen. Nach jeder Spülung ist wieder zu tamponiren, damit sich nicht der Weg nach aussen verlegt. Hat der Eiterabfluss völlig aufgehört, so genügen Vaginalspülungen, bei Fieber muss aber die Abscesshöhle irrigirt werden. Den Uterus ganz oder partiell zu extirpiren, um den Abfluss zu garantiren, halte ich nicht für nöthig. Eine sorgfältige Nachbehandlung hält die Oeffnung auch ohne dies offen.

B. Neubildungen im Subserosium des Beckens.

Abgesehen von den entzündlichen Tumoren, den Hämatomen und den regionären Metastasen beim Uteruscarcinom kommen im Beckenbindegewebe wenig Geschwulstbildungen vor.

Der Echinokokkus entsteht primär zwischen Uterus und Mastdarm subperitonäal. Er wächst wie ein parametritisches Exsudat, gelangt aber auch unter das Perimetrium. Auch durch Druckusur schafft er sich Raum, sodass er selbst die Uteruswand durchbricht. Ist er klein, so fühlt man hinter dem Uterus, die Scheide vorwölbend, eine prall elastische Cyste, welche den Eindruck einer gewöhnlichen Vaginalcyste macht. Nur der Umstand, dass die vermeintliche Cyste hinter dem Uterus nach oben gestiegen ist, und dass man nach Eröffnung mit dem Finger weit hinaufreicht, sowie der Abgang der gläsern-weisslichen, leicht zerreisslichen Membranen, spricht für Echinokokkus. Die mikroskopische Untersuchung stellt dann den Fall klar.

Auch ohne Vereiterung erfolgt spontaner Durchbruch in den Mastdarm, die Scheide, den Uterus oder die Blase, dann ist die Diagnose aus den abgehenden Blasen leicht zu stellen. Auch eine Probeaspiration bzw. Probeaspiration mit einer kleinen Spritze ist zu gestatten. Die chemische Untersuchung ergibt klare eiweissfreie Flüssigkeit, geringes specifisches Gewicht, Traubenzucker, Bernsteinsäure. Mikroskopisch findet man die parallelen Streifen der Chitinkapsel und, allerdings selten, Haken.

Verjaucht der Echinokokkus, was bei der Nähe des Darms leicht eintritt, so ist die Höhle zu erweitern, auszuspülen und zu drainiren.

Ebenso wie in dem Lig. rot. Myome vorkommen, ist ihre Entwicklung wegen des bindegewebig muskulösen Kernes auch im Lig. lat. möglich. Nicht selten wachsen seitlich im Uterus entwickelte Myome wie parametrische Exsudate in das Ligamentum latum hinein. Sind diese Geschwülste gross, so verdrängen sie den Uterus seitlich und nach

oben. Auch Cystenmyome können vom Subserosium bzw. dem Kern des Lig. lat. entstehen. Dies sind Geschwülste, deren Entfernung durch Enucleation S. 322 beschrieben ist.

Vom Knochen können ebenfalls Fibrome, wie von der Schädelbasis, ausgehen. Mehrere Fälle von Geburtscomplicationen sind früher beschrieben, bei denen grosse Fibrome vom Periost oder den Beckensynchondrosen entsprangen. Neuere Fälle kenne ich nicht.

Enchondrome und retroperitonäale Sarcome, Exostosen und Cysten der Beckenknochen bilden ebenfalls grosse, theils sehr feste, theils weichere, von der Vagina aus zu fühlende Geschwülste. Die Sarcome wachsen mitunter überraschend schnell.

Auch kann ein Mastdarmcarcinom nach vorn wachsen, ein retroperitonäales Carcinom werden, oder zu secundärem Scheiden- oder Uteruscarcinom führen. Spiegelberg sah auch einen Fall von Hydrorrhachis, bei der die Geschwulst auf der vorderen Kreuzbeinseite sass. Sie wurde eröffnet und die Kranke starb an Meningitis. Ich habe einen grossen Abscess im seitlichen Laquear eröffnet, der sich als grosse periproctische, paravaginale Eiterung herausstellte.

In allen diesen Fällen ist die Exploration per anum nothwendig. Dadurch wird die Differentialdiagnose gestellt, ob eine Geschwulst vom Kreuzbein ausgeht oder vor dem Mastdarm im Cavum Douglasii liegt.

Vor Allem die Reaction des Allgemeinbefindens auf eine Geschwulstbildung entscheidet, ob es sich um eine bösartige Neubildung handelt. Wächst ein Tumor ununterbrochen, wird er höckerig, stellt sich Ascites ein, entsteht Beeinträchtigung der Functionen benachbarter Organe, so wird die Diagnose nicht schwanken.

Wenn möglich, so ist jede Geschwulst operativ zu entfernen. Im anderen Falle ist sie symptomatisch zu behandeln.

Cysten der Ligamenta lata, parovariale Cysten gehen von dem Nebeneierstock aus. Ihre Diagnose und Therapie wird im Capitel XI besprochen.

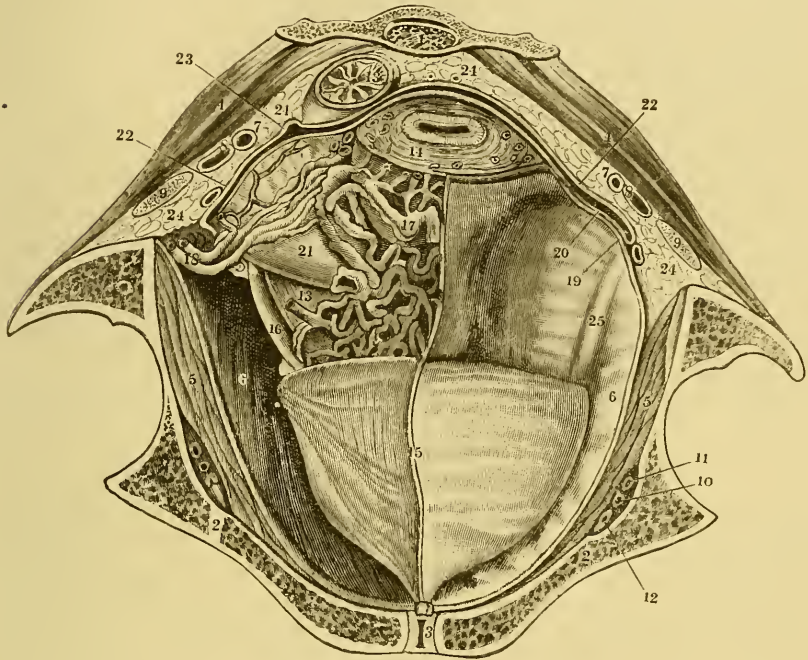
C. Perimetritis.

Anatomie und Aetiologie.

Die Perimetritis ist eine Entzündung des serösen Ueberzuges des Uterus. Doch giebt es kaum einen Fall, bei welchem nicht die benachbarten Partien des Peritonäums mit in den pathologischen Process gezogen sind. Wie man sich deshalb daran gewöhnt hat, die Entzündungen des gesammten subserösen Beckenbindegewebes mit dem Namen Parametritis zu bezeichnen, so nennt man auch peritonäale Entzündungen, welche das Peritonäum des Beckenbodens betreffen: Perimetritis. Richtiger freilich ist der Name Pelveoperitonitis.

Zunächst muss ich einige anatomische Bemerkungen vorausschicken.

In der Luschka entnommenen Figur 188 sind die anatomischen Verhältnisse dargestellt. Das Präparat stammt von einer Leiche, die im Liegen zum Gefrieren gebracht wurde. Demnach ist der Uterus,



188.

Horizontaler, schräger Schnitt durch die Längsachse der Musculi pyri-
formis und durch den dritten Sacralwirbel nach Luschka.

1. Dritter Sacralwirbel. 2. 2. Horizontaler Schambeinast. 3. Symphyse. 4. 4. Musculus pyri-
formis. 5. 5. Musculus obturator internus. 6. Levator ani. 7. Arteria glutaea superior.
8. Vena glutaea superior. 9. Nervus ischiadicus. 10. Arteria obturatoria. 11. Vena obtu-
ratoria. 12. Nervus obturatorius. 13. Mastdarm. 14. Uterus, dessen linke vordere Seite vom
Peritonäum überzogen, dessen rechte vom Peritonäum entkleidet ist. 15. Harnblase.
16. Ureter. 17. Unter dem Peritonäum und der oberflächlichen Muskelschicht des Uterus
sich ausbreitendes Venengeflecht. 18. Zwischen den Blättern des Lig. uteri latum einge-
geschlossen gewesenes, zur Bildung der Vena spermatica interna führendes Venengeflecht.
19. Vorderes Blatt des linken breiten Mutterbandes. 20. Hinteres Blatt des linken breiten
Mutterbandes. 21. Hinteres Blatt des rechten breiten Mutterbandes. 22. Hintere Peritonäal-
wand des Cavum Douglasii. 23. Der zu einer engen Spalte reducirt Douglasische
Raum. 24. Fettreiches Zellstofflager, welches mit dem subperitonäalen Zellstoff des auf
der rechten Seite freigelegten Cavum pelvis subperitoneale continuirlich ist. 25. Der linke
unter dem Peritonäum liegende Ureter.

dem Gesetz der Schwere folgend, nach hinten gesunken und hat sich
an das Parietalperitonäum angelegt. Der Douglasische Raum ist
zu einer schmalen Spalte reducirt (23). Dagegen hat sich die stark
zusammengezogene Blase vom Uterus abgezogen. Rechts ist das Pe-

ritonäum entfernt, links deckt es die Beckenorgane. Rechts erblickt man also das Subserosium, und in ihm, nach Entfernung des Bindegewebes und Fettes die Venengeflechte der Spermatica (18). Von dem Lig. latum fehlt die vordere Platte rechts, sodass man die vordere bzw. innere Fläche der hinteren Platte erblickt (21). Vor dem Uterus befinden sich ebenfalls starke uterine Venenplexus (17). Würde also in den beschriebenen Localitäten rechts eine Entzündung entstehen oder ein Entzündungsproduct lagern, so handelte es sich um Parametritis: Beckenbindegewebsentzündung. Platzte eine der dargestellten Venen so entstände ein Hämatom des Beckenzellgewebes.

Auf der linken Seite erblicken wir eine Grube, in der die Zahlen 19 und 20 stehen, dies ist die linke Hälfte der Excavatio vesicouterina, hinten begrenzt von dem Ligamentum latum und der vorderen Fläche des Uterus. Läge hier ein Entzündungsproduct oder befände sich dasselbe in der Spalte 23, zwischen 20 und 22, dem Douglasischen Raume, und verdrängte es den Uterus 14 bis an die Symphyse 3, so handelte es sich um eine intraperitonäale oder perimetritische Entzündung. An derselben Stelle lagerndes Blut bildete eine Hämatocèle.

Die Aetiologie der Perimetritis ist eine sehr mannigfaltige. Zunächst kann eine Vergrößerung des Uterus, eine venöse Hyperämie desselben, den serösen Ueberzug in Mitleidenschaft ziehen. Wir müssen uns vorstellen, dass der zu schwere Uterus bei seiner physiologischen Lageveränderung das Peritonäum lädirt, sowohl am Perimetrium selbst als auch an den Stellen, gegen welche der Uterus drückt. Die Stauung wiederum ist die Folge von Circulationsstörungen. Namentlich bei der Retroflexio wird Hyperämie des Uterus, Stauung im Fundus und Behinderung der physiologischen Uterusbewegungen leicht zusammentreffen. Ist das Peritonäum lädirt, so kommt es zu Verklebungen. Sie sind zunächst flächenartige, denn ein freier Raum, durch welchen eine Pseudomembran von einem Ort zum andern fliegen könnte, ist nicht vorhanden. Ist z. B. der Uterus hinten mit dem Douglasischen Raume nicht zu fest verklebt, und nimmt er trotzdem künstlich oder spontan seine normale Lage wieder ein, oder vergrössert er sich in der Schwangerschaft, so wird die flächenartige Adhäsion ausgezogen, sie wird ein Strang. Je mehr der Strang oder das Band ausgezogen wird, um so weniger wird es ernährt. Dadurch rareficirt die Pseudomembran und zieht schliesslich als spinnewebartiges, dünnes Häutchen vom Uterus nach der Stelle, wo der Uterus angeheftet war. Auch die Ovarien, auf der Oberfläche unregelmässig, vergrössert, schwer, nach unten sinkend, kommen an Orte, wo sie mechanisch reizen, so z. B. zwischen Rectum und Uterus. Dann entstehen zwischen den Ovarien

und der Umgebung Adhäsionen. Lagert sich später der Uterus richtig, so zieht er das an anderen Orten adhärenthe Ovarium nur unvollständig nach. Oder eine schrumpfende Pseudomembran, an oder über das Ovarium hinziehend, verhindert das Organ seine physiologische Lage einzunehmen. Noch häufiger findet dieser Vorgang an den Tuben statt. Hier spielt der infectiöse Tubeninhalte, der aus dem Ostium abdominale ausfliesst, eine grosse Rolle. Oder eine Endosalpingitis setzt sich durch die dünne Tubenwand auf den Peritonäalüberzug fort. Ueberhaupt ist es möglich, wenn man eine rein mechanische Entstehung der Adhäsionen leugnen will, anzunehmen, dass auf dem Lymphwege von der Endometritis aus sich eine Entzündung des Lymphgefässsystems, zu dem ja auch das Peritonäum gehört, ausbildet. Das Resultat sind Veränderungen an den Adnexen, bei denen das Ligamentum ovarii und die Tuben sich um die Achse drehen, zusammenbiegen, verschieben, fesseln, abknicken, verzerren, langziehen oder fixiren.

Chronische Obstruction, Entzündung der Darmwand bei Typhlitis bewirken ebenfalls Adhäsionen. Auch ohne jede Infection einfach durch die Circulationsstörung bei Dysmenorrhoe und chronischer Metritis kann Perimetritis entstehen.

In ähnlicher Weise entsteht eine Perimetritis in Folge von acuten Circulationsstörungen. So kann es bei starken Erkältungen zur Zeit der Menstruation zu ganz acuter Entzündung des Uterus, seines Ueberzuges und des Pelveoperitonäums kommen. Mag es auch unmodern sein, Derartiges zu glauben, so lehrt doch die Praxis zu häufig diesen Zusammenhang.

Ein anderes ätiologisches Moment geben Neubildungen im Peritonäalraum ab. Bei ihnen ist die Hyperämie und die mechanische Reizung ebenfalls von Wichtigkeit. So entstehen an harten Dermoidcysten des Ovariums und an festen subperitonäalen Uterusmyomen, namentlich, wenn sie, im Douglasischen Raume liegend, den Uterus in seinen physiologischen Bewegungen hindern, perimetritische Verwachsungen. Bei Carcinomen, welche den Körper durchwuchern, findet man stets Adhäsionen, oft so bedeutend, dass der Douglasische Raum völlig fehlt. Ja selbst lang liegende Pessarien, welche stark gegen das hintere Scheidengewölbe drücken, führen zur Verklebung im Douglasischen Raume. Auch beim Prolapsus uteri ohne und mit Inversion sind oft im tiefen Trichter des Beckengrundes vielfache Verklebungen vorhanden. Ob sie rein mechanisch oder als Folge einer Infection entstanden sind, lässt sich nicht entscheiden.

Die vorderen Parietaladhäsionen grosser Ovarialtumoren muss man ebenfalls auf mechanische Einflüsse beziehen.

Geradeso wie Neubildungen reizen auch Blutcoagula aus einer geplatzten Tubenschwangerschaft das Peritonäum zur Adhäsionsbildung.

In allen diesen Fällen entstehen deshalb Verwachsungen, weil das Peritonäalendothel nicht mehr physiologisch functionirt. Die physiologische Function besteht darin, Verwachsungen zu verhüten und das Gleiten eines Peritonäalorgans am andern zu ermöglichen. Sobald irgendwo das Peritonäalendothel durch Necrobiose, Trauma, Circulations-Ernährungsstörung oder Infection seine Vitalität verloren hat, tritt Verwachsung dann ein, wenn dasselbe am gegenüberliegenden Peritonäum gleicherweise der Fall ist. Ist eine lädirte Stelle des Peritonäums vom intacten Peritonäum umgeben, so verwächst das normale, gegenüberliegende Peritonäum nicht. Ich fand z. B. bei einer zufällig an intercurrenter Pneumonie am sechsten Tage gestorbenen doppelseitig Ovariotomirten beide Stümpfe völlig frei, nirgends adhärent.

Ferner kann Perimetritis durch Fortleitung einer infectiösen intrauterinen Entzündung entstehen, so nach allen intrauterinen Manipulationen, nach ungeschicktem Sondiren mit festen, rauhen oder unreinen Sonden, nach zu grossen, sich mit der Spitze in den Fundus einbohrenden Intrauterinpressarien, nach Auskratzen des Uterus und Enucleation von Myomen aus der Tiefe des Uterusparenchyms, nach Pressschwamm- oder Laminariabehandlung. Weshalb einmal eine Parametritis entsteht, ein ander Mal eine Perimetritis, wird sich nicht eruiren lassen. Stets aber wird man als Gesetz aufstellen können, dass, wenn einmal die eine Art der Entzündung dagewesen ist, diese Form der Krankheit später leicht als Recidiv eintritt.

Sodann wird Perimetritis häufig nach Tripperinfection beobachtet.

Ferner ist die Perimetritis die Complication einer Parametritis. Richtiger ausgedrückt: eine gemeinsame schädliche Ursache — Infection — bewirkt sowohl eine Entzündung des Bindegewebes: Parametrium, als des serösen Ueberzuges: Perimetrium bezw. Pelveoperitonäum. Auch das Endresultat des pathologischen Vorgangs gehört beiden Krankheiten oder wenigstens der einen mehr als der andern an, sodass also eitrige Tumoren vorkommen, bei denen sicher die vielfachen Adhäsionen über dem Tumor den peritonitischen, die charakteristische Durchbruchsstelle oder unmittelbare Lage auf den Nerven und Gefässen der hintern Beckenwand den parametritischen, subserösen Sitz beweisen. Interessant sind auch die Fälle, wo zweifellos die Krankheit zunächst eine Parametritis war. Das darüberliegende Peritonäum aber wurde durch die darunter liegende Entzündung so alterirt, dass es seine Function: die Resorptionsfähigkeit einbüsste. Schliesslich wurde das parametritische Exsudat resorbirt, und es blieb als Endresultat des durch viele Monate

sich abspielenden Processes eine Peritonäalcyste, ein abgesacktes seröses, nicht eitriges Exsudat zurück. Dies Exsudat war auch niemals eitrig, denn sonst würde das Serum resorbirt und der Eiter zurückgeblieben sein, nicht umgekehrt.

Die Lageveränderungen, welche Tuben und Ovarien durch die Adhäsionen eingehen, lassen sich in ihrer Mannigfaltigkeit auch nicht entfernt schildern. Oft sind es nur wenige Membranen, welche ein Ovarium verzerren und ankleben, oft auch eine förmliche Kapsel, aus der das glatte, vergrößerte Ovarium, wie der Rücken eines kleinen, extrauterinen Fötus aus der geplatzten Tube, hervorleuchtet. Oder das Ovarium ist so in die Schwarten und Häute der perimetritischen Producte eingebettet, dass man die grösste Mühe hat, es überhaupt aufzufinden. So kann das linke Ovarium in einer Biegung der Flexura sigmoidea liegen, das rechte in einer Exsudatmasse mit dem Processus vermiformis verwachsen sein. Ja es kommt vor, dass das Ovarium selbst bei der Section kaum zu finden ist.

Im Wochenbette bildet die Perimetritis und Pelveoperitonitis oft das Anfangsstadium der universellen Peritonitis. In gynäkologischen Fällen ist die zur universellen, exsudativen Peritonitis fortschreitende Perimetritis sehr selten, wohl aber beobachtet man eine ganz acute, perniciöse, septische Peritonitis als Folge von Infection oder Perforation. Fälle von universeller Peritonitis, die in fünf bis sechs Tagen zum Tode führten, habe ich nach Pressschwammanwendung früher mehrfach gesehen. Die Infection pflanzt sich durch die Tube fort. Bei frischen Sectionen kann man den Zusammenhang mit jauchiger Endometritis und Endosalpingitis nachweisen. Hier sehen sämtliche Gedärme bräunlich aus, die Venen der Därme sind strotzend gefüllt, die Abdominalhöhle enthält wenig blutig-seröse, dünne, bräunliche Flüssigkeit, das Peritonäum hat seinen Glanz eingebüsst (vgl. S. 33). Derartige Fälle von Infection mit pathogenen Kokken sind vor der Antisepsis fast bei allen intrauterinen gynäkologischen Operationen hin und wieder vorgekommen.

Auch bei Perimetritis kommt es zu circumscripten Eiterungen, zu abgekapselten Eiterheerden, Abdominalcavernen, als Ausgang einer exsudativen, eitrigten Pelveoperitonitis. Solche Fälle schliessen sich an Tubeneiterungen an. Der Eiter fliesst aus dem Fimbrienende aus. Er liegt an der tiefsten Stelle des Peritonäalraumes hinten im Cavum Douglasii, aber auch seitlich, abgekapselt, neben dem Fimbrienende der Tube.

Je mehr mit der Eitermenge der Druck zunimmt, um so mehr nähert sich die Form des Abscesses der Kugel oder dem Ovoid. So wölbt der innere Cystendruck z. B. das Cavum Douglasii tief hinab,

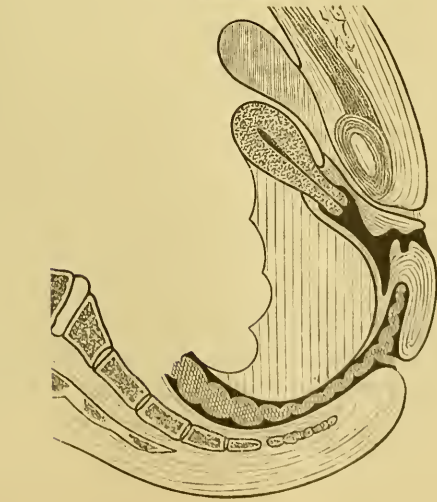
schiebt den Uterus bis dicht an die Symphyse und hebt die nach oben abschliessende Membran hoch nach oben. Die Vagina wird von der Portio hinten gleichsam nach unten abgeklappt, sodass das Exsudat selbst vor die Portio in die Vagina hinein sich vorwölbt. Schliesslich wird die Eitercyste so gross, dass sie den Uterus oben und seitlich überragt und wie ein parametritischer Abscess den Uterus umgiebt. So entstehen Tumoren, die bis zum Nabel reichen und den grössten Theil der Abdominalhöhle einnehmen.

Die den Abscess von der Umgebung scheidende Membran ist meist nicht als eine fortlaufende Membran zu denken, sondern sie wird aus der der Cyste zugekehrten Oberfläche der Därme gebildet, die unter sich verkleben und deren Zwischenräume von dicken Schwarten ausgefüllt sind. Fast wunderbar erscheint es oft, dass die überall aneinander geklebten Dünndärme in ihrer peristaltischen Function nicht gestört sind. Hat man doch Fälle von „Mangel des Peritonäums“ beschrieben, welche sicherlich Nichts sind, als totale Verklebungen sämmtlicher Dünndärme in Folge abgelaufener universeller, adhäsiver Peritonitis.

Nicht immer übrigens muss der Abscess unten liegen, auch an anderen, ganz atypischen Stellen kann eine Abdominalcaverne liegen, so z. B. am Nabel oder im Hypogastrium.

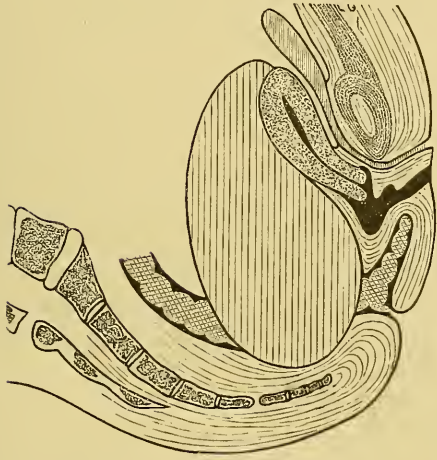
Die Figuren zeigen diese Verhältnisse. In der Figur 189 ist ein intraperitonäales Exsudat dargestellt, welches oben durch unter sich verklebte Dünndarmschlingen vom Cavum peritonaei abgeschlossen ist. Man sieht, wie sehr das Exsudat dem Mastdarm anliegt, sodass der Finger von Mastdarm und Scheide aus das Exsudat in weiter Ausdehnung betasten kann. Nimmt die Eiterquantität bei bestehender Abkapselung mehr und mehr zu, so entsteht die Form des Abscesses, die Figur 190 darstellt. Hier hat der Innendruck zu Abrundung nach allen Seiten geführt. Hinten erstreckt sich der Abscess, den Mastdarm verdrängend, bis in die Nähe des Knochens. Vorn überragt der Abscess etwas den Uterus, überall ist eine pralle Consistenz zu fühlen.

Mehrfach ist die Beobachtung gemacht, dass peritonitische abge-sackte Exsudate verjauchen, dass also bei ihrer künstlichen oder spontanen Eröffnung Gase und übelriechender Eiter erscheinen. Auch Abscesse, welche bei Coxitis auf der Innenwand des Beckens oder in der Psoasscheide von der Wirbelsäule sich senkend entstehen, verjauchen leicht. Bei allen Abscessen in der Nähe des Darms ist dieser Ausgang zu befürchten. Die Fäulnissreger stammen aus dem Darm. Ist es auch nicht anzunehmen, dass durch die gesunde Darmwand Bacterien und Fäulnissgase gelangen, so können sie doch sicher die kranke Darmwand in oder mit weissen Blutkörperchen durchdringen. Ebenso wie man bei universeller Peritonitis die oberen Schichten



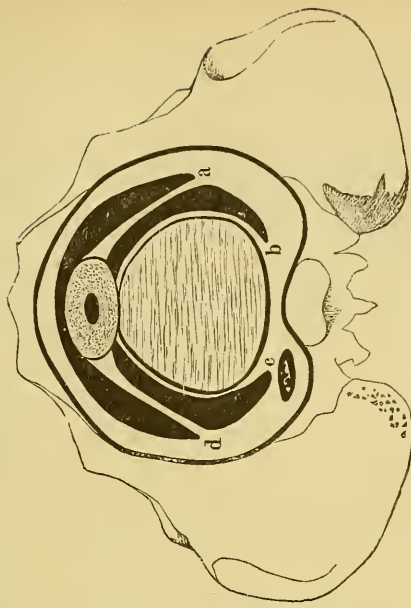
189.

Großes intraperitoneales Exsudat, oben von verklebten Blinddärmen begrenzt.



190.

Intraperitonealer Beckenabscess, das ganze kleine Becken ausfüllend, durch Zunahme des Innendrucks abgerundet.



191.

Derselbe Fall im horizontalen Durchschnitt gezeichnet.
a Ende des linken, d Ende des rechten Ligamentum latum, b e Ligamenta Douglasii, dazwischen das groÙe Exsudat, welches den Uterus ganz vorn an die vortere Beckenwand andrückt.

des Uterus infiltrirt findet, ebenso betheiligt sich an einer Entzündung des serösen Ueberzuges auch die Darmmuscularis. Durch die so infiltrirte, entzündete Darmwand gelangen Fäulniserreger in die Abscesshöhle. Somit verjaucht der Abscess.

Bei der Vereiterung eines Exsudates kommt es auch zur Bildung einer Darmfistel; nach der Aussenfläche des Bauches, nach der Scheide, nach dem Uterus und der Blase sind perimetritische Darmfisteln beobachtet. Die entzündete paralytische Darmpartie buchtet sich in die Abscesshöhle hinein. In der vorgebuchteten Partie bleibt etwas Koth liegen. Die nachschiebenden Kothmassen treiben die Stelle mehr und mehr nach aussen d. h. in den Abscess hinein, es kommt zur Continuitätstrennung; die alten Kothbrocken gelangen in die Abscesshöhle. Dadurch wird der Inhalt jauchig, es entsteht Fieber, die Wand des Abscesses wird entzündet und der Durchbruch nach aussen oder in ein angelagertes Organ erfolgt; Gas, übelriechender Eiter und wenige, alte Kothbrocken entleeren sich. Nach Entleerung des Eiters verengert sich der Abscess mehr und mehr, sodass schliesslich nur ein Fistelgang vorhanden ist. Auch dieser kann sich temporär schliessen. Nicht selten aber tritt in der Tiefe wieder etwas Koth aus und der Vorgang erneuert sich.

Der Durchbruch peritonäaler Abscesse erfolgt auch direct in den Mastdarm, die Blase, die Scheide oder nach der äusseren Haut. Im letzteren Falle kann die Durchbruchstelle handbreit über der Symphyse rechts, links oder auch am Nabel liegen. Dass natürlich, wenn der Durchbruch an einer für Parametritis charakteristischen Stelle stattfindet, die Differentialdiagnose zwischen para- und perimetritischem d. h. extra- oder intraperitonäalem Ursprung oft nicht zu stellen ist, muss nach den Auseinandersetzungen klar sein.

Ausser der adhäsiven und eitrigen Perimetritis kommt noch seröse Perimetritis vor. Freilich gilt diese Bezeichnung nur in Bezug auf das Endproduct. Eine Vermehrung der Peritonäalflüssigkeit ist aus zwei Gründen möglich; entweder ist die Transsudation vermehrt, so bei Lebercirrhose, Herzfehlern, Nierenkrankheiten, oder die Resorptionsfähigkeit ist vermindert. Letzteres scheint bei der chronischen, serösen Peritonitis der Fall zu sein, ohne dass man allerdings diesen Zusammenhang für alle Fälle als richtig hinstellen kann. Wenn in Folge adhäsiver Peritonitis ein Theil des Peritonäums resorptionsunfähig ist, so wird die nicht resorbirte Flüssigkeit hier allmählich zunehmen. Demnach kann sich zwischen Pseudoligamenten Serum ansammeln. Wenn bei der Zunahme der Flüssigkeit entweder durch Druck sich die Membranen aneinander legen, oder durch Recrudescirungen der Entzündung verkleben, so werden abgeschlossene Räume geschaffen, in denen stag-

nirendes, physiologisches Peritonäalsecret zurückbleibt. Auf diese Art entstehen seröse Cysten am Uterus und in der Nähe des Uterus. Fast immer befinden sich derartige Exsudate unten im Becken und sind wohl (vgl. S. 388) die Reste alter Beckenentzündungen. Derartige seröse Cysten sind schon als Ovarialtumoren diagnosticirt und operirt worden. Sie erreichen oft eine bedeutende Grösse, bestehen ziemlich unverändert jahrelang und kehren leider trotz Entleerung leicht wieder. Das Peritonäum hat sowohl die Fähigkeit eingebüsst zu verwachsen, als auch zu resorbiren.

Als letzte Form der Perimetritis möchte ich eine Form erwähnen, für die es Symptome aber kein Substrat gibt. Mehrfach kommen Fälle vor, die man früher „Hyperaesthesia peritonaei“ nannte, d. h. jede Bewegung des Uterus beim Gehen, beim Coitus, mit dem untersuchenden Finger, verursacht der Patientin ganz ausserordentliche Schmerzen. Dabei findet man kein Exsudat, keine Resistenz, nur der allerdings sehr quälende Schmerz lässt sich nachweisen. Es handelt sich wohl um ein Symptom der Hysterie.

Symptome und Verlauf.

Die zur universellen Peritonitis werdende Perimetritis bzw. Pelveoperitonitis, kann bei Perforation des Uterus, Platzen einer eitergefüllten Tube, Fortschreiten einer septischen Endometritis extrapuerperal gerade so bösartig verlaufen wie die rapideste puerperale, septicämische Peritonitis. Die Symptome sind die für die Peritonitis charakteristischen: hohes Fieber, schneller kleiner Puls, enorme, continuirliche, spontane Schmerzen, Druckempfindlichkeit bei der geringsten Berührung, Meteorismus und Stuhlverhaltung in Folge von Darmparalyse, Lähmung der Harnblase, ebenfalls Folge von Durchtränkung der Muskulatur. fliegender schwacher Puls, colossale Respirationsbeschleunigung, Collaps, Kohlensäurevergiftung, Sopor und Tod.

Eigenthümlich ist, dass die Patientin in diesen Fällen durchaus nicht immer richtig localisirt. So bezeichnet sie als die Stelle des grössten Schmerzes die Magen- oder Lebergegend oder verlegt die Schmerzen in das Herz, obwohl man später bei der Section den Beginn unten an der Tube nachweisen kann.

Eine Pelveoperitonitis kann ganz plötzlich entstehen, sodass die Patientin genau die Stunde angiebt. Es ging dann Eiter aus der Tube ab, oder es gelangt auf andere Weise plötzlich infectiöse Masse in den Peritonäalraum. Sofort beginnt Fieber und Druckempfindlichkeit des Bauches abwärts vom Nabel. Wird diese Entzündung chronisch, so hört das Fieber auf, die Druckempfindlichkeit dagegen bleibt noch lange zurück oder entsteht immer wieder bei der kleinsten Anstrengung.

Aber es giebt auch Fälle, wo ein acuter Beginn durch die Anamnese nicht zu eruiren ist und eine chronische Perimetritis vorliegt. Ihre Symptome sind graduell verschieden. Sie bestehen in Schmerzen bei jeder Anstrengung. Wenn die Patientin auf schlechtem Pflaster geht, ausgleitet, Treppen steigt, gezwungen ist schnell zu gehen, tanzt, auf der Eisenbahn oder im Wagen fährt, ja, wenn sie nur eine hastige Bewegung macht, treten Schmerzen ein. Beim schnellen Wechseln der Bettlage von einer Seite auf die andere tritt ein plötzlicher intensiver Schmerz ein. Schon die geringe Verschiebung des Uterus und der Ovarien bei dieser Körperbewegung macht Symptome. Das schnelle Setzen auf einen harten Stuhl ist ebenso schmerzhaft wie schnelles Aufstehen. Dann ist der Beischlaf wegen Schmerzen ganz unmöglich, dies namentlich bei chronischer Entzündung des Douglasischen Raumes (*Colica scortorum*). Ebenso entsteht oft Schmerz beim Stuhlgang oder nach dem Urinlassen. Die Dislocation bezw. Contraction des der Blase aufliegenden Peritonäums ist bei der Entleerung der Blase schmerzhaft. Man muss dieses Symptom kennen, um nicht bei „Blasenschmerzen“ sofort Katarrh der Blase zu diagnosticiren.

Bei der Untersuchung fühlt man zu Anfang oft keinen Tumor, aber jede Bewegung des Uterus ist schmerzhaft. Bildet sich später ein Tumor, so wird derselbe meistens im Cavum Douglasii liegen bezw. sich von hier aus verbreiten. Der Tumor wird den Uterus in der Regel nach vorn und nicht nach der Seite schieben. Aber es kommen auch seitlich am Ovarium oder der Tube liegende Resistenzen und Tumoren vor, die aus Adhäsionen und den genannten Organen zusammengesetzt sind: Conglomerattumoren.

Zu den Symptomen, welche jeder Beckentumor macht: Druckgefühl nach unten, Urin- und Stuhlbeschwerden, kommen bei Eiteransammlungen Fieber, hohe Pulsfrequenz, Appetitlosigkeit, Mattigkeit, Abmagerung u. s. w.

Bei serösen Cysten ist man oft erstaunt, grosse Tumoren nachzuweisen, die ohne Symptome zu machen, lange Zeit bestanden.

Die Adhäsionen, welche Tuben und Ovarien verzerren, sind zwar oft nicht direct zu fühlen, wohl aber beweist ein unbestimmtes Resistenzgefühl und ein weicher, dem Finger zwar ausweichender und nachgebender, aber doch immer wiederkehrender Tumor das Dasein von Adhäsionen.

Perimetritiden verschlimmern sich leicht bei der Menstruation. Es giebt Fälle, wo alle Erfolge sorgfältiger Behandlung in der intermenstruellen Zeit durch plötzliche Verschlimmerung während der Menstruation illusorisch gemacht werden.

Eine Folge der Perimetritis ist Sterilität oder wenigstens er-

schwerte Conceptionsfähigkeit. Kann auch der Uterin- oder Tubenkatarrh daran schuldig sein, so wird doch der Grund auch in den Dislocationen der Tuben und Ovarien gesucht werden müssen. Auch Extrauteringravidität bezw. Tubargravidität wurde auf perimetritische Verlagerung der Tuben bezogen.

In den septischen Fällen ist der Verlauf ein ebensolcher wie im Puerperium.

Bei acuter Pelveoperitonitis mit zurückbleibenden eitrigen Exsudaten kann die Krankheit sehr lange dauern, indessen ist der Verlauf im Allgemeinen doch ein schnellerer als bei Parametritis. Der Durchbruch nach der Abdominalhöhle, die Verjauchung, kann zum schnellen Tode, der Durchbruch nach aussen zur schnellen Heilung führen.

Bei der chronischen Perimetritis tritt durch Pseudomembranbildung ein Zustand relativer Heilung ein, d. h. die Entzündung ist sicher verschwunden, die Entzündungsproducte aber, die Adhäsionen, bleiben bis an das Lebensende bestehen. Zwar werden sie allmählich immer dünner, lösen sich auch künstlich oder spontan, verschwinden aber doch nicht vollständig. Langwierig ist der Verlauf in den Fällen, welche auf Tripperinfection beruhen. Hier führen Körperbewegungen zu neuem Austritt von Tubeneiter und also zu neuen Recrudescirungen. Ja, nicht selten tritt eine neue Entzündung auf der einen Seite ein, wenn gerade die andere sich besserte. Dieses plötzliche Wechseln, die Folge von Austritt von Eiter, abwechselnd rechts und links, ist für Tripper charakteristisch.

Ueber die Ausgänge ist nach den obigen Ausführungen Nichts hinzuzufügen.

Diagnose und Prognose.

Ist das Abdomen stark druckempfindlich, kann man den Uterus nicht, ohne Schmerzen zu machen, von der Scheide aus bewegen, bestehen vielfache subjective Schmerzempfindungen, so ist die Diagnose klar. Eine acute schwere Peritonitis ist oft mit Ileus verwechselt. Der bei beiden vorhandene Meteorismus und die Darmlähmung machen die Diagnose oft schwierig. (Vgl. S. 329). Auch bei Nieren- und Gallensteinkoliken kann man beim ersten Anblick an acute Peritonitis denken. Doch verbannt das Fehlen der Temperaturerhöhung, der Druckempfindlichkeit und der hohen Pulsfrequenz, die Anamnese und die fernere Beobachtung bald jeden Zweifel.

Die adhäsive Peritonitis wird dadurch diagnosticirt, dass man mit dem Uterus Bewegungen nach allen Richtungen hin auszuführen sucht. So kann man nicht selten den Sitz der Entzündung ganz

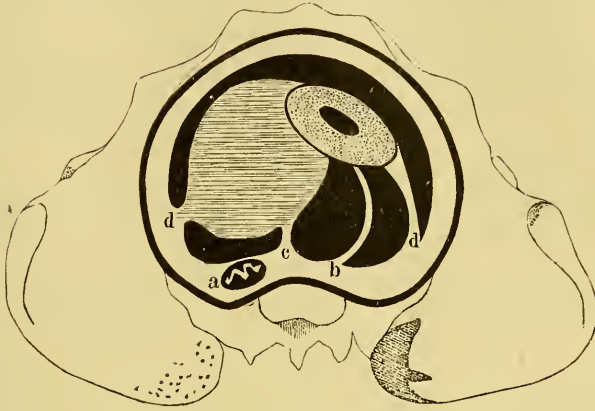genau nachweisen. Ist z. B. die Bewegung der Portio nach vorn und unten schmerzhaft, so besteht eine Entzündung der Douglasischen Falten. Und kehrt der reponirte Uterus bei Retroflexio, selbst in Knieellbogenlage, sofort wieder in seine Lage zurück, so besteht eine hintere Adhäsion des Uteruskörpers. Liegt ein Ovarium am Boden des Douglasischen Raumes und bleibt es trotz hergestellter Anteversion des Uterus constant hinten unten liegen, so ist es hinten unten adhärenent. Lässt sich der Körper des antevertirten Uterus nicht erheben und fühlt man an einer oberen Ecke eine unbestimmte Resistenz, so ist der Uterus mit dieser Ecke adhärenent, d. h. Adhäsionen fixiren den Uterus vorn. Sterilität lässt ebenfalls adhäsive Verzerrungen der Adnexe vermuthen.

Schwieriger ist es, die Producte der Perimetritis, die perimetritischen Exsudate als solche mit Sicherheit zu erkennen. Zunächst wird die Anamnese hier immer einen Beginn mit erheblichen Schmerzen nachweisen. Entstand ein grösserer entzündlicher Tumor am oder um den Uterus ganz symptomlos, so ist ein perimetritischer Ursprung nicht gut denkbar. Führt eine Peritonitis zu Exsudat und Tumorenbildung, zu einem abgesackten Eiterheerd, so hat ganz sicher diese Entzündung unter erheblichen Schmerzen und mit Fieber angefangen. Eine Ausnahme machen nur die Cysten, welche durch seröse Exsudate entstehen.

Freilich ist bei einem alten abgesackten Exsudat das benachbarte Peritonäum oft so verändert, dass man das Exsudat combinirt betasten kann, ohne Schmerzen zu bereiten. Ja, ein parametritisches Exsudat, welches in Vereiterung bzw. Einschmelzung übergeht, ist zu dieser Zeit nicht selten auch spontan schmerzhafter als ein perimetritisches.

Die Localitäten der gefühlten Tumoren sind bei kleinen Exsudaten und beim Beginne verschieden. Das parametritische Exsudat liegt zuerst im Parametrium, d. h. seitlich vom Uterus, vorn am Uterus oder hinten hoch an der Abgangsstelle einer Douglasischen Falte, das perimetritische Exsudat dagegen erfüllt zuerst den Douglasischen Raum, wird also zuerst tiefer hinter dem Uterus gefühlt. Da der Douglasische Raum bei manchen Frauen sehr weit herabreicht, so kann ein intraperitonäales Exsudat hinten sehr tief bis zwei Finger breit über den Damm herabreichen. Perforirt ein Exsudat an der oberen Bauchhälfte an einer ganz atypischen Stelle, z. B. neben dem Nabel, so ist es ein peritonitisches; diese sind manchmal mit Jauche gefüllt, perforiren unter hohem Fieber, grosser Schmerzhaftigkeit und lebhafter Röthung der Haut. Parametritische Abscesse dagegen perforiren an den typischen Stellen über dem Poupartischen Bande, oder in den Darm, die Scheide oder die Blase, allmählicher, schmelzen nicht vollkommen ein und verschwinden langsam.

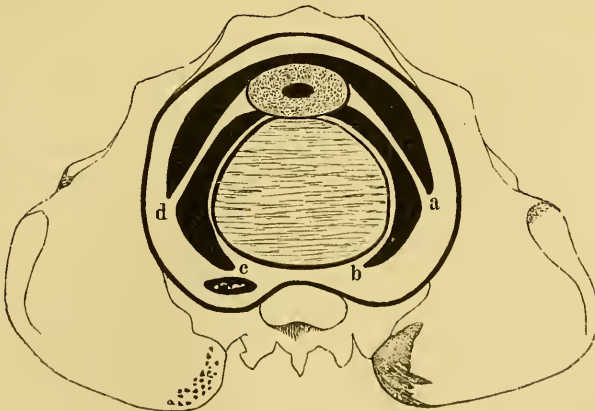Sehr schwierig kann die Differentialdiagnose sein, wenn in der Nähe des Uterus sich Monate lang eine unveränderte Cyste, mit Serum ge-



192.

Parametritisches Exsudat, der Uterus meist an der Entzündung etwas beteiligt, ist vergrössert und seitlich verschoben.
a Mastdarm, b linkes, gesundes, c rechtes aufgeblähtes Douglasisches Band, d d Lig. lata.

füllt, findet; hier ist es bei einmaliger Untersuchung oft unmöglich, eine bestimmte Diagnose zu stellen. Liegt der Tumor den Bauchdecken an



193.

Perimetritisches Exsudat.
a Ende des linken, d Ende des rechten Ligamentum latum, b c Ligamenta Douglasii, dazwischen das grosse Exsudat, welches den Uterus ganz vorn an die vordere Beckenwand andrückt.

oder tief im Douglasischen Raume, so macht man eine Probepunction mit der Pravaz'schen Spritze.

Die Prognose ist im Allgemeinen ungünstig. Das Leben ist durch Verjauchung, Durchbruch nach der Peritonäalhöhle, überhaupt durch acute Peritonitis gefährdet. Die Gesundheit bleibt bei Tripperperimetritis dauernd schlecht. Beherrbergt der Körper lange ein Eiterdepot, so entsteht Eiterungsieber und Kachexie, Tuberkulose oder Amyloid der Nieren. Sind nur Adhäsionen vorhanden, so bleibt der Uterus verlagert, die Tuben geknickt und die Ovarien dislocirt. Damit hängt Hysterie und Sterilität zusammen.

Spontane Heilung bezw. Lösung der Adhäsionen kommt dann vor, wenn auf die Adhäsionen eine Zerrung ausgeübt wird. So löst sich z. B. nach Schluss eines Anus praeternaturalis der Darm so völlig ab, dass man später alle Därme bei einer eventuellen Laparotomie beweglich und die Fistelstelle am Darm überhaupt nicht mehr findet. Die Peristaltik hat allmählich den Darm abgezerrt. Am Uterus und den Adnexen liegen die Verhältnisse zwar ungünstiger, doch können auch hier durch die Schwangerschaft, durch Massage oder spontan Adhäsionen verschwinden.

Behandlung.

Wie bei der Parametritis besteht die Prophylaxe der Perimetritis in sorgfältiger Antisepsis bei Geburten, Aborten und operativen Eingriffen am Uterus. Ferner muss jeder virulente Fluor von Anfang an sorgfältig behandelt werden, um ihn wo möglich eher zur Heilung zu bringen, ehe er auf die Uterushöhle und die Tubenschleimhaut übergeht.

Ist eine acute Perimetritis bezw. Pelveoperitonitis eingetreten, so sucht man sie zunächst durch Antiphlogose zu bekämpfen. Wie eine puerperale Perimetritis mit Eis und Opium behandelt wird, so verfährt man auch hier. Die einfache Opiumbehandlung — zweistündlich 8 bis 10 Tropfen Tinctura Thebaica ist die beste. Man hat bessere Resultate, wenn man fortwährend kleine Dosen Opium giebt, als wenn man nur seltene Morphiuminjectionen macht. Gerade die geringen, ununterbrochen gegebenen Opiumdosen sind die Hauptsache!

Bei der chronischen Perimetritis wendet man feuchtwarme Umschläge auf den Leib mit gutem Erfolge an.

Ausserdem sind Jodbepinselungen des Leibes, der Portio und des Scheidengewölbes, oder die Einführung von Glycerin-Tampons mit Jodkali, Borsäure oder Ichthyol empfohlen.

Bei der Perimetritis werden Soolbäder vielfach gebraucht. Und in der That ist eine längere Kur in einem der vielen Soolbäder Deutschlands oft das Einzige, was Erfolg hat. Derartige Bäder sind: Hall, Jastrzemb, Goczalkowitz, Darkau, Kreuznach und Münster a. Stein, Nau-

heim, Harzburg, Kösen, Sulza, Wittekind, Colberg, Oeynhauscn etc. Vollbäder sind bei Perimetritis den Sitzbädern vorzuziehen, da das schwierige Aufstehen und das Zusammenpressen des Abdomens beim Sitzbad oft recht beschwerlich wird. In schlimmen Fällen kann man den Heileffect dadurch vermehren, dass die Patientin protrahirte Bäder von $\frac{1}{2}$ bis 1 Stunde 26 bis 27° R. warm gebraucht. Danach ist es rätlich, eine bis zwei Stunden zu Bett zu liegen.

Besteht gleichzeitig ein Cervicalkatarrh oder eine Erosion, so beginne man keinesfalls mit Aetzungen, so lange die Uterusbewegungen schmerzhaft sind. Der Katarrh verschwindet bei Soolbädern oft spontan. Nicht selten habe ich Patientinnen einfach dadurch von perimetritischen Schmerzen befreit, dass ich jede Exploration und Manipulation per vaginam auf einige Wochen untersagte. Man soll deshalb während einer Badekur die locale Behandlung aussetzen.

Die Eröffnung eines diagnosticirten Abscesses ist dann anzurathen, wenn der Abscess dem Messer leicht zugänglich ist. Ist die Haut geröthet, zeigt sich eine Gewebslücke, fühlt man Fluctuation, so öffne man.

Die Höhle selbst muss sorgfältig mit einem Katheter à double courant ausgespült werden. Besondere Vorsicht ist bei sehr kachektischen Personen und grossen Abscessen nöthig, weil die Abscesswand nicht selten stark blutet. Ein starkes Drücken, ein zu starker Wasserdruck beim Ausspülen ist zu widerrathen. Bei monatelang bestehenden, sich gar nicht verändernden serösen Cysten des Douglasischen Raumes mache man eine, mit der Längsachse der Scheide parallele Incision von etwa 4 cm Länge, dann vernähe man das stets verdickte Peritonäum mit der Scheidenwand, stopfe mit Jodoformgaze aus und spüle später bis zur Schliessung der Höhle reichlich aus.

Man hat auch Abscesse oder seröse Cysten mit dem Aspirator ausgesaugt. Da sich die kleine Oeffnung leicht verlegt, und deshalb die Nachbehandlung bei Verjauchung des Inhalts sehr schwierig werden kann, so rathe ich mehr zu grossem Schnitt.

Bei der chronischen Perimetritis ist es nothwendig, das Allgemeinbefinden nicht über die locale Behandlung zu vergessen (vgl. pag. 380).

D. Die Tuberkulose des Peritonäums¹⁾.

Schon lange wusste man, dass bei allgemeiner Tuberkulose die verschiedensten Organe local erkranken können. Die Chirurgen lehrten

¹⁾ Hofmokl: Wien. med. Wochenschr. 1887, 16. — Lukaszewicz: Diss. Dorpat 1881. — König: C. f. G. 1884, 6. — Hegar: *Die Genitaltuberkulose des Weibes*.

uns ferner, nach den bahnbrechenden Arbeiten aus der Volkmann'schen Schule, dass es auch ohne allgemeine Tuberkulose eine „locale Tuberkulose“ giebt, eine tuberkulöse Erkrankung, die local entsteht, local bleibt und ausheilen kann. Ein Beweis für diese Ansicht ist die von den Gynäkologen nachgewiesene Heilbarkeit der Bauchfelltuberkulose.

Bei dem Erkennen dieser eigenthümlichen Krankheit ist im Allgemeinen der umgekehrte Weg eingeschlagen wie gewöhnlich. d. h. wir haben erst eine Anzahl Fälle geheilt und sodann erst die Krankheit kennen gelernt und die theoretische Seite der Frage erörtert.

Die Bauchfelltuberkulose hat zweierlei Erscheinungsformen, deren Krankheitsbilder sehr verschieden sind. Doch kommen Uebergänge vor. In der einen Reihe von Fällen ist das am meisten in die Augen fallende Symptom der Ascites, in der zweiten Reihe die Tumorbildung.

Oft findet man allein Ascites, keine anderweitigen Oedeme, kein Fieber, keine Tumoren. Die Patientinnen sehen anämisch aus, doch kann der Kräftezustand auch ein guter sein. Sind Herz- und Nierenkrankheiten, Thrombosen, Lebercirrhose oder andere Leberkrankheiten auszuschliessen, ist der Ascites das einzige Substrat der Erkrankung, so kann man auf Bauchfelltuberkulose schliessen, und zwar auch dann, wenn typisches Fieber nicht besteht, wenn in der Lunge Infiltrationen bezw. in den Sputis Bacillen nicht gefunden sind.

Beim Touchiren fühlt man öfter kleine Knötchen im Douglassischen Raume. Indessen wird derselbe Befund auch bei Papillom des Ovariums und Metastasen auf dem Peritonäum nachgewiesen. Nur sind die Knollen und Knötchen bei Carcinom meist grösser, mehr zusammenhängend, zahlreicher. Ich möchte mir aber nicht getrauen, immer die Differentialdiagnose sicher zu stellen.

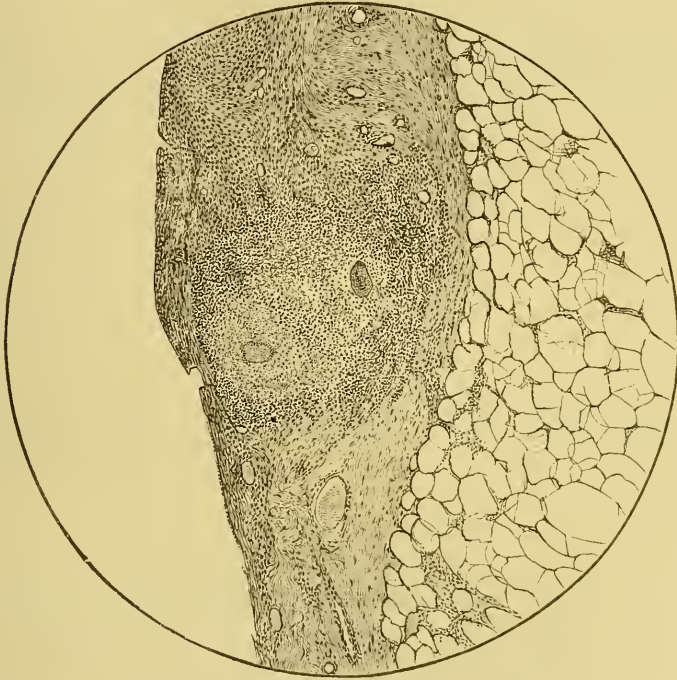Wird die Abdominalhöhle eröffnet, so sind unzählige Miliartuberkeln über das ganze Bauchfell, das parietale und viscerales, ausgestreut. Das Bauchfell ist dabei meist etwas verdickt, wie sulzig. Diese Hyperämie setzt sich auf die subperitonäalen Schichten fort, so dass man nicht selten schon die Bauchdecken auffallend venös hyperämisch und die unter dem Bauchfell liegenden Strata schwartig, verdickt und blutreich findet.

In anderen Fällen fehlt der Ascites und es tritt mehr die Tumorbildung, das Tuberkel-Conglomerat, in den Vordergrund. Das Netz

Stuttgart 1886. — **Elliot**: Bost. med. and surg. Journ. 1888, 492. — **Iversen**: Gyn. og obst. Meddel. VII, 140. — **Kümmell**: Wien. med. Wochenschr. 1888, 8. — **Crooks**: C. f. G. 1891, 99. — **Kocks**: C. f. G. 1891, 496. — **Schranz, Partick**: ibid. 735. — **Miller**: ibid. 819. — **Engström**: ibid. 918. — **Tscherning**: ibid. 984. — **Hector Treub**: ibid. 935. — **Trzbicky**: Wien. med. Wochenschr. 1888, 6. — **Bum**: Verh. d. deutsch. Ges. f. Gyn. 1893, p. 370. — **Zweifel**: Vorlesungen p. 124.

rollt sich gleichsam auf und bildet feste Knollen in der Nabelgegend, oder es entsteht eine Platte, die wie eine dicke CystenkapSEL über den Därmen liegt. Dann verwachsen schliesslich die Därme miteinander und überall werden aus den Drüsen grosse, unregelmässige, im Innern verkäste Tumoren.

Auch kann man manchmal zwischen den Därmen Cysten mit Tuberkelbrei angefüllt, sog. verkäste Massen, herausdrücken.



194.

Tuberkelknoten aus dem Peritonäum.

Bei beiden Formen: der miliaren disseminirten und der mit Tumorbildung einhergehenden Tuberkulose des Peritonäums sind zum Beweise des Charakters der Krankheit Tuberkelbacillen gefunden worden. Aber durchaus nicht immer ist es der Fall, sodass auch früher an multiple Lymphome gedacht wurde. Der Bau der kleinen Knötchen ist aber so exquisit der der Miliartuberkel, dass man auch ohne Bacillen den tuberkulösen Charakter anerkennen muss (Fig. 194).

Sind viele Knollen entstanden und die Därme untereinander verwachsen, sind die Därme durch narbige Schrumpfung des Mesenteriums verzerrt und fixirt, so täuscht oft die allgemeine Tuberkulose des Peri-

tonäums grosse unregelmässige Ovarialtumoren vor. Nur der Umstand, dass mitten in diesen „festen“ Tumoren Darmton durch die Percussion nachgewiesen ist, sowie dass man bei Auscultation glucksende Darmgeräusche gerade in dem Tumor hört, lässt den Ovarientumor ausschliessen. Ist das Netz aber sehr dick, so wird überall der Schall gedämpft. Es ist in der That oft unmöglich, vor der Operation bzw. der mikroskopischen Untersuchung excidirter Partikel die Differentialdiagnose zwischen Krebs und Tuberkulose zu stellen.

Wie die Bacillen in die Peritonäalhöhle kommen, ist noch nicht festgestellt, aber doch zu vermuthen. Entweder ist die Tuberkulose des Peritonäums eine Theilerscheinung einer allgemeinen Tuberkulose, oder die Bacillen sind vom Darm aus in die Peritonäalhöhle gelangt. Lässt auch der gesunde Darm wohl nicht Bacillen passiren, so muss man doch nicht vergessen, dass gerade künstlich mit Kuhmilch ernährte Kinder oft an wiederholter Enteritis leiden. Bei der geringen Sorgfalt im Kochen, oder bei dem so gefährlichen Trinken roher oder kuhwarmer Milch wird auf diese Weise leicht die Infection entstehen. Ja dieser Zusammenhang ist so plausibel, dass vielleicht sogar die Mehrzahl der allgemeinen Tuberkulosen sich als in der Art entstanden erklären lässt. Sodann ist es möglich, dass vom Nabel aus eine Infection mit Tuberkelbacillen in den ersten Lebenstagen eintritt (vgl. S. 366). Jedenfalls ist dieser Zusammenhang eher zu glauben, als die Infection durch den Coitus, die aber möglich ist, wenn es sich um mit tuberkulösen Männern verheirathete Frauen handelt.

Es ist, wie oben erwähnt, sicher, dass die Tuberkulose des Peritonäums durch eine Operation — die Laparotomie — zur Heilung kommt. Und aus diesen Thatsachen entnehmen wir die Regel, bei jedem dunklen Ascites zu laparotomiren. Die Punction leistet durchaus nicht dasjenige, was das völlige Ablassen des Ascites durch Laparotomie leistet. Die Hauptsache ist der Bauchschnitt und das Entfernen der Flüssigkeit. Vielleicht wird durch das Entfernen der Flüssigkeit aus dem Bauchfellraume die physiologische „Peritonäalverdauung“ so angeregt, dass ihr nunmehr die kleinen Knötchen nicht mehr widerstehen und ebenfalls der Resorption anheimfallen. Oder mit dem Wegfall der Flüssigkeit fällt auch die Nährflüssigkeit für die Bacillen weg. Jedenfalls verschwinden die Knötchen, sich narbig zurückbildend, es wirkt also das Ablassen des Exsudates wie die Entleerung eines Abscesses (Bumm).

Die Fälle, wo eine zweifellose Peritonäaltuberkulose durch Laparotomie ausgeheilt ist, zählen schon nach Dutzenden. Ja, es sind selbst Fälle beschrieben, bei denen nach Laparotomie grössere tuberkulöse Netzumoren verschwunden sind. Ich selbst sah einen Fall heilen, bei

dem grosse Massen verkästen Breies aus einer „Peritonäalcaverne“ bei der Operation entleert wurden. Was die Technik anbelangt, so genügt in den meisten Fällen eine Incision von ca. 6 cm Länge. Nach Ablassen der Flüssigkeit wird die Bauchhöhle völlig leergetupft. Dabei beobachtet man, dass das Peritonäum sofort wieder Flüssigkeit „exhalirt“. Lässt man z. B. nach völliger Austrocknung im Douglasischen Raume einen Tupfer stecken, und zieht ihn erst kurz vor dem Knüpfen wieder heraus, so ist er meist wieder voll Flüssigkeit. Deshalb ist gewiss ein Druckverband sehr am Platze.

Man beobachtet sogar, dass ein nach sechs bis acht Tagen wieder gebildeter Ascites nunmehr verschwindet und dass völlige Heilung eintritt, obwohl nach der Operation zunächst wieder Ascites nachzuweisen war.

Elftes Capitel.

Krankheiten der Ovarien und Parovarien.

A. Normale Anatomie¹⁾.

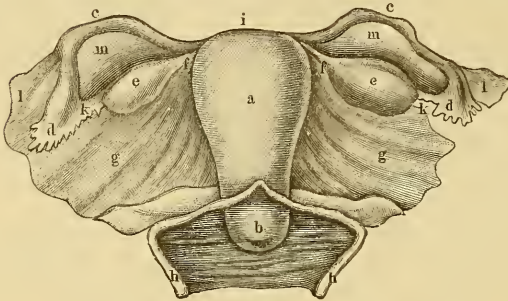
Vom oberen Winkel des Uterus gehen drei Stränge aus, vorn das Ligamentum rotundum, in der Mitte die Tube, und hinten das Ligamentum ovarii. Dieses Band befestigt das Ovarium am Uterus.

Das Ovarium ist nicht vom Peritonäum überkleidet. In der Nähe des Hilus endet das Peritonäum in einer oft ganz geraden, oft etwas zackigen, aber doch scharfen makroskopisch sichtbaren Linie.

Das Ovarium ist mit niedrigem Cylinderepithel („Keimepithel“) bedeckt, Fig. 196 c, welches sich in der Fimbria ovarica in das Tuben-

¹⁾ Kölliker: *Entwicklungsgeschichte*. 1879. — Henke: *Eingeweidelehre*. Braunschweig 1874. — Pansch: *Reichert's Arch. f. Anat. u. Phys.* 1874, 702. — Waldeyer: *Eierstock und Ei*. Leipzig 1870. — Idem: in *Stricker's Handbuch der Lehre von den Geweben*. Cap. 25. — His: *Arch. f. Anat. u. Phys.*, anat. Abth. 1878. — Henke: *Lehrbuch der topograph. Anatomie*. 1884. — B. S. Schultze: *Jenaische Zeitschr.* 1864, I, p. 279 (*Tastung normaler Eierstöcke*). Sammlung klin. Vortr. 50 u. 176. — Hasse: *A. f. G.* VIII, 402. — Langerhaus: *A. f. G.* XIII, 305. — Meyer: *A. f. G.* XXIII, 226. — Nagel: *A. f. G.* XXXIII, 1. — Chazan: *A. f. G.* XXXVI, 27. — Patenko: *Virch. A.* LXXXIV.

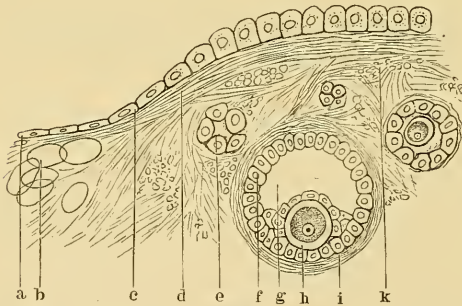
epithel fortsetzt. Unter dem Epithel liegt die Albuginea, eine dichte, fibröse Gewebsschicht, keine abzondernde Haut (Fig. 196d). Auf sie



195.

a Corpus uteri, b Portio vaginalis mit dem Orificium externum, c Tube, d Abdominalöffnung der Tube, Fimbrien, e Ovarium, f Lig. ovarii, g Lig. latum, h Vagina, i Fundus uteri, k Fimbria ovarica tubae, l Lig. infundibulo-pelvicum, m Mesosalpinx sive Ala vespertilionis, den Nebeneierstock zwischen seine zwei Platten einschliessend.

len. Noch grössere Follikel (0,5—1,5 mm grosse) haben eine geschichtete mehrfache Lage kubischer Epithelzellen (Membrana granulosa). In diesen reifen Follikeln, den Graaf'schen Follikeln, ist eine



196.

Ovarium, schematisch.

a Niedriges Epithel des Peritonäums, b Fettzellen im Peritonäum, c Uebergang vom Peritonäal- zum Keimepithel des Ovariums, d dichtes Bindegewebe, sogen. Albuginea, e nicht reifer Follikel, f Epithel des Graaf'schen Follikels, Membrana granulosa, Liquor folliculi, h Ei im Cumulus proligerus, einer Anhäufung von Epithel des Graaf'schen Follikels liegend, Zona pellucida, Dotter, Vesicula und Macula germinativa, i Theca folliculi, k Bindegewebe des Eierstocks, Längs- und Querfasern.

freie Höhle (Fig. 196g). An der der Oberfläche des Ovariums abgewendeten Seite befindet sich eine Anhäufung von Zellen: der Cumulus proligerus (Figur 196h). Er umschliesst das reife Ei, dem, auch nach der Ausstossung, noch Zellen der Membrana granulosa anhaften. Das Ei selbst besteht aus einer radiär gestreiften Hülle: der Zona pellucida. Innerhalb befindet sich der Vitellus, in ihm wiederum ex-

centrisch gelagert die Vesicula germinativa mit der Macula germinativa (Fig. 196h). Der fertige Graaf'sche Follikel hat um sich die Theca folliculi, diese trennt man in die innere weiche, zellen- und gefässreiche

folgt die Parenchym-schicht, sie enthält die Follikel. Die kleinen mit einem Durchmesser von 0,04 bis 0,15 mm bezeichnet man als Primordialfollikel (Fig. 196e), sie sind mit cylindrischem Epithel ausgekleidet und enthalten ein Ei, ein leerer Raum fehlt.

Bei den grossen Follikeln liegt das Ei zwischen kubischen Zellen. Noch grössere Follikel (0,5—1,5 mm grosse) haben eine geschichtete mehrfache Lage kubischer Epithelzellen (Membrana granulosa). In diesen reifen Follikeln, den Graaf'schen Follikeln, ist eine freie Höhle (Fig. 196g). An der der Oberfläche des Ovariums abgewendeten Seite befindet sich eine Anhäufung von Zellen: der Cumulus proligerus (Figur 196h). Er umschliesst das reife Ei, dem, auch nach der Ausstossung, noch Zellen der Membrana granulosa anhaften. Das Ei selbst besteht aus einer radiär gestreiften Hülle: der Zona pellucida. Innerhalb befindet sich der Vitellus, in ihm wiederum ex-

Tunica propria und die äussere, derbe, fibröse Tunica fibrosa. Reife Follikel, von denen meist nur wenige, 1—2, oft aber auch 6—8 vorhanden sind, entstehen erst in der Zeit der Geschlechtsreife.

Umgeben von der Parenchymschicht: der Follikelschicht, befindet sich die Marksubstanz, welche streifiges Bindegewebe, viel Gefässe und glatte Muskelfasern enthält. Lymphgefässe, korkzieherartig gewundene Arterien und Venen von der Spermatica interna stammend, und sympathische Nerven dringen vom Hilus her in das Ovarium ein.

Das Ovarium ist in den verschiedenen Lebensaltern anders zusammengesetzt. Es ist noch nicht entschieden, ob die Follikelbildung nur im Foetus stattfindet (Nagel) oder ob beim Neugeborenen oder sogar noch später sich neue Follikel bilden. In


der geschlechtsreifen Zeit platzt der Follikel, da in ihm die Flüssigkeit, das Product der Epithelien schnell zunimmt. In dem Follikelraum blutet es etwas. Das zunächst dunkle Blut organisirt sich

durch die in das Coagulum hineindringenden Gefässe der Theca. Die Follikelepithelschicht wird abgehoben, faltet sich vielfach, verfettet und sieht deshalb gelb aus (Corpus luteum). Es bleibt eine Narbe mit einer Einziehung an der Oberfläche zurück.

Nicht alle Follikel reifen und bilden grössere sichtbare Bläschen. Die Mehrzahl geht zu Grunde.

Das senile Ovarium schrumpft in toto und ist $\frac{1}{2}$ bis $\frac{1}{3}$ so gross, als während der Geschlechtsreife. Es ist härter, zäher, höckerig unregelmässig. Die Albuginea ist drei bis vier Mal so dick als früher. Nur selten sind Follikel nachzuweisen, wohl aber Corpora fibrosa, feste, weissliche, bindegewebige Körper, von Corp. lut. und Follikeln abstammend.

Zwischen Tube und Ovarium, zwischen den zwei Platten der Ala



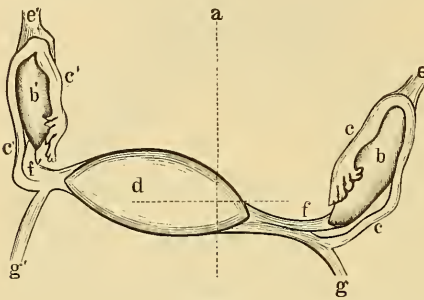
197.

Follikel, nach dem mikroskopischen Präparat gezeichnet. Die einzelnen Theile wie in Figur 196.

vespertilionis (Fig. 195 m), liegt der Nebeneierstock, das Rosenmüller'sche Organ, das Parovarium; es besteht aus einer Anzahl bindegewebiger, hie und da mit Epithel ausgekleideter Canäle. Manchmal ist einer dieser Canäle besonders gross, sodass er als kleine gestielte Cysten-Hydatide am Nebeneierstock, das Peritonäum durchbohrend, herabhängt. Nach Waldeyer erstreckt sich der Nebeneierstock bis in den Hilus des Ovariums hinein.

Die Ovarien liegen seitlich an der Beckenwand auf dem Psoas. Hier kann man sie bei dünnen Bauchdecken und dehnbarer Vagina gut fühlen.

His hat durch Einspritzen verdünnter Chromsäure in die Gefässe vor der anatomischen Untersuchung die Gewebe gehärtet. Auf diese Weise fand er, dass die Tube, wie eine Schleife mit zwei Schenkeln, das Ovarium umfasst. Der dem Uterus zunächst liegende Schenkel der Tube steigt nach oben, während der andere wieder herabsteigt. Zwischen beiden liegt das Ovarium, und zwar so, dass der längste Durchmesser des Ovariums senkrecht steht. Das



198.

Lage der Ovarien bei asymmetrischer Lage des Uterus (nach His).

a mediale Linie, b linkes, b' rechtes Ovarium, c linke, c' rechte Tube, d Uterus, e linkes, e' rechtes Ligamentum infundibulo-pelvicum, f linkes, f' rechtes Ligamentum ovarii, g linkes, g' rechtes Ligamentum rotundum.

mediale Ende des Ovariums, an dem das Lig. ovaricum befestigt ist, sieht nach unten rückwärts, das laterale nach oben und vorn. Der freie Rand des Ovariums ist nach hinten gerichtet, der Hilus nach vorn. Die eine Fläche des Ovariums, die laterale, liegt der Beckenwand an, während die andere unten noch den Uterus, oben die Tube berührt. Asymmetrische Lage des Uterus, die ja auch bei gesunden Individuen häufig ist, beeinflusst die Topographie der Ovarien. Liegt z. B., wie dies in geringerem Grade physiologisch der Fall ist, der Uterus mit einem grösseren Abschnitt in der rechten Beckenseite (vgl. Fig. 198 d), so steht das rechte Ovarium b', der seitlichen Beckenwand anliegend, vertical, während das linke b, die Beckenwand nur mit der lateralen Spitze berührend, schräg liegt (His).

Jedenfalls gestatten die Befestigungen dem Ovarium eine grosse Beweglichkeit; ändert der Uterus seine Lage, so folgt das Ovarium, z. B. wird bei Retroflexionen das Ovarium herabgezerrt. Ebenso verändert es seine Lage bei Prolaps, Inversionen oder bei Geschwülsten des Uterus, bei letzteren kann es bandartig ausgezogen werden.

B. Bildungsvarietäten.

Beim Uterusdefect fehlen in der Regel auch die Eierstöcke. bei Uterus unicornis fehlt der Eierstock derjenigen Seite, wo das Uterushorn nicht vorhanden ist. Es kann aber auch ein Ovarium nebst der Tube durch Achsendrehung des Stiels oder durch Pseudomembranen abgeschnürt und verschwunden sein. Bei rudimentär entwickeltem Uterus sind die Ovarien häufig hypoplastisch. Dieselben haben eine fötale Grösse und Form und enthalten keine Follikel oder man findet nur Spuren davon. Derartige Hypoplasie kommt bei Chlorotischen und bei Cretinen vor, bei letzteren aber nicht regelmässig, wie die nicht seltenen Kaiserschnitte bei Cretinen beweisen. Aber auch bei normalem Uterus habe ich auf der einen Seite Defect, auf der anderen nur einen rudimentären Eierstock bei völligem Fehlen der Menstruation nachweisen können.

Die Tube und ein Ovarium können leicht in einen Bruchsack¹⁾ gelangen. Wie bei der Hydrocele Lig. rot. bildet sich ein Divertikel des Peritonäums, in welches das Ovarium bzw. die Tube hineingleitet oder hineingezogen wird. Da die Ovarien und die Tuben beim Fötus sehr hoch, über dem Beckeneingang liegen, so entstehen diese Hernien schon im Fötalleben und zwar oft doppelseitig. Eine Hernia inguinalis ovarii ist nicht selten, ja es kann sogar ein Ovarium bis in die Schamlippe herabtreten (Hernia ovarii labialis). Viel seltener sind Cruralhernien, stets einseitig, nie angeboren, oder Senkungen der Ovarien durch die Gefässlücke der Membrana obturatoria und durch die Incisura ischiadica major beobachtet.

Liegt das Ovarium in einem Bruchsack, so kann es, während der Menstruation anschwellend, Schmerzen hervorrufen. Degenerirt es zu einer Geschwulst, so wird die wachsende Geschwulst ebenfalls Beschwerden machen. Bei sorgfältiger Untersuchung muss erstens festgestellt werden, dass das Ovarium an der physiologischen Stelle fehlt: zweitens, dass der runde, im Leistenbruch zu fühlende Körper das Ovarium ist. Durch Sondiren und Bewegungen des Uterus, durch bi-

¹⁾ **Kiwisch:** Klin. Vortr. II, 2. Aufl. 39. — **Rokitansky:** Allgem. Wien. med. Ztg. 1880, No. 2. — **Chiari:** Prag. med. Wochenschr. 1884, 489. — **Olshansen:** A. f. G. I. — **Lorinser:** Wien. med. Wochenschr. 1880, p. 92. — **Englisch:** Wien. med. Blätter 1855, p. 459, Wien. med. Jahrb. 1871, p. 335. — **Engelmann:** Transact. of the Amer. gyn. soc. 1880, 44. — **Rheinstädter:** C. f. G. 1878, No. 23. — **Maschka:** Prag. Vierteljahrsschr. 1878, III. p. 21. — **Leopold:** A. f. G. XIV. — **Otte:** Berl. klin. Wochenschr. 1887, p. 435. — **Chiaretti:** C. f. G. 1887, p. 464. — **Winckel u. Eisenhart:** A. f. G. XXVI. 439. — **Otte:** Berl. klin. Wochenschr 1887, 435.

manuales Austasten des Beckens wird man zur richtigen Diagnose kommen. Bestehen Beschwerden, so wird das Ovarium operativ entfernt. Ist es nur entzündet oder abscedirt es, so behandelt man anti-phlogistisch bezw. eröffnet den Abscess nach aussen.

Als accessorische Ovarien¹⁾ sind kleine, aus Ovarialsubstanz mit Follikeln bestehende Appendices beschrieben, die theils kurzgestielt, theils nur wenig abgeschnürt unmittelbar dem Ovarium aufsitzen. Sehr selten ist Ueberzahl der Ovarien, und zwar fand man das überzählige Ovarium meist in der Nähe des andern. Winckel fand ein drittes Ovarium vor dem Uterus, mit dem es durch ein eigenes Ligament verbunden war.

C. Entzündung der Ovarien²⁾.

Acute Entzündung der Ovarien, Vereiterung, Erweichung, Abscessbildung mit und ohne Durchbruch kommt im Puerperium vor, und zwar sowohl bei eitriger Peritonitis als auch in Form einer selbstständigen Erkrankung. Ausserhalb des Puerperiums ist die acute Oophoritis fortgeleitet von Metritis und Perimetritis. Ist auch wohl stets der ganze Eierstock erkrankt, so ist doch eine interstitielle und eine Follikelentzündung anatomisch zu unterscheiden. Sie beginnt wohl stets als seröse Durchtränkung und geht sodann zur eitrigen Entzündung, Abscedirung und theilweiser oder vollständiger Nekrose über. Auch findet man kleine Abscesse, die wohl thrombotischen Ursprungs sind. Diese Processe sind die Folge von Infection mit Streptokokken, Gonokokken oder auch in seltenen Fällen von Actinomyces.

Slaviansky fand bei Sepsis, Phosphorvergiftung, Typhus u. s. w. Entartung des Follikelepithels mit nachfolgender Verödung. Schrumpft das ganze Ovarium, so muss man annehmen, dass Infiltrationsheerde schliesslich zu Atrophie des Gewebes führten. Eine chronische Oophoritis

¹⁾ **Beigel:** Wien. med. Wochenschr. 1877, No. 12. — **Grohe:** Mon. f. Geb. XXIII, p. 67. — **Klebs:** Mon. f. Geb. XXIII, p. 405. — **Winckel:** Atlas u. s. w. p. 365. — **Winkler:** A. f. G. XIII, 277. — **Kocks:** A. f. G. XIII, 469. — **Ols-hausen:** Berl. klin. Wochenschr. 1876, No. 10. — **Sänger:** C. f. G. 1883, No. 50. — **Kocks:** A. f. G. XIII, 469.

²⁾ **Virchow's Gesamm. Abhandl.** 1856. — **Schultze:** Mon. f. Geb. XI, p. 170 (*Blutung*). — **Beigel:** Wien. med. Wochenschr. 1878, 8. — **Mosler:** Mon. f. Geb. XVI, p. 133. — **Trenholme:** Amer. Journ. of obst. 1876, p. 703. — **Gusserow:** Char. Annal. IX. — **Leopold:** A. f. G. XIII. — **Slaviansky:** A. f. G. III u. Bullet. de la société anat. Paris 1873, Dec. — **P. Müller:** Deutsche Ztschr. f. Chir. XX. — **Anderson:** C. f. G. 1888, p. 854. — **Bulius:** Beitr. z. Geb. u. Gyn. (*Hegar's Festschrift*) 1889. — **Rheinstein:** A. f. G. XXXIX, 255. — **Schäffer:** Z. f. G. XX, 237. C. f. G. 1891, 49. — **Leopold:** *ibid.* 95. — **Orth:** Lehrbuch der path. Anatomie 1893.

führt zu Schrumpfung des Bindegewebes. Die Follikel enthalten trüben, kleinkörnigen Inhalt, ihre innere Wand degenerirt hyalin. Ob die sog. kleincystische Degeneration die Folge von chronischer Entzündung oder durch vorzeitige Reifung von Follikeln als individuelle Eigenthümlichkeit (Orth) entsteht, ist nicht entschieden. Jedenfalls kommt sie schon bei Neugeborenen vor. Der anatomische Ausgang der chronischen Oophoritis ist prämatüre Senescenz-Atrophie.

Klinisch spricht man von chronischer Oophoritis dann, wenn die Ovarien dauernd angeschwollen, schmerzhaft gefühlt werden. Dabei kommt es zu Senkungen oder wohl mehr Verzerrungen „Dislocation“ der Ovarien. Man findet sie im Douglasischen Raume beim Touchiren. Fast immer besteht gleichzeitig eine Perioophoritis, wobei Tuben und Ovarien durch Pseudomembranen mit der Nachbarschaft verklebt sind.

Durch die Vaginalwand sind die Ovarien oft auffallend leicht hinter dem Uterus zu fühlen, ja selbst Narben und einzelne Unregelmässigkeiten an der Oberfläche des Ovariums, die Substrate der Perioophoritis, sind mit überraschender Deutlichkeit wahrzunehmen. Diese Dislocation der Ovarien nach unten wird durch den abdominellen Druck, den Druck der Kothsäule, bei Vergrösserung der Ovarien bewirkt. Begünstigend ist wohl die Infiltration und Erschlaffung der Bänder.

Bei Ruhe und antiphlogistischer Behandlung werden die Ovarien kleiner und weichen wieder nach oben zurück, wenn sie nicht mittlerweile in Adhäsionen fixirt und unten eingebettet wurden.

Die Symptome der Oophoritis chronica oder vielmehr der Perioophoritis chronica bestehen in Schmerzen beim Coitus, bei der Defäcation und bei heftigen Bewegungen. Eigenthümlich schien mir, dass fast immer in exquisiten Fällen über ausstrahlende Schmerzen in der vordern Fläche des Oberschenkels geklagt wird. Vielleicht setzt sich hier die Entzündung nach der Seite bis durch die Fascie des Ileoypoas fort, oder die Action des Ileoypoas dislocirt die entzündeten Ovarien, sodass bei Bewegungen des Beines Schmerzen auftreten. Auch Menstruationsanomalien, namentlich eine zu reichliche Menstruation deutet auf eine entzündliche Reizung der Ovarialnerven. Es kommt mitunter zu wochenlang dauernden Blutungen, deren Grund nicht die Uterusschleimhaut sondern die Reizung der Ovarien abgiebt. Auch unmittelbar nach der Castration, wo die Nerven durch Abschneiden und Ligiren ebenfalls „gereizt“ sind, kommt es zu starken Blutungen. Cessiren solche Blutungen nach antiphlogistischer Behandlung, während eine styptische locale Therapie erfolglos ist, so ist dadurch wohl der Zusammenhang mit den Ovarien klar gelegt.

Andererseits kann eine vorzeitige Menopause, als Folge der Atrophie eintreten.

Die sichere Diagnose ist nur möglich, wenn man die vergrösserten schmerzhaften Ovarien fühlt. Hier wird viel gefehlt; oft stellen die Aerzte bei irgend welcher Schmerzempfindung in der Seite des Unterleibes z. B. bei typhlitischen Schmerzen sofort die der Kranken imponirende Diagnose: Eierstockentzündung. Liegen die Ovarien im Douglasischen Raume, so ist ein Verwechseln mit harten Kothknollen bei der ersten Exploration möglich. Die Eindrückbarkeit des Darminhalts und das Verschwinden nach der Wirkung eines Klysmas resp. die Untersuchung vom Mastdarm aus, sichern die Diagnose.

Ferner ist die Differentialdiagnose zwischen Exsudatresten und vergrösserten in perioophorische Adhäsionen eingehüllten Ovarien oft schwierig. In derartigen Fällen ist es nöthig, das Ovarium an seiner normalen Stelle aufzusuchen. Dasselbe ist — aber nicht immer! — mit zwei Fingern unter Gegendruck von aussen am oberen Uteruswinkel zu fühlen. Man tastet combinirt den ganzen Seitenrand des Uterus bis zur Linea innominata ab. Dabei gelingt es meist, das walzenförmige, bewegliche Ovarium zwischen die Finger zu bekommen. Das Ovarium gleitet zwischen den Fingerspitzen heraus, ist, wenn gesund, nicht druckempfindlich, und kann wegen seiner Form, Lage, Consistenz, Beweglichkeit und der Verbindung mit dem Uterus durch das fühlbare Band nicht gut verwechselt werden. Ist es indessen wegen dicker oder straffer Bauchdecken nicht möglich, das Ovarium zu fühlen, so hat dies keine wesentliche Bedeutung. Die antiphlogistische Therapie ist bei Exsudatresten oder Oophoritis die nämliche. Hier wie dort wendet man Sitzbäder, Einspülungen, Eccoprotica, Schonung und Blutentziehung an.

Besonders möchte ich darauf hinweisen, dass es gar nicht selten gelingt, nach Aufhören acuter Entzündungserscheinungen die im Douglasischen Raume liegenden Ovarien durch combinirtes Drücken loszulösen. Man hebt das Ovarium sammt dem Uterus von der Vagina aus mit zwei Fingern so hoch als nur irgend möglich, indem man den Unterarm stark senkt. Während nun die innere Hand sehr hochgeschoben und den Uterus hochhaltend möglichst still liegt, sucht die äussere Hand den Fundus Uteri auf und streicht von der Mitte des Fundus aus wiederholt zuerst sanft, dann kräftiger nach unten und aussen, ungefähr in der Richtung des Ligamentum ovaricum. Fühlt man erst das Ovarium, wenn auch undeutlich, so sucht man noch tiefer zu kommen, unter das Ovarium zu haken, um es direct nach oben zu drücken. Kommt man nicht bei einer Sitzung zum Ziel, so wiederholt man die Anstrengungen. Man sistirt diese Behandlung, wenn Schmerzen entstehen oder anhalten.

Sollte keine Therapie zum Ziele führen und sollte es unbedingt nöthig sein, die schweren Leiden zu beseitigen, so bliebe die Castration

übrig, eine Operation, deren Berechtigung und Nothwendigkeit weniger im Allgemeinen als speciell in jedem einzelnen Falle erwogen und festgestellt werden muss.

Tuberkulose der Ovarien in käsiger und miliarer Form ist mehrfach einseitig und doppelseitig beobachtet, namentlich bei gleichzeitiger Tuben- und bei Peritonäaltuberkulose¹⁾.

D. Das Hämatom des Ovariums.

Bei Morbus Brightii, Scorbut, Typhus, Phosphorvergiftung, hämorrhagischer Diathese fand man Hämatome des Ovariums. B. S. Schultze sah sogar bei einem neugeborenen Mädchen ein Hämatom. Blutungen in einem Follikel findet man sehr häufig bei Myomoperationen. Das Blut kann als loses Coagulum in dem gedehnten Follikel liegen und beim Anschneiden herausfallen²⁾. Interstitielle Blutungen führen zu acuten Vergrößerungen des Organs, zu Zertrümmerung des Parenchyms und zu schliesslicher Schrumpfung des Eierstocks mit Verlust der Function.

Die Diagnose interstitieller Hämatome dürfte während des Lebens nur dann zu stellen sein, wenn nach acuter An- und Abschwellung des Ovariums die Menstruation vorzeitig, definitiv aufhört, man die Geschwulst vorher nachwies und später diese Geschwulst vollständig verschwunden ist. Indessen fand ich schon in Ovarien und zwar beiderseitig Cysten mit so schwarzem theerartigem Blute, dass die Blutung sicher vor vielen Monaten eingetreten war. Dabei war anamnestisch Nichts zu eruiren, weder Gründe für die Blutung noch Symptome bei der Blutung, noch schädliche Folgen nach der Blutung.

E. Die Neubildungen der Ovarien³⁾.

Wie S. 403 auseinandergesetzt, besteht das Ovarium aus einem Drüsenparenchym: den Follikeln und einem sie umgebenden, rein binde-

¹⁾ Rokitansky: Allgem. Wien. med. Zeitung 1860. — Gusserow: Diss. Berlin 1859. — Kussmaul: Würzb. med. Zeitschr. 1863, p. 24. — Baumgarten: Virchow's Arch. 97, p. 11. — Alrt: Diss. Göttingen 1880. — Heiberg: Festschrift f. Virchow 1891. — Säger: C. f. G. 1890, p. 522.

²⁾ Bulius: Z. f. G. XXIII, 258.

³⁾ Attlee: *Diagnosis of ovarian tumours*. Philadelphia u. London 1873. — Chéreau: *Maladies des ovaires*. Paris 1884. — Hofmeier: Z. f. G. V. — Koeberlé: *Maladies des ovaires*. Paris 1878. — Spencer Wells: *Krankheiten der Ovarien*. Deutsch von Grenser 1874, und Volkmann's Vortr. 148 bis 150, neue englische Auflage. Leipzig 1882. — Krassowski: *De l'ovariotomie*. St. Petersburg 1868. — Peaslee: *Ovarian tumours etc.* New-York 1872. — Hegar: Volkmann's Vortr. 109. — Olshansen: *Handbuch der Frauenkrankheiten II*. und Volkmann's Vortr. 111, u. Beitr. z. Geb. u. Gyn. Stuttgart 1884. —

gewebigen Stroma, in dem sich Blut, Lymphgefäße und Nerven ausbreiten. Die grössere Oberfläche des Organs ist mit dem Keimepithel überzogen, genetisch dasselbe wie das die Eier bildende Epithel. Die verschiedenen Gewebe: Epithel und Bindegewebe produciren die ihnen charakteristischen Neubildungen, denen Mischgeschwülste und Teratome sich anreihen.

Wir unterscheiden also:

- 1) Einfache Retentionscysten. Hydrops follicularis. Tubo-ovarialcysten.
- 2) Epitheliale Geschwülste, von dem Keimepithel abstammend, Kystoma simplex. Kystoma papillare. Papilloma. Carcinom.
- 3) Vom Bindegewebe abstammende Geschwülste; Fibrom, Myom, Sarcom, Endothelsarcom.
- 4) Die Dermoide und Teratome.

1. Hydrops des Graaf'schen Follikels, Hydrops follicularis¹⁾.

Schon physiologisch ist jeder Graaf'sche Follikel eine kleine Cyste. Bei der menstruellen Congestion vermehrt die Secretion der Epithelien den Liquor folliculi, der Follikel platzt, das Ei tritt aus. Die Stelle des geplatzen Follikels zieht sich ein, vernarbt, es bildet sich ein Corpus luteum falsum.

Ob nur peritonitische Membranauflagerungen, zu grosse Festigkeit der Theca folliculi oder der Albuginea, durch Chlorose bedingte mangelhafte Secretion des Follikelepithels das Platzen des Follikels verhindern, oder ob auch active Veränderungen des Follikelepithels zum sog. Hydrops des Graaf'schen Follikels führen, ist noch nicht festgestellt. Jedenfalls giebt es derartige Cysten, die wegen der allmählichen Verdünnung der Wand als Retentionscysten aufgefasst werden können. Andererseits aber giebt es auch sehr dickwandige Cysten, deren dicke Wand Wucherungsvorgänge beweist. Selbst Leisten und papillenartige vereinzelte Vorsprünge kommen vor. Nagel zeigte, dass auch das Corpus luteum Cysten bilden kann, doch sind wohl nicht alle hierhergehörige Cysten als Corpusluteumcysten aufzufassen.

Schon im fötalen Eierstock hat man kleine Cysten gefunden, und im späteren Alter sind sie unendlich häufig. Manchmal bilden sie ein Cystenconglomerat von mehreren kleinen und grossen Cysten, deren

Thiriar: *De Ovariectomia antiseptica*. Brüssel 1882. — Hegar u. Kaltenbach: *Operative Gynäkologie*. II. Aufl. 1885. — Cohn, Hofmeier: C. f. G. 1887, p. 179. — Mikulicz: Arch. f. klin. Chir. XXXIV, p. 635. — Nagel: A. f. G. XXXI u. XXXIII.

¹⁾ Rokitansky: Wochenbl. d. Zeitschr. d. Ges. Wien. Aerzte 1855, No. 52. — Chrobak: Wien. med. Presse 1872, No. 42.

wässriger Inhalt durch die weissliche Oberfläche des Ovariums hindurchschimmert. In den kleinen Cysten fand man Eier, was für das Entstehen aus den Graaf'schen Follikeln direct beweisend ist. Selten erreichen die Cysten eine bedeutende, bis zu Mannskopf-Grösse. Das benachbarte Ovarialgewebe ist normal, sodass Menstruation und Schwangerschaft stattfindet.

Wird eine Cyste grösser, so tritt häufig Heilung durch spontanes Platzen ein. Wiederholt fand ich bei Patientinnen zweifellose bis faustgrosse Ovarialgeschwülste, welche nach 1 oder 2 Jahren verschwunden waren. Das dauernde Wohlbefinden danach lässt nur die Diagnose zu: Hydrops des Graaf'schen Follikels, spontane Heilung durch Platzen!

Bei massenhaften Cysten geht das Ovarialgewebe atrophisch zu Grunde und es entsteht ein Conglomerat vieler Cysten. Auch das Corpus luteum bildet kleine Cysten bis 5 oder 6 cm Durchmesser. An der Innenwand ist eine weissliche Schicht: die gedehnte gelbe Schicht des Corpus luteum nachweisbar.

Tuboovarialcysten¹⁾.

Wenn zufällig die Tube durch Adhäsionen an und auf dem Ovarium befestigt ist, so kann ein Hydrops follicularis an seiner höchsten und dünnsten Stelle von der Tubenmündung bedeckt und umfasst sein. Wächst jetzt der Hydrops weiter und platzt er schliesslich an jener höchsten und dünnsten Stelle, so fliesst die Flüssigkeit in die Tube. Jetzt kann die Flüssigkeit auf dem natürlichen Wege nach und durch den Uterus abfliessen: der Hydrops ovarii profluens der alten Autoren. Ja dieser Vorgang: Ansammlung von Flüssigkeit und Abfluss bei zu starkem Innendruck in der vom Ovarium und der Tube gemeinsam gebildeten Tuboovarialcyste kann zum periodischen Abfluss aus den Genitalien Veranlassung geben. Man fühlt deutlich, wie der Tumor, unter dem Symptom eines stärkeren Wasserausflusses aus der Vagina, verschwindet.

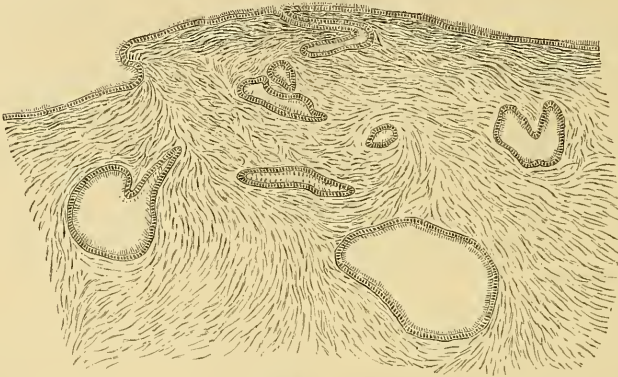
Derselbe Vorgang ist von mir auch bei Pyosalpinx beobachtet. Ein perimetritischer Abscess, von Tube und Ovarium begrenzt, entleerte sich periodisch aus dem Uterus. Ebenso fliesst bei Tubargravidität das ergossene Blut durch den Uterus ab.

In anderen Fällen hat sich die Tube am Uterus so abgeknickt, dass sie unpassirbar wird. Dann bildet sich neben dem Uterus ein Tumor, der erst bei der Operation als Tuboovarialcyste erkannt wird.

¹⁾ **Burnier:** Z. f. G. V, 35. — **Runge u. Thoma:** A. f. G. XXVI, 1. Verh. d. deutsch. Ges. f. Gyn. Leipzig 1890, 344. — **Schramm u. Neelsen:** A. f. G. XXXIX, 16. — **Kötschau:** A. f. G. XXXV, 534.

2. Die Kystome: Adenome, Papillome und Carcinome¹⁾.

Das Ovarium ist, wie S. 404 beschrieben, mit Keimepithel bedeckt. Auch die Follikel sind mit Epithel ausgekleidet. Beide Epithelien haben dasselbe entwicklungsgeschichtliche Herkommen. Aprioristisch sollte man also annehmen, dass dieselben Degenerationsvorgänge zu denselben pathologischen Geschwulstbildungen führen könnten.



199.

In Flimmerepithel verwandeltes Keimepithel der Ovarialoberfläche. An einer Stelle Einsenkung. In der Nähe beginnende Flimmerepithelcysten.
(Nach Pfannenstiel.)

Nun entstehen die Follikel in der Weise, dass von oben, vom Keimepithel nach abwärts sich „Schläuche“, die Pflüger'schen Schläuche einsenken. Von diesen schnüren sich einzelne Epithelien oder Partien ab, aus denen die Primordialfollikel hervorgehen.

¹⁾ **Frerichs:** Göttinger Studien 1847, I. — **Virchow:** Verh. d. Ges. f. Geb. in Berlin III, p. 203. — **Wilson Fox:** Med. chir. transact. XXIX. — **Eichwald:** Würzb. med. Zeitschr. V, p. 270. — **Spiegelberg:** Mon. f. Geb. XIV. — **Waldeyer:** Mon. f. Geb. XXVII, XXX. Arch. f. Gyn. I, *Eierstock u. Ei.* Leipzig 1870. — **Mayweg:** Diss. Bonn 1868. — **Coblenz:** Virch. Arch. 84, p. 26. Z. f. G. VII. — **Flaischlen:** Z. f. G. VI, VII. — **Marchand:** Beitr. z. Kenntniss d. Ovarialtumoren. Halle 1879. — **Fischel:** A. f. G. XV. — **Löhlein:** Berl. klin. Wochenschr. 1879, p. 420. — **Morsbach:** Diss. Halle 1881. — **Sänger:** C. f. G. 1884, No. 13. — **Waldeyer:** Virch. Arch. Bd. 41 u. 55. **Volkmann's Vortr.** 33. A. f. G. I, p. 307. — **Stilling:** Deutsche Klinik 1868, No. 11. — **Küster:** Beitr. d. Berl. Ges. f. Geb. IV. **Schuchhardt:** Breslauer ärztl. Zeitschr. 1881, No. 9. — **Kaltenbach:** Wien. med. Blätter 1880, No. 29. — **Leopold:** A. f. G. VI. — **Flaischlen:** Z. f. G. VII. Virch. Arch. Bd. 79. — **Gusserow u. Eberth:** Virch. Arch. Bd. 43, p. 14. — **Winter:** C. f. G. 1887, p. 499. — **Küster:** Berl. klin. Wochenschr. 1888, p. 1018. — **Latzko:** Allgem. Wien. med. Ztg. 1888, 131. — **H. Freund:** Z. f. G. XVII, 140. — **Lomer:** C. f. G. 1889, 905. — **Veit:** Z. f. G. XII, 418. — **Velits:** Z. f. G. XVII, 232. — **Pfannenstiel:** A. f. G. XXXVIII, 407. XL, 3. Verh. d. 4. Vers. d. deutsch. Ges. f. Gyn. 318. — **Steffeck:** Z. f. G. XIX, 236. — **Frommel:** Z. f. G. XIX, 44. — **Velits:** Virch. Arch. CVII, 507. — **Nagel:** A. f. G. XXXI, 3. — **Strassmann:** Z. f. G. 308.

Bei der Geschwulstbildung ist die Frage, ob der fertige Follikel zur Geschwulst degeneriert, ob eine abgeschnürte Partie eines Pflüger'schen Schlauches zu einer Geschwulst wird, oder ob in pathologischer Weise schon erkranktes Oberflächenepithel nach unten wächst, wie es an anderen Orten z. B. bei Carcinom die Regel ist.

Zu diesen Hypothesen ist zu sagen: Es ist von Pfannenstiel zunächst für die Flimmerepithelcysten bewiesen, dass das physiologische Oberflächenepithel der Ovarien, das Keimepithel, sich in pathologisches Flimmerepithel verwandelt, dass dieses Flimmerepithel in die Tiefe wachsen und hier Cysten bilden kann. Dieser Vorgang ist in der Figur 199 dargestellt. Man sieht auf der Oberfläche das Flimmerepithel, mit ihm in Zusammenhang eine Einsenkung in die Tiefe, und darunter ähnliche Einsenkungen, aus denen Cysten wurden.

Unbewiesen ist, dass das Follikelepithel zu einer Neubildung sich umwandelt. Der Graaf'sche Follikel ist etwas Fertiges, das wohl passiv eine Retentionscyste werden kann, in dem aber active „Proliferationsvorgänge“ nicht mehr vorkommen.

Die gegentheilige Anschauung haben manche Autoren: sie weisen darauf hin, dass auch die Wand des hydropischen Follikels mitunter, wenn auch wenige, Papillen trägt.

Die Pflüger'schen Schläuche sind fötale Gebilde und kommen später nicht mehr vor, sie fallen also für die Entstehung der meist an das klimakterische Alter gebundenen, jedenfalls aber postfötalen Geschwülste ausser Betracht. Es bleibt deshalb die dritte Annahme übrig, dass die Geschwülste vom Keimepithel sich bilden. Allerdings ist zu erwähnen, dass Schottländer atypische Primordialfollikel gefunden haben will, es sollen sich zwei oder drei Eizellen vom Eiballen absondern¹⁾.

In ähnlicher Weise ist auch die Entstehung der übrigen epithelialen Geschwülste des Ovariums zu denken: alle epithelialen Geschwülste der Ovarien entstehen aus dem Oberflächen- bzw. Keimepithel.

Es ist überaus schwierig, eine Eintheilung der Ovarialeysten zu geben, schon deshalb, weil fast jeder Autor seine eigenen Namen erfand. In der That kommen auch Uebergänge vor, sodass man fast verschiedene Grade der Malignität aufstellen möchte. Selbst exacte pathologische Anatomen sprechen davon, dass z. B. die eine Art „maligner“ als die andere sei. Kommt noch dazu, dass man von einem „Carcinomatöswerden“ einer Geschwulst spricht, so ist klar, dass

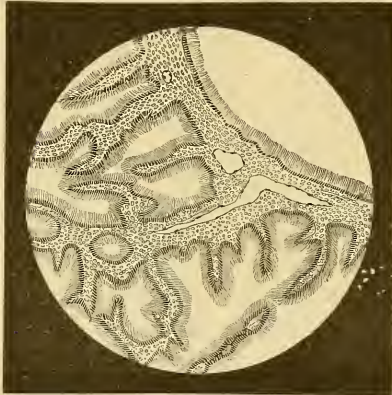¹⁾ Schottländer: Arch. f. mikrosk. Anat. XLI, 219.

jede Eintheilung — wenn nicht Dutzende von Rubriken gemacht werden — viele Fehler hat. Wir unterscheiden deshalb am einfachsten:

- a. Das glanduläre und papilläre Adenom¹⁾ (Waldeyer's proliferirende Ovarialkystome).
- b. Die Flimmerepithelkystome.
- c. Das superficielle Adenom oder oberflächliche Ovarialpapillom.
- d. Carcinoma ovarii. Adenocarcinome.

a) Die glandulären und papillären Adenome.

Diese Geschwülste sind meist einseitig, sie bilden grosse, schliesslich enorme, den ganzen Bauchraum ausfüllende Tumoren. Ihre Wand ist verschieden dick, sie kann durch die Ausdehnung in Folge der Colloidbildung stellenweise so dünn werden, dass der Inhalt durchscheint.



200.

Glanduläres proliferirendes
Ovarialkystom.

Meist sieht die Wandung weiss aus und ist ziemlich gefässarm. Das Epithel der äusseren Oberfläche ist das Keimepithel des Ovariums, darauf folgt eine Bindegewebsschicht und sodann das Epithel der Innenfläche. Dies ist ein einschichtiges cylindrisches.

Alle diese Geschwülste sind multiloculär, und zwar in verschiedenen Grade. So findet man z. B. in der Cystenwand nur wenige kleine secundäre Cysten, in anderen Fällen besteht der Tumor aus zwei oder drei grossen Cysten, wieder in anderen Fällen findet sich

ein System massenhafter kleiner, aneinandergelagerter Hohlräume, so dass man von Bienenwabenform gesprochen hat.

Bei den glandulären Geschwülsten tritt mehr das Wachsthum der Epithelien in den Vordergrund. Sie ziehen beim Wachsthum das Bindegewebe nach. Dasselbe wächst durch den Reiz gleichzeitig mit.

Durch die enorme Grössenzunahme bei der Colloidbildung blähen sich die secundären Cysten auf und erreichen eine erhebliche Grösse. Sie können dann platzen, sodass man die Reste der Cystenwände in den communicirenden Räumen findet. Es entstehen aber auch in einem Ovarium mehrere primäre nebeneinander und in ihnen wiederum

¹⁾ Pfannenstiel: A. f. G. XLVIII. 3.

secundäre. Auf diese Weise wächst der Tumor zu einer enormen Grösse heran.

Handelt es sich mehr um ein Epithelwachsthum nach oben, so findet der umgekehrte Vorgang statt, es entstehen Papillen mit vielfachen Ausläufern (Fig. 201). Auch hier ist das Wesentliche die epitheliale Neubildung. In diesen Fällen ist die Wucherung oft so stark, dass die ganze Cyste von papillomatösen Massen erfüllt ist, und der Tumor fast solide wird. Ja die Papillen können auch die Cystenwand durchbrechen und auf der Aussenfläche zum Vorschein kommen. Andererseits sind



201.

Papilläres proliferirendes Kystom.

aussen aufsitzende Papillen nicht stets in Zusammenhang mit der Innenwand der Cyste, sodass sie gleichsam Geschwülste für sich, ebenfalls vom Keimepithel stammend, darstellen (Fig. 201).

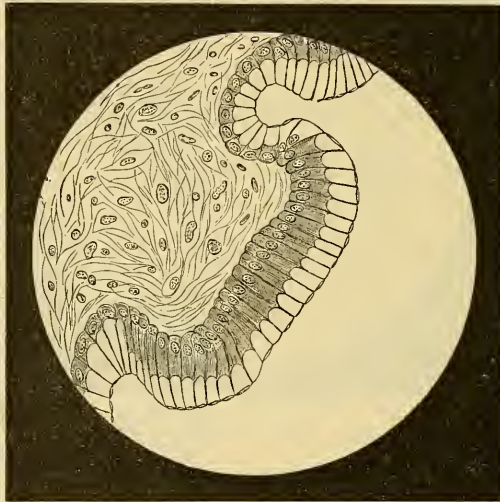
Das Epithel der Papillen oder der Drüseneinbuchtungen ist stets ein einschichtiges. Ist es mehrschichtig, wächst es in die Tiefe, hier Alveolen im Bindegewebe bildend, so handelt es sich um ein „Carcinom“, das wohl stets von Anfang an als solches angelegt ist, wenigstens ist die Umwandlung eines einfachen Papilloms in ein Carcinom noch unbewiesen.

Vielfach wurde früher der Inhalt, die Colloidmasse, als ein Product der Degeneration aufgefasst. Pfannenstiel zeigte, dass es sich um einen Secretionsvorgang handelt. Ueberall da, wo die Cysten die charakteristischen Gallertmassen enthielten, zeigten die Epithelien (vergl. Fig. 202) Eigenschaften, aus denen geschlossen werden kann, dass die Epithelien das Pseudomucin secerniren. Dieser von

Hammarsten so genannte Körper wurde fälschlich früher Paralbumin und Metalbumin genannt. Die Untersuchungen zeigten aber, dass es sich um einen dem Mucin verwandten, dagegen nicht um einen Eiweisskörper handelt, dass wir es also mit einer ganz bestimmten Geschwulstspecie, den pseudomucinösen Kystomen zu thun haben.

Es kommen übrigens verschiedene Consistenzen des Inhalts vor, sowohl betreffs des ganzen Tumors als auch einzelner sog. secundärer Cysten des Tumors. So giebt es Cysten mit mehr schleimigem, und auch mit ganz wässerigem Inhalt.

Nach Pfannenstiel's Untersuchungen findet sich jedesmal bei Pseudomucin-Inhalt das in der Figur 202 abgebildete Epithel. Diese



202.

Pseudomucinöses Epithel aus einer Eierstockcyste.

Geschwülste sind in dem Sinne gutartige, als das Epithel niemals destruierend, wie beim Carcinom Zapfen oder Alveolen bildend in die Tiefe wächst. Trotzdem entstehen Metastasen in dem Sinne, dass abgelöste lebendige Epithelzellen nach Platzen oder Punction der Cyste in den Peritonäalraum gelangend, irgendwo auf dem Peritonäum anwachsen. Diese so ausgesäten Zellen bilden der Muttergeschwulst identische Tochtergeschwülste. Ebenso hat man auch in die Bauchwunde Zellen bei der Operation zufällig eingestreut; danach entwickelte sich nach Jahren eine Pseudomucincyste in der Narbe. Diese „Metastasen“ sind also etwas anderes als die gewöhnlichen, auf dem Lymphwege entstandenen Metastasen maligner Geschwülste.

Pseudomyxoma peritonaei¹⁾.

An dieser Stelle ist eines eigenthümlichen Befundes Erwähnung zu thun, des von Werth sogen. Pseudomyxom des Peritonäums. Zu dieser Kategorie gehören drei Formen von Veränderungen im Peritonäum.

Zunächst giebt es zweifellos Fälle, wo sich auf bezw. im Peritonäum Metastasen der Geschwulst entwickeln. Schon beim Durchschneiden des Peritonäums bei der Laparotomie findet man überall, vom Peritonäum ausgehend, kleinere und grössere — bis kindskopfgrosse — Geschwülste von dem Charakter des Kystoma myxomatosum. Nicht um eine gleichmässige Verdickung des Peritonäums, sondern um distincte Geschwülste handelt es sich. Diese Geschwülste bestehen aus Cysten mit Cylinderepithel ausgekleidet, auch mit drüsigen oder papillomatösen Wucherungen im Innern. Fast immer ist dabei das ganze Peritonäum verdickt und erkrankt.

Sodann giebt es Fälle, bei denen die mucinösen Massen mehr mechanisch bezw. entzündlich an und in dem Peritonäum fixirt werden. Eine Cyste platzt und ergiesst ihren Inhalt in die Peritonäalhöhle. Findet man auch nur einen verhältnissmässig kleinen Cystenrest und kolossale Massen Gallerte im Bauch, so muss man bedenken, dass die Cyste sich zusammenzog, nachdem sie vor dem Platzen jedenfalls enorm ausgedehnt war. Die Gallertmassen werden in die Resorptionsöffnungen des Peritonäums eingesaugt, bleiben hier verstopfend und die Resorptionskraft paralsirend stecken, sodass die ganzen Därme und Bauchorgane wie mit Gallerte beklebt erscheinen. Es ist zwar möglich, den Inhalt des Bauches auszuschöpfen, aber nicht die Därme so zu reinigen, dass das glatte Peritonäum sichtbar wird. In diesen Fällen kann nach Entfernung der freien Gallerte, wenn also Nachschübe fehlen, das Peritonäum schliesslich doch die Oberhand bekommen und alle angeklebten Gallertmassen auf dem Resorptionswege wegschaffen.

Drittens aber giebt es auch Fälle, wo sich der erste Vorgang mit dem zweiten combinirt. Exstirpirt man z. B. bei Pseudomyxoma peritonaei beide Ovarien, säubert man die Bauchhöhle vollständig und findet man nach einem Jahr wieder den Bauch ad maximum ausgedehnt, entfernt man jetzt wiederum 15 Liter gallertartige Massen, so kann

¹⁾ Eberth: A. f. G. XXIV, 100. — Mennig: Diss. Kiel 1880. — Baumgarten: Virch. A. XCI, 1. — Olshausen: Z. f. G. IX. -- Donat: A. f. G. XXVI. — Swiecicki: C. f. G. 1885, 691. — Korn: C. f. G. 1885, 817. — Geyl: A. f. G. XXXI, 301. — Neubaur: Diss. Erlangen 1888. — Negri: C. f. G. 1886, 31. — Netzel: ibid. 35. — Olshausen: Z. f. G. IX, 1. — Westermarck u. Anel: Hygiea 1889, 16. -- Runge: C. f. G. 1887, 15.

diese Masse, da die Ovarien längst entfernt sind, nur auf metastatischem Wege entstanden sein. Da amorphe Gallerte nicht weiter wachsen kann, so muss man sich vorstellen, dass beim Platzen in der mehrfach erwähnten Weise Epithelien ausgesät sind, und dass diese Epithelien, metastatisch weiter gewachsen, neue Gallerte producirt. Wunderbar ist nur, dass auch hier Heilungen vorkommen. So sah ich eine Frau nach der zweiten Operation genesen.

b) Die Flimmerepithelcysten.

Eine besondere Form von papillären Geschwülsten ist die Flimmerepithelgeschwulst. Olshausen war der Erste, der sie klinisch und histologisch von den papillären Geschwülsten trennte und die Characteristica dieser Geschwülste beschrieb. Sie kommen oft doppelseitig vor und wachsen intraligamentär bis dicht an den Uterus heran. In ihnen findet man Flimmerepithelien. Meist sind diese Geschwülste von bösartigem Charakter, sie recidiviren leicht und bilden auch im Recidiv trotz völliger Entfernung der Ovarien wieder Cysten, selbst gestielte Cysten. Das Wachstum der Papillen in dendritischer Wucherung ist so erheblich, dass die Cysten oft durchbrochen werden, sodass die papillomatösen Excrescenzen sowohl in Form von kleinen Wucherungen als in Form grosser blumenkohlartiger Massen auf der Cyste sitzen. Ja es können auch völlig solide Geschwülste entstehen, an denen man nur noch hier und da ein Stück der Cystenwand in Form eines über die Papillen hinziehenden Bandes findet. Oft entsteht Ascites, wenn die Geschwulst frei in die Abdominalhöhle hineinragt. Auch bilden sich zahlreiche Peritonäalmetastasen, indem abgelöste Geschwulstpartikel oder Epithelien überall auf der Serosa anwachsen.

Diese Metastasen zeigen stets denselben glandulären bzw. papillären Charakter, wie die primären Geschwülste. Ich habe bei einer Ovariectomie selbst in einer Leistendrüse eine Metastase, also dieselbe Geschwulst-species wie im Tumor, gefunden.

c) Das Oberflächenpapillom¹⁾.

Bei einem Ovarium, dessen tiefere Schichten völlig normal sind, beginnt das dicht unter dem Epithel liegende Bindegewebe zu wachsen. Es entstehen „plumpe, warzige Bildungen bindegewebiger Knospen mit einfachem, niedrigem Cylinderepithel“, die Pfannenstiel als Fibroma papillare bezeichnet. In anderen Fällen entstehen wirkliche dünne Papillen, stets mit einschichtigem Epithel, wodurch sie sich von den Carcinomen unterscheiden.

¹⁾ Pfannenstiel: Verh. des V. Congress. d. deutsch. Ges. f. Gyn. 1893, p. 360.

Auch bei kleinen derartigen Geschwülsten entsteht Ascites: sowohl die gefässreiche Geschwulst selbst secernirt Flüssigkeit, als auch das durch die Geschwulst und ihre Secretion „gereizte“ Peritonäum. Die einzelnen Epithelien bezw. Partikel der Geschwulst lösen sich ab, fallen in den Peritonäalraum, wachsen fest und bilden secundäre Geschwülste, also nicht Lymphmetastasen, sondern Impfmetastasen, sie wiederholen die Structur der primären Geschwulst. Die Gutartigkeit dieser Geschwulst wird, abgesehen von dem einschichtigen, typischen Epithel, auch dadurch bewiesen, dass sie nach der Exstirpation ebenso wie die ascitischen Ansammlungen von Wasser nicht wiederkehren. Ja es kommt sogar vor, dass die Impfmetastasen nach der Operation der Verdauung des Peritonäums anheimgfallen und völlig verschwinden.

Es giebt also gutartige Papillome, die nicht recidiviren, nach deren Exstirpation auch der Ascites nicht wiederkehrt, sodass die Patientinnen definitiv geheilt sind.

Eine eigenthümliche Form von traubenförmigem Papillom beschrieb *Olshausen*: eine Geschwulst von der Form einer Traubenmole, nur dass die einzelnen Abschnitte zum Theil sehr gross waren. Auch diese Geschwulst recidivirte nicht.

d) Das Carcinom des Ovariums¹⁾.

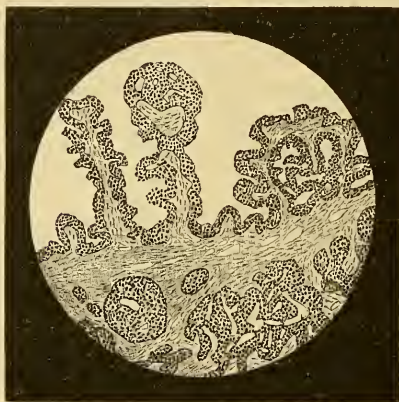
Zu den von den epithelialen Gebilden des Ovariums ausgehenden Geschwülsten gehören auch die Carcinome, sie sind Adenocarcinome und finden sich häufig doppelseitig. Man findet sowohl harte scirrhöse als medulläre weiche Krebse.

Sie wachsen rasch, destruierend, erzeugen Metastasen auf dem Wege der Lymphbahnen und Blutwege in den retroperitonäalen Lymphdrüsen. Ebenso bilden sich auch Implantationsmetastasen auf dem Uterus und andern Abdominalorganen. Ich fand im Mageu, einmal in einer Leisten-drüse, Tube, Uterus, Leber und Rippen Metastasen. Operirt recidiviren sie leider fast stets. Die Recidive wachsen auffallend schnell, mauern den Uterus ein und füllen das ganze Becken aus.

Das Epithel (Fig. 203) ist zum Gegensatz gegen das der gutartigen Tumoren mehrschichtig, zu Anfang wohl stets cylindrisch, wird es atypisch und bildet in der Tiefe Alveolen. Es scheint, dass auch eine Implantationsmetastase die Schuld trägt, dass Carcinome oft doppelseitig

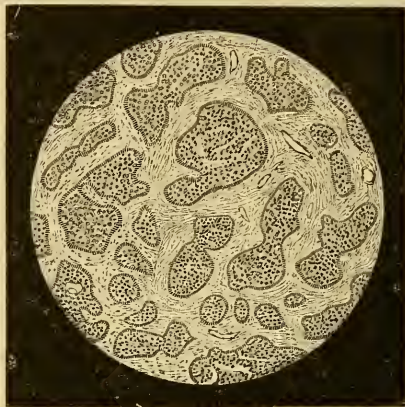¹⁾ *Waldeyer*: A. f. G. II, p. 440. — *Leopold*: A. f. G. VI, VIII. — *Kleinwächter*: A. f. G. IV. — *Landau*: C. f. G. 1887, p. 781. — *Leopold*: ibid. p. 528. — *Odebrecht*: Z. f. G. XV, 170. — *Reichel*: Z. f. G. XV, 354. — *Sänger*: C. f. G. 1888, 26. — *Lerch*: A. f. G. XXXIV, 449. — *Olshausen*: C. f. G. 1884, 673. Z. f. G. XI. — *Leopold*: A. f. G. VI.

gefunden wurden, wenigstens sind meist die Geschwülste ungleich gross, sodass also die eine jüngeren Datums als die andere ist.



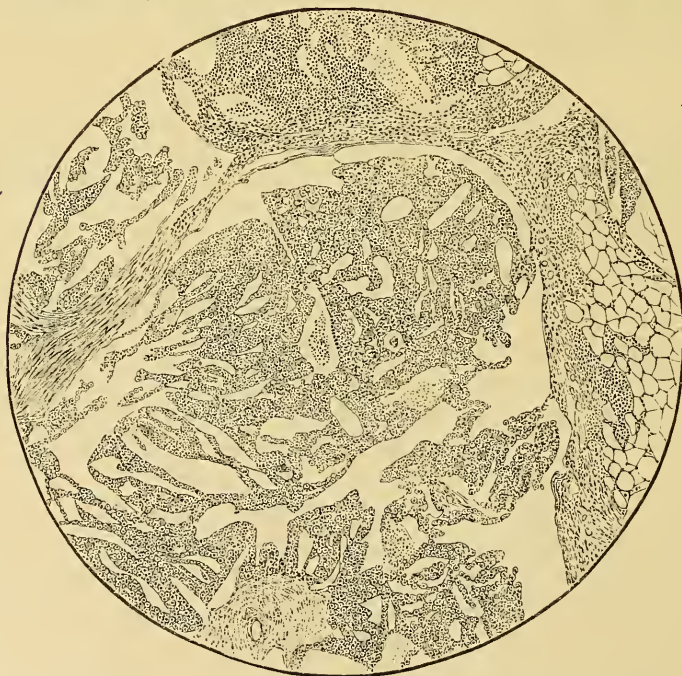
203.

Carcinomatöses papilläres
Ovarialkystom.



204.

Solides Ovarialcarcinom.



205.

Metastase eines Ovarialcarcinoms auf dem Peritonäum.

In Carcinomen fand man eigenthümliche, sich in Säure lösende anorganische Kalkkörner, und nannte daher diese Carcinome psammöse

Carcinome. Uebrigens sind diese Psammomkörner auch in Flimmer-epitheleysten gefunden, also nicht für Carcinom charakteristisch.

Ausser dem papillomatösen Oberflächencarcinom, das vom Keim-epithel ausgeht, kommt das Ovarialcarcinom noch in zwei Formen vor, erstens als ein parenchymatöser, diffuser Krebs, welcher das Ovarium bedeutend vergrössert, ihm aber seine Form lässt. In diesen Fällen fand man verschiedene Krebspecies, so Medullar-, Gallertkrebs oder Combination der zwei letzten Arten.

Zweitens als ein Krebs, der das Ovarium gleichsam aufzehrt, das Peritonäum des Douglasischen Raumes schnell inficirt und auf und unter ihm kleinhöckerige, schnell in die Umgegend wachsende Geschwulstmassen bildet. Dabei wird das ganze Becken wie mit einem harten Exsudat von dem Carcinom erfüllt, ohne dass irgendwie eine typische Form eines Tumors entstände.

Zuletzt entstehen auch secundäre Krebse vom Uterus, vom Mastdarm u. s. w. her.

Pathognomonisch für die Ovarialcarcinome ist, dass sie fast stets zu Ascitesbildung führen. Der Ascites wird theilweise von der Neubildung geliefert, theils ist er die Folge der Reizung des Peritonäums durch die Geschwulstbildung, ähnlich wie beim Oberflächenpapillom.

3. Geschwülste der Bindegewebsreihe der Ovarien, Fibrome, Sarcome, Endotheliome¹⁾.

Da das Stroma des Ovariums keine Muskelfasern enthält, so sind Myome nicht zu erwarten. Indessen sind Myome beobachtet, welche nur einen Theil des Ovarialgewebes einnahmen. Es kann deshalb an dem Ursprung aus den Ovarien nicht gezweifelt werden. Die Muskelfasern der Gefässe und diejenigen am Hilus können bei der Entstehung des Myoms betheiligt sein. Jedenfalls ist genau zu untersuchen, ob nicht ein subperitonäales Uterusmyom in die Gegend des Ovariums gewandert ist und dieses verlagert hat.

Fibrome kommen als sog. Corpora fibrosa aus den Follikeln in Corp. lut. entstehend, vor. Sie sind meist klein bis wallnussgross. Indessen sind auch grosse Fibrome bis zu 10 und mehr Kilo von mir und Andern operativ entfernt.

Nicht selten findet man auf dem gesunden Ovarium kleine warzen- oder pilzförmig aufsitzende Fibrome, bei denen man im Zweifel ist, ob man sie als beginnende Geschwülste der adenomatösen Reihe, als Fi-

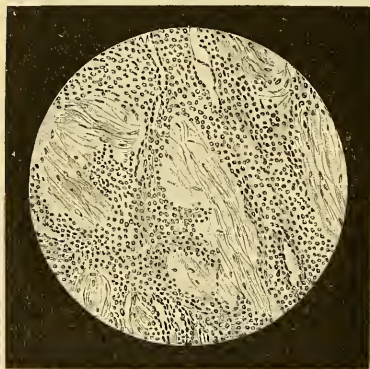¹⁾ *Lehrbücher der pathol. Anatomie von Birch-Hirschfeld u. Ziegler.* — Eckardt: Z. f. G. XVI, 344. — Pomorski: Z. f. G. XVIII, 92. — Marchand: Habil. Schrift. Halle 1879. — v. Rosthorn: A. f. G. XLI, 328.

brome oder als rudimentäre unvollständige Eierstöcke ohne Follikel auffassen soll.

Bei den Fibromen, wie bei den Sarcomen liegt meist die Tube der Geschwulst nicht fest auf, sondern die Geschwulst hängt frei am Mesovarium.

4. Die Sarcome¹⁾.

Die Sarcome des Ovariums (vgl. Tafel 1 Fig. 1, S. 346) sind meist Spindelzellensarcome. Je mehr diese Geschwülste wachsen, um so mehr verschwinden die Graaf'schen Follikel, doch können sie sowohl in der primären Form persistiren als auch zu Cysten sich umwandeln. Es entstehen dann Cystosarcome oder Adenosarcome. Andererseits können auch Erweichungs- und Verfettungsprozesse zu Cystenbildung führen. Wird die Wandung eines Gefäßes in die Wucherung oder den ihr nachfolgenden Schmelzvorgang hineingezogen, so kann es thrombosiren oder auch eröffnet werden. Im letzteren Falle kommt es zu Blutungen in die Geschwulst. Auch kann die Cyste platzen, sodass das Blut in den Peritonäalraum gelangt.



206.

Sarcoma ovarii.

Seltener als die Spindelzellensarcome finden sich Rundzellensarcome, doch sind sowohl Fälle von reinem Rundzellensarcom als solche, welche mit Spindelzellensarcom und melanotischen Partien gemischt waren, bekannt. Auch sind Mischgeschwülste beobachtet, welche sich dem Carcinom näherten, so ein von Spiegelberg als „Myxosarcoma carcinomatosum haemorrhagicum“ bezeichneter Tumor.

Sarcome sind in jedem Lebensalter beobachtet. Sogar congenitale Ovarialsarcome sind beschrieben. Die Sarcome scheinen nicht so häufig wie Carcinome doppelseitig vorzukommen. Meist sind Sarcome nicht grösser als ein Mannskopf, häufig kleiner. Cystische Sarcome bezw.

¹⁾ Willigk: Prag. Vierteljahrscr. 1854, p. 112. — Kiwisch: Klin. Vortr. II, 179. — Spiegelberg: Mon. f. G. XXX. — Stiegele: Württ. Corrb. 1872, No. 28. — Lange: Berl. klin. Wochenschr. 1877, No. 49. — Kolaczek: Virch. Arch. Bd. 75, p. 399. — Leopold: A. f. G. XIII. — Lobeck: Winkel's Berichte und Studien. Leipzig 1874. — Clemens: Deutsche Klinik 1873, No. 3. — Hertz: Virch. Arch. Bd. 36, p. 97. — Schustler (Billroth): Wien. med. Wochenschr. 1883, No. 2. — Weinlechner: Ber. d. geb.-gyn. Ges. Wien 1889, 49. — v. Rosthorn: A. f. G. XXI, 3. — Raiss: Diss. Berl. 1882.

Combinationen mit adenomatösen Formen erreichen dagegen, sehr schnell wachsend, eine enorme Grösse. Metastasen entstehen auf dem Peritonäum, im Darm, auf der Pleura, auf dem Pericard, namentlich auch im Magen. Die Sarcome wirken local inficirend, sodass z. B. die Darmwand oder eine Gefässwand völlig sarcomatös degenerirend nicht abzutrennen ist. Der einzige Fall von Verblutungstod auf dem Operationstische, den ich erlebte, war ein solcher Fall. Beim Herausheben des Tumors wurde die Vena iliaca communis angerissen. Auch habe ich mehrmals ein Stück Darm und auch den Blasenvertex reseciren müssen, weil diese Organe völlig in das Sarcom aufgegangen waren.

„Endothelsarcome“ des Ovariums sind eine Geschwulstform, die von dem Endothel aus entsteht und zunächst als eine kleinzellige Infiltration neben einem Gefäss in die Erscheinung tritt. Diese Endothelsarcome haben keine eigentliche Binde substanz, vielmehr hängt das Endotheliom ohne Grenze mit der Intercellularsubstanz zusammen. Sie wurden auch als Angiosarcome beschrieben.

Eine eigenthümliche Form dieser Geschwulstspecies sind wieder die Endotheliome oder der Endothelkrebs. Bei diesen haben sich deutlich Alveolen gebildet, welche mit Endothelzellen von mehr epithelialem Charakter angefüllt sind. Ja man fand sogar eine allgemeine endotheliale Erkrankung des Peritonäums, bezw. der peritonäalen Lymphbahnen.

5. Dermoide des Ovariums¹⁾.

Das Dermoid ist eine Cyste, in welcher durch Keimverschleppung Bestandtheile des Hautorgans sich entwickeln. Seitdem His nachgewiesen hat, dass sich die Uranlage der Keimdrüsen aus dem Achsenstrange bildet, an dessen Entstehung sich auch das obere Keimblatt beteiligt, ist es nicht wunderbar, dass im Ovarium Bestandtheile aller Keimblätter mitunter gefunden werden. Also ist jede Dermoidcyste angeboren. Dieselbe wächst aber stetig weiter, oft plötzlich schnell, oft langsam. In ihr stossen sich Haare und Epithelien ab, ebenso Hauttalg, sodass sie an Grösse zunimmt.

¹⁾ **Lebert**: Vierteljahrsehr. 1858, No. 4. — **Heschl**: *Ueber Dermoidcysten*. Prag. Vierteljahrsehr. Bd. 68. — **Rokitansky**: Allgem. Wien. med. Ztg. 1860, No. 2. — **Pauly**: Beitr. d. Berl. Ges. f. Geb. u. Gyn. IV, p. 3. — **Fraenkel**: Wien. med. Wochenschr. 1893, p. 865. — **Fürst**: Virch. Arch. Bd. 97, p. 131. — **Marchand**: Ber. d. oberhess. Ges. f. Natur- u. Heilk. Giessen 1885, p. 325. — **Waldeyer**: A. f. G. I, 304. — **Baumgarten**: Virch. Arch. CVII, p. 515; CVIII, p. 216. — **Engström**: C. f. G. 1887, No. 5. — **Krukenberg**: A. f. G. XXX. — **Flohrschütz**: Deutsche Zeitschr. f. Chir. XXVIII, 189. — **Winter**: C. f. G. 1888, 14. — **Böttlin**: Virch. Arch. 1889, CXV, 493. — **Pomorski**: Z. f. G. XVI, 413. — **Sippel**: C. f. G. 1889, 305. — **Klaussner**: Deutsche Zeitschr. f. Chir. XXX, 177. — **Stumpf**: Münch. med. Wochenschr. 1886, 694.

Die Wand der Cyste stellt eine Cutis vor, meist ohne Papillen, aber mit sehr reichlichen Talgdrüsen, Haaren, Haarbalgmuskeln und Knäueldrüsen. Die Haare sind meist blond, bis 8 cm lang, frei im Knäuel liegend, oft auch mit der Wand verfilzt. Dickflüssiges Fett ist oft massenhaft vorhanden, auch Knochenplatten finden sich vor, diese wiederum tragen nicht selten Zähne. Die oft colossale Menge derselben (300) beweist, dass wohl ein fortwährender Zahnwechsel stattfand. Es ist ein Präparat beschrieben, wo man einen Milchzahn halb abgestossen und einen zweiten unter ihm wachsenden fand. Auch graue Nervensubstanz wurde in Dermoidcysten constatirt, ebenso glatte Muskelfasern, quergestreifte sind zweifelhaft. Indessen kommen bisweilen Combinationen mit soliden Geschwülsten von so beträchtlichem Umfange vor, dass wahre Teratome entstehen.

Die Dermoidwand kann verkalken, oder sich so verdünnen und erweichen, dass der Inhalt sich in die Bauchhöhle ergiesst. Auch in der Cyste selbst findet Eiterung oder Blutung statt. Die Grösse der Dermoidkystome ist im ganzen etwas geringer als die der proliferirenden Geschwülste, doch habe ich einmal ein doppelseitiges Dermoid entfernt, bei dem der Leib grösser war als am Ende der Schwangerschaft.

Mischgeschwülste, Teratome¹⁾.

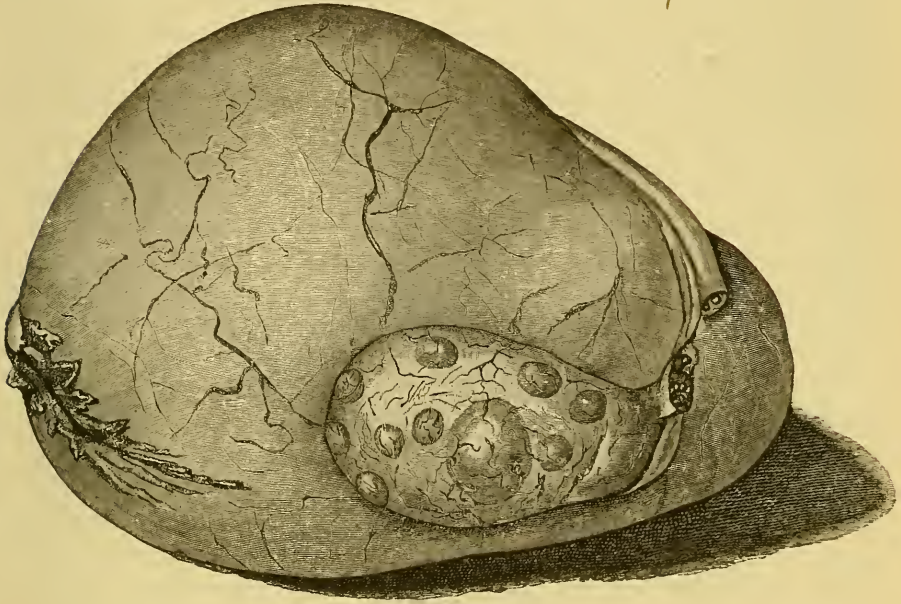Eigenthümlich den Ovariengeschwülsten ist, dass sich alle einzelnen Arten von epithelialen und bindegewebigen Neubildungen mit einander combiniren können, sowohl makroskopisch, als mikroskopisch. Man findet nicht selten bei Adenokystomen ein oder auch mehrere, ja Dutzende ganz kleiner Dermoide, oder umgekehrt bei einem Dermoid auch eine Flimmerepithel- oder mit Colloid gefüllte Cyste. Glatte und quergestreifte Muskelfasern, Gehirnschubstanz, Nervenfasern, Theile von Augen, Mamma, Nägel, Knorpel und Knochen sind schon in Mischgeschwülsten gefunden.

Namentlich können in der Cystenwand eines Dermoids weitere Neubildungen, z. B. ein Hautcarcinom, Retentionscysten in Schweiss- und Talgdrüsen entstehen. Somit finden sich Geschwülste, die man mit dem Namen: Adenosarcom, Sarcocarcinom, Dermoidcarcinom oder Dermoid-epitheliom belegen müsste.

¹⁾ Flesch: Verh. d. Würzb. phys.-med. Ges. III. — C. Friedländer: Virch. Arch. Bd. 75, p. 367. — Fleischlen: Z. f. G. VI u. VII. — Unverricht: Bresl. ärztl. Zeitschr. 1879, 2. — Litten: Virch. Arch. Bd. 75, p. 329. — Koeberlé: Gaz. des hôp. 1869, No. 24. — Krogmann: Diss. Kiel 1848. — Keller: Z. f. G. XVI, 170. — Kramer: Z. f. G. 1890, 124.

Parovariale Tumoren¹⁾.

Zwischen den Platten des Theiles des Ligamentum latum, der von Tube und Ovarium begrenzt die Ala vesperilionis oder Mesosalpinx genannt wird, liegt der Nebeneierstock (vgl. Figur 195, S. 404), der Rest des Wolff'schen Körpers (vgl. S. 120, Fig. 48). Hier findet man häufig kleine cystische Gebilde. Sie hängen sowohl an Stielen, lassen sich aber auch oft wie eine Beere blutlos ausschälen. Seltener er-



207.

Parovarialcyste;

an ihr hängt das Ovarium mit mehreren Follikeleysten. Durchschnitten ist das Ligamentum ovarii und die Tube. Die Tube zieht über den ganzen Tumor hinweg und kommt auf der anderen Seite zum Vorschein mit der ausgezerrten Fimbria ovarica. Auf der Cyste sieht man die sich mehrfach kreuzenden Gefässe des Peritonäums und der Cyste.

reichen sie eine bedeutende, zur Operation führende Grösse. Man nahm früher an, dass sämtliche Parovarialcysten aus den Resten des Wolff'schen Körpers entständen. Kossmann hat aber sicher nachgewiesen, dass die grösseren Tumoren ihren Ursprung von rudimentär abgeirrten Tuben nehmen. Dafür sprechen, abgesehen von der Flimmerepithelauskleidung die Muskelfasern der Wand.

¹⁾ Spiegelberg: A. f. G. I, 482. — Waldeyer: *ibid.* 263. — Westphalen: *ibid.* VIII, 89. — Schatz: *ibid.* IX, 115. — Gusserow: *ibid.* IX, 478. — Fischl: *ibid.* XV. — Kossmann: C. f. G. 1894, p. 809, 1036, 1249. — Gebhard: *ibid.* 909.

Die typische Parovarialcyste ist sehr dünnwandig. Sie ist stets vom Peritonäum überzogen, der Inhalt ist wässerig und enthält oft kein Albumen. In seltenen Fällen trägt auch die parovariale Cyste Papillen mit einschichtigem Epithel. Auch der Hydrops einer abgeirrten Tube ist eine gutartige, nicht recidivirende Geschwulst. Bei Eröffnung des Bauches präsentirt sich die Ovarialcyste mehr mit weisser, die Parovarialcyste mehr von dunkler Farbe. Sofort zu diagnosticiren ist sie daraus, dass zwei Gefässsysteme zu sehen sind, deren einzelne Gefässe sich kreuzen, die Gefässe des Peritonäums und die der Cyste selbst. In die Cyste hinein führen keine grösseren Gefässe, so dass man sie meist wie einen schlaffen Sack aus der Peritonäalhülle ohne erhebliche Blutung herausziehen kann. In anderen Fällen ist das Peritonäum fester, sodass bei den Versuchen der Enucleation Risse entstehen.

Ist die Geschwulst gross und schlaffwandig, so schmiegt sie sich so an ihre Umgebung an, dass trotz des ligamentären Sitzes der Uterus seine Stelle bewahrt. Oft aber reicht die Cyste weit im Parametrium nach unten und verdrängt den Uterus etwas seitlich. Auch diese Cysten können sich stielen, sodass der Stiel selbst sich dreht, eine Stieltorsion mit ihren charakteristischen Symptomen entsteht und die Cyste abstirbt.

Abgesehen von der glattwandigen, dünnwandigen Cyste habe ich wiederholt sehr dickwandige operirt. In einem Falle stellte sich die dickwandige Parovarialcyste als eine Hämatometra lateralis im sehr stark ausgedehnten rudimentären Nebenhorn des Uterus heraus. Vielleicht sind die dickwandigen oder mit wenigen Papillen versehenen Parovarialcysten von rudimentären doppelten Uterusstücken abstammend.

**Das Verhältniss der Ovarialgeschwülste zur Nachbarschaft,
Stiel, Wachstum,
Adhäsionen, Metamorphosen im Tumor, Cystenruptur.**

Da das Ovarium frei in die Bauchhöhle hineinragt, so wird auch ein im Ovarium sich entwickelnder Tumor frei in die Bauchhöhle hineinragen. Leider giebt es keine Untersuchungen, welche den Typus der Peritonäalgrenze an den Ovarialtumoren selbst feststellen. Entsteht ein Tumor aus einem Graaf'schen Follikel, so überzieht den ganzen Tumor Keimepithel. Aber der Tumor kann auch mit Cylinderepithel, selbst mit Flimmerepithel bedeckt sein. In diesen Fällen verwandelte sich das physiologische Keimepithel in pathologisches Cylinderepithel. Ein Theil desselben bildet, in die Tiefe wuchernd, den Ovarialtumor.

Namentlich bösartige Tumoren haben Neigung in die Tiefe zwischen die Platten des Lig. latum zu wachsen. Dieser „intragamentäre“ Sitz ist nicht von der primär verschieden tiefen Einpflanzung des Ovariums, sondern von der Geschwulstspecies abhängig. Bei gutartigen Ovarial-

tumoren ist der intraligamentäre Sitz eine Ausnahme. Bei vielen Castrationen habe ich keinen Fall gefunden, wo das Ovarium abnorm tief im Peritonäum eingepflanzt war.

Der Ovarialtumor hängt also mit dem Uterus und dem Lig. latum ebenso zusammen, wie das normale Ovarium. Die Verbindung zwischen Tumor und Beckenorganen, der Stiel¹⁾ ist aus dem Lig. ovarii, Lig. latum und Tube zusammengesetzt.

Durch Zerrung des schweren, sich erst nach hinten, dann nach vorn senkenden Tumors wird das Lig. ovarii ausgezogen und verlängert. Die Tube ist an den wachsenden Tumor heran- und über ihn hinweggezogen und sitzt, durch die sehr verlängerte Ala vesperilionis angeheftet, dicht auf der Geschwulst. Auch geht mitunter die Ala vesperilionis vollkommen verloren, sie ist entfaltet, sodass die Tube ausgezerrt, verdickt, geröthet und bedeutend verlängert, unmittelbar über den Tumor hinwegzieht.

Hebt man also die entleerte Cyste heraus, so bildet man durch Zerrung einen „Stiel“, in welchem man die zwei dickeren Stränge: die Tube und Lig. ovarii sieht, dazwischen ist das Lig. latum so dünn, dass man einen Ligaturfaden mit einem stumpfen Instrument hindurchdrücken kann. Der Stiel wird mitunter 5 bis 10 cm lang und so dünn, dass er mit einem Faden leicht zusammengeschnürt werden kann.

In anderen Fällen aber wächst der Tumor zwischen den Platten des Lig. latum unmittelbar an den Uterusrand heran. Hebt man die entleerte Cyste heraus, so ist der „Stiel“ das Ende der Cyste. In diesen Fällen wird der Uterus seitlich verschoben und erhoben, ja er kann, wie die Tube, an den Tumor herangezogen und ausgezogen d. h. verlängert sein. Eine auch nah am Uterus gelegte Ligatur fasst den untersten Kreisabschnitt der Cyste leicht mit.

Im Stiel verlaufen die ernährenden Gefäße, deren Lumina man nach Abtragung der Cyste deutlich in der Schnittfläche sieht.

Der Tumor wächst mitunter wie ein parametritisches Exsudat in das Subserosium hinein. So gelangt der Tumor, die Blase verschiebend, vorn an die Bauchwand. Auch gelangt der Tumor an der hinteren Beckenseite unter das Peritonäum. In seltenen Fällen wird das Rectum

1) Werth: A. f. G. XV, 412. — Freund: Berl. klin. Wochenschr. 1878, No. 28. — Baumgarten: Virch. Arch. Bd. 97, p. 18. — Thorn: Diss. Halle 1883. — Heschl: Oesterr. Zeitschr. f. prakt. Heilk. 1862, 20. — Breisky: Prag. med. Wochenschr. 1879, No. 29. — E. Fränkel: Virch. Arch. Bd. 91, p. 499. — Hohenegg: Wien. klin. Wochenschr. 1888, 29. — Schurikoff: C. f. G. 1888, 238. — Veit: Z. f. G. XV, 163. — Sippel: C. f. G. 1888, 217. — Freund: C. f. G. 1889, 745. Samml. klin. Vortr. 361. — Kulenkampf: Centralbl. f. Chir. 1890, 26. — Küstner: C. f. G. 1891, 209. — Salin: C. f. G. 1891, 711.

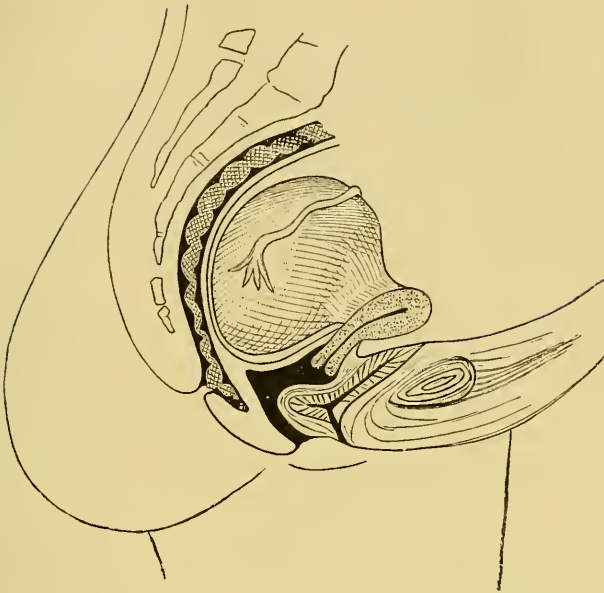
durch den Tumor verschoben. Die Flexura sigmoidea oder das Coecum sammt dem Processus vermiformis wird nach oben gedrängt. Ja der Tumor kann das Mesenterium auseinanderdrücken, sodass die Dünndarmschlinge über ihm liegt, dass also das entfaltete Mesenterium den extraperitonäalen Tumor umgiebt. Zieht man ihn heraus, so liegt Psoas und Ureter sichtbar frei. Diese Art der Entwicklung ist charakteristisch für maligne Tumoren, namentlich für die papillomatösen Carcinome und Flimmerepithelcysten.

Will man sich ein Urtheil über den „Stiel“ bilden, so muss man die Schnittwunde des entfernten Tumors betrachten; sie kann 3 cm breit und 10 bis 15 cm lang sein, obwohl es gelang, den „Stiel“ zu $\frac{1}{2}$ cm Durchmesser zusammenzuschneiden.

Die frei in den Peritonäalraum hineinwachsenden Ovariengeschwülste nehmen, dem Gesetz der Schwere folgend, verschiedene Lagen ein, welche an die Lageveränderungen des schwangeren retroflectirten Uterus erinnern. Zunächst sinkt jeder Ovarientumor von der Seite her in den Douglasischen Raum (vgl. Fig. 208). Wächst der Tumor mehr und mehr, so hat er keinen Platz im Becken, er fällt, meist symptomlos nach vorn über, wie der spontan sich reponirende, retroflectirte schwangere Uterus. Diese normale Wanderung der Ovarialtumoren, die Freund zuerst beschrieb, findet manchmal nicht statt. Nach meinen Erfahrungen sind es nicht wesentlich die „Adhäsionen“, sondern mehr die Straffheit der Bauchdecken, welche die Wanderung hindert. Namentlich bei Nulliparen ist so wenig Raum vorhanden, dass die Geschwulst nach unten gepresst, im Douglas liegen bleibt. Geschwülste, die selbst in der Narcose durch Druck von der Scheide aus nicht nach oben verschoben werden können, sind bei der Operation oft leicht aus der Bauchhöhle herauszuheben. Und nicht selten fand ich Geschwülste, die allein durch die straffen Bauchdecken so fest an den Uterus angedrückt waren, dass ich sie mit dem Uterus verwachsen glaubte.

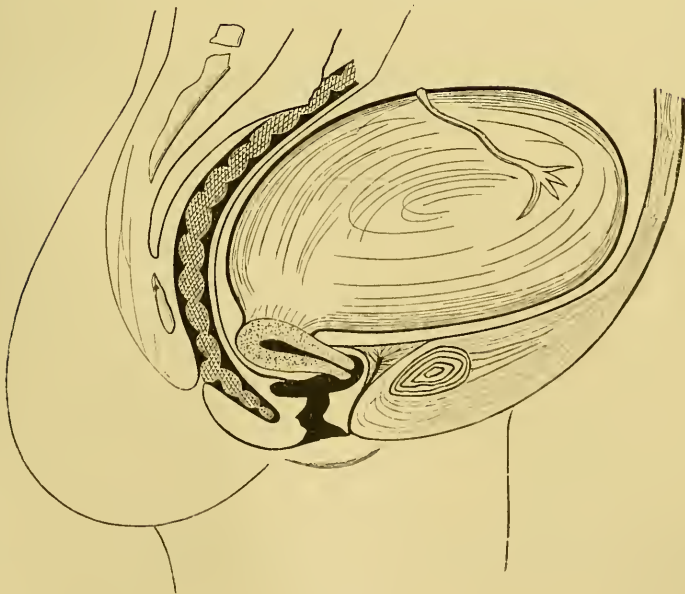In den meisten Fällen aber, vor allem bei Pluriparen, steht der Wanderung des Tumors kein Hinderniss im Wege.

Beim aufrechten Stehen sucht sich der Tumor seine Stütze an der vorderen Bauchwand (vgl. Fig. 209). Dadurch wird das Lig. latum, der Stiel, gezerzt und verlängert. Die obere Fläche des Tumors kommt nach vorn. Der Tumor dreht sich um einen Quadranten; der Uterus, der früher vor dem Tumor lag, wird nunmehr nach hinten und unten gedrängt. Also muss sich die Verbindung des Uterus und Tumors am Uterus nach hinten, am Tumor nach vorn drehen. Es entsteht eine Spirale. Wächst der Tumor unregelmässig, wächst z. B. der hintere obere Quadrant besonders stark, so dreht sich der Tumor beim Vornüberfallen noch mehr mit seiner oberen Oberfläche nach vorn. Legt



208.

Lage des kleinen Ovarientumors im Becken, hinter dem Uterus.



209.

Lage eines grösseren Ovarientumors im Bauchraum, vor dem Uterus.

sich die Patientin auf den Rücken, so müsste der Tumor sich retrovertiren. Ist aber der Stiel lang und ausgezerrt und der Tumor weit nach vorn umgefallen, verhindern die auf dem Tumor liegenden Gedärme und der intraabdominelle Druck, dass der Tumor die frühere Drehung rückwärts wiederholt, findet er demnach oben keinen Raum zur Rückwärtsbewegung, so schiebt sich der Tumor seitlich und unter dem Stiel nach hinten: der Stiel wird torquirt. Steht nun die Patientin wieder auf, so fällt der Tumor wieder, wie vorher, vorn über, und dreht sich später wieder unter dem Stiel nach hinten. Auf diese Weise können zu einer Torsion mehrere und viele andere kommen, die den Stiel völlig zusammendrehen. Diesen Vorgang beobachtet man besonders häufig bei regelmässig geformten, runden, kleinen und festen Tumoren, doch findet man auch über mannskopfgrosse und grössere Tumoren mit torquirtem Stiel, wobei freilich nicht ausgeschlossen ist, dass die Vergrösserung des Tumors eine acute Folge der Torsion ist.

Küstner fand, dass die Stieltorsion in gesetzmässiger Weise entsteht, nämlich so, dass der Stiel der linken Tumoren zu einer rechtsgewundenen, der Stiel der rechten Tumoren zu einer linksgewundenen Spirale zusammgedreht wird.

Die Stieltorsion hat verschiedene Folgen: zunächst kann durch sie das Nahrungsmaterial abgeschnitten werden, die Cyste veröden. Ich habe eine solche Cyste von 20 cm langem dünnen Stiel verödet an der Unterfläche der Leber adhärent gefunden. In anderen Fällen kann die plötzlich eintretende Torsion zum plötzlichen Absterben der Geschwulstmasse führen, dies wiederum zur Erweichung der Wand und zur Ruptur. Oder die Torsion ist mehr eine allmähliche: dann werden die dünnwandigen Venen comprimirt, nicht aber die Arterien. Es kommt im Tumor zu Stauungserscheinungen, der Tumor wächst plötzlich, wird ödematös, oder es findet eine Blutung in die Cyste statt. Wichtig ist, dass durch die nekrobiotischen Vorgänge bei der Torsion das auf dem Tumor sitzende Epithel verloren geht und der Tumor somit leicht mit der Umgebung verwächst. Fast immer hat man, wenn die Diagnose: Torsion richtig ist, auf viele Adhäsionen zu rechnen. Diese sind lose, flächenartig nach frischer Torsion, oder fest bei langem Bestand. Durch die Verklebung mit dem Darm kommt es nicht zu grossen makroskopischen, wohl aber zu „mikroskopischen“ Communicationen mit dem Darm. Davon ist die Folge eine Vereiterung des Tumors, die nach Torsion oft unter mehr oder weniger heftiger Fieberbewegung beobachtet wird. Dass bei Erweichung des Tumors und Entzündung des Darms Bacterien übergehen können, auch ohne directe Communication beweisen z. B. die Fälle, wo in dem Tumor Typhusbacillen gefunden sind.

Wächst der Tumor ohne Torsion in der Abdominalhöhle weiter, so liegt er, wie der schwangere Uterus, der Bauchwand an. Einkammerige sehr schlaffe Cysten liegen wie Ascites im Abdomen. Geschwülste, die aus zwei grossen Cysten bestehen, können mehr breit, wie ein schwangerer Uterus bei Querlage, im Abdomen liegen. Bei sehr grossen Cysten wird das Abdomen vorn allseitig erweitert, die Rippen und der Processus xiphoideus werden nach aussen umgebogen, die Kuppel des Zwerchfells steigt nach oben. In der Bauchhaut kommt es zu Stauung, Oedem und Hypertrophie, Thrombose der Venen und Phlebolithenbildung.

Da zu den Functionen des normalen Epithels auch die gehört, ein Aneinandergleiten der Abdominalorgane zu sichern, so werden alle Gründe, welche zu einer Störung der normalen Functionen führen, auch die ätiologischen Gründe für Adhäsionsbildung sein. Man kann als Gesetz aufstellen: Ist von zwei gegenüberliegenden Peritonäalflächen nur die eine pathologisch, so ist die Entstehung einer Adhäsion nicht nöthig. Nach Resectionen des Netzes, die aseptisch verlaufen, namentlich nach Abbrennen des Stumpfes, stellt sich ohne Adhäsionsbildung die normale Gleitung der Organe wieder her. Liegen aber zwei des Endothels entkleidete Flächen aneinander, so verwachsen sie.

Als Paradigma möchte ich die Verhältnisse nach dem Kaiserschnitt hinstellen. Legt man über die Uteruswunde, bezw. zwischen diese und die Abdominalwunde das Netz, so entstehen meist keine Verwachsungen. Presst man aber beim Verband die Uteruswunde gegen die Abdominalwunde direct, so entstehen sicher Verwachsungen. Sepsis oder Asepsis haben also zunächst Nichts mit der Adhäsion zu thun. Es giebt auch aseptische feste Verwachsungen, z. B. künstlich bei den zweizeitigen Echinokokkusoperationen u. s. w. Andererseits wird eine Entzündung, noch dazu eine septische, die Function des Endothels noch mehr schädigen als ein aseptisches Trauma, sodass in der That nach Entzündungen Adhäsionen häufig zurückbleiben.

Der Tumor kann mit dem Peritonäum parietale vorn in grosser Flächenausdehnung verwachsen. Der Druck der Rösche bezw. Rockbänder, das Stossen gegen den hervorragenden Bauch ist hier gewiss wichtig. Auch mit Milz, Leber, den Därmen und dem Netz sind Adhäsionen vielfach beobachtet worden. Wachsen zwei Cysten, entweder je eine in einem Ovarium oder auch beide von einem Ovarium ausgehend, so können sie das Netz zwischen sich einklemmen und mit ihm innige Verwachsungen eingehen. Dann nehmen die Netzvenen an Umfang zu, werden bis 1 cm im Durchmesser dick und bringen neues Ernährungsmaterial zum Tumor.

Junge Flächenadhäsionen sind so lose, dass sie sich wie die

Placenta aus dem Uterus lösen lassen, aber es kommen auch schwer zu trennende alte Flächenadhäsionen und noch festere nur mit Messer oder Scheere zu trennende Strangadhäsionen vor. Man muss vorübergehende Verklebungen und definitive Verwachsungen unterscheiden. Das Peritonäum kann z. B. nach einer Verwundung oder wenn es fest aufeinandergenäht wird, sofort verkleben. Dies ist aber keine definitive Verwachsung, denn die primäre Verklebung kann sich wieder lösen, das Endothel sich regenerieren. Das Aneinandergleiten der Organe stellt sich wieder her. Geht aber das Endothel völlig verloren, so bilden sich feste, weissliche, schwartige Verwachsungen, die nicht wieder verschwinden. Namentlich die Veränderung des Oberflächenepithels des Tumors, welche die Folge der Stieltorsion ist, führt regelmässig zur Verwachsung des Tumors mit der Umgebung.

Von pathologischen Veränderungen im Tumor lernten wir schon die Blutstauung und Blutung bei Stieltorsion kennen. Auch andere Gründe können Blutungen in dem Tumor veranlassen: so die Zerstörung der Zwischenwände. Dabei kann ein in der Wand verlaufendes Gefäss zerreißen. Oder wenn es vielleicht vorläufig intakt bleibt, wird es bei weiterer Ausdehnung der Cyste durch Verlängerung des Abstandes zwischen seinem Anfangs- und Endpunkte zerrissen. Die anatomischen Beweise derartiger Gefässreste sind mehrfach bei blutigem Cysteninhalt gefunden. Zuletzt entstehen auch Blutungen in den Cysten nach der Punction. Die Blutung kann aus einem verletzten Gefässe stammen, oder es kann wegen des Horror vacui nach Entfernung des Cysteninhaltes in die sich wieder, durch Elasticität der Cystenwand, entfaltende Cyste bluten.

Ferner vereitern oder verjauchen die Cysten. Heutzutage werden wir uns nicht mehr wundern, wenn dies nach einer Punction der Fall ist. Selbst eine unreine Pravaz'sche Spritze kann in die Geschwulst eine genügende Menge Infectionsstoff bringen, um zur Zersetzung des Cysteninhalts zu führen. Auch Darmadhäsionen, Entzündung, Perforation und Eintreten von Darminhalt in die Cyste führen zur Verjauchung. Allein auch ganz spontan tritt Verjauchung ein. Die Eiterung schreitet mitunter nicht fort, da man Eiterflocken in einer Cyste findet, während die danebenliegenden Cysten unveränderten Inhalt haben. In anderen Fällen wird der ganze Tumor weich, morsch, zerfällt oder wird beim Anfassen leicht zerdrückt. Ist er dann mit der ganzen Umgebung fest verwachsen, so entstehen grosse technische Schwierigkeiten bei der Operation.

Von regressiven Vorgängen finden sich in der Cystenwand und auch auf der Innenfläche Kalkconcremente, die man beim Ueberstreichen mit der Hand als feine Körnchen nachweist. Freilich

können diese Kalkconcremente auch mit der specifischen Geschwulstart zusammenhängen (vergl. S. 422). Auch Verfettung der Cystenwand kommt vor, diese wiederum führt zu Erweichung und spontanem Durchbruch oder erleichtert den traumatischen Durchbruch. Das Epithel der inneren Cystenwand fällt ebenfalls nicht selten der Verfettung anheim: sowohl einzelne verfettete, abgestossene Zellen findet man in der Cystenflüssigkeit, als auch grössere Partien verfetteten Epithels, das noch an seiner Unterlage haftet.

Mit der Verfettung oder Vereiterung hängt die Erweichung der Wand¹⁾ zusammen. Aber auch der Innendruck allein führt bei Colloidbildung zur allmählichen Usur der Cystenwand. Diese platzt spontan, das Colloid gelangt in die Bauchhöhle, es entsteht Pseudomyxom.

Oft ist die Cystenruptur auch die Folge eines Traumas. Selbst eine dickwandige Cyste platzt z. B. beim Fallen, beim Stoss gegen den Bauch, bei der Geburt oder bei kräftiger Untersuchung durch Palpation.

Ferner kann die Cyste in den Mastdarm perforiren. Dies ist bei kleineren, im Douglasischen Raume adhärennten Cysten beobachtet. Auch kann sich der Dünndarm anlöthen und in ihn hinein die Perforation stattfinden. Ja sogar in den Magen ergoss sich der Cysteninhalt, wurde ausgebrochen und der Tumor wurde nicht mehr gefühlt. Sehr selten bricht der Tumor nach Blase, Vagina oder der äusseren Haut durch. Hier wiederum am häufigsten durch den Nabelring. Besteht complicirender Ascites, so wird nicht selten durch diesen der Nabel blasenförmig hervorgewölbt. Er platzt sogar von Zeit zu Zeit spontan, sodass sich der Ascites nach aussen ergiesst.

Symptome und Verlauf.

Kleine bis faustgrosse Ovarientumoren machen nur bei Periophoritis Symptome. Wächst der Tumor, so kommt es darauf an, ob er weich, schlaffwandig oder fest und hart ist. Die ersteren schmiegen sich überall an und können Mannskopfgrösse erreichen, ohne dass irgend ein Symptom vorhanden ist. Festere Geschwülste aber, Dermoides, Sarcome, Fibrosarcome reizen das Peritonäum. Nicht selten bestehen sie aber lange Zeit symptomlos, bis eine, nach einer starken Anstrengung eintretende, circumscriphte Peritonitis einen ganz plötzlichen Krankheitsbeginn vortäuscht. Entsteht dann eine Verklebung des Tumors an das Peritonäum, so führt diese Verklebung zu immer neuen Reizen, fernerer Dislocationen oder Bewegungshemmnissen. Liegt ein Ovarien-

¹⁾ Spiegelberg: A. f. G. I, p. 60. — Jacksch: Zeitschr. f. klin. Med. VI, p. 413. — Küstner: C. f. G. 1884, p. 47. — Osterloh: C. f. G. 1884, No. 10. — Caheu: Berl. klin. Wochenschr. 1869, No. 51. — Pincus: Deutsche Zeitschr. f. Chir. 1883, p. 1. — Kryzan: Diss. Halle 1875.

tumor in der Tiefe des Beckens, so schiebt er den Uterus in eine pathologische Antepositio. Es entsteht häufiger Urindrang.

Ebenso drückt der Tumor hinten, macht Ischias durch Druck auf die Nerven, Beckenschmerzen und Schwierigkeiten bei der Defäcation. Wächst der Tumor in die Abdominalhöhle, so kann sich die Patientin ebenso gesund wie eine Schwangere mit gleich grossem Uterus befinden. Trotz langen Bestandes grosser Tumoren bleibt oft das Fettpolster, wie überhaupt der ganze Ernährungszustand ganz vortrefflich.

Uebersteigt aber die Grösse des Tumors die Grösse eines hochschwangeren Uterus, so werden die physiologischen Functionen der Organe der Bauchhöhle gestört. Der Magen ist nicht im Stande, eine grössere Quantität Nahrung aufzunehmen. Die Verdauung ist verlangsamt. Mechanisch und consensuell besteht Obstruction. Diese verminderte Appetenz und Assimilation bei dem Verbrauch massenhaften Ernährungsmaterials zum Aufbau der schnell wachsenden Neubildung bewirken ein Missverhältniss zwischen Einnahme und Ausgabe: die Patientin wird marastisch.

Auch Respirationsbeschwerden stellen sich ein. Die Basis des Zwerchfells wird breiter, die Kuppe nach oben gedrängt, sodass die Lunge direct comprimirt wird. Dadurch ist ihre innere Oberfläche kleiner, die Anzahl der Athemzüge muss zunehmen, es tritt Kurzatmigkeit ein. Am stärksten wird die Dyspnoë bei Complication mit Schwangerschaft: hier musste, um drohendem Lungenödem vorzubeugen, die Punction der Cyste öfter gemacht werden. Der Typus der Athmung wird ein rein costaler. Die unteren Rippen sind nach aussen umgebogen. Dies sieht man am besten nach Entfernung eines grossen Tumors bei der Operation.

Die Veränderung des intraabdominellen Druckes führt auch zu Symptomen von Seiten der Circulationsorgane. Der Tumor kann direct auf die Venae iliacae drücken, dadurch den Rückfluss des Blutes aus der unteren Extremität hindern, sodass Oedeme entstehen. Auch das erschwerte Einfließen des Blutes der unteren Extremitäten in die unter erhöhtem Druck stehende Abdominalhöhle führt, wie bei der Schwangerschaft, zu Stauungserscheinungen in den Beinen und an der unteren Bauchgegend. In allen Fällen von bedeutenden Oedemen der unteren Extremitäten wird man sorgfältig die Differentialdiagnose zwischen Stauungsödem und einer Complication mit Nieren- oder Herzkrankheiten zu stellen haben.

Fast bei jedem grösseren Abdominaltumor finden sich spontane Schmerzen: Reizung des Peritonäums. Auch ein Reiben, wie bei Pleuritis sicca, als „Colloidknarren“ gedeutet, ist oft zu hören bzw. zu fühlen.

Was die den einzelnen Formen der Ovarientumoren charakteristischen Symptome anbelangt, so ist Folgendes zu sagen. Beim Hydrops des Graaf'schen Follikels fehlen oft alle Symptome. Dermoidcysten vereitern leichter als andere Cysten und machen häufig circumscripte Peritonitis und Adhäsionsbildung namentlich im Puerperium. Bei festen Tumoren, z. B. Sarcom und Carcinom, ebenso wie beim Oberflächenpapillom tritt die Ascitesbildung in den Vordergrund. Bei den in das Beckenzellgewebe wachsenden Ovarialcarcinomen entstehen heftige Schmerzen in den Beinen. Bei allen malignen und schnellwachsenden Tumoren leidet bald das Allgemeinbefinden. Die gedrückte Gemüthsstimmung verleiht der entkräfteten Patientin einen traurigen Gesichtsausdruck, welchen man als *Facies ovarica* beschrieb.

Die Parovarialcysten machen oft, wenn sie noch tief sitzen und den Uterus verdrängen, Schmerzen. Haben sich die Cysten in den Bauchraum emporgehoben, so kann jedes Symptom fehlen.

Im Verlaufe der Ovarientumoren kommen eine Anzahl Ereignisse vor, welche ganz bestimmte Symptome machen. Schon oben erwähnten wir die Achsendrehung oder Stieltorsion (S. 430). Im günstigsten Falle tritt das Ereigniss so allmählich ein, dass zwar der Tumor nicht weiter wachsen kann, aber doch noch genügend ernährt wird, sodass er nicht abstirbt. Auch in diesen Fällen traten fast stets Schmerzen ein, obwohl Peritonitis noch völlig fehlt. Andererseits kann bei Ernährung durch Adhäsionen nach einer Peritonitis der Tumor weiterwachsen, obwohl er sich nach und nach von seiner alten Ernährungsquelle löst. Solche „stiellose“ Ovarientumoren sind mehrfach gefunden.

Bei einer plötzlichen Stieltorsion treten starke peritonitische Schmerzen, Collaps, Incarcerationssymptome, ileusähnliche Erscheinungen ein. Ergoss sich Blut in die Cyste, so kommt es ausserdem noch zu den Erscheinungen acuter Anämie.

Auch die normale Wanderung des Ovarientumors macht mitunter Symptome. So findet man z. B. bei straffen Bauchdecken nur im Douglassischen Raume ein Tumorsegment, das kaum sofort als Ovarialtumor zu diagnosticiren ist. Combinirt ist wegen der Straffheit der Bauchdecken und der Weichheit der Cyste wenig zu fühlen. Jetzt fällt der Tumor in die Bauchhöhle hinein, es entstehen dabei heftige Schmerzen, der Douglassische Raum wird frei, und nunmehr ist ein fast mannskopfgrosser Tumor deutlich zu diagnosticiren. Die Kranke g. ubt. er sei in dieser Zeit ganz plötzlich entstanden.

Die gefährliche Nähe des Darms führt mitunter auch ohne Torsion des Stiels zu Vereiterungen und Verjauchungen, sodass neben dem Collaps noch hohes Fieber eintritt. Schon bei dauernd hoher

Pulsfrequenz hat man an Eiterinhalt in der Cyste zu denken.

Rupturirt der aseptische Tumor, so kann im günstigsten Falle eine erheblich grössere Menge entleerten Urins darauf hinweisen, dass der Inhalt vom Peritonäum aufgesaugt und auf dem Wege der Circulationsorgane entfernt ist. Ja, in sehr vielen Fällen macht die Ruptur gar keine Symptome. Tritt aber gleichzeitig Blutung ein, so kommt es zu Collapserscheinungen. Bei der directen Untersuchung würde auch die Formveränderung des Unterleibes bezw. das Verschwinden des Tumors in Betracht kommen. Rupturirt der vereiterte Tumor, so tritt plötzlich universelle Peritonitis ein, die aber nicht etwa stets übeln Ausgang bewirkt. Habe ich doch selbst in einem Falle von Ruptur der Gallenblase, die durch den Gallengehalt des Ascites bewiesen war, günstigen Ausgang beobachtet.

Da bei der Mehrzahl der Fälle nur ein Ovarium erkrankt ist, so fehlen typische Menstruationsanomalien. Aus eben dem Grunde ist Conception möglich. Andererseits entsteht bei bösartigen Tumoren durch Zerstörung des Ovarialparenchyms und durch Kachexie Amenorrhoe.

Der Verlauf ist ein langsamer. Ein Ovarientumor wächst in der Regel nicht so schnell wie der schwangere Uterus, wohl aber kann ein Tumor durch innere Blutung oder durch Stieltorsion plötzlich stark wachsen. Um die Grösse des hochschwangeren Uterus zu erreichen, braucht ein Tumor meistens $1\frac{1}{2}$ bis 2 Jahre. Mischgeschwülste dagegen wachsen, namentlich bei intercurrenter Schwangerschaft oft unglaublich schnell, jedenfalls wachsen sie oft schneller als der schwangere Uterus.

Sagt eine Kranke, sie habe die Geschwulst $\frac{1}{2}$ Jahr, so kann man in der Regel $\frac{1}{2}$ Jahr oder mehr hinzurechnen, denn als der Tumor kleiner war machte er keine subjectiven Erscheinungen. Die Kranke datirt aber die Erkrankung erst von dem Momente der subjectiven Erscheinungen ab.

Der Hydrops des Graaf'schen Follikels erreicht keine erhebliche Grösse. Schon Cysten von 3 bis 4 cm Durchmesser bleiben oft constant oder platzen und verschwinden.

Das Oberflächenpapillom führt durch Ascites und ausgedehnte Injunctmetastasenbildung auf dem Peritonäum den Tod herbei.

Beim papillären Kystom endet das Leben nach 3 bis 5 Jahren unter dem oben geschilderten Marasmus. Torsion, Ruptur, Blutung und Verjauchung können schon eher den Tod bedingen.

Naturheilung scheint bei gutartigen Tumoren möglich zu sein. Wenigstens haben Virchow und Rokitansky Reste von Tumoren in Form von Cystenconglomeraten mit colloider Füllung in Pseudomembranen eingebettet gefunden. Auch Verödung durch Verkalkung kommt vor.

Beim Carcinom des Ovariums und Peritonäums ist das schnelle Wachsthum der Geschwulst bei gleichzeitiger Consumption des Körpers hier ebenso charakteristisch, wie für alle anderen Carcinome. Der Ascites ist dabei bedeutend. Nach jeder Punction füllt sich der Leib schnell wieder an, und der Tod erfolgt spätestens zwei Jahre nach Entdeckung der Geschwulst. Wächst aber der Tumor infiltrierend nach unten, so fehlt auch Ascites, ja ich habe einige Male grosse, doppel-seitige Carcinome ohne eine Spur von Ascites operativ entfernt. Der Ascites spricht also für das Carcinom, das Fehlen des Ascites nicht sicher dagegen. Andererseits entsteht bei Austritt von Tumorphalt aus gutartigen Cysten oft ganz erhebliche Peritonitis mit dauerndem grossem ascitisch-eitrigem (seropurulentem) Bauchinhalt. Dabei fehlt später das Fieber und jedes Symptom, das nicht durch die Ueberausdehnung des Bauches zu erklären ist.

Eine Differentialdiagnose zwischen Tuberkulose und Carcinose des Peritonäums ist durch die Untersuchung des Abdomens allein nicht immer zu stellen.

Kaum wird man über den Verlauf der Fibrome etwas Bestimmtes sagen können. Sarcome können nebst dem Ascites verhältnissmässig lange bestehen.

Die Dermoide vergrössern sich durch Vermehrung des Inhaltes in Folge von Desquamation an der inneren Oberfläche. Namentlich beim Beginn der Pubertät führt die erhöhte Fluxion zur raschen Grössenzunahme. Hierdurch werden die weniger resistenten Partien der Cystenwand ausgedehnt, papierdünn und platzen mitunter.

Bei Schwangerschaft¹⁾ ist der wechselseitige Einfluss ein verschiedener. Ein Tumor wächst unter dem Einfluss der Schwangerschaftshyperämie schnell, aber er kann auch unverändert bleiben; letzteres ist bei Cysten häufiger. Die Raumbeeinträchtigung führt bei grossen Cysten zu Dyspnoë. Bei der Geburt kann ein grosser Tumor in den Peritonäalraum, ohne Symptome zu machen, platzen. Trotz colossaler Ausdehnung des Leibes verlief oft die Geburt günstig. Kleine,

¹⁾ Puchelt: Commentatio de tumoribus etc. Heidelberg 1840. — Litzmann: Deutsche Klinik 1852, No. 38 n. folgd. — Brons: Diss. Berlin 1873. — Herdegen: Diss. Tübingen 1876. — Lomer: A. f. G. XIX. — Schröder: Z. f. G. V. — Löbker: A. f. G. XIV. — Staudé: C. f. G. 1888, 217. — Gelstrom: C. f. G. 1889, 761. — Gördes: Z. f. G. XX, 100. — P. Ruge: Z. f. G. XIX, 391.

namentlich harte und sehr bewegliche Tumoren gelangen nicht selten unterhalb des vorliegenden Kindstheils in den Douglasischen Raum. Dann steht der Muttermund vorn oder seitlich hoch oben und der Geburts canal ist verlegt. Ist die Reposition, welche stets in Narcose versucht werden muss, unmöglich, so kann die Geburt bis zur Nothwendigkeit des Kaiserschnittes erschwert sein.

Ovariectomien, selbst doppelseitige, sind in der Schwangerschaft sehr oft mit gutem Erfolge ausgeführt. Tritt nicht Sepsis ein und wird der schwangere Uterus nicht zu sehr maltrairt, so bleibt die Schwangerschaft ungestört.

Diagnose.

Ist das Ovarium durch einen kleinen wachsenden Tumor vergrössert, so findet man es da, wo das normale Ovarium liegt. Hier kann der Tumor, den Uterus etwas dislocirend, bis zur Mannsfaustgrösse liegen bleiben. Beim weiteren Wachsthum sinkt er in den Douglasischen Raum und verdrängt bald den Uterus nach vorn. Es ist aber auch möglich und kommt sehr oft vor, dass der Ovarientumor überhaupt nicht in den Douglasischen Raum herabsteigt, sondern stets im grossen Becken bleibt.

Bei der Differentialdiagnose kommen alle Tumoren des Douglasischen Raumes in Betracht. Entzündliche Exsudate und Hämatocelen haben charakteristische Symptome, Lage und Form. Doch kann bei Complicationen zwischen Ovarientumor und Exsudat die Differentialdiagnose dann grosse Schwierigkeiten machen, wenn der Arzt den Fall nicht von Anfang an beobachtete. Mehrfach wurde unvermuthet Dermoidcystinhalt nach diagnosticirter Pelveoperitonitis aus der Scheide, ja selbst aus der Blase entleert. Auch eine von chronischen Exsudaten umgebene, adhärenthe kleine Cyste, ist oft unmöglich als solche zu erkennen. Bei einem vermeintlichen Hydrops saccatus peritonaei machte ich mit Glück eine vaginale Ovariectomie. Dagegen kann man seröse Peritonäalcysten, die monatelang unverändert bleiben, für adhärenthe Ovariencysten halten. Uterusmyome können, von der hinteren Uteruswand ausgehend, ebenfalls im Douglasischen Raume liegen.

Carcinome wachsen schnell und werden oft kleinhöckerig, unregelmässig, umwachsen den Uterus, sodass sie den Tastbefund eines Exsudates darbieten.

Die Cachexie und der Ascites, das Alter der Patientin, der lange Zeitraum zwischen einer Geburt und einem Abort lassen ein Exsudat ausschliessen. Besonders verdächtig und charakteristisch sind kleine Höcker dicht über dem Laquear vaginae. Auch Extrauteringra-

vidität kommt in Betracht. Doch liegen die Fruchtsäcke dem Uterus meist dicht an und sind unbeweglich. Die Anamnese ergibt Daten der Schwangerschaft. Tubenhydrops ist mitunter gar nicht von Ovarialtumor zu unterscheiden. Bei *Retroflexio uteri gravidi* ist auch geübten Gynäkologen Verwechslung vorgekommen.

Bei parovarialen Cysten fällt zunächst auf, dass trotz der Grösse der leichten, eine einkammerige Cyste beweisenden Fluctuation und dem Mangel harter Partien, der Uterus nicht typisch hinter und unter dem Tumor liegt. Ist die Cyste kleiner, so findet man auch eine Lateroposition des Uterus. Das Allgemeinbefinden leidet wenig. Der Cysteninhalt fluctuirt sehr leicht.

Lége artis wird bei jedem Abdominaltumor in folgender Weise untersucht: Durch die Inspection stellt man im Allgemeinen die Form des Bauches fest. Der Ovarientumor macht den Leibesumfang unterhalb des Nabels gross. Oft sieht man deutlich die Conturen mehrerer Cysten auf die äussere Haut projicirt. Bei Ascites ist der Leib breiter und niedriger, flächenhaft. Bei Schwangerschaft ist die Nabelgegend hervorgewölbt, Schwangerschaftsnarben und Pigmentation der Linea alba sind deutlich, Kindsbewegungen und Herztöne sind wahrzunehmen. Bei grossen Ovarientumoren ist die Haut sehr gespannt, die Haare rücken auseinander, die Venen werden wegen der Abmagerung deutlich, sogar Phlebolithen sind bei sehr alten Tumoren zu sehen und zu fühlen. Oft bildet sich eine elephantiasische Verdickung des Hängebauches aus.

Bei der Palpation fühlt man die grossen, aneinanderliegenden Cysten durch die dünnen Bauchdecken; doch kann auch bei fetten Personen oder zu grosser Spannung jedes genaue Durchfühlen unmöglich sein. Hierauf versucht man Fluctuation zu erregen. Bei Ascites schlägt die Welle am leichtesten an, jedoch auch bei schlaffwandigen Ovarialcysten, namentlich bei den Parovarialeysten gelangt die Welle blitzschnell an die andere Seite. Sind die Räume einer mehrkammerigen Cyste klein, so findet man keine Fluctuation. Sie kann auch bei dünnflüssigem Inhalt dann fehlen, wenn die Cyste gespannt ist, z. B. kurz nach der inneren Blutung. Bei mehreren Cysten prüft man die Fluctuation nicht nur von rechts nach links, sondern schräg, von oben nach unten und vom Bauch nach dem vaginalen Tumorabschnitt hin.

Schwimmt ein kleiner fester Tumor in massenhaftem Ascites, so bewegt man die Geschwulst zwischen beiden Händen: man lässt sie ballotiren. Dabei nimmt man wahr, welches Ende des Tumors sich am leichtesten bewegt, ob also der Tumor oben oder unten festsetzt. Sind die Verhältnisse wegen des Ascites zu undeutlich, so wird, wenn

man nicht gleich laparotomirt, nach Ablassen der Flüssigkeit palpirt. Oft kann man feste Theile erst nach der Punction fühlen.

Hierauf ergiebt die Percussion, wie sich die Därme zu dem Tumor verhalten. Man percutirt am besten radiär vom höchsten Punkte der Geschwulst und markirt sich die Grenzen mit Tusche. Beim Ovarialtumor ist die Mitte des Leibes gedämpft, an den Seiten dagegen, wo das Colon ascendens und descendens liegen, ist der Schall sonor. Auf dem Ascites schwimmen die lufthaltigen Därme, sodass oben Darmton, an den Seiten leerer Schall nachgewiesen wird. Wenn aber Ascites die Ovarialcyste complicirt, so ist auch die Gegend des Colon gedämpft, und wenn sehr viel Ascites vorhanden ist, so liegen die Därme im Ascites und werden dicht unter der Bauchwand nicht nachgewiesen. Drängt aber der eindruckende Finger die ascitische Flüssigkeit nicht fort, so gelangt man durch die tiefe Percussion auf den Darm. Auch ist es sehr wichtig, zu erforschen, wie sich die Fluctuation zu den durch die Percussion gewonnenen Resultaten verhält. Schlägt die Flüssigkeitswelle da leicht an, wo Darmton constatirt wurde, so spricht dies für Ascites.

Hierauf wird die Palpation und die Percussion bei verschiedenen Körperlagen ausgeführt. Durch Erhöhung des Beckens weist man nach, ob ascitische Flüssigkeit nach oben in die Kuppel des Diaphragmas sich ergiesst. Ob ein Tumor des Douglassischen Raumes irreponibel, also im Becken adhärent ist, weist man durch Druck von der Vagina aus in Sims'scher Seitenlage oder Knieellbogenlage nach.

Bei der Percussion ist die Seitenlage besonders wichtig. Sehr schlaffwandige, vielleicht schon einmal geplatze und halb entleerte Cysten liegen, der hinteren Bauchwand angeschmiegt, wie Ascites im Leib. Man markirt mit farbigem Stift die Dämpfung auf der äusseren Haut und legt nun die Patientin auf die Seite. Bei Ascites muss die obere Seite frei sein, bezw. Darmton ergeben. Beim Ovarialtumor ist dies nicht der Fall. Auch aus der Schnelligkeit, mit welcher das veränderte Ergebniss der Percussion bei Lagewechsel eintritt, kann man Schlüsse machen. Ascites wechselt schnell die Localität. Durch Massiren befördert man den Abfluss des Ascites in die untere Bauchhälfte.

Bei der Palpation fühlt man öfter das sogenannte Colloidknarren (Olshausen). Ein fast identisches Geräusch nimmt man manchmal bei frischer Verklebungs-Peritonitis wahr.

Alte Adhäsionen können die Diagnose erschweren. So sah ich einen Fall, bei dem man, wenn die Patientin eine Zeit lang gegangen war, eine schlaffe Cyste durch Percussion und Palpation nachweisen konnte. Am Morgen dagegen war die Cyste nicht vorhanden, sondern

die ascitische Flüssigkeit war aus einem Hydrops saccatus peritonaei durch eine kleine Oeffnung in die andere Peritonäalhöhle abgeflossen. Eine Probeincision bewies später das Nichtvorhandensein einer Cyste.

Die Mensuration ist bei zweifelhaften Tumoren von Wichtigkeit. Man misst vom Nabel zur Symphyse, zum Proc. xiphoideus, von einer Spina ilei zur andern und den grössten Umfang des Leibes, vergleicht die zu verschiedenen Zeiten gewonnenen Resultate und erhält so die Möglichkeit, das Wachsthum der Geschwulst durch spätere Messungen zu beurtheilen. Namentlich kann man durch die Messung oft entscheiden, ob die Cyste rechts oder links sitzt. Ist die Entfernung vom Nabel zur Spina ilei anter. sup. z. B. rechts grösser als links, so spricht dies für rechtsseitige Provenienz.

Die Auscultation ist wegen der Differentialdiagnose mit Schwangerschaft sehr wichtig. Das Placentargeräusch findet sich ausser bei Schwangerschaft auch bei grossen Myomen, selten bei Ovarientumoren. Ferner würde man bei zweifelhaften Tumoren forschen, ob etwa vor dem scheinbar den Bauchdecken anlagernden Tumor Darmgeräusche zu hören wären; dies deutet auf Nierentumoren hin. In unklaren Fällen füllt man den Mastdarm mit Luft oder Wasser stark an. Dabei sieht man bei dünnen Bauchdecken den sich schnell füllenden Darm als wurstartige Erhöhung über dem Tumor. Oder man palpirt den sich füllenden Darm, bei dem verschiedenen Druck Gurren erzeugend.

Hierauf nimmt man die Vaginalexploration vor. Der Uterus liegt bei mittelgrossen oder im Douglas fixirten Tumoren meist vorn, an die Symphyse angepresst und elevirt. Bei parovarialen Cysten findet man oft extramediane Stellung des Uterus. Später liegt der Uterus häufiger hinter dem Tumor (vgl. S. 431). Sehr selten ist das Uteruscorpus gar nicht zu fühlen. Dann sondirt man in verschiedenen Positionen mit oder ohne Hülfe der Specula.

Um zu entscheiden, ob die Ovariectomie leicht oder schwer, also prognostisch günstig oder ungünstig ist, hat die Lage des Uterus eine Bedeutung. Liegt der Uterus hinter dem Tumor retrovertirt, so ist das Fehlen von Adhäsionen und eine leichte Operation wahrscheinlich. Liegt der Uterus aber bei grossen Tumoren vorn oder lateral, so ist zunächst nochmals genau zu untersuchen, ob nicht etwa der Tumor parovarial, intraligamentär oder carcinomatös ist. Jedenfalls ist die Wanderung des Tumors von unten hinten nach vorn oben durch irgendwelche Einflüsse behindert gewesen, und man darf nicht hoffen, eine ganz leichte Operation zu haben. Ist sogar der Uterus nicht zu fühlen, völlig elevirt und anteponirt, so bestehen grosse Adhäsionen oder der Tumor ist im Subserosium entwickelt. Auch die Länge der Uterushöhle ist von Wichtigkeit. Auffallende Verlängerung des Uterus spricht für Anlagerung

der Cyste bezw. für Papillom und intraligamentären Sitz, also im allgemeinen für Bösartigkeit der Geschwulst.

Nunmehr versucht man die künstliche Dislocation des Tumors durch Palpation mit einer, mit beiden Händen und durch die combinirten Untersuchungsmethoden mit Beihülfe eines Assistenten. Gelingt es nicht, den Uterus isolirt zu bewegen oder folgt derselbe jeder Bewegung des Tumors, entweicht der Uterus beim Erheben des Abdominaltumors nicht aus dem Douglasischen Raume, so bestehen Verwachsungen, welche die Operation erschweren. Oft gelingt es, mit der flachen Hand dann zwischen die untere Fläche des Tumors und Pecten pubis zu kommen, wenn ein Assistent den Tumor kräftig nach oben zieht. Die Finger der eindringenden Hand können dann den Stiel bezw. den Zusammenhang des Tumors mit den Beckenorganen auf diese Art fühlen. Sodann lässt man durch den Assistenten mit einer Zange den Uterus (Figur 6, S. 15) herabziehen, ihn drehend hin und herbewegen und sucht dadurch zu erforschen, wie sich bei diesen Bewegungen der Tumor zum Uterus verhält. Durch gleichzeitiges Nachobenschieben des Tumors und Nachuntenziehen des Uterus werden die Stielgebilde angespannt. Bei völlig negativem Ergebniss dieser Manipulationen liegen adhärente oder parovariale Cysten vor. In zweifelhaften Fällen ist es ferner nöthig, vom Rectum und von der Vagina, sowie vom Rectum und Abdomen aus zu untersuchen. Zu dieser combinirten Untersuchungsmethode ist Narcose deshalb nöthig, weil ohne Narcose die Bauchdecken sich oft nicht genügend eindrücken lassen. Auf diese Weise muss man zu einer ganz sicheren Diagnose kommen.

Früher legte man grossen Werth auf den Nachweis der Adhäsionen. Flächenadhäsionen sind bei grösseren, den Bauchraum ausfüllenden Tumoren nicht zu diagnosticiren. Die Bauchdecken sind in sich so verschieblich, dass, falls das Peritonäum am Tumor adhärent ist, dieser Umstand die Verschieblichkeit wenig beeinflusst. Es verschieben sich dann das Peritonäum, die Muskulatur bezw. die Fascien und die Haut unter sich. Da die Adhäsionen die Ovariectomie nicht contraindiciren, so hat die Diagnose der Adhäsionen keine grosse Bedeutung mehr.

Sollte nach Erschöpfung aller Mittel Unklarheit über die Natur des Tumors bleiben, so entnimmt man durch die Punction¹⁾ dem Tumor

¹⁾ Spiegelberg: Mon. f. G. XXXIV. A. f. G. I, 64. — Eichwald: Würzb. med. Zeitschr. 64, V. — Scherer: ibid. 66, VII. — Huppert: Prag. med. Wochenschrift 1876, 17. — Gönnert: Z. f. G. XI, 103. — Méhu: Arch. génér. 1881, p. 257. — Tait: Lancet 1880, p. 205. — Westphalen: A. f. G. VIII. — Waldeyer: A. f. G. I. — Gusserow: A. f. G. IX. — Liebermann: Arch. f. exper. Path. III, p. 436. — Schetelig: A. f. G. I. — Buße: Diss. Breslau 1867. C. f. G. 1882, p. 516. — Pfannenstiel: A. f. G. XXXVIII, 407.

Flüssigkeit am besten mit einer Pravaz'schen Spritze. Nach Entleerung der Flüssigkeit in ein Schälchen wird die Spritze mit zurückgeschobenem Stempel wieder an die im Tumor belassene Canüle angeschoben und eine neue Spritze voll Flüssigkeit entfernt. So kann man 10 bis 20 Spritzen nach einander herausaugen, eine zur diagnostischen Untersuchung genügende Menge.

Die Flüssigkeit des Hydrops des Graaf'schen Follikels enthält reichlich Eiweiss, die der parovialen Cysten ist wasserhell, enthält Kochsalz, sehr wenig Eiweiss und setzt Nichts ab. Mikroskopisch kann jeder Bestandtheil fehlen. Flimmerepithel und Cylinderzellen in sehr geringer Anzahl sind gefunden worden. Es ist aber auch, namentlich nach früher stattgehabter Punction, möglich, dass chocoladenfarbige, mit Fibringerinnseln vermischte d. h. bluthaltige Flüssigkeit abfließt. Specifisches Gewicht 1002 bis 1008, dasselbe kann aber bei Blutbeimischung bis 1023 steigen.

Beim gutartigen Kystoma simplex werden colloide, dickflüssige, aber auch dünnflüssige Massen gewonnen. Ja in verschiedenen Cysten eines Tumors ist verschiedener Inhalt. So kann eine Cyste Eiter, eine Colloid, eine mehr dünne Flüssigkeit enthalten. Die Farbe ist bei Blutgehalt roth, braun bis schwarz, bei Eiter gelb, bei Cholesterinmassen weisslich schillernd. Mikroskopisch findet man die charakteristischen Cylinderzellen, mitunter auch Flimmerzellen, ferner zerfallene oder Pseudomucinzellen mit seitlich verdrängtem oder ganz fehlendem Kern, Detritus, geschrumpfte und frische, rothe Blutkörperchen, aus ihnen stammende Pigmentschollen, Eiterkörperchen und Cholesterintafeln. Specifisches Gewicht 1015 bis 1030. Die chemische Untersuchung hat deshalb wenig praktische diagnostische Bedeutung, weil jeder grössere Tumor principiell extirpirt wird.

Freier Ascites ergiebt eine dünne, hellgelbe bis grünlich-gelbe Flüssigkeit mit Fibringerinnseln. Beim Stehen an der Luft coagulirt mitunter der Ascites, beim Kochen fällt viel Eiweiss aus. Mikroskopisch finden sich weisse und fast immer einige rothe Blutkörperchen. In den Fällen aber, wo der Ascites vom Oberflächenpapillom oder Carcinom, oder gar von Carcinose des Peritonäums herrührt, kommen auch Cylinderzellen im Bodensatz vor, denen demnach eine grosse Bedeutung zukommt. Bei intraperitonäaler Blutung wird die Flüssigkeit bräunlich, später grünlich. Specifisches Gewicht 1006 bis 1015.

Der Inhalt einer Hydronephrose ist sehr verschieden. Man wies in der dünnen, klaren Flüssigkeit die bekanten Producte der regressiven Metamorphose: Harnstoff, Kreatin, Tyrosin- und Leucinkristalle nach. Doch können diese Stoffe auch völlig fehlen, wenn nämlich die Niere jahrelang zu functioniren aufhörte. Dann wird

mehr eitriger Inhalt, Cholesterin, ja vollkommen eingedickter, weisslicher Brei gefunden. Bei dünnflüssigem Inhalt ist das specifische Gewicht 1005 bis 1020.

Für die Flüssigkeit aus Cystenfibromen (vgl. S. 268) ist die citronengelbe Farbe und die spontane Gerinnung charakteristisch. Doch ist beides nicht constant. In zwei Fällen fand ich bei der ersten Punction spontane Gerinnung, welche bei einer späteren Punction ausblieb. Mikroskopisch findet man Lymphkörperchen. Die Menge der Flüssigkeit ist meist gering. Das specifische Gewicht beträgt circa 1020. Bei soliden Myomen entleert man Nichts oder reines Blut.

In der meist glashellen Echinokokkusflüssigkeit ist kein Eiweiss vorhanden, dagegen Kochsalz, bernsteinsaure Salze, Traubenzucker und Inosit. Sehr wichtig ist die mikroskopische Untersuchung, bei der man, wenn auch nicht immer, Haken und die Streifen der Chitinkapsel nachweist. Schwierig wird die Untersuchung bei Vereiterung des Echinokokkussackes, da bei der Eiterung die Haken verschwinden. Specifisches Gewicht 1008 bis 1010.

Bei Dermoidcysten findet man Epidermiszellen und Cholesterinkrystalle, die Flüssigkeit ist dünnflüssig, oft jauchig, schmutzig bräunlich und stinkt, namentlich bei Darmcommunication aashaft und fäcal. Ein Haar, das erscheint, macht mit einem Schläge die Diagnose klar.

Extrauterine Fruchtsäcke enthalten vor dem Terminus partus oft viel Fruchtwasser, während dasselbe nach 8 bis 10 Wochen verschwindet oder zu einer eiterartigen Masse eingedickt ist. Aus der Anamnese und der combinirten Untersuchung (Kopfknochen des Kindes) ist wohl stets die Diagnose zu stellen. Die Hoffnung, in dem durch die Pravaz'sche Spritze entleerten Fruchtwasser, ja sogar in grösseren Mengen desselben mikroskopische, charakteristische Bestandtheile (Lanugo, Epidermisschuppen) nachzuweisen, bestätigte sich mir und Anderen nicht.

Die Veränderungen in den Tumoren werden aus den S. 437 und 438 geschilderten Symptomen diagnosticirt. Plötzliche peritonitische Erscheinungen, scheinbares oder wirkliches Anschwellen des Tumors, Shock und Symptome der acuten Anämie lassen eine Achsendrehung des Stiels oder Blutung in die Cyste diagnosticiren. Cystenrupturen sind dadurch zu diagnosticiren, dass ein früher bekannter Tumor nunmehr sich nicht mehr nachweisen lässt. Dies ist bei einem Falle auf den Leib, bei einer Geburt, nach einer kräftigen Palpation, oder auch nach einer Punction zu vermuthen, wenn sich Collaps, peritonitische Schmerzhaftigkeit und häufiges Urinlassen anschliessen. Häufig tritt Colloid symptomlos in die Bauchhöhle. Die Vereiterung im Tumor zeigt sich durch Fieber, schnellen Puls, meist auch durch perito-

nitische Schmerzen an. Temperaturerhöhung kann ohne andere Erscheinungen lange Zeit bestehen. Das Fieber hört auf, die Pulsfrequenz aber hält noch lange Zeit an. Bei Verjauchung oder rapider Necrotisirung des ganzen Tumors sind die Erscheinungen sehr bedrohlich. Hohes septisches Fieber lässt die Lebensgefahr imminent erscheinen.

Die Diagnose der einzelnen Arten der Ovarientumoren ist schon mehrfach berührt. Beim Hydrops follicularis langsames Wachsen oder Constantbleiben: kleiner, runder oder etwas unregelmässiger, ein Cystenconglomerat zusammensetzender Tumor. Auch der Umstand, dass bei einer späteren Untersuchung Nichts mehr zu fühlen, der Tumor also dauernd verschwunden ist, spricht für Hydrops follicularis. Wasserhelle Flüssigkeit. Kein Einfluss auf das Allgemeinbefinden. Bei den polycystischen Kystomen unbegrenztes Wachstum, grossbuckliger, im Allgemeinen runder, aber doch unregelmässiger Tumor von nicht überall gleicher Consistenz. Colloider Inhalt. Das Allgemeinbefinden leidet, wenn der Tumor wächst. Ascites findet sich zwar auch beim Adenoma papillare, spricht aber namentlich für Carcinom, dem auch die kleinhöckerige Beschaffenheit, das atypische Wachstum, die Unbeweglichkeit grosser Tumoren, die Kachexie zukommt. Diffuse Carcinome, die das Ovarium wie Sarcome nur gleichmässig vergrössern, sind von diesen nicht zu unterscheiden, wohl aber beweist der Ascites auch hier die Malignität. Wichtig ist genaue Untersuchung der ascitischen Flüssigkeit auf Zellelemente. Parovariale Cysten sind einkammerig, grosse zeigen auffallend leichte Fluctuation, bei kleinen ist der Uterus oft lateralwärts dislocirt, die Cyste lässt sich nicht immer vom Beckenboden abheben oder abgrenzen, der Inhalt ist klar, enthält zuweilen Flimmerepithel, das Allgemeinbefinden leidet wenig, nach Punctionen kehrt der Inhalt langsam, in seltenen Fällen gar nicht wieder.

Die Frage, ob der Tumor vom rechten oder linken Eierstock abstammt oder ob zwei Tumoren vorhanden sind, hat geringe praktische Bedeutung, wenn die Nothwendigkeit der Operation klar ist. Betreffs der allgemeinen Prognose aber ist es wichtig, diese Frage zu beantworten, da maligne Tumoren mit Vorliebe in beiden Ovarien entstehen. Auch die Dislocation mit der Hand bei der combinirten Untersuchung klärt oft die Diagnose des Ursprungs der Cyste auf.

Ueber die Differentialdiagnose wurden schon mehrfach Andeutungen gemacht. Bei der Untersuchung muss überhaupt an jeden Tumor im Peritonäum, in den Bauchdecken, in den Bauchorganen, und an jede Flüssigkeitsansammlung im Cavum peritonaei gedacht werden. Der Anfänger wird gut thun, ganz schematisch jede Möglichkeit in

Betracht zu ziehen und, mit Zuhülfenahme der Anamnese und aller diagnostischen Methoden, auch das am fernsten Liegende nicht für unmöglich zu halten. Fast immer sind die Irrthümer dann entstanden, wenn bei der Diagnose nicht jede Eventualität berücksichtigt wurde, und eine ganze Anzahl Verwechslungen, z. B. Schwangerschaft, würden schon dadurch vermieden sein, dass überhaupt an die Möglichkeit der betreffenden Verwechslung gedacht wäre.

Verfahren wir demnach bei der Differentialdiagnose systematisch, so sind meist Entzündungen, Parametritis oder Peritonitis, und Blutansammlungen, Haematocele und Haematometra durch Anamnese, combinirte Untersuchung, Verlauf und Punction mit der Pravaz'schen Spritze leicht auszuschliessen. Vgl. auch die bez. Capitel.

Kothstauung, Urinverhaltung, Magenerweiterung, parietalperitonäale Darmverwachsungen, Tympanitis und Pseudotumoren, sowie klimakterische Fettsucht kommen in Betracht. Man muss wissen, dass die stark ausgedehnte Flexura sigmoidea bis nach rechts reichen kann, und dass bei malignen Neubildungen am und im Darm Ascites und Tumorbildung durch Zusammenkleben und -Wachsen grosser Packete Darmschlingen vorkommt. Entleerung des Darmes und wiederum Füllung vom Anus aus, sowie die Percussion machen oft den Fall klar. Urinverhaltung bei unvollkommener Entleerung der Blase kann zu wochenlang bestehender Blasendilatation führen, bei der die vergrösserte Blase dieselben physikalischen Untersuchungsergebnisse wie ein Ovarientumor gewährt. Der vor jeder Untersuchung nothwendige Katheterismus beseitigt die Möglichkeit dieser Verwechslung. Kaum glaublich erscheint es, dass bei der beabsichtigten Ovariectomie einmal der erweiterte Magen eröffnet wurde. Ich fand einen carcinomatösen Magen unterhalb des Nabels, der als adhärente Ovarialcyste diagnosticirt war. Bei dem Verdachte, dass krankhafte Muskelaction der Recti Tumoren vortäuscht, muss in der Narcose palpirt werden. Durchaus nicht immer leicht ist die Differentialdiagnose bei klimakterischer Fettsucht. Hier ist wegen der Dicke der Bauchdecken die Percussion fast resultatlos, und der schlaffe Bauch täuscht undentliche Fluctuation vor. Untersuchung in Narcose ist nöthig. Ganz unmöglich ist es mitunter bei einmaliger Untersuchung ohne Punction Cystenmyome des Ligamentum latum und intraligamentäre Ovarialtumoren zu unterscheiden. Die Form kann hier völlig gleich sein. Ebenso ist die Differentialdiagnose zwischen Hydrosalpinx und ovarialem Tumor oft nicht möglich.

Ein Sarcom des Coecum kann, da das Coecum oft sehr lose angeheftet ist, über dem Uterus liegen, mit den Adnexen verwachsen und so für einen Ovarientumor imponiren. Umgekehrt kann ein alter

Ovarientumor so in der Coecalgegend fixirt sein, dass er selbst nach Eröffnung des Leibes für ein Coecumcarcinom gehalten wird, namentlich wenn auch der Processus vermiformis in Adhäsionen verborgen ist. Leider sind oft die Symptome nicht so klar, dass man sofort an einen Darmtumor denkt. Ist der Darm noch nicht stenosirt, so fehlen Darmerscheinungen oft völlig.

Wir kommen nunmehr zu den paraperitonäalen Tumoren. In der Scheide des Rectus sind Cysten und grosse Eiteransammlungen gefunden. Der Urachus bildet präperitonäale Cysten, und ebenfalls präperitonäal fand ich einen Echinokokkus, der vorn nach oben gewachsen war. Ferner wurden fasciale Sarcome, an der Aponeurose des Obliquus externus, Fibrome und myxomatöse Fibrome an der hinteren Scheide des Rectus beobachtet. Während beim Anspannen der Bauchmuskeln beim Aufrichten des Oberkörpers Ovarientumoren nicht zu palpieren sind, werden Bauchdecken-Geschwülste nur noch deutlicher hervortreten. Lipome können als herniöse Durchbrechungen der Fascien oder des Nabelrings unter die äussere Haut, namentlich am Nabel, gelangen; sie können aber auch am Peritonaeum parietale und im Netz sitzen. Ich habe ein kolossales Netzlipom für einen Ovarientumor gehalten und mit Glück exstirpirt. Man giebt bald Abführmittel nach der Operation, um Verwachsungen zu verhüten.

Retroperitonäale Sarcome sind so weich, dass sie sich wie Cysten palpieren lassen, sie wachsen enorm schnell, gelangen bald nach oben an die Bauchdecken. Diese Tumoren liegen fast stets seitlich oder wenigstens einer Seite sehr fest an. Nach Eröffnung des Bauches kann man den Tumor nicht umfassen, findet keine Grenze oder Stiel. Der Uterus ist weit dislocirt. Man unterbricht am besten die Operation. Selbst wenn man den Tumor mit Glück, d. h. ohne Verblutungstod aus seiner Kapsel ausschöpft, ist der Patientin wenig genützt. Sie geht an Kachexie oder dem Recidiv schnell zu Grunde.

Am Peritonäum selbst sitzen vor Allem Tuberkeln und Carcinom; bei beiden ist der Ascites bedeutend. Findet man im Douglasischen Raume die charakteristischen kleinen Höcker, so spricht dies für Carcinoma peritonaei.

Solitäre Tumoren des Netzes, Carcinom, Fibrom, Sarcom und Lipom zeichnen sich, so lange sie klein sind, durch ihre leichte Beweglichkeit aus. Indessen kann ein durch Tuberkelconglomerate oder Carcinommassen verklebtes Packet Därme einen Ovarientumor vortäuschen, und das tuberkulöse Netz kann eine Schale bilden wie das Segment eines Ovarialtumors. Auch grosse Sarcome der Mesenterialdrüsen kommen vor.

Wir gehen nunmehr zu den Tumoren der anderen Bauch-

organe über. Sehr dünngestielte, superitonäale Uterusmyome führen öfter zu Verwechslung. Bei Tumoren von der Grösse eines schwangeren Uterus und darüber kann die Lage Nichts entscheiden. So sind Cystenmyome sehr häufig als Ovarientumoren diagnosticirt und operirt. Bei Lebertumoren lässt sich der Zusammenhang mit der Leber nachweisen, Geschwulst und Uterus sind isolirt beweglich. Darmton unter der Leber fehlt. Bei Echinokokkusschwülsten, die den ganzen Bauchraum ausfüllen, und unten adhärent werden, sind Irrthümer vorgekommen. Das sogenannte Echinokokkusschwirren ist kein sicheres Symptom, fehlt im Gegentheil fast immer.

Grosse Ausdehnung der Gallenblase durch Carcinom oder massenhafte Gallensteine, Complicationen von Leberkrebs und Ascites sind auch schon mit Ovarialtumoren verwechselt. Geschwülste der Milz gehen von oben links aus und sind deutlich oben adhärent. Freilich muss an die Möglichkeit einer Wandermilz gedacht werden. Ich habe eine grosse unten im Becken liegende Milz exstirpirt. Die Milztumoren bewahren meist die Form der Milz.

Ein maligner Nierentumor kann bis über die Linea alba hinaus wachsen und so beweglich sein, dass er für einen Netztumor zu halten ist. Der blutige Urin, der, wenigstens zeitweise, nie fehlt, der Zusammenhang mit der Regio renalis und die Palpation des Uterus und der Ovarien in der Narcose verbannen jeden Zweifel. Häufig fand ich Carcinom in einer Wanderniere. Ich fand sowohl seitlich als auch mehr central gelagerte oval mit kleinen haselnussartigen Körnern besetzte Nierencarcinome. Sie können auch bis in das Becken herabgleiten und, mit der Blase verwachsend, wegen der Gleichheit der Symptome einen Blasentumor vortäuschen. Allerdings kommen so grosse Blasentumoren kaum vor. Fibrome gehen auch von der Nierenkapsel aus und erreichen eine ganz enorme Grösse. Auch Pancreascysten, Pancreaskrebs und Nierenechinokokkus wurden mehrfach beobachtet. Bei Hydronephrose wird die Diagnose durch das jahrelange Bestehen gestellt. Der Nachweis, dass die Geschwulst nicht mit den Genitalorganen zusammenhängt, kann durch die Rectaluntersuchung mit und ohne künstliche Wasserfüllung des Mastdarms geliefert werden. Simon fühlte auch die Nierenkelche.

Ein hochschwangerer Uterus ist kaum mit einem Ovarientumor zu verwechseln, wohl aber sind bei der Complication Irrthümer häufig vorgekommen. Wer an die Möglichkeit denkt und sorgfältig nach jeder Richtung hin untersucht, wird nicht leicht irren können. Ebenso verhält es sich mit ausgetragenen Extrauterinschwangerschaften. Von entscheidender Wichtigkeit ist hier nach dem Tode des Kindes das Knittern der Kopfknochen und der Umstand, dass der Uterus fast stets

median vor dem Fruchtsack liegt. Die Retreflexio uteri gravidi wurde oben besprochen. Wichtig ist die Milch in den Brüsten, doch hat dies Zeichen keinen Werth, wenn es sich um eine Puerpera handelt.

Behandlung, Punction, Ovariectomie¹⁾.

Die Punction als Heilmethode ist aufgegeben. Selbst bei parovarialen Cysten, bei denen sicher durch Punction Heilung eintreten kann, entfernt man heutzutage per laparotomiam die Cyste.

Höchstens ist zu pungiren, wenn Kachexie die Operation contraindicirt, und der Zustand einigermaassen erträglich gemacht werden soll. Einer dyspnoischen kachektischen Greisin kann man wohl eine Punction ohne Narcose, nicht aber eine Operation zumuthen. Oft macht man eine Punction fast nur aus psychischen Rücksichten, da die Kranke, wenn sie einige Eimer Flüssigkeit „abzapfen“ sieht, wieder Lebenshoffnung schöpft.

Ausser den genannten giebt es keinen rationellen Grund, die Punction zu machen. Ja factisch ist die Punction ein Betrug, und zwar ein Betrug mit sehr gefährlichen Folgen für die Patientin. Es wird ihr Besserung oder Heilung vorgetäuscht, statt dessen sammelt sich wieder Flüssigkeit an, und vielleicht ist genügend Cysteninhalte in die Bauchhöhle gekommen, um Metastasen zu bilden. Wenigstens aber können Adhäsionen entstehen, welche die Operation erschweren. Man pungire principiell niemals, wenn die Radicaloperation möglich ist.

Ist mit Sicherheit ein Ovarientumor zu diagnosticiren, so ist die Exstirpation des Tumors indicirt. Die Verhältnisse liegen nicht viel anders als in der Mamma, bei der es als Regel gilt, principiell jeden Tumor zu entfernen. Auch maligne Ovarientumoren fangen „klein“ an. Ich habe schon wiederholt bei Exstirpation kleiner apfelgrosser Tumoren, die kaum Symptome machten, Carcinome gefunden. Warum soll man warten, bis der Tumor gross ist? In der Zwischenzeit kann das Wachstum nach unten schon so weit gegangen

¹⁾ **Stilling**: Holscher's Annal. N. F. 1841, Heft 1, 3, 4. **Jenaische Annal. f. Phys. u. Med.** 1849, I. — **Olshausen**: Berl. klin. Wochenschr. 1876, 111. — **Spiegelberg u. Waldeyer**: Virch. A. Bd. 44. — **Hegar**: Samml. klin. Vortr. 109. — **Marion Sims**: Ueber Ovariectomie, deutsch v. Beigel. Erlangen 1873. — **Greuser**: A. f. G. VIII. — **Czerny**: Arch. f. klin. Chir. XXIII u. XXV. — **Schatz**: A. f. G. IX. — **Kocher**: Corr.-Bl. f. Schweiz. Aerzte 1880, 3. — **Loebker**: A. f. G. XIV. — **Müller**: A. f. G. XV. — **Wegner**: Arch. f. klin. Chir. XX. — **Mörücke**: Z. f. G. V. — **Küstner**: C. f. G. 1884, No. 47. — **Kehrer**: C. f. G. 1882, No. 3. — **W. A. Freund**: Beitr. d. Berl. Ges. f. Geb. II. p. 50 (Vereiterung). — **Schröder**: Berl. klin. Wochenschr. 1882, No. 16. Z. f. G. II. — **Baum**: C. f. G. 1878, No. 4. — **Löhlein**: Berliner Klinik 2, 1888. — **Martin**: Z. f. G. XV, 239. Samml. klin. Vortr. 219, 343.

sein, dass das Recidiv sicher eintritt. Möglich ist ja, dass oft ein unschuldiger Tubenhydrops oder Hydrops follicularis gefunden wird. Allein wer bürgt dafür, dass nicht ein Carcinom vorlag? Nur bei jungen Individuen, bei denen das Allgemeinbefinden den Gedanken an ein bösesartiges Leiden nicht aufkommen lässt, kann man, genau beobachtend, abwarten. In der That habe ich auch manche Fälle gesehen, bei denen viele spätere Untersuchungen das absolute Verschwinden des Tumors bewiesen.


Beobachtet man aber Wachsthum, so ist der Tumor zu entfernen.

Die Vorsichtsmaassregeln bei der Laparotomie sind die S. 295 u. flgd. geschilderten. Es war eins der grossen Verdienste Schröder's, die

Zahl der Instrumente zu beschränken und die Methoden möglichst zu vereinfachen. Folgendes Instrumentarium ist nöthig: 1 Messer, 1 Kniescheere, 2 Hakenpincetten, 2 bis 3 Cystenzangen, 1 Umstechungshaken, viele Arterienpincetten, Gazetupfer, dazu Halter, sterilisirtes Wasser, Katgut oder aseptische Seide in verschiedenen Stärken, Listerverband.

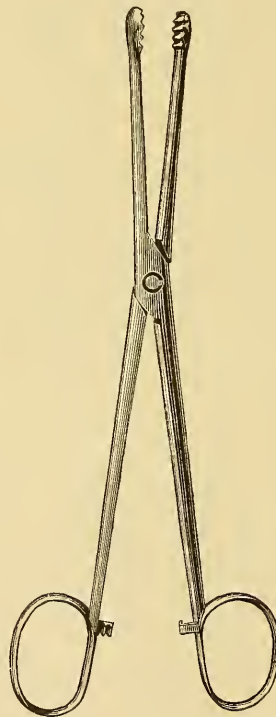
Als Arterienpincetten nehme man die abgebildeten, Figur 210.

Die kleine Spencer-Wells'sche Pincette schliesst sich schnell und hält sehr fest. Etwas breitere blutende Partien, z. B. Netzhäsionen, lassen sich



210.

Arterienpincette
nach Spencer-Wells.

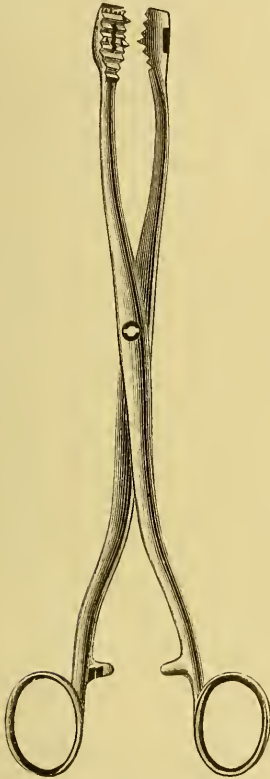


211.

Peritonäumpincette.

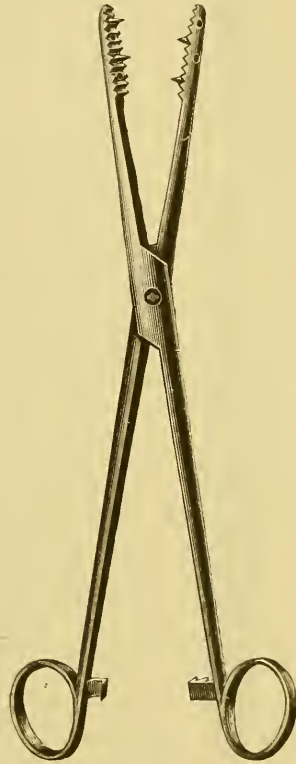
gut fassen. Die grösseren Pincetten, Figur 211, haben breit fassende, stumpfgezähnte Backen. Sie dienen zum Fassen des Peritonäums, das über die Wunde gezogen wird. Klappen oder fallen beide Arten Pincetten nach aussen um, so dilatiren sie etwas die Wunde und wirken in dieser Beziehung günstig.

In Figur 212 und 213 sind Zangen abgebildet, welche zum Hervorziehen der Cystenwand dienen. Die von mir gebrauchte empfehle ich deshalb als praktisch, weil sie sehr schmale Backen hat, welche schnell in das von dem Messer geschnittene kleine Loch in der Cyste eingeschoben werden können. Ein kleines Loch ist deshalb vortheilhaft, weil daraus der Inhalt hoch hervorspritzt, und nicht in die Bauchhöhle einfließt.



212.

Nélaton's Zange.



213.

Fritch's Zange.

Da man beim Eventriren des Tumors bezw. der Cyste einen Zug an der Cyste ausüben muss und die Hand des Operateurs theils keinen Halt an dem schlüpfrigen Tumor findet, theils das Operationsfeld zu sehr verdecken würde, so kommt man nicht gut ohne diese Instrumente aus.

Nach allen S. 296 geschilderten antiseptischen Vorbereitungen wird der Bauchschnitt, der sich im Allgemeinen nach der Grösse des Tumors richtet, zum Erfassen der Cyste gemacht. (Vgl. S. 307). Dabei

muss die Länge des Schnittes anfangs nicht zu gross sein. Denn ist z. B. die Cyste zu entleeren, so kann man sie, wie einen schlaffen Sack aus kleinem Loch hervorziehen. Für die Prognose aber ist es wegen des zu fürchtenden Bauchbruchs besser, ein kleines Loch in die Bauchdecken zu schneiden.

Ist der Tumor polycystisch, so geht man mit dem Finger in die erste Cyste ein und durchdrückt mit demselben oder dem Messer die Zwischenwände nach den anderen Cysten in der Art, dass die anderen Cysten durch die erste abfliessen.

Der Bauchschnitt darf nicht zu klein sein, dass etwa der Tumor beim Durchzwängen durch eine kleine Oeffnung platzen könnte. Zellen eines malignen Tumors können in der Bauchwunde weiterwachsen. Ich sah einen Fall, wo nach Jahren in der Bauchnarbe ein Tumor entstand, der dem früher entfernten malignen Ovarientumor entsprach.

Man wendete früher zu Entleerung der Cysten Troicarts an. Jetzt schneidet man die Cyste mit dem Messer auf. Früher legte ich die Patientin auf die Seite und stach die Cyste mit dem Messer an, um ganz sicher den Inhalt vom Abdomen fern zu halten. Bei der Beckenhochlagerung ist dieser Lagewechsel leider nicht auszuführen. Aber der Umstand, dass gerade bei der Beckenhochlagerung ein Tumorsegment sich sofort in die Bauchwunde drängt, gestattet es, nach dem Anstechen der Cyste den Inhalt vom Peritonäum sicher fern zu halten. Dies muss als sehr wichtig gelten, seitdem wir wissen, wie leicht Impfmetastasen auf dem Peritonäum entstehen. Unsere ganze Aufmerksamkeit muss darauf gerichtet sein, den Cysteninhalt so zu entfernen, dass auch nicht ein Tropfen in den Bauchraum gelangt. Die Zeiten sind vorüber, wo man genug erreicht zu haben glaubte, wenn die Kranke nach 14 Tagen „gesund“ das Bett verliess. Jetzt wollen wir auch Recidive sicher vermeiden. Demnach ist es nothwendig beim Anschneiden der Cyste, nicht nur bei eitrigem Inhalte, sondern stets das Einfliessen in die Bauchhöhle zu vermeiden.

214.

Unterbindungshaken.



Nach Herausheben des Tumors wird der Stiel entfaltet, d. h. möglichst so gehalten, wie er natürlich gestaltet ist. Partienweise wird er nunmehr mit starken Katgutfäden abgebunden; diese führt man mit

dem Unterbindungshaken (Aneurysmanadel, Figur 214) oder mit einer stumpfen im Nadelhalter eingeklemmten gewöhnlichen Nadel stets an den Stellen durch das Lig. lat., wo es durchscheinend dünn ist. Dann stopft man den Stiel mit Gazetupfern, um jeden Tropfen Blut von der Bauchhöhle fern zu halten. Ein Assistent spannt die Abbindungsfäden etwas an, und mit den Paquélin brennt man den Stiel durch. Der Stumpf wird gehörig verschorft bis er ganz weiss wird. Sitzen die Fäden nicht ganz fest — und oft lockern sie sich durch den Säfte- und Blutverlust nach Abtragung des Tumors — so wird noch ein gemeinsamer, fester Faden um den ganzen Stumpf geschlungen. Die Fäden werden durchgebrannt, der Stiel versenkt. Dann wird der Douglas ausgetupft. An dem Tupfer kann man ein Urtheil über den Inhalt des Abdomens, über Blutung oder Austritt von Cysteninhalt gewinnen. Man verfährt dabei zart und vorsichtig. Nicht zu oft darf mit dem Tupfer gewischt werden. Das Trauma zu häufigen und kräftigen Tupfern schädigt das Peritonäalendothel und schadet mehr als die wenigen Tropfen aseptischer Flüssigkeit. Andererseits ist namentlich, wenn Cysteninhalt oder massenhafte Blutcoagula im Douglasischen Raume in der Excavatio vesico-uterina oder in den Nierenbuchten liegen, Säuberung nothwendig. Das Abbrennen des Stiels halte ich wie Küstner für sehr wichtig. Zufällig sah ich bei einer am sechsten Tage an Pneumonie Gestorbenen, dass diese abgebrannten Stümpfe absolut frei, nirgends verklebt waren. Schnittflächen dagegen bilden Verwachsungen.

Danach reinigt man die Wunde der Haut, die eigenen Hände, und fühlt, vom Fundus uteri ausgehend, nach dem andern Ovarium. Hat es eine völlig normale Form und Lage, ist auch auf der Oberfläche nichts Pathologisches zu entdecken, so lässt man das Ovarium zurück. Die vielen völlig normalen Geburten nach Ovariectomien beweisen zur Genüge, dass man nicht das Recht hat, das zweite gesunde Ovarium zu entfernen.

Dagegen entferne man bei bösartigen Tumoren, namentlich bei älteren Frauen, wo ja Geburten nicht mehr erwartet oder gewünscht werden, lieber beide Ovarien. Leicht kann das andere Ovarium schon vom malignen Tumor inficirt sein. Beide Ovarien sind stets zu entfernen, wenn das andere Ovarium sehr gross ist oder wenn man an ihm etwas Pathologisches fühlt.

Oft hat man schon beim Operiren den Verdacht, dass es sich um einen bösartigen Tumor handelt: der Tumor geht sehr nah an den Uterus heran, ist intraligamentär entwickelt, ist solid, wenigstens nicht einfach polycystisch, enthält Cysten mit verschiedenartigem Inhalt, ist doppelseitig u. s. w., kurz erregt den Verdacht auf Bösartigkeit.

In diesen Fällen darf man nicht, wie es früher vielfach geschah,

den Tumor einfach abbinden oder sogar ein Stück zurücklassen. Man muss dicht am Uterus, eventuell sogar im Uteruswinkel eine Ligatur legen und ebenso eine Ligatur am Tumor. Dazwischen schneidet man durch, bohrt sich mit dem Finger, beide Enden nach den entgegengesetzten Seiten anziehend, zwischen Tumor und Uterus ein. Sorgfältig „enucleirt“ man den Tumor, ganz sicher unter ihm mit dem Finger eindringend, erhebt man den Tumor aus dem Subserosium. Schrittweise näht man am Uterus die Wunde bzw. den Ansatz des Ligamentum latum zusammen. Der Tumor wird immer mehr herausgelöst, soweit als möglich wird das Ligamentum latum seitlich mit fortgenommen, sodass schliesslich nach Abbindung der seitlichen Verbindungen — dem Ligamentum infundibulo-pelvicum — eine ganze Anzahl Knopfnähte das Geschwulstbett schliessen. Dabei sind kurze aber runde Nadeln zu gebrauchen. Man darf nicht zu tief stechen, damit man nicht die Ureteren umsticht.

Bei malignen Tumoren habe ich neuerdings principiell einen Keil aus dem Uteruswinkel herausgeschnitten. Bei beiderseitigen malignen Tumoren habe ich auch den Uterus amputirt. Sodann wurde seitlich ganz dicht am Beckenrand noch ein grosses Stück des Ligaments abgeschnitten, um ganz sicher alles Pathologische zu entfernen. Leider geben ja die malignen Ovarialtumoren betreffs der Recidive noch eine recht schlechte Prognose. Verbessern kann man sie nur durch Operiren im Gesunden, d. h. durch Entfernung des Uterus und des ganzen Ligamentum infundibulo-pelvicum.

Ist man mit dem intraabdominalen Theile der Operation fertig, so folgt die dreischichtige Naht der Bauchdecken. Vgl. S. 326.

Conservative Ovariectomie.

Schröder, Martin und Andere haben empfohlen, bei gutartigen Tumoren nur den Tumor zu entfernen, den Rest des Ovariums aber zurückzulassen, um auf diese Weise der Patientin die Möglichkeit der Conception zu erhalten. Ein Dermoid, z. B. ein „Colloid“, ein Hydrops des Graaf'schen Follikels, sind schnell als gutartig zu erkennen. Und es ist dann ohne Zweifel gerechtfertigt, wenn es die individuellen und socialen Verhältnisse nahe legen, der Patientin Das vom Ovarium zu erhalten, was gesund ist.

Verfahren bei Complicationen.

Vordere Flächenadhäsionen löst man durch Losschälen mit der Hand. Es sind auch Fälle beschrieben, wo der Operateur die Cyste nicht gleich fand, sondern das verdickte Peritonäum für die Cystenwand hielt und es weit lostrennte. Man muss deshalb stets an

diese Möglichkeit denken. Klar wird die Diagnose sofort, wenn in oder auf der vermeintlichen Cystenwand Fett liegt. Dies ist die Lamina subperitonealis, in der die Trennung dann geschah. Die Ovariencyste hat keine Fettauflagerung.

Strangartige oder Netzadhäsionen werden vom Tumor mit dem Fingernagel abgetrennt und auf ein sterilisiertes Tuch gelegt bzw. in dasselbe eingepackt. Eine venöse Blutung stillt sich meist von selbst. Ist es nicht der Fall, so sieht man aus der Blutmenge auf dem weissen Tuch, ob es nöthig ist zu unterbinden.

Verläuft aber in der Adhäsion bzw. im Netz ein grösseres Gefäss, so wird doppelt unterbunden und erst dann durchgebrannt. Ebenso unterbindet man, wenn man sofort nach der Loslösung viel Blut aus der gelösten Adhäsion fliessen oder sogar spritzen sieht. Eine sehr gute Methode bei vielen oberen Adhäsionen ist, zunächst den Stiel am Uterus abzubinden und die entleerte Cyste nach oben zu klappen. Dann ist es möglich, von allen Seiten sich die Adhäsionen zugänglich zu machen.

Wurde das Netz sehr gequetscht, zerrissen und sugillirt, blutet es aus den getrennten Adhäsionen, so wird das Netz am besten weiter oben unterbunden und abgebrannt. Auch den Proc. vermiformis habe ich mehrfach mit gutem Erfolge entfernt.

Blutet es aus der Abtrennungsstelle der Flächenadhäsionen vom Peritoneum parietale, so erhebt man mit einer Hakenpincette die blutende Stelle und bindet den Kegel ab. Auch das Glüheisen und Liquor ferri sind zur Blutstillung angewendet. Ich ziehe das Abbinden vor.

Besonders vorsichtig sind Darmadhäsionen zu behandeln. War es sehr schwierig die Cyste abzulösen, ging die Darmserosa verloren und blutet eine Stelle stark, so zieht man durch ganz feine Nähte mit Darmnadeln die benachbarte Darmserosa über den blutenden Defect zusammen. Dies ist wegen der Weichheit der oft entzündeten oder gequollenen Serosa schwierig, aber muss doch gelingen. Die Längsfalte, welche so in den Darm eingenäht ist, gleicht sich gewiss später völlig aus.

Es kann auch vorkommen, dass ein Loch in den Darm gerissen wird, bzw. dass es nöthig ist, ein Stück Darm zu reseciren, weil an ihm ein maligner Knoten, eine Metastase sitzt. Ist es sicher nur diese eine Metastase, hofft man also nach der Entfernung derselben völlige Heilung zu erzielen, so ist die Resection des Darms gerechtfertigt. Schon viele Fälle sind von Anderen und mir mit dauerndem guten Erfolge operirt.

Dabei zieht man zunächst unterhalb des Darmes durch das Mesen-

terium an den Enden des zu resecirenden Darmstückes zwei Suturen, mit denen der Darm hochgezogen wird. Dann umstopft man die ganze Partie so mit sterilisirten Gazecompressen, dass der Darminhalt, der wegen des Hochziehens allerdings meist fehlt, nicht in die Bauchhöhle fließen kann. Nunmehr wird der Darm weggeschnitten, die zwei oder drei spritzenden Arterien werden in Pincetten gefasst, ein kleiner Tupfer in Sublimat getaucht wischt den Darm aus. Bei kleinen Stücken bis zu 10 cm ist es nicht gut, das Mesenterium keilförmig auszuschneiden, man rafft es lieber durch eine Naht fest zusammen, dadurch die Darmlumina nähernd. Hierauf wird mit der Lembertschen Naht der Darm vereinigt und versenkt.

Bei Organen, die sehr blutreich und weich sind, z. B. der Leber, ist es unmöglich durch Umstechung Blutungen zu stillen. Jeder Stichcanal blutet auf's neue und jeder Faden reisst von neuem Löcher. In diesen Fällen ist die Hitze das beste Blutstillungsmittel. Nur muss man nicht mit Weissglühhitze Defecte herstellen, sondern den Paquélin ungefähr 2 bis 3 mm über die blutende Stelle halten. Das Gewebe wird durch die strahlende Hitze gekocht, das Blut coagulirt in den Gefässen und die Blutung steht. Berührt man das Gewebe, so klebt der Schorf am Paquélin fest und reisst wieder neue blutende Wunden.

Sind die Blutpunkte in den Bauchdecken zu massenhaft, so wird das S. 326 erwähnte Verfahren der Matratzennaht angewendet.

Bei grösseren, blutenden Flächen im Douglasischen Raume, die z. B. bei vereiternden Cysten nicht völlig zu säubern sind, habe ich öfter fächerartig zusammengelegte Jodoformgaze auf die Wundfläche gedrückt und zur Bauchwunde das Ende herausgeleitet. Nach 6 bis 8 fieberfreien Tagen wurde vorsichtig die Gaze entfernt. Eine Ausspülung der Wundhöhle wurde nicht gemacht. Die Höhle heilt spontan zusammen. Auch nach der Scheide kann drainirt werden. (Vergl. unten bei den Adnexoperationen über Drainage.)

Bleiben Wundtrichter lange eiternd zurück, so ist das beste Mittel solche Höhlen schnell zur Schrumpfung zu bringen, Spülungen mit Wasserstoffsuperoxydlösung, einviertelprocentig. Dieses ausgezeichnete, nicht giftige Antisepticum wirkt stark adstringirend und Höhlen verengernd. Auch das Eingiessen von dünnen Chlorzinklösungen, Jodoformglycerinemulsionen, Kreosotöl (Kreosot 5,0, Menthol 10,0, Olei Olivarum 100,0), das vorsichtige Auskratzen mit der Curette, das Einschieben von Alumolstiften u. s. w. führt zu Verkleinerung der Cyste bzw. der zurückbleibenden Bauchfistel.

Bei parovarialen Tumoren, die nicht ganz zu entfernen sind, habe ich ein möglichst grosses Stück der Wand resecirt, die Höhlung energisch mit Gaze ausgerieben, um die secernirenden Epithelien zu zer-

stören und den Rest der Cyste versenkt. Das Loch muss so gross wie möglich sein, sonst kann der Darm an das Loch anwachsen und eine neue Cyste sich bilden.

War schon vor der Operation durch Cystenruptur Cysteninhalte in den Peritonäalraum gelaufen, haben Adhäsionen stark geblutet, floss durch Platzen einer adhären ten oder sehr dünnwandigen Cyste bei der Operation Cysteninhalte aus, so schliesst sich die Austupfung des peritonäalen Raumes „die Toilette“ an. Namentlich die Nierengegend bei Beckenhochlagerung, der Douglas und die Excavatio vesico-uterina müssen trocken getupft werden. Colloide Massen sind aufs sorgfältigste zu entfernen. Ich habe selbst den Raum über der Leber, den hinter dem Magen, alle Därme von Colloid gereinigt und vollen Erfolg erzielt.

Die Ausspülung des Peritonäalraums ist wegen des Shocks gefährlich. Falsch ist jedenfalls das Ausspülen, wenn Eiter in die Peritonäalhöhle gelangt. Hier würde der Eiter erst recht gefährlich werden, da er überallhin befördert würde.

Ist eine Cyste eiterhaltig, so schützt man durch Compressen die Peritonäalhöhle vor Hineinlaufen der Flüssigkeit, und wendet grosse Sorgfalt an, damit Nichts in den Bauchraum gelangt. Ist die Cyste fast leer, so wird sie mit einem Katheter à double courant ausgespült und mit einem in Sublimatlösung getauchten Gazebausch ausgespült, ausgewischt und desinficirt. Dann erst wird sie entfernt, damit sie nicht, bei der Lösung platzend, noch zuletzt ihren gefährlichen Inhalt in die Bauchhöhle ergiesst. Gerade vereiterte Cysten sind oft sehr weichwandig.

Gelangt durch Platzen der Cyste Eiter in das Abdomen, so wird er sorgfältig und so schnell als möglich abgetupft. Dies entfernt sicherer den Eiter als die Ausspülung. Und bleibt auch etwas Weniges zurück, so wird das Wenige durch Resorption unschädlich gemacht. Stört man aber durch Desinficientien oder Maltraitiren die physiologische Resorptionskraft des Peritonäums, so resorbirt es nicht, Nährflüssigkeit für die Kokken bleibt zurück und Sepsis tritt ein. Verschiedene Arten von Eiter sind verschieden gefährlich. Alter Eiter, in welchem die Vegetation der Streptokokken seit Wochen, ja seit Monaten oder Jahren zu Grunde gegangen, ist ungefährlich. Ganz frischer Eiter ist im Gegentheil enorm gefährlich. Dies wissen wir von anderen Krankheiten, z. B. von der Typhlitis resp. Appendicitis.

Fieberte also eine Patientin seit längerer Zeit nicht, so ist die Prognose günstig, auch wenn massenhafter Eiter mit dem Peritonäum in Berührung kam.

Operation bei malignen Tumoren.

Wenn auch die Diagnose auf Bösartigkeit und Metastasenbildung mit Sicherheit gestellt ist, muss doch ein Versuch, den Tumor zu entfernen, gemacht werden, es sei denn, dass die Cachexie oder die Grösse oder die allseitige Verwachsung bei grosser Verbreitung der Metastasen die Entfernung ganz unmöglich erscheinen lässt.

Namentlich bei starkem Ascites, wo man die Flüssigkeit ohnedies ablassen muss, macht man eine Incision, in die man einen oder zwei Finger einführen kann, dicht am Nabel. Nach Ablassen der Flüssigkeit sind dann die Bauchdecken so verschieblich, dass man mit dem Finger, die Wunde verschiebend, die ganze Bauchhöhle austasten kann. Findet man einen gestielten Tumor, oder gestielte Theile des Tumors, so entfernt man sie. Oft kehrt der Ascites nach partiellem Entfernen langsamer wieder, und die Patientin ist zwar nicht geheilt, aber doch so gebessert, dass sie sich lange Zeit für geheilt hält. Schon damit ist viel gewonnen. Findet man aber Tumoren so fest haftend, dass sie sicher nicht ohne grosse Blutung und lange Operation, und auch dann nicht vollständig zu entfernen sind, so schliesst man lieber schnell die Bauchhöhle. Das Leben wird länger erhalten bleiben als bei einer grossen eingreifenden Operation, die deshalb keinen Sinn hat, weil man doch nicht alles Pathologische entfernen kann. Auch Wiederholungen der Laparotomie bei Wiederansammlung von Ascites und Tumoren sind gerechtfertigt.

Einerseits hat die Patientin nach glücklich überstandener Operation Muth und hofft, wiederum von der Unbequemlichkeit der abdominalen Anschwellung befreit zu werden. Andererseits wird auch faktisch das Leben länger erhalten, wenn der Tumor entfernt ist. Bei Papillom kommt noch hinzu, dass der Ascites oft eine *Indicatio vitalis* abgiebt. Auch leiden manche Patientinnen so durch die Athemnoth, dass sie zu Allem entschlossen sind. Entfernt man von neuem die Theile des Papilloms, die irgend zu entfernen sind, so beschränkt man dadurch die Ascitesbildung. Ich habe einmal im Laufe von 5 Jahren neunmal Laparotomie gemacht und jedesmal den Ascites und mehr oder weniger papillomatöse Massen entfernt. Die Patientin war nach jedem Eingriffe nur 10 Tage an das Bett gefesselt und konnte nach Entfernung des Ascites wieder arbeiten.

Bei den ferneren Laparotomien schneidet man dicht neben der alten Narbe. Auch das Narbengewebe heilt gut zusammen. Ist aber die Narbe sehr breit und wulstig, weil sie bei der ersten Operation schlecht geheilt war, so umschneidet man sie durch einen Ovalärschnitt und excidirt trichterförmig den ganzen narbigen Wulst. Sehr vorsichtig muss man sein, denn nicht selten sind Därme adhärent, die leicht zu verletzen sind.

Ist der Nabelring weit geworden, bestehen also Nabelbrüche, so werden sie, sei in ihnen das Netz adhärent oder nicht, excidirt. Es entsteht eine grade feste Narbe, die spätere Beschwerden ausschliesst. Zufällig vorhandene Leistenbrüche werden durch versenkte Nähte vom Peritonäalraum aus vernäht, sind sie gross, so wird noch aussen eine Matratzennaht hinzugefügt. Ebenso heilte ich einigemale eine mit dem Bauchraum communicirende Hydrocele ligamenti rotundi.

Nachbehandlung.

Betreffs der Nachbehandlung verweise ich auf S. 327 und bemerke nur, dass ein fester Abdominalverband mit breiten Binden und später eine Belastung des Abdomens mit einem Sandsack besonders dann nothwendig ist, wenn Ascites vorhanden war. Es ist wohl anzunehmen, dass der Ascites sich nicht so leicht wieder ansammelt, wenn die Abdominalhöhle stark comprimirt ist.

Zwölftes Capitel.

Krankheiten der Tuben. Adnexoperationen. Tubargravidität.

A. Anatomie.

Der Eileiter, die Tube (Fig. 59, S. 139 u. Fig. 195, S. 404) läuft nach oben und aussen geschlängelt, als ob das haltende Band, die Mesosalpinx, Ala Vespertilionis zu klein sei. Man unterscheidet an der Tube drei Theile: den interstitiellen im Uterusparenchym verlaufenden, den abdominalen Theil, und die Ampulla, in den Fimbrien endend. Von innen nach aussen wird die Tube weiter, sie enthält ein nach dem Uterus zu flimmerndes Epithel. Während in dem interstitiellen Theile die Schleimhaut nur gefaltet ist, nehmen diese Falten, je mehr nach aussen, um so mehr an Höhe zu, sodass schliesslich vollkommen dendritische Verzweigungen das Lumen erfüllen.

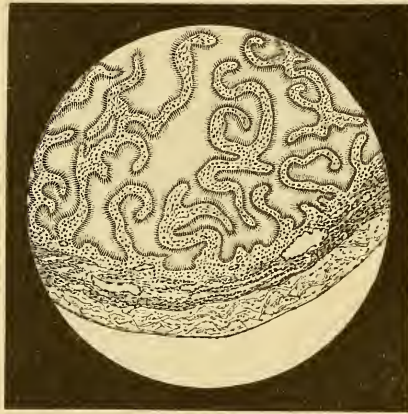Eine besonders grosse, bezw. lange Fimbrie zieht vom Ostium abdominale der Tube, dem Morsus diaboli nach dem Ovarium, die Fimbria ovarica (Fig. 59 k, S. 139). Der Theil des Ligamentum latum, welcher

vom Fimbrienende (Infundibulum) zum Peritoneum parietale hinzieht, heisst Ligamentum infundibulopelvicum. Am Ende der Fimbrien findet sich oft eine „Endhydatite“, die man früher für das Ende des Müller'schen Ganges erklärte, nach Waldeyer aber für eine ausgezogene Stelle des Müller'schen Canals hält. Oefter sind auch mehrere Hydatiten vorhanden, die hier und da die Ala Vespertilionis durchbrechen und

zwischen Tube und Ovarium heraushängen. Die Tubenschleimhaut ist sehr gefässreich und kann leicht aufquellen und anschwellen, über ihr liegt eine circuläre Bindegewebsschicht (vergl. Fig. 215), darüber die Muscularis, welche ihrerseits wieder vom Peritonäum bedeckt ist.

Die Schlängelung der Tube ist die Folge des Missverhältnisses zwischen dem Wachsthum der Tube und seinem Ligament.

Lange hat ein Streit darüber gewährt, ob die Tube für Flüssigkeiten durchgängig sei oder nicht. Dieser Streit lässt sich dahin entscheiden, dass man allerdings an



215.

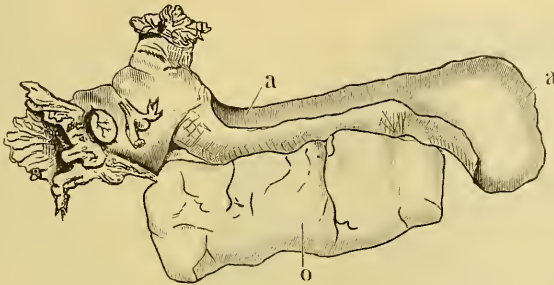
Tube, von unten nach oben: Peritonäalendothel, Längsfaserschicht (Muscularis), Ringsfaserschicht Schleimhaut mit Cylinderepithel bedeckt, Zotten bildend.

Leichenpräparaten ohne besonders starken Druck und ohne den Ceryx um die Canüle zu schnüren, Flüssigkeit vom Uteruscavum aus durch die Tube spritzen kann. Ob bei normaler Weite der Tube im Leben eingespritzte Flüssigkeit hindurchdringt, ist sehr fraglich. Da namentlich die zur Therapie angewendeten Flüssigkeiten den Schleim in ihr coaguliren und die Tube durch adstringirende Wirkung verengen, so ist die Gefahr für den Arzt, der lege artis verfährt (vergl. S. 179), jedenfalls nicht vorhanden. Andererseits ist selbstverständlich mit roher Gewalt alles möglich, wie auch in der That wissenschaftlich verbürgte Fälle existiren, wo intrauterin injicirte Flüssigkeit in der Tube und bei der Section auf dem Peritonäum nachgewiesen wurde. Eine Sondirung des Ostium uterinum ist mir niemals gelungen, selbst nicht an dem ausgeschnittenen Uterus. Auch habe ich Dilatationen des uterinen Ostiums niemals gesehen, sodass mir die Berichte von Sondirung der Tuben wenig glaubhaft erscheinen.

Die oft erwähnten schweren Peritonitiden nach Intrauterininjectionen sind wohl dadurch entstanden, dass bei Pyosalpinx Eiter aus dem Morsus Diaboli ausgedrückt ist.

B. Entwicklungsfehler.

Bei den Uterusmissbildungen wurde schon erwähnt, dass die Tube bei rudimentärer Entwicklung der weiblichen Genitalien vollkommen fehlen oder dass sie ein solider Strang sein kann. Auch eine angeborene Atresie kommt vor, wenigstens findet man bei Nulliparen mitunter eine kleine Hydrosalpinx, bei der am Fimbrienende jede Spur einer Entzündung ebenso wie ein Rest der Fimbrien fehlt.



216.

Tube mit zwei Oeffnungen und rudimentären accessorischen Tuben.
a Tube, o Ovarium.

Ausser dem Morsus Diaboli kommen noch sog. accessorische Ostia vor. Häufig liegt eine solche Oeffnung an einem rechtwinkligen Knick und ist ebenso gross als die Endöffnung. Doch finden sich auch ganz kleine Oeffnungen, aus denen Fimbrien hervorquellen. Sitzen die Zotten gestielt auf, so handelt es sich mehr um rudimentäre Nebentuben als Nebenöffnungen.

Kossmann hat die interessante Entdeckung gemacht, dass die früher als parovarial aufgefassten mit Flimmerepithel ausgekleideten und mit eiweissärmerer Flüssigkeit erfüllten Cysten des Ligamentum latum tubarum Herkunft sind. Es handelt sich um eine Parasalpinx, eine rudimentäre Tube im Ligamentum latum, die wegen des Verschlusses zu einer Retentionscyste wurde¹⁾.

C. Entzündung der Tuben. Pyosalpinx²⁾.

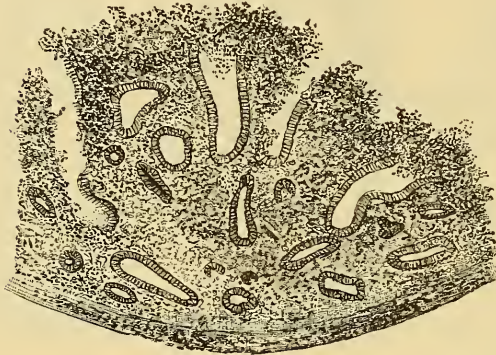
Vom Endometrium aus gelangen Kokken in und durch die Tube in die Peritonäalhöhle. So kann es zu tödtlicher, universeller, septischer

¹⁾ Kossmann: M. f. G. 1895, II.

²⁾ Klob: *Pathol. Anat. der weibl. Sexualorgane*. Wien 1864. — Rokitsansky: *Lehrbuch der pathol. Anat.* 3. Aufl. 1861, III, 444. — Geil: Diss. Erlangen 1851. — Lehnert u. Wernich: *Berl. Beitr. z. Geb.* I, 32. — Valentin: *Virch. Arch.* LXIV, 299. — Gehle: Diss. Heidelberg 1881. — Schramm: *A. f. G.* XIX. —

Peritonitis kommen. In dieser Weise sind in der vorantiseptischen Zeit bei Pressschwammbehandlung überhaupt nach intrauterinen Manipulationen viele Frauen gestorben. Dabei ist die Tube auswendig und inwendig dunkel- oft blauroth. In ihr befinden sich oft nur Spuren dünnen Eiters, doch kann auch, ohne dass das Fimbrienende verschlossen ist, der Eiter die Tube stellenweise stark dilatiren.

Umgekehrt ist auch nachgewiesen, dass bei puerperaler universeller eitriger Peritonitis die Eiterung vom Peritonäum durch die Tubenwand in die Tube, dann aber auch auf das Ovarium fortschreitet. Die Tube ist aussen und innen mit Eiter bedeckt, die Follikel des Ovariums sind zu Abscessen geworden, es kommt zur Erweichung, der Putrescentia ovarii der alten Autoren.



217.

Endosalpingitis.

Die Tubenwand betheiligte sich an der Entzündung, sie wird sehr stark verdickt, und zwar sowohl in toto als auch stellenweise.

Dann sieht man z. B. am Uteruswinkel, aber auch noch im Fundus einen weissen Knoten, wie ein kleines Fibrom durchschimmern. In seinem Centrum liegt die Tube eng, zusammengedrückt. Aehnliche knotige Anschwellungen finden sich auch im Verlauf der Tube an mehreren Stellen. Man meint, es sei Eiter in der Tiefe und man findet nur Hypertrophie der Wand, die beim Durchschnitt wie die Schwarte einer Abscesswand aussieht (Salpingitis isthmica nodosa). Die Dicke der Knoten ist ganz erheblich. Ich habe bei frisch exstirpirten Tuben schon einen Durchmesser der Tubenwand bis auf 1,5 cm gemessen, sodass also der Knoten 3 cm dick war. Wir müssen diese Knoten als Product der fortgeleiteten Entzündung, als Schwartenbildung auffassen. Kaltenbach meinte, es

Wiedow: C. f. G. 1885, 36. — O. Schüppel: Virch. Arch. LVI, 38. — Orthmann: C. f. G. 1888, 46. — Z. f. G. XVI, 174. — Werth: A. f. G. XXXV, 505. — C. Hennig: *Krankheiten der Eileiter u. s. w.* Stuttgart 1876. Mon. f. G. XX, 128. — L. Bandl: *Handbuch der Frauenkrankheiten*. II, 759. — Pinner: Centralbl. f. Chir. 1880, 16. — Martin: Z. f. G. XIII, 298. Samml. klin. Vortr. 343. — Orthmann: Z. f. G. XIV, 232, 264. Virch. Arch. CVIII, 165. C. f. G. 1888, 46. Freund: C. f. G. 1888, 858. Samml. klin. Vortr. 323. — Leopold: A. f. G. XXXIV, 731. — Martin: *Krankheiten der Eileiter*. Leipzig 1895.

handle sich um Activitätshypertrophie: die Tube hypertrophire, weil sie sich anstrengen müsse, ihren Inhalt auszupressen. Aber vor einer Stromenge findet sich bei Stauung eine Stromweite. Hier aber entsteht der erste Knoten meist dicht am oder sogar im Uterus. Auch zeigt die mikroskopische Untersuchung nicht Muskelfasern, sondern Bindegewebe.

Während dies seit Jahren bekannt war, haben uns die heute viel ausgeführten Exstirpationen der Adnexe genügend Material geliefert, um die pathologischen Prozesse an und in den Tuben in allen Stadien zu studiren.

Ob es richtig ist, bestimmte Formen als katarrhalisch und eitrig zu unterscheiden, ist fraglich. Jedenfalls hängt die Hydrosalpinx mit supponirtem Tubenkatarrh wohl nicht zusammen. Dass andererseits verschiedene Kokken zu verschiedener Intensität der Entzündung Veranlassung geben werden und dass auch graduelle Unterschiede von der Röthung der Tube bis zur massenhaften Eiterbildung bei Pyosalpinx vorkommen müssen, ist wohl selbstverständlich.

Eine Pyosalpinx d. h. eine Eiterretention in der Tube entsteht in der Art, dass die Eiterung sich vom Endometrium auf die Tube fortsetzt.

Da der Eiter aus dem Uterus abfließen kann, aus der Tube aber nicht, so ist völlige Heilung der eitrigen Uterusentzündung möglich, während der Process in der Tube bestehen bleibt. Das Fimbrienende verklebt, die Tube ist atretisch, der Eiter nimmt zu, die Tube verliert ihre geschlängelte Form und wird ein glatter, gerader, ovoider Sack. Der Eiter der Pyosalpinx wurde in der Mehrzahl der Fälle kokkenfrei gefunden, weil wegen der langen Dauer des Bestandes die Kokken abgestorben und zerfallen resp. verschwunden waren. Von Kokken kam am häufigsten vor Gonokokkus, selten mit anderen Kokken gemischt, Streptokokken, Staphylokokken. Auch Actinomyces, Tuberkelbacillen, Pneumoniekokken, Bacterium coli (Darmverwachsungen!) sind nachgewiesen.

Am längsten bekannt ist die Tuberkulose der Tube. Doppelseitige Tuberkulosen sind mehrfach beschrieben. Beide Tuben waren von käsigem eingedicktem Eiter erfüllt. Aber auch kleine Tumoren und Conglomerattumoren mit frischeren ulcerativen Processen habe ich gefunden. Die Innenwand der Tube zeigte Tuberkelknötchen. ebenso sah ich dieselben im angeklebten Ovarium.

Je nach der Frische des Processes sind die Leisten und Fimbrien sehr verdickt, infiltrirt, mit Hämorrhagien durchsetzt und des Epithels beraubt. Oder die Zotten sind geschrumpft, zerfallen, atrophisch, ja ganz verschwunden, sodass ein von Eiter gefüllter glatter Hohlraum besteht.

Durch Entzündung des Peritonäums. Adhäsionen und Schrumpfung der Membranen, Raummangel bei grösserer Ausdehnung der Pyosalpinx

kommt es zu Verlagerungen, meist nach abwärts. Aber die Tube kann, nach allen Richtungen hin verzerrt, überall im Becken oder am Uterus verwachsen sein. So fand ich den Eitersack vor dem Uterus mit der Blase verwachsen, seitlich, hinten am Ileopsoas und tief im Douglasischen Raume. Oder ein grosser Conglomerat-Tumor wird im hypertrophirten Ovarium von der Pyosalpinx von vielen Pseudomembranen und verwachsenen Darmpartieen gebildet. Aus einem Winkel des geknickten *S. romanum*, vom *Processus vermiformis*, von dem festverwachsenen durch Pseudomembranen ganz unregelmässigen Uterus, kann man die Pyosalpinx herauslösen. In andern Fällen befindet sich der Eiter — der Abscess — theils in der Tube, theils neben der Tube. Das Fimbriende ist aufgetrieben und endet in den Pseudomembranen, welche den Abscess abschliessen. Der sich nunmehr ansammelnde Eiter schuf einen Abscess, dessen Wand Parietalperitonäum, verwachsene Dünndärme, ein Theil des Dickdarms, *Appendices epiploicae*, Uterus, Uterusligamente, Ovarium, Tube oder dilatirtes Fimbriende bilden. Dabei ist die Mesosalpinx oft fingerdick, von Schwarten und Abscessen durchsetzt. Löst man einen solchen Tumor, eine solche Pyosalpinx gewaltsam ab, so muss sie platzen und der Eiter sich in die Umgebung ergiessen.

Hämatosalpinx.

Die Hämatosalpinx durch Blutstauung und vicariirende Blutungen bei Gynatresien haben wir S. 131 kennen gelernt. Kleine punktförmige Blutungen kommen auch bei der Entzündung vor. Eine wirkliche Hämatosalpinx aber, ein grosser in der Tube erstarrender Bluterguss ist sehr selten. Ehe man wusste, dass die meisten dieser Fälle Tubargraviditäten sind, hielt man die Hämatosalpinx für häufig. Ganz ihre Existenz leugnen kann man aber auch nicht. Ich operirte eine sehr bewegliche faustgrosse Tubenblutcyste, bei der das Blut geronnen und fest war. Der Stiel war torquirt. Die mikroskopische Untersuchung zeigte nirgends Eianlage. Demnach war der Hergang wohl so zu denken, dass ein gestielter Tubenhydrops durch Achsendrehung des Stiels und Stauung in ähnlicher Weise zur Hämatosalpinx geworden war, wie wir dies bei der Stieltorsion der Ovarientumoren kennen lernten. (S. 432.)

Hydrosalpinx.

Nach meinen Beobachtungen fast ebenso häufig wie Pyosalpinx findet man Hydrosalpinx. Die Tube ist dabei am Fimbriende geschlossen. Die Fimbrien sind meist völlig verschwunden, die Tubenwand ist dünn, membranös und lässt den klaren Inhalt durchschimmern. Meist finden sich Spuren von Perimetritis im Becken. Der Vorgang ist so zu denken,

dass auf lymphatischem Wege eine Pelveoperitonitis entstand, dass es zur Atresie der Tube kam und dass Retention der normalen bacterienfreien Secrete und Bildung der Retentionscyste der Hydrosalpinx die Folge davon war. Das Secret kann manchmal periodisch durch den Uterus abfliessen (Hydrops tubae profluens). Meist aber wird auch hier eine Knickung den Abfluss hindern. Dass man diese Knickung nicht immer nachweisen kann, beweist nicht ihre Abwesenheit. Auch bei Hydro-nephrose findet man oft den Verschluss im Ureter nicht.

Die Anamnese stellt auch in diesen Fällen sehr oft Tripper fest. Der Tripper ging aber hier nicht intrauterin, sondern periuterin in den Lymphgefässen weiter. Während bei der Pyosalpinx die Endometritis und Endosalpingitis das Primäre, die Pelveoperitonitis das Secundäre war, so ist hier die Perimetritis das Primäre, der Verschluss am Fimbrienende und die Retention das Secundäre.

Der Tubenhydrops bleibt oft jahrelang constant klein, aber es sind auch Fälle von faust- und mannskopfgrossen Cysten beschrieben. In grossen Cysten findet man die Wand völlig glatt von Epithel entblösst. Ob ein Hydrops tubae auch Folge einer primären Endosalpingitis, also Endproduct einer katarrhalischen Entzündung der Tubenschleimhaut ist, scheint mir nicht so sicher bewiesen, wie es allgemein angenommen wird. Ein Katarrh geht doch nach seinem Wesen in Heilung ohne tiefe Zerstörungen oder in eine Eiterung über, die dann zur Pyosalpinx wird. Jedenfalls kann unmöglich ein Hydrops der Ausgang einer Eiterung sein. Das Düninflüssige wird resorbirt, das Eingedickte bleibt zurück. Nicht aber umgekehrt.

Verlauf und Prognose.

Das hauptsächlichste Symptom der Tubenentzündungen sind die Schmerzen, welche peritonitischen Charakter haben. Die Betheiligung des Peritonäums, die Pelveoperitonitis ist aus der anatomischen Schilderung klar. Namentlich die Recrudescirungen nach Coitus, nach Anstrengung, der Sitz der Schmerzen auf beiden Seiten, das Wechseln von rechts nach links, der oft wehenartige Charakter, die Zunahme der Schmerzen bei und nach der Menstruation, lassen die Betheiligung der Tube vermuthen.

Oft besteht Fieber, theils von dem Eitersack ausgehend, theils als Symptom der peritonäalen Exsudat- und Membranbildung. Nach jahrelangem Bestand kann von neuem mit oder ohne Schädlichkeiten Fieber entstehen. Der Eitersack platzt mitunter und es kommt zu tödtlicher universeller Peritonitis: ist dies auch eine sehr grosse Ausnahme, so ist es doch immer möglich. Sterilität besteht fast regelmässig, wenn auch früher Kinder geboren wurden.

Dazu kommt die Rückwirkung auf das Allgemeinbefinden. Die fortwährenden Schmerzen führen zu Hysterie, der Mangel an Bewegung, die Schmerzen bei der Defäcation zur Obstruction, die Obstruction zu Dyspepsie, die Dyspepsie zu verringerter Nahrungsaufnahme, und diese zu Anämie, Abmagerung, Nervosität und Kachexie. Oft treten die Magensymptome, Erbrechen und Appetitmangel in den Vordergrund. Namentlich die Schmerzen beim Coitus (Dyspareunia) sind charakteristisch.

Ueber die Prognose lässt sich noch nicht endgültig urtheilen. Todesfälle bei Verschleppung dieser Fälle sind doch recht selten berichtet. Dagegen längeres Siechthum haben wir Alle oft genug beobachtet. Die Salpingitis nodosa kann ausheilen. Ich liess einmal, nachdem ich die Pyosalpinx der einen Seite extirpirt hatte, wegen der Jugend der Patientin die andere Seite mit einem grossen deutlichen Knoten zurück. Nach 1 $\frac{1}{2}$ Jahren erfolgte bei andauernder Gasundheit die Geburt.

Diagnose.

Es ist durchaus unzulässig, jede Schmerzhaftigkeit und jeden Tumor neben dem Uterus in der Gegend der Tube Pyosalpinx zu nennen, wie es jetzt so vielfach geschieht.

Der Adnextumor muss sich deutlich abgrenzen lassen.

Den Knoten des Isthmus kann man oft deutlich am oberen Uteruswinkel fühlen. Ein Adnextumor liegt dem Scheidengewölbe zwar an, aber nicht dicht auf. Nicht selten ist die wurstförmige verdickte Tube deutlich als walzenförmiger Tumor zu fühlen. In anderen Fällen wiederum hat der Tumor keine Aehnlichkeit mit einer — wenn auch verdickten Tube, sondern ist ganz unregelmässig. Geringe Beweglichkeit ist aber doch meist erhalten, sodass Verschiebungen noch möglich sind. Jedenfalls kann man mit Sicherheit bei genauer Untersuchung in der Narcose die Differentialdiagnose zwischen Exsudat und Adnextumor stellen.

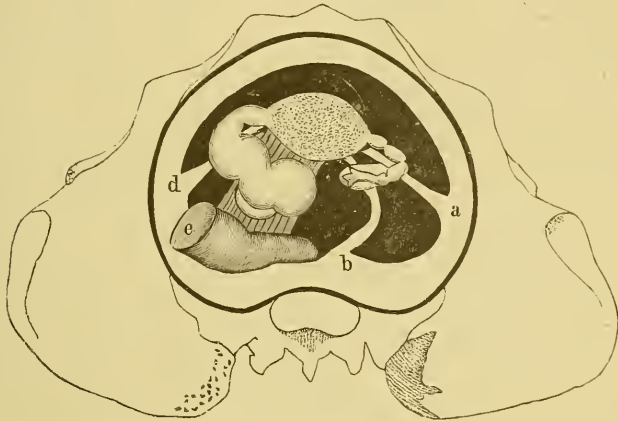Wichtig ist die Anamnese: die Möglichkeit, Wahrscheinlichkeit oder Sicherheit einer Gonorrhoe als Anfang. Auch der Umstand, dass die Entzündung sich an intrauterine Behandlung, an einen Abort oder ein fieberhaftes Wochenbett anschloss, leitet auf die Diagnose. Wiederholt ist auf die Wichtigkeit der kolikartigen, wehenartigen Schmerzen hingewiesen. Doch kommen hier Verwechslungen mit koprostatischen Schmerzen oft vor.

Pyosalpinx und Hydrosalpinx lassen sich deshalb bei der Diagnose nicht immer auseinanderhalten, weil bei beiden die Perimetritis vor allen Symptome macht. Fehlt bei sterilem Eiter das Fieber oder ist bei Hydrosalpinx die Perimetritis recrudescirt, so ist eine Differentialdiagnose ganz unmöglich, es sei denn, dass man pungiren wollte.

Therapie. Adnexoperation¹⁾.

Wenn Ruhe und Antiphlogose erfolglos sind, und die Beschwerden Beseitigung dringend erheischen, so wird die Therapie nur in der Operation bestehen. Man extirpirt Das, was krank ist: die Tube und das Ovarium, die Adnexe des Uterus, daher der moderne Name: Adnexoperation.

Die Operation von der Scheide aus, Punction, Aspiration, Incision, Ausspülung, Drainage, ist keine sicher heilende Methode. Wer will beweisen, dass es sich bei sicher in dieser Weise geheilten Fällen nicht



218.

Pyosalpinx dextra, a linkes. d rechtes Ligamentum latum. b linke Douglasische Falte. e Mastdarm. Vom Uterus nach dem Mastdarm zieht eine breite Adhäsion, auf ihr ist das Ovarium und die Tube fixirt.

um Exsudate handelte? Jedenfalls habe ich — eine Zeit lang so operirend — bei sichern Tubeneitercysten stets Recidive gesehen. Will man einmal operiren, so ist es wohl richtiger, den Krankheitsherd: die Adnexe, völlig zu entfernen. Dann aber ist der einzige Weg, wo man sicher das Operationsfeld überblickt, die Eröffnung der Bauchhöhle. Dass man von unten nicht sicher vorgehen kann, beweist am besten der Umstand, dass die Anhänger der vaginalen Methode den Uterus erst zerstückeln müssen, ehe sie zum Ort der Krankheit kommen. Von einer Uebersicht der Verhältnisse kann nicht die Rede sein.

1) Säger: A. f. G. XXV, 126. — Gusserow: Z. f. G. X, 329. — Klotz: Wien. med. Wochenschr. 1882, 38. — Quetsch: C. f. G. 1884, 19. — Wiedow: C. f. G. 1885, 10. — Fuld: A. f. G. XXXIV, 191. — Leichtenstern: Deutsche med. Woch. 1889, 524. — Zweifel: A. f. G. XXXIX, 13. — Bernstein: Diss. Würzburg 1888. — Meinert: C. f. G. 1888, 505. — v. Rosthorn: A. f. G. XXXVII, 100. — Skutsch: A. f. G. XXXV, 536. — Schauta, Martin u. s. w.: Verhandlungen d. V. Congresses d. deutsch. Ges. f. Gyn. 1893.

Man wird manchmal nur hochrothe, sehr geschwollene fingerdicke, sonst aber normal bewegliche Tuben finden, in denen sich nur etwas Eiter befindet. Dann ist die Operation leicht: eine Castration (S. 311). Bei Tumor- oder Cystenbildung ist stets zu vermuthen, dass die Tube Eiter enthält, man wird also, da man vor der Eröffnung jedenfalls nicht wissen kann, ob der Eiter gefährlich oder ungefährlich ist, bei der Operation so verfahren, als wenn der Eiter sicher gefährlich wäre.

Nach Eröffnung des Abdomens werden zunächst verklebte Därme oder das Netz mit den Fingern abgezogen. Nun orientirt man sich über die Grösse, die Befestigungen bezw. Verwachsungen des Adnextumors. Nicht selten ist er beweglich, sodass er herausgehoben, umgriffen, abgebunden werden kann. Zur Orientirung dient am besten der Uteruswinkel. Hier wird eine Sutur durch den dünnen Theil des Ligamentum latum am Uterusrand gelegt. Die Sutur geht auch unterhalb des Ligamentum rotundum durch. Dies Band ist, auch wenn der Uterus und die Tube sehr morsch sind, fest genug, um beim starken Zug an der ersten Sutur nicht zu zerreißen. Der periphere Theil der Tube wird in eine Adnexklammer (vgl. Figur 170) gefasst. Dann brennt man mit dem Paquélin durch. Das Brennen ist wegen des Tubeninhalts zu empfehlen. Der Paquélin brennt noch etwas das Tubenlumen aus. Mit der Adnexklammer — die unmöglich abgleiten kann, erhebt man die Cyste und näht sich unter ihr mit stumpfer Nadel weiter nach aussen. Zuletzt wird das Ligamentum infundibulo-pelvicum abgebunden. Der Tumor wird entfernt, die Suturen werden gestutzt. Die Operation ist fertig.

Schauta beginnt mit den Suturen seitlich um Lig. infundibulo-pelvicum. Mir schien es, gerade wegen der Möglichkeit, mich schnell zu orientiren, besser zunächst den Uteruswinkel zu fixiren. Auch habe ich in leichten Fällen beide Bänder abgebunden und dann den Tumor schnell herausgewälzt und abgeschnitten. Im nicht entzündeten Ligamentum latum verlaufen keine blutenden Gefässe.

Schwieriger sind die Verhältnisse dann, wenn die Pyosalpinx fest — meistens hinter dem Uterus im Douglasischen Raum adhärent ist. Der Eiter kann endosalpingitisch, parasalpingitisch, perisalpingitisch und im Ovarium liegen, oder es kann ein zunächst unentwirrbarer Adnextumor, ein Conglomerat aus Eitercysten, Ovarium, hypertrophirter verlagertes Tube bestehen. Dann ist die Hauptgefahr: Platzen des Tumors, Ausfluss des Eiters in das Abdomen.

Es ist schon vor Jahren den Operateuren aufgefallen, dass mitunter Eiter die Därme bei einer Operation überschwemmt, ohne dass Peritonitis, Fieber, oder Sepsis entsteht, dass aber andererseits eine sehr geringe Eiterquantität, in die Peritonäalhöhle gelangend, eine ganz acute septische Peritonitis hervorruft. Namentlich sind Fälle beobachtet, bei

denen z. B. das Platzen einer Tube beim Herabziehen des Uterus, um intrauterin in der Seitenlage zu behandeln, sofort zu tödtlicher Peritonitis Veranlassung gab. Daraus ist nur eins zu schliessen: es giebt sterilen und infectiösen Eiter, es giebt Eiter, in dem die Kokken ihre Virulenz eingebüsst haben oder abgestorben sind, es giebt aber auch Eiter, in dem ganz enorm virulente Kokken sich befinden.

Die Anamnese giebt zwar allgemeine Anhaltspunkte, jedoch nicht für jeden Fall sichere Merkmale. Fieberte eine Kranke, mit Adnexitumor, häufig, lange Zeit, und namentlich kurz vor der Operation, so ist dies Fieber als Folge der im Abscess befindlichen Kokken aufzufassen, und diese Kokken müssen als gefährlich gelten. Aber ohne Zweifel können die Kokken ihre Lebensfähigkeit auch dann bewahrt haben, wenn längere Zeit kein Fieber bestand. Entweder kann die Abscessmembran ihre Resorptionsfähigkeit eingebüsst haben, oder die Abkapselung ist zu fest, oder die ableitenden Lymphgefässe sind untergegangen, vernarbt, und resorptionsunfähig. Stirbt auch der Streptokokkus eher ab, so hält sich doch der Staphylokokkus lange Zeit lebend. Ganz exacte Tabellen über die Lebensfähigkeit der Kokken im Abscess oder im Gewebe besitzen wir noch nicht. Jedenfalls genügen anamnestiche Angaben z. B. von monatelangem, afebrilem Zustand, selbst wenn er sicher fest gestellt wäre, nicht, um nun auch „sterilen“ Eiter anzunehmen.

Noch weniger entscheidend aber ist das Aussehen des Tumors. Nicht etwa nur bei frischen Verklebungen, hochrothem Uterus, dunkler Farbe der Tuben und Adhäsionen, sondern auch bei alten Verwachsungen und festen Adhärenzen kann der Eiter seine Infectiosität bewahrt haben. Beweisen doch die Recrudescirungen, die wiederholten fieberhaften Anfälle im jahrelangen Verlaufe, dass lebendige, aus irgend welchen Gründen sich gelegentlich vermehrende Kokken in der Tiefe sich befanden!

Aus diesen Gründen wird es wohl das Beste sein, praktisch jeden Eiter für gefährlich zu halten, und im Prinzip stets die Operation so zu machen, dass Eiter nicht in den Abdominalraum kommt, bezw. so, dass der Eiter ungefährlich gemacht wird. Und dies ist in den meisten Fällen bei der heutigen Technik möglich.

Sobald man bemerkt, dass die Pyosalpinx nicht beweglich sich in der oben beschriebenen Weise abbinden lässt, muss die Technik von der Absicht geleitet werden, den Eiter von den Därmen fern zu halten. Dazu ist die Beckenhochlagerung vortheilhaft. Bei ihr sinken die gut entleerten Därme nach dem Diaphragma zu. Dadurch wird das Operationsgebiet frei. Nunmehr umstopft man, nachdem der Uterus am Winkel erhoben ist (vgl. S. 170), den Eiersack mit sterilen, trockenen Gazecompressen. In ihnen fängt sich der Eiter und dringt nicht bis

an die jenseitige Oberfläche. Ist nun die Höhe des Eitersackes gut sichtbar und gut isolirt, so geht man mit den Fingerspitzen unter den walzenförmigen Tumor und probirt, ob er sich leicht nach oben rollen lässt. Bemerket man, dass dies nicht geht oder beweist die Spannung des Sackes die pralle Füllung, so verzichtet man zunächst auf das Hervorwälzen. Man sticht eine ungefähr 30 Gramm haltende Spritze in die oberste Stelle ein und aspirirt den Eiter. Oft muss man mehrere Male die gefüllte Spritze vom steckenbleibenden Tubus entfernen und wieder einschieben. Dabei fliesst nebenbei, wenn der Inhalt unter grossem Druck steht, Eiter aus. Mit Gazecompressen und Tupfern fängt man schnell den Eiter ab. Ist die Tube leer, so entfernt man die Spritze, schneidet ein Loch in die Tube und geht mit kleinen, nussgrossen, in eine Pincette gefassten, in Sublimatlösung getauchten Schwämmchen in die Eiterhöhle ein. Jedes einmal gebrauchte Schwämmchen wird sofort an die Erde geworfen. Ist der Sack leer, so wäscht man ihn noch 5—6 Mal hintereinander mit kleinen in Sublimatlösung getauchten Gazebäuschen aus, ihn desinficirend, reinigend, austrocknend. Nun fasst man das Loch in eine Klemmpincette, wenn es möglich, oder vernäht es, wenn der Sack nicht zu morsch geworden ist, mit einer Tabaksbeutelnaht. Dann verfährt man wie oben. Die Adnexklammer fasst neben dem Zügel. Zwischen beiden wird durchgebrannt, der Sack wird losgeschält, abgedrückt, heraufgerollt, abgenäht, abgebunden, abgeschnitten oder abgebrannt. Der Bauch wird geschlossen. Man hat ganz sicher beobachtet, dass der Inhalt des Sackes nirgends mit dem Uterus, den Därmen oder dem Cavum Douglasii in Berührung kam!

Mitunter ist der Sack so morsch, dass er beim Herausheben zerreisst, dass Stücke der angezogenen Membran zurückbleiben, die man erst danach entfernen kann. Oder die dilatirte Tube (vgl. S. 466) bildete nur einen Theil der Abscesswand, deren andere Hälfte, das Ligamentum latum oder das Peritoneum parietale — nicht entfernt werden kann. Dann blutet auch oft der Uterus oder die Stelle der Adhäsion. In diesen Fällen glaube ich, von der Tampondrainage nicht Abstand nehmen zu dürfen. Vielleicht würde das gesunde, resorptionskräftige Peritonäum der sich senkenden, dem Operationsfeld nunmehr anliegenden Därme mit den zurückbleibenden Kokken und dem Blut fertig werden und die Secrete unschädlich aufsaugen. Aber sicherer wird es sein, das Operationsfeld auszuschalten. Diese Drainage hat noch niemals etwas geschadet und ich wage es nicht, sie wegzulassen. Wiederholt habe ich beobachtet, dass massenhaft seröse Flüssigkeit durch die Drainage in den Bauchwattverband hineindrainirt war und dass die hervorgezogene Gaze von Flüssigkeit triefte. Diese Flüssigkeit in der Tiefe als Nährflüssigkeit zurückgeblieben, hätte gewiss manche Gefahr bedingt.

Ich drainire niemals nach unten. Wozu durch eine neue Wunde eine neue Complication schaffen? Es wird zunächst ein Sack nach Mikulicz in die Tiefe geschoben. Dieser Sack wird mit einem Fächertampon ausgefüllt. Das Ende bleibt auf dem Bauch liegen. Auf den ersten Tampon kommt ein zweiter, der bis an die Bauchdecken reicht. Das Ende des zweiten wird, um es vom ersten zu unterscheiden, durch einen Knoten gekennzeichnet. Ich fixire den Uterus durch eine Naht am unteren Wundwinkel (Ventrofixation), um den Zugang zur Tiefe offen zu erhalten. Der Bauch wird geschlossen. Nach 5—6 Tagen fieberfreien Verlaufs werden die Tampons entfernt. Sind sie trocken, so geschieht nichts mehr. Leiteten sie aber viel blutige Flüssigkeit in den Verband, und ist die Höhle mit herausquellender blutiger Flüssigkeit angefüllt, so wird die Höhle vorsichtig mit Jodoformgazestreifen ausgetrocknet. Ein Jodoformgazestreifen bleibt wiederum einige Tage liegen.

Sehr wichtig ist es, wenn man drainirt, Katgut zum Abbinden zu nehmen. In der Höhle bildet sich später Eiter. Dieser Eiter findet in der nicht resorbirbaren Seide einen Nährboden. Bei dem Aneinanderheilen der Höhlenwunde bleiben dann Fisteln in unzugänglicher Tiefe zurück. Eine monatelange Eiterung wird durch Seidenfädenschlingen unterhalten, die kaum zu finden und zu entfernen sind.

Eine wissenschaftlich exacte Methode übt Schauta. Er lässt den Eiter durch Wertheim während der Operation mikroskopisch bacteriologisch untersuchen und drainirt nur dann, wenn der Eiter gefährliche Kokken enthält. Allein Wer verfügt über einen Wertheim, einen so gut geschulten Bacteriologen? Deshalb wird es wohl das Beste sein, stets so vorsichtig wie beschrieben zu verfahren und lieber eine Drainage zu viel als zu wenig zu machen!

Beim Tubenhydrops mit rein wässerigem, also bacterienfreiem Inhalte, richtet sich das Verfahren nach dem Befunde. Oft kann man diese Cysten wie einen Ovarientumor abbinden. Es ist sicher gerechtfertigt, wie überhaupt immer, ein zweifellos gesundes Ovarium zurückzulassen. Ist aber das Ligamentum latum entfaltet und hat sich die Tube subserös ausgedehnt, gelingt es nicht, den Tubensack zu entfernen, so reseziert man soviel als möglich von der Cyste, wie ich es schon als Assistent in Halle von meinem Lehrer Olshausen ausführen sah. Das excidirte Stück darf nicht zu klein sein, das ganze zugängliche Segment ist zu entfernen. Denn es giebt in der Abdominalhöhle keinen freien Raum, sondern die Därme legen sich unmittelbar an und in die geschnittene Oeffnung der Tube hinein, hier festwachsend. War das Loch zu klein, so bildet sich die Cyste bald von neuem. Ich habe dies bei einer zweiten Laparotomie nachweisen können. Deshalb entferne man möglichst viel von der Cyste. Bei kleiner Hydrosalpinx ist sogar mög-

lich, dass sich nach Entleerung der retentirten Secrete eine normal fungirende Tube wieder ausbildet. Geburten nach solchen Operationen — Salpingostomien — lassen es als indicirt erscheinen, nicht principiell die Hydrosalpinx zu entfernen, sondern sie nur zu eröffnen. Es ist dies gefahrlos, da bei der Hydrosalpinx Kokken noch nie im Tubeninhalte gefunden sind. Andererseits aber spricht die Wiederherstellung normaler Function dafür, dass die Hydrosalpinx nicht die Folge einer Entzündung ist, sondern eine secundäre Retentionscyste, als Folge der Perimetritis.

C. Neubildungen der Tube¹⁾.

Die Neubildungen der Tube haben papillären Charakter. Es sind Papillome, maligne Papillome, Zottenkrebs, Sarcome, auch von papillärem Bau beschrieben.

In der Muscularis hat man Myome, Fibrome und an der Tube hängend, Lipome gefunden.

Secundäre Neubildungen bei Ovarialkrebs sind sehr häufig beobachtet.

D. Tubargravidität. Hämatocele²⁾.

Die Aetiologie der Tubargravidität wird solange unklar bleiben, bis man sicher weiss, ob physiologisch die Befruchtung des Eies im Uterus oder in der Tube oder im Ovarium stattfindet. Nach der traditionellen Anschauung sollen Knickungen etc., namentlich perimetritische Einflüsse den Tubenweg verlegen und so das Ei aufhalten. Vielleicht ist der Grund mehr in der Tube selbst zu suchen. Nach meinen Beobachtungen führt die Salpingitis isthmica nodosa zu Verengerungen des Tubenlumens.

¹⁾ **Rokitansky**: Lehrbuch III, 442 (Lipom, Fibrom). — **Doran**: Transact. Path. Soc. 1880. — **Gottschalk**: C. f. G. 1886, 14. — **Kaltenbach**: Z. f. G. XVI, 357. — **Zweifel**: Vorlesungen p. 142. — **Orthmann**: Z. f. G. XVI. — **Sänger**: Deutsche med. Wochenschr. 1887. — **Veit**: Z. f. G. XVI, 212.

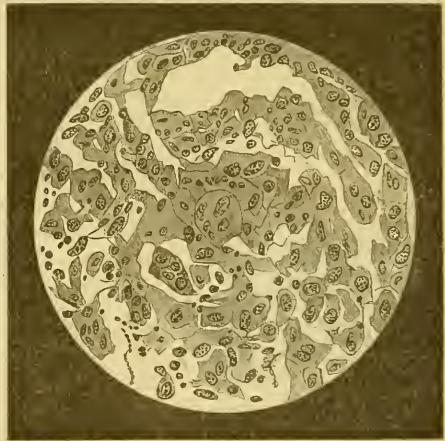²⁾ **Leopold**: A. f. G. XVI, 24; XIII, 354. — **Werth**: *Beitr. z. Anat. u. z. operat. Behandlung d. Extrauterin-Schwangerschaft*. Stuttgart 1887. — **Wyder**: A. f. G. XXVIII, 325. — **E. Fränkel**: *ibid.* XIV, 197. Samml. klin. Vortr. 217. — **Veit**: *Die Eileiterschwangerschaft*. Stuttgart 1884. Samml. klin. Vortr. N. F. 15. C. f. G. 1891, 634. — **Frommel**: *Deutsch. Arch. f. klin. Med.* XLII, 91. *Münch. med. Wochenschr.* 1890, 23. — **Gusserow**: A. f. G. XII, 75. — **Hofmeier**: Z. f. G. V, 112. — **Kaltenbach**: C. f. G. 1881, 21. — **Ernst Schwarz**: *Verh. d. 2. Congr. d. deutsch. Ges. f. Gyn.* 1888, 70. — **Zucker**: C. f. G. 1888, 15. — **Freund**: C. f. G. 1889, 707. — **Klein**: Z. f. G. XX. — **Landau u. Rheinlein**: A. f. G. XXXIX. — **Olshausen**: *Deutsche med. Wochenschr.* 1890, 8—10. — **Orthmann**: Z. f. G. XX. — **v. Rosthorn**: *Wien. klin. Wochenschr.* 1890, 22. — **Sänger**: C. f. G. 1890, 522. — **Winckel**: *Samml. klin. Vortr. N. F.* 3. — **Dobbert**: *Virch. Arch.* CXXIII, 1. — **Schauta**: *Beiträge zur Kasuistik, Prognose und Therapie der Extrauterin-Schwangerschaft*. Prag 1891.

sodass vielleicht diese Entzündungsform, die im innern Drittel der Tube und im interstitiellen Theil am häufigsten ist, zur Störung der Passage Veranlassung giebt. Verdickte Stellen in der Tubenwandung, die allerdings auch als Veränderungen bei der extrauterinen Schwangerschaft aufzufassen sind, sieht man doch recht häufig. Da die knotige Salpingitis kein definitives sondern ein Uebergangsstadium darstellt, so ist es ja möglich, dass die Spuren später verschwunden sind. Gerade bei sehr zeitigen, unmittelbar nach der ersten Blutung in die Bauchhöhle operirten Tubargraviditäten fand ich keine Spur von Perimetritis oder Pseudomembranen.

Entwickelt sich das Ei in der Tube, so bildet sich aus der Tubenschleimhaut eine Decidua und eine Reflexa. Sollte das Ei verloren gegangen bezw. in den Blutcoagulis nicht zu finden sein, sodass also Chorionzotten nicht gesehen wurden, so könnte man doch aus dem Vorhandensein oder Fehlen der decidual veränderten Tubenepithelien die Differentialdiagnose zwischen Tubargravidität und Hämatosalpinx stellen. Gewiss kann sich die Tubenschleimhaut nach dem Ausstossen des Eies in die Abdominalhöhle so zurückbilden, dass man das Ei vor den Fimbrien, die Tubarschleimhaut aber wieder völlig normal findet. Ja eine absolute Ausheilung, durch Resorption des Eies, des Blutes und Rückbildung der Tube habe ich beobachtet: völliger Schwund des Tumors und spätere normale Schwangerschaft.

Die das Ei beherbergende Tube platzt meist in der Zeit von der vierten bis zur achten Woche, doch sind in allen Monaten der Schwangerschaft Fälle zur Operation gekommen.

Der Ausdruck „Platzen“ ist nicht ganz richtig gewählt. Beim Wachsen der Chorionzotten und der Entwicklung der decidualen Gefässe kommt es zu grosser Verdünnung der Wand, die schliesslich nachgiebt. Ein sehr kleines Loch von 1 mm Durchmesser kann zu tödtlicher Verblutung führen. Aus dem Loch hängen meist einige Chorionzotten heraus. (Vgl. Taf. III. Fig. 1.) Die Veranlassung zum Platzen giebt nicht selten ein Trauma, namentlich ein Coitus. Wie



219.

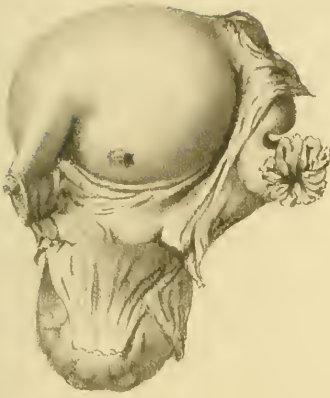Tubardecidua.

schon oben bemerkt, beobachtet man gerade bei Operationen wegen frühzeitiger Blutung keine Adhäsionen. Schneidet man den Fruchtsack auf, so findet man die theilweise verdickte Tubenwand. Meist ist die Tube bis zum Ovulum und vom Ovulum nach aussen sondirbar, durchgängig, jedenfalls nicht fest verschlossen oder abgeknickt. Die Eihöhle selbst (vgl. Tafel III, Fig. 2) ist comprimirt, klein, geronnenes Blut hat die Decidua verdickt. Es ist aber auch möglich, dass das Loch nach dem Tode des Fötus vom austretenden Blutklumpen oder der Placenta auseinandergedrängt wird. Die Tube contrahirt sich und stösst aus dem grösser werdenden Loch das durch Blutcoagule vergrösserte Ei ganz oder theilweise aus. Dabei blutet es weiter, das Blut erfüllt die Umgebung des Uterus und bildet grössere oder kleinere Tumoren, die allmählich, durch Resorption der dünnflüssigen Bestandtheile des Blutes fester werden. Das Ei liegt halb in der Tube, halb ausserhalb. Ein solcher Fall ist auf Tafel III, Figur 4 abgebildet. Die Tube ist auf der Höhe einer Biegung geplatzt, die Placenta bezw. das Ei ragt halb heraus, über den Ovarien ist die normale Fimbrienöffnung zu sehen.

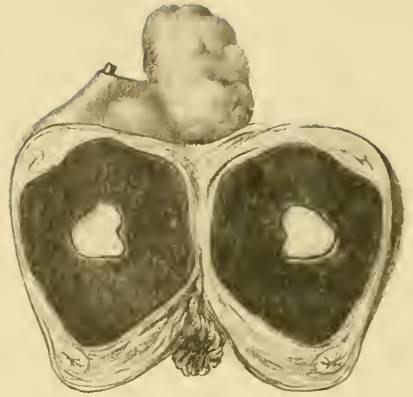Seltener ist der sog. Tubenabort, den Figur 3, Tafel III darstellt. Man sieht die in der äusseren Hälfte stark dilatirte Tube. Das Fimbriende ist weit auseinandergetrieben, und das theilweise gelöste Ovulum ist im Begriff aus dem Fimbriende herauszutreten. Jedenfalls wird dieser Vorgang wohl stets lange Zeit nach dem Absterben des Ovulums statt haben. Das abgebildete Präparat ist für diesen Vorgang beweisend. Der Fötus kann auch allein ausgestossen werden. Ich fand ihn einmal neben der Milz abgekapselt. Zu ihm leitete der zerrissene Nabelstrang.

Das in die Tube oder die Peritonäalhöhle ergossene Blut dickt sich, wenn der Verblutungstod nicht eintritt, ein, es reizt das Peritonäum zu Pseudomembranbildung und klebt fest an das Peritonäum an. So entsteht an der tiefsten Stelle des Abdomen, im Douglasischen Raume ein abgekapselter Blutraum neben dem Uterus: Haematocele retro- oder periuterina¹⁾.

¹⁾ **Voisin:** Die Haematocele retrouterina. Deutsch von Langenbeck. Göttingen 1862. — **Seifert:** Wien. Spit.-Ztg. 1863, No. 33. — **Virchow:** Geschwülste 1863, I, p. 150. — **Credé:** Mon. f. G. IX, p. 1. — **Ott:** Diss. Tübingen 1864. — **Ferber:** Schmidt's Jahrb. Bd. 123, 135 u. 145. — **Schröder:** Krit. Untersuchungen über die Diagnose der Hämatocele. Bonn 1866. — **Olshausen:** A. f. G. I. — **Fritsch:** Volkmann's Vortr. 56. — **Aschenborn:** Arch. f. klin. Chir. XXV. — **Martin:** A. f. G. XVIII. — **Wegner:** Virch. Arch. 1872, Bd. 55, p. 12. — **Alberts:** A. f. G. XXIII. — **Daskiewicz:** Diss. Breslau 1882. — **Renner:** C. f. G. 1882, 40. — **Kroner:** C. f. G. 1880, p. 92. — **Schlesinger:** Wien. med. Blätter 1884, 831. — **Zweifel:** A. f. G. XXII, XXIII. — **Fränkel:** Prag. Vierteljahrsh. 1872, p. 46. — **Mayer:** Char.-Annal. VIII, p. 327. — **Zwickl:** Char.-Annal. 1884, 418. — **Kuhn:**



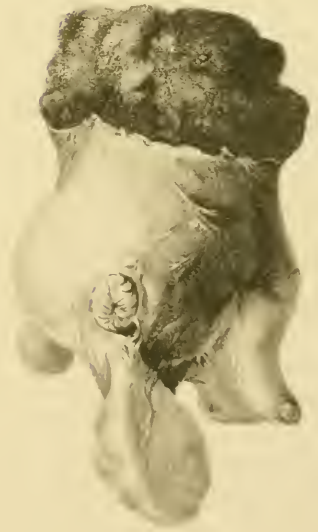1



2



3



4



Die Blutung, welche in manchen Fällen in wenigen Stunden zum Tode führt, stillt sich oft zunächst. Wegen der Schmerzen und der acuten Anämie liegt die Kranke sehr ruhig. Der Blutdruck ist gesunken. Die coagulirenden Massen verlegen den Raum, drücken auf die Tube, wirken tamponirend. Aber leider kommt es oft zu Nachschüben, sowohl wenn die Kranke sich wieder anstrengt, als auch, wenn sie sich ruhig verhält. Die Nachschübe vergrössern jedesmal den Tumor und markiren sich symptomatisch durch plötzliche oder allmähliche und dauernde Zunahme der Schmerzen. Dadurch wird der Tumor unregelmässig, sowohl in Form als Consistenz. Man fühlt härtere Massen und weichere, man kann oft die härtere Tube mit der abgestorbenen Frucht aus den weicheren Massen heraustasten.

Diese abgekapselten, intraperitonäalen Blutmassen stellen das altbekannte Krankheitsbild der Hämatocele vor. Muss man auch theoretisch zugeben, dass z. B. durch Rückstauung einer Hämatometra, oder durch Platzen einer Hämatosalpinx ein intraperitonäaler Bluterguss sich bilden kann, so werden wir doch praktisch richtig alle Hämatoceleen auf geplatzte Tubargravidität bezw. auf Tubenabort beziehen. Schon Gallard hatte diesen Zusammenhang angenommen. Immer waren die Gynäkologen der Meinung, dass dieser Zusammenhang häufig sei. Namentlich J. Veit ist in der neueren Zeit dafür eingetreten.

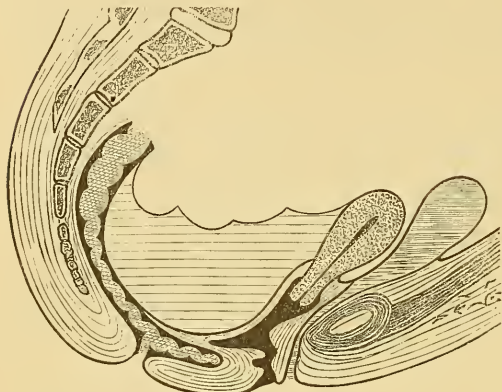
Ich sah niemals einen Fall von Hämatocele, bei dem eine Extrauterin-gravidität als absolut unmöglich hätte ausgeschlossen werden müssen. Wie schon Nélaton hervorhob, gehen „Störungen der Menstruation“ voraus, d. h. wegen der Gravidität bleibt die Menstruation aus, oft nur einmal, ja das Platzen kommt gewiss schon nach 3 oder 4 Wochen der Tubargravidität zu Stande. Und wenn die Tube nicht „platzt“, so blutet es aus dem Fimbrienende nach dem Abdomen oder auch nach dem Uterus hin. Letzteres ist durchaus nicht selten. Es giebt „Hämatoceleen“, bei denen es wochenlang aus dem Uterus blutet. Dabei ist das abgehende Blut bräunlich, krümlig, also alt. Ein zehr zeitig abgestorbenes tubares Ovum führt zu einer Blutung nach innen und nach aussen.

Als zweiten Grund für den regelmässigen Zusammenhang der Hämatocele mit Tubargravidität möchte ich erwähnen, dass Hämatocele und intrauterine Schwangerschaft sich klinisch ausschliessen. Könnte das Platzen eines Varix am Ovarium oder im Ligamentum latum zur Hämatocelebildung führen, so müsste ohne Zweifel die Hämatocele in der Schwangerschaft, aber nicht ausserhalb der Schwangerschaft, vorkommen.

Diss. Zürich 1874. — Martin: Z. f. G. VIII, p. 476. — Baumgärtner: Deutsche med. Wochenschr. 1882, 36. — Düweli: A. f. G. XXVII, 107. — Albert: A. f. G. XXIII, 399. — Zweifel: A. f. G. XII, 185; XXIII, 415. — Veit: C. f. G. 1890 130. Samml. klin. Vortr. N. F. 15.

Es ist nun die Frage, wie entsteht bei intraabdomineller Blutung der Tumor, der, hinter dem Uterus liegend, diesen selbst gegen die Symphyse presst?

Handelte es sich um einen freien Erguss flüssig bleibenden Blutes im Peritonäalraum, so könnte ebenso wenig wie bei Ascites ein retrouteriner Tumor gefühlt werden. Dies beweisen Fälle von innerem Verblutungstod bei Tubargravidität bei Leber- oder Uterusruptur, wo man seitlich durch Percussion, ebenso wie durch das Gefühl der Fluctuation,



220.

Grosse Hämatocele, den Uterus vorn andrängend, den Mastdarm comprimierend, den Douglasischen Raum hervorwölbend, oben von verklebten Darmschlingen begrenzt.

nicht aber durch das Fühlen eines retrouterinen Tumors das Blut nachwies. Coagulirt aber das Blut oder erfolgt die fernere Blutung, der Nachschub in einen nunmehr oder schon früher abgekapselten Raum, so wird das einströmende Blut den Raum aufblähen. Ein rundlicher Tumor muss sich bilden.

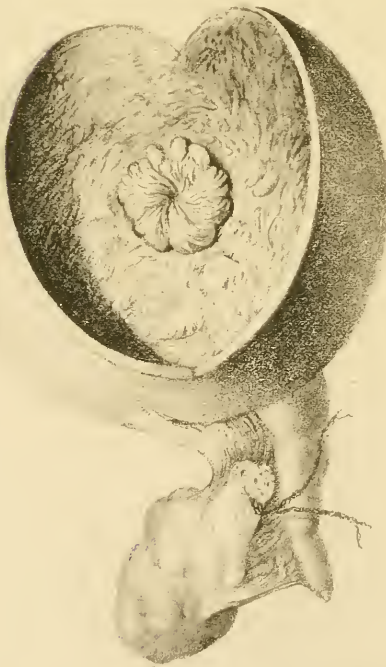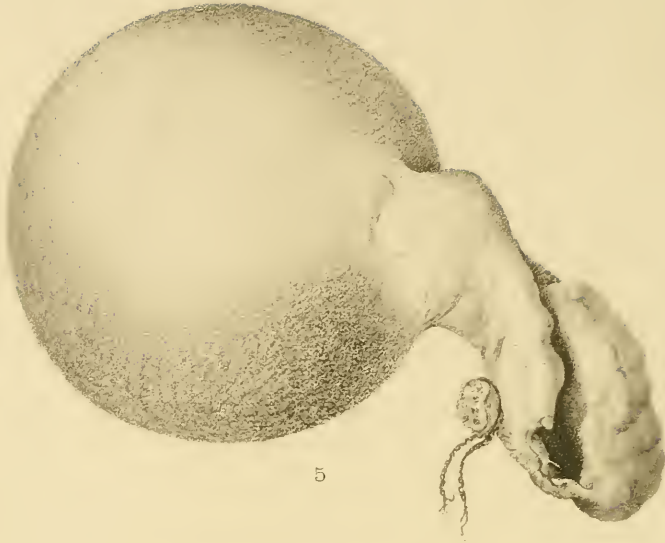Freies Blut kann einen Tumor in abdomine bilden, wie ich es schon 1873 beschrieben und durch Experimente festgestellt habe.

Das Blut bleibt im Peritonäalraum nicht flüssig, sondern coagulirt sehr schnell. Sogar beim Verblutungstod genügen wenige Stunden Leben, um das Blut im Peritonäalcavum zu coaguliren. Diese Coagula bilden einen Tumor an der tiefsten Stelle der Peritonäalhöhle: im Douglasischen Raume.

Ueber mannskopfgrösse Hämatoceleen können spontan absolut verschwinden, wie ich in der Zeit, ehe ich operirte, mehrfach gesehen habe.

In anderen Fällen aber bildet sich um die Blutmasse herum eine abkapselnde Membran. Säng¹⁾ nannte im Gegensatz zu den gewöhnlichen diffusen, diese abgekapselten Hämatoceleen, geschwulstartige oder solitäre. Vielleicht ist zu ihrer Entstehung ein fieberhafter Verlauf nöthig. Wenigstens sind sie aussen meist mit Pseudomembranen bedeckt. Sie sind oft mit Därmen und deren Umgebung verwachsen und

¹⁾ Säng¹⁾: Verh. d. V. Congr. f. Gyn. Leipzig 1893, p. 294. — Muret: Z. f. G. XXVI.



müssen ziemlich gewaltsam ausgelöst werden. Nach meinen Beobachtungen gehören doch 2—3 Monate zur Bildung der Kapsel. Sie wird vom Blut selbst geliefert, ist aus Fibrin gebildet. In einem Falle fand ich eine fünfmarkstückgrosse Verkalkung in der Kapselwand. Taf. IV, Fig. 5 u. 6 zeigen eine solche Kapselhämatocele geschlossen und aufgeschnitten. Man sieht im Innern das intacte Fimbrienende. Also auch hier hat ein Tubenabort stattgefunden.

Eine Form der Tubarschwangerschaft muss noch erwähnt werden, die interstitielle: hier sitzt der aus dem interstitiellen Theil der Tube gebildete Fruchtsack dem Uterus unmittelbar auf. Deshalb ist auch die Diagnose erschwert. Auch bei diesen Fällen kommt es zum Platzen und Verblutungstod.

Symptome und Verlauf.

Eine Tubargravidität verläuft gewöhnlich zunächst symptomlos, so dass die Ohnmacht in Folge der inneren Blutung und der peritonitische Schmerz in Folge der Blutung im Peritonäalraume bei einer scheinbar völlig gesunden Frau plötzlich eintritt. Es setzt sich also der Symptomencomplex zusammen aus Symptomen der Peritonitis und acuten Anämie. Kommt der Verdacht der Schwangerschaft dazu, so ist der Fall klar.

Dieser acute, im höchsten Grade beängstigende Anfang kann sich unter Zunahme der beschriebenen Symptome in wenigen Stunden bis zur Agonie steigern. Der Verblutungstod tritt ein. Und zwar schon in der 4. Woche der Schwangerschaft. Ich operirte einen Fall, wo an der Tube sich nur eine 3 cm lange und 1½ cm dünne spindelförmige Auftreibung zeigte. Bei der Operation glaubte ich mich fast in der Diagnose geirrt zu haben. Die tödtliche Verblutung war aus einem minimalen Loch und circa 3 Stunden unmittelbar nach einem Coitus erfolgt. In der Tube lag das vier Wochen alte Ei.

In anderen Fällen bessert sich der Zustand bald, der Pulsschlag wird wieder kräftiger, die Ohnmachten hören auf, die Schmerzen nehmen ab und die Kranke befindet sich im Zustande einer Entbundenen, die sehr viel Blut verloren hat.

Aber auch in diesen Fällen tritt nach Stunden, Tagen oder Wochen eine neue Blutung ein, die nun bei der schon geschwächten Frau noch bedenklicher als die erste erscheint. Diese Nachschübe hängen wohl immer mit dem Stuhlgang, auch heftiger Bewegung, Mangel an Schonung, zusammen.

In vielen Fällen kommt es nach der ersten Blutung zum definitiven Stillstand derselben: es bleibt die Hämatocele, die Bluteyste hinter dem Uterus zurück. Man fühlt fast stets in den ersten Wochen eine weiche also flüssige Blutmasse hinter dem Uterus.

Das ergossene Blut wird langsamer oder schneller resorbirt. Es richtet sich dies nicht allein nach der Menge des Blutes, sondern auch nach der Resorptionsfähigkeit des Peritonäums. Ist letzteres erkrankt, so wird die Resorption zögernd, wenigstens werden oft grosse Massen schnell, kleine sehr langsam resorbirt. Die Blutmassen drängen den Uterus nach vorn und umfassen, die breiten Ligamente herabdrückend, öfter den Uterus halbmondförmig.

Die Berührung des Leibes und namentlich des hinteren Scheidengewölbes ist schmerzhaft. Die Druckempfindlichkeit ist nicht selten ebenso bedeutend wie bei Peritonitis. Die Defäcation ist erschwert und mit Schmerzen verbunden. Auch das Urinlassen ist erschwert, bezw. es besteht Urindrang, weil die Blase vom Uterus dicht an die Symphyse gedrängt, in ihrer Ausdehnungsfähigkeit beeinträchtigt ist.

Die Schmerzhaftigkeit nimmt, meistentheils bald ab, der Tumor scheint höher zu rücken, wird unregelmässig, höckerig. Man kann die härter werdenden Coagula etwas dislociren, erzeugt sogar manchmal ein knirschendes Gefühl. Der Uterus rückt mehr und mehr nach der Mitte zu. Am Ende sind hinter dem Uterus kleine Tumoren, bei denen man, ohne genaue Beobachtung des früheren Verlaufs, nicht sagen kann, ob es unregelmässig geformte Ovarien oder Exsudatreste sind. Schliesslich verschwinden auch sie, und es bleibt für einige Zeit noch „eine schmerzhaft Resistenz“ in der Gegend der Tube zurück.

Fälle, bei denen absolute Heilung mit späteren glücklich verlaufenden Schwangerschaften beobachtet ist, sind so zu erklären, dass das Ei aus dem Tubenostium in das Abdomen hinein ausgestossen ist, dass es hier allmählich völlig resorbirt ist, und dass die „Tubardecidua“ wie die uterine sich zur normalen Schleimhaut zurückbildet. Selbstverständlich kann auch bei Zugrundegehen einer Tube die Schwangerschaft von der andern Seite aus eintreten.

In dieser frühen Zeit der Extrauterin gravidität geht nicht regelmässig eine Pseudodecidua aus dem Uterus ab; dieses pathognomonisch so überaus werthvolle Symptom findet man mehr in späteren Monaten der Schwangerschaft ausserhalb der Gebärmutter. Jedenfalls ist der oben erwähnte Abgang dunklen Blutes aus dem Uterus nicht als Folge einer Lösung der Schleimhaut aufzufassen.

Eine Hämatocele kann vereitern und verjauchen, sodass der Tod an Sepsis sich anschliesst. Auch Durchbrüche nach Mastdarm und Blase sind beobachtet worden.

D i a g n o s e.

In manchen Fällen ectopischer Schwangerschaft bestand Sterilität, sodass also eine grosse Pause nach der Geburt eines Kindes oder eine bisher

jahrelang sterile Ehe pathognomonisch ist. Die Diagnose der Tubargravidität zu einer Zeit, wo sie noch nicht geplatzt ist, hat dann keine grossen Schwierigkeiten, wenn man von Anfang an die Möglichkeit in Betracht zieht. Vergisst man nicht, dass Tubargraviditäten durchaus nicht zu den Seltenheiten gehören, so wird man bei jedem unklaren Tumor neben dem Uterus an die bez. Diagnose denken. Sicherheit hat man dann, wenn der Uterus weich, vergrössert und namentlich verlängert ist, wenn subjective und objective Zeichen der Schwangerschaft, Milch in den Brüsten, vorhanden sind und neben dem Uterus ein weicher Tumor gefühlt wird. Von diesen beweisenden Erscheinungen fehlt oft das Eine oder das Andere. So wird man in den ersten 3—4 Wochen vergeblich nach typischen subjectiven Schwangerschaftsbeschwerden fragen, auch die objectiven sind noch nicht ausgeprägt. Ebenso ist die Grösse und Consistenz des Uterus doch eine individuell sehr schwankende. Eine Auskratzung, um etwa die Uterusschleimhaut zur Stellung der Diagnose zu benutzen, ist nicht erlaubt. Ich habe einen Todesfall dabei gesehen. Die Tube war geplatzt. Es wurde erst bei der Section der Sachverhalt aufgedeckt.

Der Fruchtsack ist, so lange der Fötus lebt, zum Unterschied von allen Tumoren auffallend weich. Härte beweist vielmehr, dass coagulirtes Blut dissecirend zwischen Chorionzotten und Tube liegt. Namentlich die Thatsache, dass ein Tumor, der für die schwangere Tube gehalten werden musste, hart wird, sich verkleinert oder wenigstens constant bleibt, beweist mit Sicherheit das Absterben des Eies.

Andererseits fehlt wegen des Nachschubs oft die Verkleinerung. Der Tumor nimmt im Gegentheil „ruckweise“ zu. Das Fieber entscheidet Nichts. Leichte Fiebertemperaturen werden bei sorgfältiger Beobachtung sehr häufig constatirt. Jedenfalls ist Fieber nicht beweisend gegen Extrauteringravidität. Wichtig ist die Gegenwart von Milch, namentlich reichlicher Milch in den Brüsten.

Bei der grossen Wichtigkeit der Diagnose muss man, um recht schonend und vollständig untersuchen zu können, Narcose anwenden. Eine Verwechslung mit Tumoren ist möglich; da aber die Indication bei beiden Vorkommnissen oft dieselbe ist — die Entfernung durch Operation — so dürfte diese Verwechslung nicht verhängnissvoll sein. Schwerwiegend wäre eine Verwechslung mit Retroflexio uteri gravidi. Bei letzterer ist der Uterus oft ebenfalls ganz auffallend weich, während der Cervix so hart und verlängert sein kann, dass man ihn für den ganzen Uterus — das weiche Corpus für den extrauterinen Sack hält. Ob in einem solchen Falle eine Operation vor der Entdeckung des Irrthums gemacht wurde, weiss ich nicht, dass aber oft die Zweifel nur durch genaueste Untersuchung in der Narcose verschwinden, habe ich

einige Male erlebt. Besonders schwierig kann die Diagnose bei der sogenannten interstitiellen Tubarschwangerschaft werden. In diesen Fällen liegt der Tumor des Fruchtsackes so am bzw. im Uterus, dass er leicht für ein Myom gehalten wird, zumal die Consistenz hier eine harte ist. In einem Falle, den ich sah, habe ich die Diagnose erst nach dem Abgang der Pseudodecidua vermuthungsweise gestellt.

Ebenso sind Verwechselungen mit Retroflexio uteri gravidi möglich. Ist durch alte Metritis der Cervix hypertrophisch, so wird er so dick, lang und hart, dass er leicht für den ganzen Uterus gehalten wird, während der weiche im Douglasischen Raume liegende schwangere Uteruskörper für einen angelagerten extrauterinen Fruchtsack imponirt. Erst die sorgfältige Untersuchung in der Narcose sichert die Diagnose.

Ist die Tubargravidität geplatzt, und sieht man den Fall unmittelbar danach, so wird der Collaps in Folge innerer Blutung sich kaum durch etwas anderes erklären lassen. Namentlich in den Fällen, bei denen blitzartig, wie es Veit nennt, der Collaps eintritt, ist eine andere Deutung unmöglich. Zunächst kann ein Tumor des Douglasischen Raumes fehlen, der aufgetriebene Leib und die Schmerzhaftigkeit machen die combinirte Untersuchung unmöglich.

Schwieriger wird die Diagnose, wenn der Beginn sich der Beobachtung des Arztes entzieht. Manche Patientin freilich giebt ganz genau die Stunde an, wo, bei völligem Wohlbefinden, plötzlich die Krankheit eintrat. Der plötzliche Beginn mit dem Verdachte der Schwangerschaft zusammen genommen, sichert fast die Diagnose. Ist aber die Anamnese unklar, handelt es sich um eine wenig intelligente Person, welche die Frage des Arztes kaum versteht, oder um eine Hysterica, die jede Frage bejaht, so muss man sich allein an den Befund halten.

Ist der Tumor seit längerer Zeit vorhanden und ist die Anamnese unklar, so ist es oft unmöglich, die sichere Differentialdiagnose zwischen Blut und Exsudat zu stellen, denn zu fühlen ist es nicht, ob eine Flüssigkeit mehr weisse oder mehr rothe Blutkörperchen enthält. Wohl aber giebt der Verlauf Anhaltspunkte. Fortwährende Fieberlosigkeit spricht für Hämatocele. Uebergang von praller Elasticität zu höckeriger, verschieden harter Oberfläche, ebenfalls. Namentlich spricht schnelle Verkleinerung des Tumors für Hämatocele. Eiter wird nicht so schnell aufgesaugt wie aseptisches Blut. Also spricht schnelle Reduction in der Grösse und schnelles Verschwinden der Geschwulst ebenfalls für Hämatocele.

Es kommen alle Tumoren des Douglasischen Raumes in Betracht. Man muss erwägen, was für jeden derselben und was gegen jeden derselben spricht. Danach stellt man die Wahrscheinlichkeits-Diagnose per exclusionem.

Ein nicht unwichtiges Symptom ist der Harndrang. Wie oben erwähnt, wird der Uterus gegen die vordere Bauchwand gedrängt. Die plötzliche Beeinträchtigung der Capacität der Blase bewirkt, dass häufig Urin gelassen werden muss. Allmählich gewöhnt sich die Blase an die aufgezwungene Form und der Harndrang verschwindet. Ist er aber anamnestisch zweifellos festzustellen, so spricht dies für eine Hämatocoele, die ganz plötzlich die Capacität der Harnblase beinträchtigte.

Ebenso ist auch der andauernde Abgang von dunklem Blut in geringen Massen für Hämatocelen charakteristisch.

Vereitert die Hämatocoele, so treten Schüttelfröste und Fieber ein.

1. Prophylactische Behandlung.

Bedenkt man die Gefahren der Tubargravidität: Platzen, Verblutung, im besten Falle zahlreiche Verwachsungen, oft dauernde Invalidität, so kann kein Zweifel darüber obwalten, dass es indicirt ist, prophylactisch jede sicher erkannte schwangere Tube per operationem zu entfernen. Und zwar ist Werth Recht zu geben, dass diese Entfernung sobald als möglich zu geschehen hat. Das Platzen wird durch „Ruhe“ nicht verhütet. Das Wachsthum führt ohne jedes Trauma zum Platzen, es bedingt also jeder Tag, der verstreicht, eine Lebensgefahr. Bei dem heutigen Stande der Technik der Laparotomie und der Sicherheit der Erfolge ist die Gefahr der Laparotomie ganz erheblich geringer, als die Gefahr des Abwartens. Es kommt noch hinzu, dass ja selbst dann die Laparotomie gerechtfertigt war, wenn man etwa irrthümlich einen Adnexitumor statt der graviden Tube fand.

Die Technik der Laparotomie bei diesen Fällen deckt sich im ganzen mit der Seite 469 beschriebenen Technik der Adnexoperationen. Wie man dort wegen des Eiters vorsichtig sein muss, so hier wegen der Blutung. Namentlich bei frischen Tubargraviditäten kann eine Blutung aus einer unvorsichtig gelegten, durchschneidenden Suture das Operationsfeld fortwährend verdecken.

Platzt während des Operirens eine alte Hämatocoele, so ist zwar das aseptische Blut ungefährlich, aber besser ist es doch, es möglichst schnell nach aussen zu befördern und nicht zwischen die Gedärme gelangen zu lassen. Und wäre es bloss wegen der Zeitersparniss, weil bei Sauberkeit die Toilette unterbleiben kann, so wäre schon dadurch die Prognose bei den blutleeren schwachen Patientinnen besser.

Man verfährt folgendermaassen: Nach dem Bauchschnitt sofort Aufsuchen des Uterusfundus. Emporheben desselben mit den Fingern, eventuell bei Assistenz von der Scheide aus. Eine krumme stumpfe Nadel geht unter dem Lig. ovarii, der Tube und dem Lig. rotundum durch das Ligamentum latum. Knüpfung, Emporheben des Uteruswinkels an diesem

Zügel. Oft schneidet bei mürbem Uterus der Zügel durch das Uterusparenchym, nicht aber durch das Ligam. rotundum. Jetzt wird das periphere Ende am Becken aufgesucht. Auch hier Umstechung und Abbindung. Nachdem nun die zwei Hauptquellen der Blutzufuhr geschlossen sind, wird der Fruchtsack durch Umfassen mit der Hand aus der Tiefe herausgewälzt, mit einer Anzahl ineinandergreifender Suturen abgebunden und mit der Scheere abgetragen. Zum Schluss Säuberung der Höhle. Drainage ist nicht nöthig. Nur wenn die parenchymatöse Blutung aus getrennten Flächenadhäsionen stark ist, wird ein Fächertampon auf die blutenden Stellen aufgedrückt, das Ende wird zur Bauchwunde herausgeleitet. Sehr zu widerrathen ist Drainage nach der Scheide, da das Peritonäum sowie die Scheide in diesen Fällen sehr blutreich sind und deshalb die Blutung aus dem neuen Schnitt gefährlich werden kann.

Ich habe auch in einigen Fällen das lose liegende harte Ei mit den Coagulis zunächst herausgehoben, und da nirgends eine Blutung vorhanden, die geborstene Tube sammt dem Ovarium zurückgelassen. Ob die Tube in Entzündungsproducten und Narben verschwunden oder wieder normal geworden ist, weiss ich nicht.

2. Laparotomie bei schweren Symptomen.

Beim Vorhandensein schwerer Symptome in Folge Platzens der schwangeren Tube wird der Entschluss schwer sein, bei einer fast Sterbenden eine Laparotomie zu wagen. Noch schmerzlicher aber und deprimirender ist es, die Hände in den Schooss zu legen und einen Menschen sterben zu lassen, ohne einen Versuch zur Rettung gemacht zu haben. Stirbt die Patientin ohne Operation, so wird man sich Vorwürfe machen: vielleicht konnte die Operation retten! Stirbt die Patientin nach der Operation, so wird man ebenso sich sagen müssen: vielleicht wäre die Patientin ohne Operation am Leben geblieben!

Es ist nicht zu vergessen, dass es sich hier meist um junge, kräftige Individuen handelt. Eine einmalige, selbst enorme Blutung, ist sie nur durch die Operation definitiv gestillt, wird überwunden. Ohne Operation aber können Nachschübe auch dann eintreten, wenn die Blutung vorläufig steht und die Kräfte sich heben. Eine einmalige Besserung sichert nicht vor schlechtem Ausgang.

Sicherer ist es also zu operiren als abzuwarten. Die Aussichten der Operation lassen sich berechnen, die Zufälligkeiten beim Abwarten nicht.

Ist die Anämie sehr hochgradig, so macht man während der Vorbereitungen zur Operation oder während derselben eine Salzwasserinfusion unter die Haut der Regio infraclavicularis. Bei starker Herzschwäche muss das Salzwasser intravenös injicirt werden.

Ferner werden während der Operation durch häufiges Begiessen der Beine und des Oberkörpers mit heissem Wasser die Kräfte erhalten. Auch heisse Klysmata mit Wasser und Wein habe ich mit Vortheil während der Operation angewendet.

Die Vorbereitungen zur Laparotomie muss man sehr zusammendrängen, ausser der selbstverständlichen subjectiven Desinfection ist die objective mit sehr starken Desinficientien (Aether) zu machen, um durch Intensität der Desinfection da zu wirken, wo Sorgfalt und lange Dauer unmöglich sind.

Schnell ist das Abdomen gleich soweit zu öffnen, dass man mit der ganzen Hand eindringen kann. Man geht sofort zum Uterusfundus, umfasst ihn und sucht sich auf der Seite die Tubengeschwulst auf. Sie wird umfasst und emporgezogen. Die zuführenden Gefässe verlaufen im oberen Rande des Ligamentum latum, vom Uteruswinkel aus und von der Linea innominata her. Man sticht unterhalb des Abganges der Tube durch das Ligamentum latum. Ist diese Sutura geknüpft, so sucht man sich (vgl. S. 470) das andere Ende des Fruchtsackes an der Linea innominata auf und bindet auch hier ab. Dann wird der Fruchtsack abgeschnitten.

Die Blutmassen, die man im flüssigen und coagulirten Zustande im Bauch findet, sind oft enorm. Man kann sie nicht völlig entfernen, darf es auch oft nicht, weil der Kräftezustand die langdauernde „Toilette“ des Peritonäums contraindicirt. Schon wiederholt sind viele Blutklumpen, ohne zu schaden, zurückgeblieben.

Ist die Todesgefahr nicht so dringend, so wird die Beckenhöhle gesäubert.

Ein sehr fester Druckverband, Einwickelung der Beine (Autotransfusion), sehr gut gewärmtes Bett, Aether subcutan, Tieflagerung des Oberkörpers, schliessen die Behandlung!

3. Behandlung der Hämatocele.

Hat sich eine Abkapselung des Blutes bei geplatzter Tubargravidität in Form einer diffusen Hämatocele (Sänger) gebildet, sieht man den Fall erst, wenn die Gefahr vorüber, das Ei abgestorben ist, so haben wir zur Beschleunigung der Resorption keine sicheren Mittel. Vermeidung aller Anstrengungen, Ruhe, sobald Schmerzen vorhanden. Abführmittel, kurz, eine hygienisch richtige Lebensart dürfte in den meisten Fällen genügen.

Die Beseitigung der nach Monaten zurückgebliebenen Narben deckt sich mit der Therapie der alten Perimetritis.

Eine Eröffnung vom Abdomen aus ist gewiss zu widerathen. Wohl aber wird man unter Umständen an die Operation der Hämatocele von

der Scheide aus denken. Zwei Indicationen giebt es: Verzögerung der Resorption und Verjauchung.

Man wird einige Wochen bei indifferenter Behandlung vergehen lassen. Beobachtet man aber, dass der Tumor des Douglasischen Raumes nicht fest wird, dass er noch nach Wochen prall elastisch bleibt, dass der Uterus stets vorn angepresst liegt, zögert also die Resorption, so wird man die Gefahren des Abwartens und der Operation abzuwägen haben. Beim Abwarten leidet das Allgemeinbefinden, da die Patientin gezwungen ist, viel zu liegen. Sie ist nicht arbeitsfähig und befindet sich dauernd in einer gewissen Gefahr, denn der Tumor kann verjauchen. Die Gefahren der Operation hingegen sind bei dem heutigen Stande der Technik minimale.

Nach Durchprobiren der verschiedenen Methoden halte ich folgende für die sicherste: der Tumor bzw. das hintere Scheidengewölbe wird im Speculum blossgelegt und nochmals desinficirt. Hiernach macht man in der Mitte der Vagina einen ca. 3 bis 4 cm langen Längsschnitt und geht präparatorisch in die Tiefe. Sobald aus der Oeffnung der Inhalt des Tumors abfließt, wird sofort mit einer sehr krummen Nadel nach rechts und links die eventuelle Cystenwand mit der Vagina vernäht. Dann schneidet man weiter und näht noch mit circa sechs Nähten rings herum die innere und äussere Oeffnung zusammen. Jetzt hat man den Vortheil, dass man durch An- und Auseinanderziehen mit den Fäden sowohl bei der Operation als bei der Nachbehandlung sich das Loch zugänglich machen kann. Die Höhle wird vorsichtig ausgespült und mit Jodoformgazestreifen ausgefüllt. Letzteres sichert besser vor Fieber und Zersetzung als Drainiren. Nun bleibt der Fall vier bis fünf Tage in Ruhe. Dann entfernt man die Gaze, spült aus und lässt die Patientin bald aufstehen, um den Abfluss in natürlicher Weise zu ermöglichen.

Beim Längsschnitt kann man durch die in den Wundrändern liegenden Fäden das Loch leicht zum Klaffen bringen, ja, bei der nach der Entleerung erfolgenden Zusammenschiebung der Scheide klafft der Schnitt von selbst. Beim Querschnitt dagegen drückt sich die Oeffnung bei der Verkürzung der Scheide zusammen. Ohne Zweifel trifft man beim Längsschnitt die dünnsten Gefässe, sodass die Blutung geringer ist als beim Querschnitt.

Hätte man sich geirrt, läge z. B. ein eitriges Exsudat, ein ver eitertes Dermoid, eine Ovarialcyste oder ein Echinokokkus vor, so hätte man durch Annähen — wie ich aus mehrfacher Erfahrung weiss — eine Peritonitis vermieden. Ausserdem können sich die verschiedenen durchschnittenen Schichten nicht verschieben, die Oeffnung verlegen und den spontanen Abfluss hindern.

Eine fernere Indication besteht in der Verjauchung. Dabei besteht hohes Fieber mit initialen Schüttelfrösten, schneller Puls, Zunahme der Empfindlichkeit.

Das Operationsverfahren ist dasselbe, nur muss die Oeffnung so gross sein, dass man die Höhle austasten kann. Oft liegt das alte Ovulum bzw. die durchblutete Placenta als feste grosse Masse in der Höhle und unterhält so lange Jauchung, bis sie ganz entfernt ist.

Eine Kapselhämatocele wird wohl meist für einen circumscripiten Tumor gehalten und als solcher per laparotomiam entfernt.

4. Operationen bei vorgeschrittener Extrauterinschwangerschaft.

Es kommen hier verschiedene Formen in Betracht. Beim Platzen in den ersten Monaten und bei vorheriger Verklebung des Douglasischen Raumes sammelt sich das Blut mehr an der vorderen Bauchfläche an. Die Därme werden nach oben geschoben. Steht die Blutung nicht, kommen immer wieder Nachschübe hinzu, so bildet sich selbst bei zeitiger Schwangerschaft schliesslich ein Tumor, der wie ein Ovarialtumor der vorderen Bauchwand anliegt und bis über den Nabel hinaufreicht. Sein Inhalt ist dünn- und dickflüssiges Blut.

Sodann wächst sowohl in der Tube als auch im Peritonäalraume, jedoch so, dass die Placenta wenigstens theilweise mit der Tubenschleimhaut zusammenhängt, die Frucht weiter. Dann liegt der Uterus deutlich seitlich verschoben, sondirbar, stark verlängert und daneben der Fruchtsack.

Auch im Ovarium kann sich die Placenta entwickeln. Ich operirte einen derartigen Fall, wo die Placenta im Ovarium seitlich am Ende des Ligamentum latum sass und von Aussen als ein den Bauchdecken anliegender Tumor von Kindskopfgrösse gefühlt wurde.

Sodann liegt auch mitunter das Kind tief im Douglasischen Raume, sodass der Uterus vorn eng angepresst ist und die knatternden Kopfknochen des abgestorbenen Kindes hinter der Portio zu diagnostizieren sind.

Ist das Kind längere Zeit abgestorben, geht es die Lithopädionbildung ein, so ist die wichtigste Erscheinung, dass das Fruchtwasser resorbirt wird und der Fruchtsack immer kleiner wird. Schliesslich bleibt allein das Kind übrig. Die Placenta ist in Jahrzehnte alten Fruchtsäcken verschwunden. Derartige alte Fruchtsäcke können auch noch spät vereitern, dann entstehen leicht durch Entzündung oder auch — mechanisch — durch den Druck der Fötusknochen Darmperforationen. Hierdurch wiederum wird die Fäulniss und Auflösung der Frucht beschleunigt. Es bilden sich nach dem Darm, der Blase, der Scheide oder der äusseren Haut mit dem Fruchtsack Communicationen, durch welche

die Fötalknochen langsam nach Aussen gelangen. Trotz Monate langer Eiterung gesundet nicht selten eine solche Patientin ohne Therapie. Andere aber gehen an Erschöpfung und Fieber zu Grunde.

Die Aufgabe des Arztes bei diesen Ereignissen ist dieselbe, wie bei der normalen Geburt: Entfernung der Frucht. Der Fruchtsack ist keine Neubildung. Ohne Zweifel wird er, sobald nur die Frucht entfernt ist, schrumpfen und verschwinden. Bedingt das Zurückbleiben des Fruchtsackes Gefahren, so müsste er entfernt werden, erscheint es aber bei der Operation vortheilhaft, dass er zurückbleibt, so kann dies zweifellos ohne Gefahr für die Zukunft geschehen.

Ich habe bei meiner Methode keinen Fall verloren, während die Entfernung des Fruchtsackes bei ausgetragener Extrauterinschwangerschaft mir sehr schlechte Resultate gab. Oft giebt es überhaupt keinen „Fruchtsack“, sondern derselbe ist durch Verklebung der Därme unter sich, mit dem Netz und durch angelagerte Bauchorgane, namentlich den grossen Uterus, gebildet. Will man den Fruchtsack „exstirpiren“, so wird man eine grosse, gefährliche, blutreiche, oft wenig saubere Operation machen. Ja, nicht selten sind die Schwierigkeiten so grosse, dass man die Operation unterbrechen muss. So kann z. B. oben ein Fruchtsack vorhanden sein, während er unten fehlt.

Ich möchte deshalb aufs Dringendste meine Methode empfehlen, die ich nun schon in vielen Fällen mit stets gutem Resultat angewendet habe.

Zunächst ist die Frage: giebt es eine Zeit der Wahl für die Operationen der Extrauterinschwangerschaft? Diese Frage ist früher vielfach dahin beantwortet, dass es richtig sei, so lange als möglich zu warten. Es hätten sich längere Zeit nach dem Tode der Frucht Thrombosen der Gefässe an der Placenta gebildet, und deshalb würde die Operation später unblutiger, also ungefährlicher. Gewiss muss man Veit, Werth und Wyder zustimmen, die zur principiell sofortigen Operation rathen. Auch nach meinen Erfahrungen ist die Blutung nicht so erheblich. Man muss sich nur auf die Entfernung des Kindes beschränken, jeden Versuch, die Placenta zu entfernen, unterlassen und die Höhle gut tamponiren. Ja ich habe sogar eine zufällig durchschnittene, enorm blutende Placenta an dem Wundrand mit Matratzennähten wieder angenäht und zurückgelassen, um die Blutung zu stillen.

Die Incision in den Bauch wird meist in der Mittellinie gemacht. Ragt der Fruchtsack an anderer Stelle besonders stark hervor, so wird besser dort eingeschnitten. Sehr vorsichtig geht man durch das Peritonäum. Findet man dasselbe fest mit dem Fruchtsack verwachsen, bzw. ist das vordere Parietalperitonäum ein Theil des Fruchtsackes, so erweitert man die Oeffnung so weit, dass das Kind entfernt werden kann. Sollte man dabei am oberen Ende in die Peritonäalhöhle kommen,

so wird der Fruchtsack schnell angenäht. Vorsichtig muss geschnitten werden, da ein Darm unmittelbar die Fruchtsackwand bilden kann.

Bei lebendem Kinde bezw. frischem Kinde lässt man die Placenta ruhig sitzen, schneidet aber die Nabelschnur ab und unterbindet sie nicht, damit die Placenta durch das Ausbluten möglichst klein werde. Die Fruchthöhle wird ausgespült und mit massenhafter, steriler Gaze so austamponirt, dass sie fast ebenso gross ist wie vor Entfernung des Kindes. Ein Druckverband wird angelegt. Die Oeffnung im Bauche bleibt also weit offen. Bei fieberlosem Verlauf entfernt man nach 6 bis 8 Tagen die Gaze und lässt den Sack schrumpfen. Reichliche Eiterung stellt sich ein. Die sich aufblähenden Därme schieben den Sack zusammen. Die Nachbehandlung besteht in sehr häufigen Ausspülungen. Langsam aber sicher tritt Heilung ein.

Findet man bei der Incision, dass der Fruchtsack mit dem Peritoneum parietale nicht verwachsen ist, so schiebt man die sich vordrängenden Därme zurück und näht mit vielen feinen Nähten das Peritoneum parietale bezw. die Bauchdecken so an den Fruchtsack an, dass ein etwa 10 cm langes und 5 cm breites Segment des Fruchtsackes von der Bauchhöhle abgeschlossen frei liegt. Dabei muss man sehr vorsichtig verfahren und sehr feine Nadeln gebrauchen, denn der Fruchtsack kann mürbe sein und leicht einreissen. Dies ist wegen der Blutung störend, und dann gefährlich, wenn etwa schon Jauchung im Fruchtsack vorhanden ist.

Ist das Annähen fertig, so stellt sich ein Assistent neben die Patientin mit einem grossen Kübel warmen, sterilisirten Wassers in der Hand. Der Fruchtsack wird eröffnet, das Kind extrahirt. Sollte der Inhalt verjaucht sein, so schüttet während der Entwicklung des Kindes der Assistent ununterbrochen grosse Massen Wassers über die Operationsfläche. Jeder Tropfen Jauche wird dabei sofort unendlich verdünnt und entfernt. Der durch die Naht erzielte Verschluss genügt völlig, um den aseptischen Peritonäalraum vor den septischen Massen aus dem Extrauterinsack zu schützen. Ist nun auch die Höhle aufs reichlichste ausgespült, so wird, wie in dem vorigen Falle, die Höhle mit aseptischer Gaze, bei Jauchung mit Jodoformgaze ausgefüllt.

Die Exstirpation des Fruchtsackes möchte ich nur dann empfehlen, wenn schon vor der Eröffnung des Abdomens die Beweglichkeit des Tumors und eine Stielung nachzuweisen war. Dies muss bei Beckenhochlagerung in der Narcose festgestellt werden. So giebt es ausgetragene Tubargraviditäten oder Schwangerschaften im Nebenhorn, bei denen es wohl gelingt, die „Stielung“ und den Mangel von Adhäsionen zu diagnosticiren. Hat man hier das Abdomen eröffnet, so umkreist

erst die Hand den Tumor, um die Verhältnisse am Zusammenhang mit dem Uterus zu fühlen. Findet man viele breite und feste Verwachsungen, so rathe ich, lieber den sicheren Weg des Einnähens des Fruchtsackes zu wählen. Fühlt man einen nicht zu breiten „Stiel“, so wälzt man den Tumor vor die Bauchhöhle, entfernt das Kind und resecirt mit oder ohne Präventivligatur — je nach den Verhältnissen — den ganzen Fruchtsack.

So habe ich bei ausgetragener „Nebenhornschwangerschaft“ das schwangere Horn abgeschnitten und die Wundfläche, wie bei einem Myom, vernäht. Ebenso ist bei einer ausgetragenen Tubenschwangerschaft die Totalexstirpation des Fruchthälters möglich.

Stellt sich vielleicht heraus, dass die gehoffte Totalexstirpation des Eisackes wegen zu grosser Verwachsung in der Tiefe zu schwierig ist, so näht man den Fruchtsack, der auch stark gefaltet werden kann, in die Bauchwunde ein. Das Hervorragende wird abgeschnitten, am besten mit dem Paquélin, da oft stark blutende Gefässe in einem dicken Fruchtsack verlaufen. Immer aber muss die Oeffnung oben so weit bleiben, dass man mit Instrumenten bequem in die Höhle eindringen kann.

Es kommen auch Fälle vor, wo bei viele Jahre alter Extrauterinschwangerschaft der Douglasische Raum bis fast vor die Vulva vorgewölbt ist, wo man dicht hinter der Scheide ohne viel Zwischengewebe die Kopfknochen fühlt, und wo der Fruchtsack oben von den Bauchdecken weit entfernt ist. In einem solchen Falle habe ich unten in der Vagina einen grossen sagittalen Schnitt gemacht und die Frucht extrahirt. Man hat den Vortheil, dass die sich blähenden Därme den leeren Fruchtsack von oben her comprimiren, und dass die Abflussöffnung an der für diese Fälle besten Stelle liegt.

Aber nur in diesen seltenen Fällen empfehle ich die Operation von unten. Bei frischen Extrauteringraviditäten ist die Blutung bei der Incision ganz enorm, vielleicht trifft man einen Theil der Placenta. Gelingt es auch der Blutung Herr zu werden, so gestaltet sich die Nachbehandlung sehr schwierig. Fast unmöglich ist es, in diesem Sack die Jauchung zu verhindern.

Hatte der Fruchtsack eine Communication mit dem Darne, so berücksichtigt man dieselbe nicht. Sie schliesst sich langsam beim Schwinden des Fruchtsackes von selbst. Namentlich ist die spontane Heilung dann als sicher anzunehmen, wenn normaler Stuhl auf dem natürlichen Wege genügend abging und abgeht.

Dreizehntes Capitel.

Erkrankungen der Ligamenta rotunda¹⁾.

Betheiligen sich die runden Mutterbänder an pathologischen Zuständen des Uterus, so werden sie hyperämisch oder ödematös. Man hat in ihnen bedeutende varicöse Ausdehnungen der Venen gefunden. Entspringen die Lig. rot. in ungleicher Höhe am Uterus, so ist diejenige Seite des Uterus, an der das Ligament tiefer angesetzt ist, im Wachsthum zurückgeblieben, der Uterus also ungleich, asymmetrisch, schief.

Da die Ligamenta rotunda stets am Abgangspunkte der Tuben beginnen, so ist das eine runde Mutterband bei zweifelhaften extrauterinen Schwangerschaften das Leitband zum Uterus: führt also das Lig. rot. in einen vom Uterus getrennten Eisack hinein, so ist dieser Eisack das eine, rudimentäre Uterushorn. Führt aber das runde Ligament an der medianen Seite des Eisackes zur Uterusecke hin, so ist der Uterus vollständig normal, und der Fruchtsack wird von extrauterinen Organen: der Ampulle der Tube oder dem Ovarium gebildet.

Die Geschwülste des Ligamentum rotundum sind Geschwülste der Bindegewebsreihe: Myome, Fibromyome und Sarcome. Derartige Geschwülste können in dem Theile der Lig. rot. entstehen, welcher im Abdomen liegt, aber auch in dem Theile, der nach aussen ausstrahlt, also aussen am Leistenkanal und in der Vulva.

Unter dem Namen Hydrocele ligamenti rotundi kennt man zwei pathologische Zustände: erstens eine abnorme Fortsetzung des Peritonäums in den Leisten canal hinein und vor den Leisten canal unter die äussere Haut. In diesem Falle entsteht eine kinderfaustgrosse, mit Flüssigkeit gefüllte Geschwulst in der Leistengegend. Ich operirte auch einen Fall, wo drei kleine Cysten zusammenhängen. Wie bei männlichen Kindern verwächst mitunter der Canal, sodass die Flüssigkeit sich von der Bauchhöhle trennt, also nicht zurückgedrängt werden kann.

¹⁾ **Bandl:** Krankheiten der Uterusanhänge. Stuttgart 1886. — **Gottschalk:** C. f. G. 1887, p. 329. — **Smital:** Wien. klin. Wochenschr. 1889, 42. — **Hinterstoisser:** Wien. klin. Wochenschr. 1888, 12. — **Scherb:** Diss. Würzburg 1888. — **Leopold:** A. f. G. XVI, 402. — **Kleinwächter:** Z. f. G. VIII. — **Sänger:** A. f. G. XXI, 297; XVI, 1. — **Nicolaysen:** C. f. G. 1883, 215.

Die beschriebene Affection gehört nicht eigentlich dem Ligamentum rotundum an. Ich fand bei einer Ovariectomie mit bedeutendem Ascites auf zwei Seiten solche Geschwülste, deren Wiederenstehen ich dadurch unmöglich machte, dass ich die Hervorstülpungen des Peritonäums von innen vernähte.

Bei der anderen Form entsteht eine seröse Cyste in der Mitte des runden Mutterbandes und sitzt demnach oberhalb des Leistencanals.

Auch Hämatome der runden Mutterbänder sind beschrieben, ebenfalls inwendig liegend, von Martin, und ausserhalb liegend, von Gottschalk.

Vierzehntes Capitel.

Menstruation, Ovulation, Befruchtung, Sterilität.

A. Physiologie der Menstruation und Ovulation¹⁾.

Schon das Alterthum suchte nach einer Erklärung der auffallenden Erscheinung der Menstruation. Man glaubte, der Körper des Weibes reinige sich von bestimmten Stoffen. Noch heute hat das Volk den Ausdruck „monatliche Reinigung“ beibehalten. Diese Stoffe, eine Art Uebermaass von Kraft, seien dazu bestimmt, während der Schwangerschaft das Kind aufzubauen. Nach der Geburt diene die Lochial-

¹⁾ **Krieger:** *Die Menstruation.* Berlin 69. — **Engelmann:** Stricker's Jahrb. 1873. — **Bischoff:** *Beweis der von der Begattung unabhäng. periodischen Reifung u. Lösung der Eier.* Giessen 1844. Zeitschr. f. ration. Med. IV, 1853. — **Pflüger:** *Untersuch. a. d. phys. Laborat.* Bonn 1865. — **Börner:** *Wechseljahre der Frau.* Stuttgart 1886. — **Braun:** Wien. med. Presse 1878. — **Kisch:** *Klimakterisches Alter der Frau.* Erlangen 1884. A. f. G. XII. **Gusserow:** Samml. klin. Vortr. 81. — **Fehling:** A. f. G. XVII, 138. — **Löwenthal:** A. f. G. XXIV. — **Mörcke:** Z. f. G. VII. — **Leopold:** A. f. G. XI, XXI. — **Reinl:** Samml. klin. Vortr. 343. — **v. Kahlen:** Beitr. z. Geb. u. Gyn. (Hegar's Festschr.) 1889. — **Wachs:** Z. f. G. I, 173, u. **Stöcker:** Diss. Breslau 1885. — **Vallentin:** Diss. Breslau 1885 (*Menstruatio praecox*). — **Wyder:** A. f. G. IX, XIII, XXVIII.

ausscheidung zur Ausscheidung der Stoffe, die unter physiologischen Bedingungen im Körper nicht bleiben dürfen. Je mehr sich die Milchabsonderung ausbilde, um so mehr würde ein neuer Abzugscanal der fraglichen Stoffe gebildet, und sobald die Milchsecretion nachliesse, trete neuerdings wieder in der Menstruation eine anderweitige Ausscheidung jener Stoffe ein. Sobald der Circulus eine Störung erlitte, müsste der Organismus erkranken, oder wenn der Körper erkrankte, sei Störung der geschilderten Verhältnisse ein Symptom. Wenn also plötzlich die Lochial- oder Milchausscheidung unterbrochen würde, so suchten die fraglichen Stoffe vergeblich einen Ausweg und „würfen“, „versetzten“ sich nach einem Organe, dem sie den erheblichsten Schaden zufügten. So war die puerperale Peritonitis eine Metastase der Lochien oder der Milch nach dem Peritonäum, die Puerperalpsychose eine Milchversetzung nach dem Gehirn u. s. w. Diese Ansichten herrschten ungefähr zweitausend Jahre. Sie hatten den grossen Vortheil, dass sie plausibel waren. Ein Vortheil, der zur Verbreitung einer Lehre oft mehr als Logik und Wahrheit beiträgt.

Zur Zeit der Krisenlehre nahm man an, die Menstruation sei eine Krise. Wie gewöhnlich die Krise am siebenten Tage einträte, so träte die Menstruation nach dreimal sieben Tagen ein. Drei und sieben waren schon im Alterthum bedeutungsvolle heilige Zahlen.

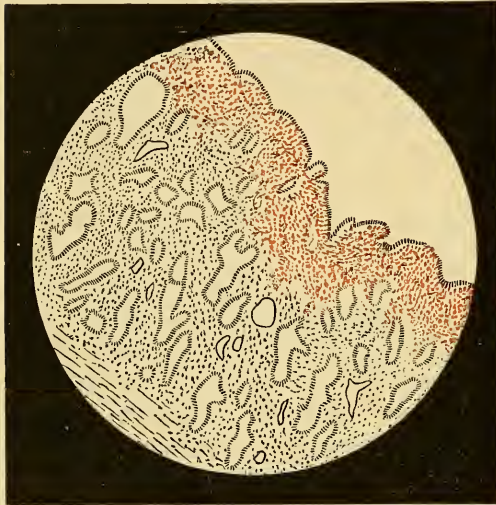Der grösste Schritt vorwärts war die Entdeckung der Zusammengehörigkeit der Menstruation mit der Ovulation. Während man früher die menstruelle Blutung als etwas Essentielles: ein Symptom, als das Wesentliche betrachtet hatte, wurde nunmehr die Behauptung aufgestellt, dass die Hauptsache die Eireifung und Ausstossung des Eies aus dem Ovarium: die Ovulation sei.

Man gab folgende Erklärung des Vorgangs: von der Pubertätszeit an reifen im Eierstocke die Follikel, das heisst die Follicularflüssigkeit nimmt allmählich zu. Beim Wachsen des Follikels wird das ihn umgebende Gewebe verdrängt, dies Verdrängen des Gewebes reizt die im Gewebe liegenden Nervenendigungen. Ist auch dieser Reiz unbedeutend, so ist er doch fortdauernd, und die Summe dieser kleinen Reize genügt schliesslich, um auf reflectorischem Wege eine arterielle Congestion, eine Hyperämie der inneren weiblichen Genitalorgane zu bewirken. Diese Congestion hat zwei Folgen, die gleichzeitig in die Erscheinung treten: einmal die plötzliche Zunahme der Follikelflüssigkeit, welche zum Platzen und Freiwerden des Eies führt: die Ovulation, und zweitens die Hyperämie des Uterus, welche zum Platzen der feinen Schleimhautgefässe, zur Blutung führt: die Menstruation.

Die Beweise für diese Annahme: für die Zusammengehörigkeit der Ovulation und Menstruation lagen auf der Hand.

Menstruation und Ovulation treten gleichzeitig ein und verschwinden gleichzeitig. Sobald die Menstruation sich zeigt, ist auch die Möglichkeit der Schwängerung gegeben, und sobald die Menstruation verschwindet, z. B. in der klimakterischen Periode, tritt keine Schwängerung mehr ein. Wird eine Frau schwanger, so hört mit der Menstruation die Ovulation auf, und erst mit dem Wiederbeginn der Menstruation beginnt die Möglichkeit der Conception. Werden beide Ovarien entfernt, so hört die Menstruation auf.

Seit durch zahlreiche Castrationen der unumstössliche Beweis geliefert ist, dass nach völliger Entfernung der Ovarien die Menstruation



221.

Menstruierende Uterusschleimhaut.
36 Stunden nach Eintreten der Menstruation.

aufhört, bedarf es nicht mehr der früheren Beweisführung für das Zusammengehören der Ovulation und Menstruation, und es müssen alle Versuche, den Zusammenhang von Menstruation und Ovulation zu leugnen, als misslungen betrachtet werden. Durch neuere Untersuchungen ist es festgestellt, dass zwar Ovulation und Menstruation zusammengehören, dass aber sowohl Menstruation ohne Ovulation als Ovulation ohne Menstruation vorkommt.

Ueber die Art und Weise, wie die Blutung zu Stande

kommt, herrschen folgende Ansichten. Die Uterusschleimhaut verändert sich fortwährend, es besteht eine Art Ebbe und Fluth. Beginnen wir mit eintretender Menstruation, so ist hier die Schleimhaut gleichsam gereift. Eine bedeutende Congestion hat ihr viel Blut zugeführt, die Schleimhaut ist geschwollen, verdickt und hyperämisch. Die Drüsen erscheinen unregelmässiger angeordnet, dicker, sich vielfach kreuzend. Da nun in die Schleimhaut mehr Gefässe hinein- als hinausführen, so muss an der Grenze der zu- und abführenden Gefässe eine bedeutende Stauung entstehen. Ihre Folge ist das Platzen der Gefässe. Das Blut drängt sich zwischen dem unveränderten, nicht etwa verfetteten Epithel heraus. Wie in der Figur dargestellt, findet die Blutung zuerst in den obersten Schichten statt. Das Epithel ist zunächst erhalten, doch wird es, wie

in der Figur 221 zu sehen ist, an einzelnen Stellen verdünnt und durchbrochen. Die Figur 221 ist nach einem Schnitt gezeichnet, der von einem Uterus am zweiten Tage der Menstruation stammt. An späteren Tagen werden einzelne Partien des Epithels abgehoben und fließen mit dem Blut nach abwärts. Das Ausbluten der Schleimhaut führt zum Anschwellen, sie wird allmählich wieder dünner. Das verlorene Epithel regeneriert sich. Nach circa 14 Tagen ist der Process zu Ende, die Schleimhaut ist in der Ebbe, d. h. ganz dünn. Jetzt beginnt die Schleimhaut von neuem an zu schwellen, nimmt allmählich an Dicke zu, um wiederum zur nächsten Menstruation heranzureifen. Ist die Schleimhaut krank, z. B. zu fest, so kann sie auch bei der Menstruation ganz oder theilweise abgehoben werden. Dann gehen grössere Fetzen unter Wehen ab (*Dysmenorrhoea membranacea*).

Fassen wir nochmals das Gesagte zusammen, so ist die Menstruation folgendermaassen zu erklären: es reift ein Ei, diese Schwellung des Graaf'schen Follikels reizt die Nervenendigungen im Eierstock. Der Reiz pflanzt sich auf die Centralorgane fort. Als Reflex kommt es durch vasomotorische Vorgänge zu arterieller Congestion der inneren weiblichen Geschlechtsorgane. Die Congestion wiederum führt zu stärkerer Abscheidung aus den Epithelien des Follikels, vermehrt also den *Liquor folliculi*, die *Theca folliculi* platzt und das Ei tritt aus: *Ovulation*; und zweitens wird die Uterusschleimhaut so hyperämisch, dass ein Bersten der peripheren Gefässe, eine Blutung auf die Oberfläche der Uterusschleimhaut stattfindet: menstruelle Blutung. Ob ein Causalconnex besteht oder ob vielleicht beide Vorgänge Folge einer periodischen unerklärlichen Hyperämie sind, bleibt dahingestellt. Dass die Tube während der Menstruation blutet, muss ich ganz bestimmt leugnen. Ich habe 11mal während der Menstruation castrirt und dabei niemals Blut in Tuben gefunden.

Die Menstruation tritt im 14. bis 17. Lebensjahre in regelmässigen Pausen von 21 bis 28 Tagen ein. In heissen Klimaten beginnt die Menstruation im Allgemeinen eher (10. bis 12. Lebensjahr) als in gemässiger Zone. Ist die Menstruation ganz regelmässig und schmerzlos, so kennen die Frauen den Typus oft selbst nicht. Sitzende Lebensweise, Anregung des Geistes, geistige Frühreife bewirken ein zeitigeres Eintreten der Menstruation. Im Allgemeinen sind deshalb die Bewohnerinnen der Städte zeitiger menstruiert, als die des Landes. Brünette sollen zeitiger als Blonde menstruiern. Das Eintreten der Menstruation bezeichnet die Geschlechtsreife, Fortpflanzungsfähigkeit: die Pubertät des Individuums. Der Pubertätsbeginn ist beim weiblichen, wie beim männlichen Geschlecht, mit allgemeinen Veränderungen des Körpers und des Geistes verbunden. Die Menstruation verschwindet in

dem fünften Decennium. Man nennt diese Zeit die klimakterische Periode oder auch Klimax. Das Aufhören selbst bezeichnet man als das Eintreten der Menopause. Im Allgemeinen hört die Menstruation bei Jungfrauen eher auf als bei Frauen. Findet am Ende der dreissiger Jahre oder nach dem vierzigsten Lebensjahre noch eine Geburt statt, so dauert auch die Menstruation länger. Sind pathologische Veränderungen, z. B. Polypen, chronische Metritis, Schleimhauerkrankungen, welche an sich zu Menorrhagie führen, vorhanden, so dauert unter ihrem Einflusse die Menstruation oft sehr lange und verschwindet plötzlich und völlig mit der Beseitigung jener Veränderungen. Doch sind auch Fälle von längerer Dauer bis zum 60. Lebensjahre beschrieben. Diese sind nur mit Reserve zu glauben, da zufällige Blutungen oft falsch gedeutet werden. Sicher sind sie dann, wenn noch (im 58. Jahre) Conception eintritt.

Die populären Ausdrücke für die Menstruation sind: monatliche Reinigung, das Monatliche, die Regeln oder die Regel, die Periode, das Unwohlsein, das Blut haben u. s. w.

Nach der klimakterischen Periode beginnen die weiblichen Geschlechtsorgane sich „senil zu involviren“. Die Vulva wird kleiner, fettloser, die Scheide enger, glattwandiger, vor allem weniger nachgiebig und dehnbar. Die Portio vaginalis uteri verschwindet allmählich vollständig, sodass die Scheide oben glatt endigt und an dem Ende sich ein Loch, der Muttermund, befindet. Der Uterus verkleinert sich so erheblich, dass er öfter bis zu einer Grösse von 5 cm Länge schrumpft. Er wird ganz schlaff, dünnwandig. Die Drüsen der Schleimhaut verschwinden allmählich, nur kleine Cysten bleiben hier und da übrig. Die Epithelien verlieren die Cilien, oft findet man an Stelle der epithelbedeckten Schleimhaut eine Art Granulationsgewebe, das dünnen Eiter abscheidet. Wo die Wände eng aneinander liegen, entstehen Verwachsungen, so namentlich am inneren Muttermunde. Dann kann oberhalb Secret stagniren, sodass eine senile Pyometra bei Atresie des inneren Muttermundes die Folge ist. Dergleichen Pyometren werden oft zufällig bei Sectionen gefunden. Die Ovarien werden kleiner und derber, doch findet man in ihnen noch Follikel, kleine Cysten, aus Follikeln entstanden, und fibromartige Bindegewebsanhäufungen auf Corpora lutea zurückzubeziehen. An der Oberfläche lassen sich fast stets die Narben noch sehen.

Eine Schrumpfung geht das ganze Pelveoperitonäum ein, sodass auch die Uterusligamente kürzer, die Excavationen flacher und enger werden. Auch gesenkte und vorgefallene Scheiden und Uteri schrumpfen, weshalb eine Pessarbehandlung im Greisenalter wegen Enge und Mangel an Elasticität der Scheide oft unmöglich wird.

B. Diätetik der Menstruation.

Während der Menstruation soll sich eine Frau möglichst schonen; also sind Fahren, Reiten, vieles Gehen, Coitus, Nähmaschinennähen Schlittschuhlaufen, überhaupt alle Anstrengungen und Aufregungen zu vermeiden. Zeigt die Menstruation irgend eine Abnormität, z. B. Schmerzen oder zu starke Blutung, so ist Ruhe bezw. horizontale Lage die erste Bedingung einer rationellen Behandlung. Auch muss vor der Zeit der Menstruation durch milde Eccoprotica resp. Klysmata der Koth weggeschafft werden.

Es ist ein selbst bei Aerzten weitverbreiteter Irrthum, dass eine Reinigung während der normalen Menstruation schade. Seit vielen Jahren habe ich in unzähligen Fällen während der Menstruation nicht nur Abwaschungen der äusseren Genitalien, sondern auch Scheidenausspülungen machen lassen. Einen schädlichen Einfluss davon habe ich noch nie gesehen. Nur sind einige Vorsichtsmaassregeln zu geben: Die Temperatur der Irrigationsflüssigkeit muss mindestens die Bluttemperatur, circa 29—30° R. haben. Am besten lässt man mit Sodalösung 30 : 1000 irrigiren. Die Frau liegt dabei und bleibt noch eine Viertelstunde danach liegen. Wichtig ist bei diesen Bepülungen, den Irrigator nicht hoch zu hängen. Es soll nicht gewaltsam „ausgespritzt“, sondern vorsichtig „ausgespült“ werden. Man gebe deshalb die Weisung, dass, je langsamer das Wasser fliesse, die Wirkung um so besser sei. Nur gerade so hoch sei der Irrigator zu hängen, dass das Wasser eben ausfließt. Ich habe einige Fälle gesehen, wo bei sehr starkem Wasserdruck ein plötzlicher peritonäaler Schmerz eintrat. Sicher war bei dem schlaffen und weiten menstruellen Uterus das Wasser in den Uterus, ihn stark dehnend, oder sogar durch die Tuben in die Peritonäalhöhle geflossen. Deshalb ist Vorsicht nöthig.

Beim Abwaschen der äusseren Genitalien, was ohne irgend einen Schaden, je nach der Menge des Blutes und der Jahreszeit (im Sommer öfter) einmal oder zweimal täglich geschehen kann, ist ebenfalls warmes Wasser zu gebrauchen. Die bei jedem Bandagisten verkäuflichen Menstruationsbinden sind sehr zu empfehlen. Da bei verschiedenen Körperlagen dem Gesetz der Schwere nach das Blut zurückgehalten werden oder zurückfliessen kann, und da das an und in den äusseren Genitalien befindliche Blut wie jeder organische Stoff an der Luft fault, so wird sich bei Mangel an Sauberkeit die Zersetzung bis oben an den Uterus verbreiten. Dadurch gelangen Fäulnisserreger bis in den Cervix hinein. Es ist sicher, dass z. B. bei klaffender Vulva auf diese Weise Vaginitis eintreten kann. Auch bei Vorhandensein des Hymen wird die Fäulniss

sich in die Scheide hinein fortsetzen. Es ist aus diesen Gründen die Sauberkeit der Genitalien bei der Menstruation eine Prophylaxe gegen Schleimhaukrankungen der inneren weiblichen Genitalien.

Vermag das faulende Blut nicht abzufließen, so entsteht sogar heftige Endometritis und Peritonitis. Ich habe mehrere Fälle gesehen, wo bei zu starker Menstruation ohne antiseptische Cautelen tamponirt war. Die Tampons waren eine Woche lang stark jauchend liegen geblieben. Es trat Fieber und Pelveoperitonitis ein.

Aus allen diesen Gründen ist eine Sauberkeit der Genitalien, die bei kurzdauernder Menstruation in Waschungen, bei langdauernder in Spülungen zu bestehen hat, dringend anzurathen.

C. Pathologie der Menstruation.

Menstruatio praecox.

Selten beginnt die Menstruation schon im zweiten bis zehnten Lebensjahre; *M. praecox*. In diesen interessanten Fällen zeigt das Kind schon Verhältnisse, wie bei der Geschlechtsreife, d. h. sowohl körperlich: Schamhaare sind vorhanden, die Brüste sind schon ausgebildet, als auch geistig: Neigung zum anderen Geschlecht, häufig Onanie, sind beobachtet. Nicht selten werden solche Mädchen schwer hysterisch, geisteskrank und sterben jung. Man hat also die *Menstruatio praecox* als eine schwere Affection zu betrachten.

Menstruatio serotina.

Bei schwächlichen in der Entwicklung zurückgebliebenen Mädchen tritt die Menstruation mitunter erst im dritten Decennium ein. Diese Fälle sind in gewisser Beziehung heilbar. Nur muss eine Kräftigung des Organismus im Allgemeinen das Hauptziel der Therapie sein, nicht etwa ein directes Hervorrufen der Menstruation.

Ich habe aber auch einige Fälle beobachtet, bei denen Körper und Geist in gleicher Weise zurückgeblieben war, ohne dass die inneren Genitalien Zeichen von rudimentärer Ausbildung darboten. Idiotische Mädchen mit stark allgemein verengten Becken aber normaler Menstruation. Gerade solche widerstandsunfähigen Personen sind oft Objecte eines Stuprum. Nicht wenige Kaiserschnitte sind bei derartigen Cretinen gemacht.

Demnach geht die Entwicklung der weiblichen Geschlechtsorgane unabhängig von der Körperentwicklung im Allgemeinen vor sich, was ja auch durch das Gegentheil bewiesen wird: völlig gut entwickelter Körper und Defect des Uterus und der Ovarien!

Amenorrhoe.

Fehlt die Menstruation ohne nachweisbare Ursache, z. B. Kachexie, Alter, Schwangerschaft, so handelt es sich um Amenorrhoe. Es besteht also z. B. in einem Falle Amenorrhoe, bis eventuell im 25. Lebensjahre die *M. serotina* eintritt. Ebenso spricht man von Amenorrhoe, wenn schon in jungen Jahren die Menstruation aufhört. Jedesmal sind die Genitalorgane genau zu untersuchen, ob nicht etwa eine mangelhafte Bildung der Genitalorgane vorliegt. (Vgl. S. 120.) Doch kommen auch ohne jeden nachweisbaren Grund Fälle absoluter Amenorrhoe vor, bei denen das Allgemeinbefinden ein normales ist, sodass eine Behandlung unterbleiben kann. Zur ärztlichen Beobachtung kommen derartige Frauen meist wegen der gleichzeitig bestehenden Sterilität.

Man sieht nicht selten Fälle, wo bei völlig normal grossem Uterus, bei tastbaren Ovarien und normalem, kräftigem Körperbau die Amenorrhoe unheilbar besteht. Andererseits wird auch seitens der Frau, um die Heirath zu rechtfertigen, behauptet, dass die Menstruation ein- bis zweimal oder überhaupt immer in der Mädchenzeit dagewesen sei. Findet man dabei einen Uterusdefect oder einen nur 3 bis 4 cm langen Uterus, ohne tastbare Ovarien, so wird man die Angaben der Patientin nicht glaubhaft finden, allerdings ohne sie widerlegen zu können.

Eine acquirirte Amenorrhoe ist nicht selten die Folge einer durch zu langes Stillen hervorgerufenen hochgradigen Anämie. Dabei sei man sehr vorsichtig mit dem Sondiren. In diesen Fällen besteht oft eine vorzeitige senile Involution des Uterus mit sehr mürbem Parenchym des Organs. Durchstossungen sind sehr leicht zu machen, selbst ohne erhebliche Kraftanstrengung. Heilung ist auch hier möglich, denn derartige Frauen können später concipiren und gebären.

Auch nach schweren Krankheiten, nach sehr grossen Blutverlusten bei Geburten und bei sehr jungen Müttern bleibt manchmal Monate lang die Menstruation aus. Man muss darin ein Heilbestreben der Natur erblicken, bezw. annehmen, dass bei der allgemeinen Schwäche die Congestion zu den Genitalien sehr gering ist. Indessen ist nicht gesagt, dass dabei etwa die Ovulation fehlt. Es kommen Fälle vor, wo eine Frau drei bis vier Kinder bald nacheinander gebiert, ohne je zwischen den einzelnen Schwangerschaften eine Menstruation gehabt zu haben.

Am wunderbarsten sind die Fälle, bei denen ohne irgend eine fassbare Ursache bei ganz gesunden Frauen ohne irgend welche Symptome die Menstruation definitiv schon in den dreissiger Jahren wegbleibt oder auch ganz minimal wird, sodass sie jahrelang nur stets wenige Stunden andauert.

Behandlung der Amenorrhoe.

Sind die Genitalien normal, so behandelt man zunächst „allgemein“. d. h. man behandelt die Chlorose¹⁾, mit Eisen und passender Diät.

Gern verbindet man mit dem Eisen Abführmittel, Tonica und Pepsin, z. B. in den beliebten Pil. aloët. ferrat., tägl. zwei bis vier Stück. Vielgebraucht sind die Bland'schen Pillen: Ferri sulf., Kali carbon. aa 30,0, Tragacanth. q. s. und f. pil. 200 D. S., tägl. 5 bis 15 Pillen. Ein leicht bekömmliches Präparat ist das Ferrum reductum, in kleinen Dosen, verbunden mit Chinin, Rheum u. s. w. in Pulvern oder Pillen, das pyrophosphorsaure Eisenwasser und das Ferrum oxydatum solubile saccharatum (1—2 Theelöffel täglich). Ausser den genannten giebt es noch Dutzende von Präparaten und Brunnen, die alljährlich in neuer Zusammensetzung in den Journalen angepriesen werden. Jedenfalls muss der Arzt genau controliren, ob das bez. Präparat vertragen wird, und im anderen Falle sofort mit dem Mittel wechseln.

Ich lasse principiell bei Eisengebrauch Salzsäure und Pepsin mitgebrauchen, 5,0 Pepsin, 2 Acid. muriat., 200 Aqua. Täglich 4—5 Esslöffel. Sehr oft vertragen Patientinnen das Eisen erst dann, wenn Pepsin gleichzeitig genommen wird. Dem „Säurebedürfniss“ der Chlorotischen ist nachzugeben, auch muss man ein Eisenpräparat ausprobiren, bei dem jede Nahrung vertragen wird. Die alte schematische Vorschrift: Säure, Obst u. dgl. bei dem Eisengebrauch zu meiden, wirkt oft sehr verderblich. Die reizlose Diät schädigt mehr als das Eisen nützt.

Besonders beliebt sind abführende Brunnen, die Eisen enthalten: z. B. Marienbad, Elster, Franzensbad, Kissingen u. s. w. Bei Anwendung der reinen Eisenwässer in Pymont, St. Moritz, Driburg, Cudowa, Schwalbach, Schlangenbad, Spaa, des Levicowassers muss oft wieder ausgesetzt werden, da der Brunnen Verstopfung und Magendrücken macht.

Von den Bädern haben die kohlenäurereichen Eisen- bzw. Stahlbäder auf Appetit und Allgemeinbefinden guten Einfluss. Auch Seebäder und Gebirgsluft werden angewendet, doch ist es unberechenbar, was der betreffenden Kranken zuträglicher ist. Jedenfalls ist die Hautpflege wichtig. Es sind deshalb wöchentlich 2—3 Sodabäder (1 Kilo zu einem Bad) zu verordnen, ferner: frische Luft, wenig geistige und

1) **Popp**: Untersuchungen über die Zusammensetzung des Blutes in verschiedenen Krankheiten. Leipzig 1845. — **Rokitansky**: Lehrb. d. pathol. Anat. II, p. 377. — **Sée**: Du sang et des anémies. Paris 1866. — **Griesinger**: Arch. d. Heilkd. 1866. — **Hayem**: Gaz. des hôp. 1876, No. 146. Volkmann's Vortr. 100. — **Quincke**: Virch. A. LIV, 537. — **H. Müller**: Die progress. perniciose Anämie. Zürich 1877. — **Virchow**: Beitr. d. Ges. f. Geb. Berlin I, 1872. — **Friese**: Berl. klin. Woch. 1877, No. 29. — **Gusserow**: A. f. G. II. — **Willocks**: Lancet 1881.

körperliche Anstrengung, mehr „Spazierensitzen“ als Spazierengehen. Etwas reizende Diät. Gütige, nachsichtige Behandlung und möglichste Berücksichtigung der instinctiv eintretenden Bedürfnisse, z. B. nach viel Schlaf, sauren Speisen u. s. w.

Sehr zu widerrathen ist bei chlorotischen amenorrhöischen Mädchen der Versuch, durch Senna, Aloë, heisse Fussbäder mit Senf, heisse Sitz- und Vollbäder u. s. w. die Menstruation hervorzurufen. Die Amenorrhöe ist hier im Gegentheil vortheilhaft. Eine reichliche Menstruation wäre viel ungünstiger.

Bei sehr fetten oder anämischen Frauen ist „Marienbad“ am Platze, sei es, dass der Brunnen unter Anordnung eines guten Regimes zu Haus, sei es, dass er, was gewiss besser ist, an Ort und Stelle getrunken wird.

Markirt sich bei einer sonst gesunden nicht anämischen Frau die „Menstruation“, ohne dass es zur Blutung kommt, durch Uebelbefinden, Kopfschmerzen, Hitzegefühl etc., so macht man gerade zu dieser Zeit Blutentziehungen aus der Portio.

Ein vortreffliches Mittel ist auch Massage, namentlich kräftige Massage der Ober- und Unterschenkel im Bade durch eine geübte Masseuse.

Weniger Erfolge sah ich von der elektrischen Behandlung, nach Apostoli's Methode, besser wirkt der inducirte Strom mit der bipolaren Sonde im Cavum uteri allein applicirt. Danach sah ich einige Male die ausbleibende Menstruation sofort, und dann auch regelmässig andauernd, eintreten.

Von den „Emmenagogis“ habe ich nie Wirkung gesehen.

Menorrhagie.

Eine zu reichliche Menstruation, mag sie idopathisch sein, von constitutionellen Krankheiten oder von pathologischen Veränderungen des Uterus abhängen, heisst Menorrhagie zum Unterschied von Metrorrhagie, unter welchem Sammelbegriff man alle Blutungen aus der Gebärmutter zusammenfasst.

Das physiologische Quantum des bei der Menstruation ergossenen Blutes zu bestimmen, ist unmöglich, da es grosse individuelle Verschiedenheiten giebt. Deshalb ist allein die Rückwirkung auf das Allgemeinbefinden und die zu lange Dauer — über fünf Tage — entscheidend.

Zunächst ist manchmal bei jungen Mädchen in der Zeit des Eintretens der Periode dieselbe stark und namentlich andauernd. Man kann diese Menorrhagie nicht ein Symptom der Chlorose nennen, denn bei Chlorose ist die Regel eine Abnahme oder ein Aufhören der Blutung. Gerade bei sehr kräftigen, grossen, schnell gewachsenen Mädchen sieht

man diese hartnäckigen Blutungen öfter als bei kleinen und elenden Mädchen. Freilich tritt blasse Gesichtsfarbe als Folge der Blutung bald ein. In vielen Fällen konnte ich geistige Ueberanstrengung (Vorbereitung zu Examen u. ähnl.), ebenso wie Erkältungen bei der Menstruation, körperliche Ueberanstrengung, Onanie u. dgl. nachweisen. Auch bei Maserü, Scharlachfieber, Cholera, Typhus oder Gelenkrheumatismus kommen mitunter die colossalsten Blutungen vor. Ich habe selbst eine 15jährige Patientin an einer Blutung bei Scharlachfieber verloren.

Ferner kommt Menorrhagie bei Frauen in der Blüthe des Geschlechtslebens vor. Es handelt sich um Frauen, die viel Kinder schnell nach einander gebären oder oft abortirten. Sehr wichtig ist auch ein Uebermaass im Coitiren. Gerade sehr geschlechtstlustige Frauen leiden an ganz enormen Blutungen bei der Menstruation, an so heftigen Blutungen, dass die Zeit der Schwangerschaft eher eine Erholung ist. Abort tritt leicht ein. Untersucht man, so findet man einen beweglichen, nicht verdickten, eher dünnwandigen, schlaffen, langen, leicht dilatabeln Uterus. An der Portio sind höchstens viel Ovula Nabothi oder auch Erosionen. Normales Secret ist auffallend reichlich vorhanden. Die Erosionen sind ätiologisch unwichtig, denn die Blutungen dauern nach der Beseitigung fort. Die Ovarien sind nicht vergrössert. Die beliebte Auskratzungsmethode hat keinen Erfolg; die Curette entfernt wenig normale Schleimhaut, Besserung tritt danach nicht ein.

Eine fernere Art der Menorrhagie sind die sogenannten klimakterischen Blutungen. Sie können, ohne irgend ein anatomisches Substrat so stark werden, dass man zunächst Carcinom oder Polypen vermuthet. Der Uterus ist aber klein, wenigstens nicht über das Normale vergrössert. Die höchsten Grade der Anämie werden in diesen Fällen erreicht. Obwohl das Fettpolster oft unverändert bleibt, werden die Frauen doch sehr elend. Die Herztöne sind meist auffallend dumpf und unrein. Die Patientinnen sind kurzathmig und zu jeder Anstrengung unfähig. Es kommt sowohl vor, dass die Menorrhagie völlig regelmässig ist, als auch dass nur alle drei oder vier Monate eine sehr schwer zu stillende starke Blutung eintritt.

Nicht zu vergessen ist, dass die Menorrhagien auch auf constitutioneller Basis beruhen können. So giebt es bei Schnürleber, Leberanschoppung, abdomineller Plethora Menorrhagien, die nach Regelung des Stuhlgangs bzw. nach einer Carlsbader Kur verschwinden.

Auch bei Morbus Brightii und Herzfehlern treten mitunter permanente Uterusblutungen ein, die trotz vorübergehender Heilung durch zweckentsprechende Therapie immer wiederkehren.

Behandlung.

Die Behandlung ist bei den verschiedenen Formen eine verschiedene. Bei jungen Mädchen, bei denen die vaginale Exploration unterbleiben muss, verordnet man zunächst absolute, auch geistige Ruhe, während der Menstruation kühle Getränke, Abstinenz von Spirituosen. Kaffee u. s. w., Regelung des Stuhlgangs. Ausserdem wendet man die allgemeine Behandlung der Anämischen und Chlorotischen an (S. 500). Gerade für diese Fälle haben wir im Extractum fluidum Hydrastis canadensis ein gutes Mittel. Hilft es auch nicht stets, so beobachtet man doch oft augenscheinliches Nachlassen der Blutung nach 2—3wöchigem Gebrauch. Lässt man das Mittel weg, so tritt — als Probe für die Nützlichkeit der Therapie — die Blutung wieder ein. Auch Dysmenorrhoe verschwindet oft bei Gebrauch von Hydrastis. Ausserdem wendet man auch Secale und die Präparate desselben an. Namentlich das frische Secale (Juli bis Januar) wirkt gut. Man giebt Secale am besten in Pillen (5 g zu 60 Pillen) und lässt täglich 4 bis 10 Pillen gebrauchen. Innerlich ist das Ergotinum Denzel nach meinen Beobachtungen das verlässlichste Präparat (3 g zu 150 Wasser täglich 6 bis 8 Esslöffel).

Auch folgendes Secaledecoct wirkt gut: Secalis cornuti recent. pulv. 10,0, Alkohol 10,0, Acidi sulfur. 2,5, Aquae 400,0. Coque ad. reman. 200,0, ne cola, adde Ergotini Denzel 3,0, Syrup. Cinnam. 25,0, M. D. S. umgeschüttelt, täglich dreimal 2 Esslöffel.

Nach dieser Vorschrift stellt Dr. Denzel (Tübingen) eine „Tinctura haemostyptica“ her, die ebenfalls gut wirkt und namentlich vom Magen sehr gut vertragen wird. Man lässt täglich einen oder zwei Esslöffel prophylactisch und auch während der Periode gebrauchen.

Das Extractum fluidum Gossypii, dreimal täglich einen Theelöffel, wirkt, während der protrahirten und starken Menstruation gegeben, oft sehr gut. Da alle diese Mittel keine schädliche Nebenwirkung haben, so wird man reichlichen Gebrauch davon machen können. Man kann auch Extractum Hydrastis, Gossypii und Ergotin verbinden. 20,0 ana der flüssigen Extracte werden im Vacuum inspissirt und mit 5 g Ergotin zu 100 Pillen verarbeitet. Davon sind täglich 6—10 (!) Pillen zu gebrauchen. Auch kalte Abreibungen und Seebäder sind von Erfolg. Der Hautreiz hat guten Einfluss.

Leider aber kommen, wenn auch selten, Fälle bei sehr jungen Mädchen vor, bei denen man mit dieser Behandlung nicht auskommt. Es bleibt nichts anderes übrig, als nach Erschöpfung aller Methoden zu „operiren“. Dauern die Blutungen monatelang an, kommt die Patientin immer mehr herunter, so muss man schliesslich local behandeln.

Wegen der Schmerzen, der psychischen Erregung und der technischen Schwierigkeiten bei unentwickelten Geschlechtsorganen chloroformire ich principiell in solchen Fällen. Ohne Narcose würde man nicht so schonend und nicht so vollständig den Zweck erreichen. Es ist aber dringend zu wünschen, in einer Sitzung fertig zu werden und nicht etwa wiederholt in den kindlichen, engen Genitalien zu manipuliren.

Man kratzt nach rapider Erweiterung den Uterus aus, dabei meist bemerkend, dass eine starke Wulstung der Schleimhaut in diesen Fällen nicht vorhanden ist. Hierauf wird mit *Acidum fluidum carbonicum* ausgeätzt. Diese Therapie kann ich dringend empfehlen. Sie ist das *ultimum refugium* und hat mich noch nicht im Stiche gelassen.

Bei den Fällen von Erschlaffung des Uterus (vgl. S. 502) kann man leichter local behandeln. Nur darf man nicht hoffen, schnell fertig zu werden. Die Auskratzung selbst mit nachfolgender Ausätzung hat oft keinen Erfolg.

Dagegen wirken Glycerin-Tampons günstig. Man lässt die Schleimhaut des Uterus ganz in Ruhe und legt täglich einmal Abends einen Glycerin-Bor-Alauntampon (Glycerin 200, Alaun 10, Borsäure 20) ein. Früh wird der Tampon entfernt, eine sehr heisse Ausspülung (33—36°) hintereinander 4—6 Liter, wird gemacht. Innerlich grosse Dosen der erwähnten *Secalepräparate*.

Erosionen und *Ovula Nabothi* sind zu beseitigen. Die Vereinigung der Einrisse (nach Emmet) hat nach meinen Erfahrungen keinen Einfluss auf Blutungen.

Auch eine Stichelung der *Portio* einige Tage vor dem Eintritt der Menstruation hat öfters guten Erfolg. Die nächste Menstruation verläuft bei abgeschwollenem Uterus und ist deshalb nicht so stark als bei stark hyperämischen Organe.

Manchmal wirkt specifisch die *Apostoli'sche* Methode der elektrischen Ausätzung mit der Kohlenelektrode. Ich möchte aber davor warnen, ohne genaueste Untersuchung des *Cavum uteri* mit dieser Behandlung zu beginnen. Ich habe wiederholt grössere Schleimpolypen bei Frauen aus dem *Cavum uteri* entfernt, die wochenlang erfolglos „elektrisch“ behandelt wurden.

Um eine klimakterische Blutung direct zum Aufhören zu bringen, ist das beste Mittel eine *Liquor ferri-Injection*. Mit der *Braun'schen* Spritze (S. 179) macht man während der Menstruation zwei oder dreimal eine *Injection* von reinem *Liquor ferri*. Innerlich wirkt *Extractum Gossypii* gut.

Handelt es sich um *Menorrhagien* in Folge constitutioneller Krankheiten, so müssen diese behandelt werden.

Im schlimmsten Falle darf auch die Totalexstirpation des Uterus gemacht werden. Ich habe sie auf diese Indication hin nur dreimal ausgeführt. Der Uterus war gross, hatte eine atrophische Schleimhaut, die Höhle war weit. Das Uterusparenchym weiss, blutleer, etwas ödematös mit stark dilatirten Gefässen.

Es ist gewiss richtiger, in solchen Fällen den Uterus als die Ovarien zu entfernen.

Ich habe im dritten Fall absichtlich die Ovarien bei einer Frau von 30 Jahren zurückgelassen. Die Patientin befindet sich seit zwei Jahren ganz vortrefflich.

Dysmenorrhoe.

Früher, zum Theil noch heute, setzte man zur näheren Bezeichnung der Dysmenorrhoe erklärende Adjectiva hinzu, wie *D. spasmodica*: Verlauf der Menstruation mit Krampf- oder Kolikanfällen, *D. inflammatoria*: mit Entzündungserscheinungen, *D. congestiva*: mit bedeutendem Blutverlust bei Plethora, *D. nervina* und *paradoxa*: bei Unmöglichkeit einer handgreiflichen Erklärung, *D. membranacea*: bei schmerzhaftem Abgange von Häuten, *D. ovarica*: bei Oophoritis.

Was die Aetiologie der Dysmenorrhoe anbelangt, so besprach ich S. 204 das Verhältniss zur Anteflexio, S. 272 bei Myomen. Eigenthümlich ist, dass nur höchst selten die Dysmenorrhoe vom Beginn der Menstruation an besteht, und dass auch bei schweren Fällen mitunter eine Menstruation völlig schmerzlos verläuft. Oft können die Patientinnen als Grund eine Erkältung während der Menstruation (Schlittschuhlaufen!), eine Ueberanstrengung (Tanzen) angeben und datiren von da an die Dysmenorrhoe. Manche Patientinnen wissen ganz genau, dass bei Ruhe, z. B. Bettliegen, die Schmerzen ausbleiben, während sie bei geistiger und körperlicher Anstrengung eintreten. Dass geistige Ueberanstrengung zu Dysmenorrhoe führen kann, beweisen die leider so häufigen Fälle, wo Lehrerinnen — namentlich Musiklehrerinnen — durch dysmenorrhoeische Beschwerden allmählich arbeitsunfähig und hysterisch werden.

Auch als Symptom einer Entzündung oder wenigstens einer dauernden Hyperämie kommt Dysmenorrhoe vor. So giebt es viele Fälle, wo nach einem ungünstig verlaufenen Aborte oder nach einer Perimetritis die Menstruation unter grossen Schmerzen verläuft, während sie früher ganz schmerzlos war. Ein sehr stringenter Beweis gegen die Annahme der obstructiven Dysmenorrhoe! In ähnlicher Weise tritt bei Oophoritis und Salpingitis Dysmenorrhoe ein.

Auch bei Retroflexio und Vergrösserung des Uterus findet sich Dysmenorrhoe: der bei der Menstruation anschwellende, völlig im Becken

liegende Uterus hat keinen Platz im Becken, und es müssen deshalb perimetritische Druckschmerzen bei der Raumbeschränkung entstehen.

Die Dysmenorrhoe steigert sich gewöhnlich in der Art, dass im Laufe eines Jahrzehnts die Schmerzen immer mehr zunehmen. In manchem Falle tritt schon tagelang vor der Menstruation Unbehagen ein. Es kommt zu Durchfällen, ein Beweis der Nervenreizung im ganzen Abdomen. Die Schmerzen sind ziehend, verbreiten sich aber auch nach oben und in die Beine. Vielfache reflectorische Symptome, Kopfschmerzen, Magenschmerzen, Intercostalneuralgie werden beobachtet. Die gewöhnlichen hysterischen Beschwerden steigern sich. Oft hören die Beschwerden auf oder lassen wenigstens nach, sobald das Blut abgeht. In vielen Fällen aber dauern die Schmerzen fortwährend, eine Woche lang an, und steigern sich bis zur Heftigkeit einer Gallensteinkolik.

Solche Individuen sind völlig arbeitsunfähig. Die Angst vor den Schmerzen, die Schmerzen selbst, die Erschöpfung nach denselben, die mangelhafte Nahrungsaufnahme, Missbrauch mit Medicamenten, Schlaflosigkeit u. s. w. bewirken eine solche geistige und körperliche Schwäche, dass die Patientin den Eindruck einer Schwerkranken macht. Schliesslich stellen sich Weinkrämpfe und alle Symptome schwerer Hysterie ein.

Eine eigenthümliche Form der Dysmenorrhoe ist der Intermentrualschmerz. Gerade in der Mitte zwischen zwei Perioden, wohl in der Zeit, wo die Abschwellung zu Ende und die Anschwellung beginnt, bestehen 1 bis 2 Tage lang Schmerzen. Auch geht öfters etwas Schleim und wenig Blut ab. Diese Schmerzen erreichen niemals die Intensität einer wirklichen Dysmenorrhoe. Ich fand sie nie ohne deutliche Entzündungserscheinungen der Schleimhaut des Uterus, und fasse sie deshalb als ein Symptom der Endometritis auf.

Behandlung.

Berücksichtigen wir die vielen Formen der Dysmenorrhoe, so ist klar, dass auch die Behandlung eine sehr verschiedene sein muss.

Bei reiner uncomplicirter Dysmenorrhoe junger Mädchen ist die Exploration zunächst gewiss unnöthig. Der Arzt behandelt gleichsam in Instanzen; erst wenn die Erfolglosigkeit einer milden Behandlung bewiesen ist, geht man zu energischen Mitteln über.

Das beliebteste Mittel ist *Extractum fluidum Hydrastis canadensis*. Dreimal täglich einen Theelöffel während der drei Wochen der intermenstruellen Zeit genommen, beseitigt oft definitiv die Dysmenorrhoe. Niemals sah ich schlechte Nebenwirkungen. Im Gegentheil scheint dies Mittel auch als Stomachicum zu wirken. In ähnlicher Weise giebt man Hydrastinin.

Ist die Menstruation dennoch wieder schmerzhaft, so gebe man Suppositorien mit 0,015 Morphium. Oft hilft diese Therapie so, dass zwei- bis dreimal, ja stets die Menstruation normal verläuft.

Gleichzeitig muss die Allgemeinbehandlung und die S. 497 beschriebene Diätetik der Menstruation berücksichtigt werden.

Nützt Alles nicht, so entschliesst man sich zur Localbehandlung.

Man sondirt den Uterus. Eine einmalige Sondirung vor der Menstruation bewirkt oft ganz normalen Verlauf. Wir erklären das so, dass nach der Sondirung der Schleim aus dem Cavum uteri abfliessen kann und factisch abfliesst, dass nunmehr die Schleimhaut sich ausdehnt und das Blut gut nach unten abgeht. In neuerer Zeit hat man auch die Sondirung mit dem elektrischen Strom verbunden und über gute Resultate berichtet.

Sollte trotz dessen wieder Dysmenorrhoe eintreten, so dilatirt man mit Quellmitteln. Ich kann versichern, dass ich dabei ganz ausgezeichnete Resultate habe. Man lässt sich Laminariastifte so dünn wie eine Stricknadel von ca. 2 mm Dicke herstellen. Mit diesen, die man zudem biegen kann, gelingt es leicht, bei Seitenlage in den engsten Uterus hineinzukommen. Sehr selten treten bei so dünnen Stiften Schmerzen ein. Nach 24 Stunden nimmt man einen stärkeren Stift, nach 24 Stunden einen noch stärkeren. Heutzutage verstehen wir die Antisepsis so, dass Infectionen nicht vorkommen dürfen. Sorgfältige Reinigung vor der Manipulation, antiseptische Jodoformgazetamponade nach der Manipulation, werden den aseptischen Verlauf sichern.

Ist der Uterus jetzt so weit, dass der hervorgezogene Stift Fingerdicke hat, so säubert man — wieder in Seitenlage — die Höhle von dem meist massenhaft vorhandenen retentirten Schleim. Sodann stopft man den Uterus — nach meiner Methode S. 173 mit schmalen Jodoformgazestreifen fest aus. Diese bleiben zwei Tage liegen. Dann werden sie noch einmal erneuert. Ist in dieser sorgfältigen Weise der Uterus dilatirt, so bleibt der Uterus weit. Die nächste Menstruation ist vielleicht noch schmerzhaft in Folge der Nervenreizung, dann aber verlaufen die Menstruationen regelmässig ohne Schmerzen.

Absichtlich habe ich die Methode so ausführlich beschrieben, weil sich wirklich durch Ueberhastung, gewaltsames Dilatiren. Zusammendrängen der Manipulationen auf eine Narcose, nicht entfernt soviel erreichen lässt als durch Sorgfalt, Geduld und Ausdauer.

Ob es gerechtfertigt ist, allein wegen Dysmenorrhoe zu castriren, lasse ich dahingestellt sein. Ich kann aber versichern, dass ich manche glückliche Ehefrau und Mutter kenne, der ich von der anderswo vorgeschlagenen Castration energisch abgerathen habe.

Anders liegen die Verhältnisse bei Deflorirten, die gleichzeitig

Gonorrhoe, Oophoritis und vermuthlich Salpingitis haben. In diesen Fällen entschliesst man sich eher zur Operation, um die Arbeitsfähigkeit wieder herzustellen. Ebenso kann bei wachsenden Myomen mit congestiver Dysmenorrhoe die Operation in Frage kommen.

Ist die Dysmenorrhoe ein Sympton der Metritis und Perimetritis, so werden diese Affectionen antiphlogistisch nach gewöhnlichen Regeln behandelt.

Bei dem Intermenstrualschmerz habe ich von antiphlogistischer Behandlung mit Bädern und Brunnen, bei der membranösen Dysmenorrhoe mit lang fortgesetzten Uterusspülungen gute Resultate erzielt. Ich habe auch, um die Schleimhaut gesund zu machen, erfolgreich mit Terpentinöl intrauterin behandelt.

Vicariirende Menstruation.

Erfolgt die regelmässige Blutung nicht aus dem Uterus, sondern aus anderen Organen, z. B. Lunge, Lippen, Nase, Darm, granulirenden Unterschenkelgeschwüren, Hautteleangiectasien u. s. w., so spricht man von Xenomenie oder vicariirender Menstruation.

Es giebt viele etwas anekdotenhafte Beschreibungen. Täuschungen sind gewiss leicht möglich. Einerseits kann z. B. in Folge der durch starkes Nasenbluten eintretenden Anämie die Menstruation wegbleiben. Andererseits besteht Amenorrhoe, und zufällig z. B. bei Phthise kommt es zu Lungenblutungen.

Sichere Fälle sind aber beschrieben, so wurde z. B. ein Mädchen photographirt zur Zeit der vicariirenden Menstruation aus den Lippen und zur intermenstruellen Zeit. In der ersten Zeit waren die Lippen dick gewulstet, sodass der auffallende Unterschied gar nicht zu leugnen ist.

Ob solche Fälle jahrzehntelang beobachtet sind, ist mir nicht bekannt.

Andeutungsweise kommt eine „Wirkung in die Ferne“ bei der Menstruation vor. So giebt es Mädchen, die regelmässig bei der Menstruation eine Herpeseruption auf den Lippen bekommen. Auch sah ich durch die Messung nachzuweisende Anschwellungen der Extremitäten während der Menstruation und Aehnliches.

D. Befruchtung.

Ist bei der Menstruation das Ei aus dem Follikel ausgetreten, so hat die Ovulation stattgefunden.

Die Fimbrien der Tube mit Flimmerepithel bekleidet, erregen eine Art Strudel in der Peritonäalflüssigkeit, welcher alles in der Nähe der Tuben Liegende, also auch das ausgetretene Ei, an die Tube und in

die Tube führt. Ist das Ei in die Tube gelangt, so wird es durch die Flimmerbewegung, in dem engeren Theil der Tube durch Peristaltik, nach dem Uterus hingschafft.

Tritt keine Befruchtung ein, so verschwindet das Ei.

Das zur Befruchtung nothwendige Element, die Samenflüssigkeit: die Spermatozoiden werden beim Coitus in die Scheide ergossen. Ohne alle Mitwirkung seitens der weiblichen Geschlechtsorgane wandern die Spermatozoiden nach allen Seiten hin, also auch nach oben in den Muttermund. Nur wenige kommen vielleicht in den Uterus, aber von diesen wenigen genügt Eins, um das Ei zu befruchten. Die weiblichen Genitalorgane spielen deshalb eine nur passive Rolle bei der Begattung. Ja, in der Chloroformnarcose und in unendlich vielen Fällen ohne Spur einer geschlechtlichen Erregung trat Conception ein. Ist der Muttermund durchgängig, so ist die Form der Portio oder des Muttermundes ziemlich gleichgültig. Es giebt, abgesehen selbstverständlich von der Atresie, keine Form der Portio, welche als Grund der Sterilität beschrieben ist, bei der nicht dennoch Conception eintreten könnte.

Gegen alle Theorien, welche die Aufnahme der Spermatozoiden in den Uterus durch andere Gründe als die Eigenbewegungen der Spermatozoiden zu Stande kommen lassen, hat man die gewichtigsten Einwürfe erhoben. Man kann deshalb diese, oft recht abenteuerlichen Ansichten ad acta legen.

Die Spermatozoiden haben eine sehr lange Lebensfähigkeit: dies ist selbstverständlich, denn in der Frau, bzw. im Uterus leben sie in einer Flüssigkeit von der nämlichen physiologischen Zusammensetzung wie beim Manne. Die Spermatozoiden wandern bis zur Tube, ja bei Thieren fand man sie auf dem Ovarium. Ob die Befruchtung des Eies in der Ampulle der Tube stattfindet, die Spermatozoiden also dem Flimmerstrom entgegen schwimmen oder ob die Spermatozoiden im Uterus zum Ei gelangen, was allerdings wahrscheinlicher ist, bleibt vorläufig unentschieden. Das befruchtete, sich vergrößernde Ei wird mechanisch, durch die geschwellte Schleimhaut gefesselt, es verbindet sich organisch mit der Schleimhaut: Schwangerschaft ist vorhanden.

Das Corpus luteum (vgl. S. 405) in diesem Falle „verum“ genannt, ist grösser, wächst bis zum dritten oder vierten Monat der Schwangerschaft und atrophirt von dieser Zeit an. Diese Atrophie geht aber so langsam vor sich, dass man bei der Obduction einer Wöchnerin das Corpus luteum verum noch stets erkennt.

Ich möchte übrigens behaupten, dass Corpora lutea falsa und vera sich nicht sicher am Präparate unterscheiden lassen. Auch die „Falsa“ findet man oft ausserordentlich gross, namentlich bei Uterusmyomen.

Ist die Schwangerschaft durch die Geburt beendet, so bilden sich im Puerperium allmählich wieder die früheren Verhältnisse aus. Doch bleibt das Gefässsystem der weiblichen Genitalorgane für immer weiter, die Scheide schlaffer und der Uterus dauernd grösser. Auch die Befestigungen sind gelockert.

E. Sterilität¹⁾.

Gegen die gebräuchliche Ansicht von der Sterilität als Folge einer Anteflexio d. h. einer Knickung des Cervicalcanals, einer Stenose des inneren Muttermundes habe ich mich schon ausgesprochen, dagegen wurde S. 394 der Sterilität als Folge der Perimetritis, S. 273 der Fibrome, S. 157 der Enge des äusseren Muttermundes und des sog. Col tapiroide erwähnt und die Methode der Beseitigung dieser pathologischen Zustände beschrieben.

Mindestens ebenso wichtig ist die männliche Sterilität, ohne Zweifel trägt in der überwiegenden Mehrzahl der Fälle der Ehemann die Schuld an der Kinderlosigkeit. Ohne ätiologische Gründe ist bei Männern Azoospermie d. i. Fehlen der Spermatozoiden beobachtet. Andererseits führen Diabetes und namentlich Hodenerkrankungen in Folge von Tripper zu männlicher Sterilität.

Aber auch die Frau ist in manchen Fällen der schuldige Theil; abgesehen von Vaginismus oder Bildungsdefecten kommt es vor, dass durch einen eigenthümlichen Krampf der Vagina die Samenflüssigkeit unmittelbar post coitum oder doch sehr bald wieder ausgestossen wird. Hier liegt der Grund oft in der anfangs zu grossen Enge und vielleicht auch Kürze der Scheide, auch eine besonders enge geradlinige Scheide bei virgineller Retroflexio bewirkt Sterilität durch Raumangel für die Samenflüssigkeit. In solchen Fällen hat man Erfolge dadurch, dass der Coitus more bestiarum vollzogen wird, oder dass sich die Patientin genau in die Sims'sche Seitenlage unmittelbar post coitum legt.

Gewiss wird auch jede Form von Endometritis Grund von Sterilität sein können. Eine geschwürige, atrophische oder mit zähem Schleime bedeckte Uterusschleimhaut wird dem Festsetzen des Eies Schwierigkeiten bereiten. Sicher ist auch, dass nach Beseitigung sehr

¹⁾ **Olshausen**: Mon. f. G. XXX. Volkman's Votr. 67. — **Wernich**: Beitr. z. Geb. u. Gyn. I. Berl. klin. Wochenschr. 1873, p. 103. — **Beigel**: Pathol. Anat. d. weibl. Sterilität, deren Mechanik u. Behandl. 1878. Wien. med. Wochenschr. 1867, No. 47 u. 1873, 12. — **Duncan**: Fecundity, fertility and sterility 1866. Sterilität bei Frauen. Deutsch von S. Hahn, 1884. — **Fehling**: A. f. G. V, XVIII. — **Kehrer**: A. f. G. X. — **Ahlfeld**: A. f. G. XVIII. — **Busch**: Azoospermie. Zeitschr. f. Biol. XVIII. — v. **Grünwald**: A. f. G. VIII, XI. — **Marckwald**: A. f. G. VIII. — **Vedeler**: A. f. G. XVI. — **Winckel**: Deutsche Zeitschr. f. prakt. Med. 1877, 46. — **Küster**: Z. f. G. IV. — **Kisch**: Die Sterilität. Wien 1894, 2. Aufl.

bedeutender Erosionen mit Cervixkatarrh die langersehnte Befruchtung nicht selten eintritt.

Ganz abgesehen aber von mechanischen Gründen der Sterilität ist anzunehmen, dass es, wie Leopold lehrt, Frauen giebt, bei denen viele, und solche, bei denen wenige Ovula ausgestossen werden, dass es demnach sehr fruchtbare und weniger fruchtbare, ja unfruchtbare Frauen giebt. Und in der That stützen manche Beobachtungen der Praxis diese Ansicht. So concipiren manche Frauen leicht und andere wieder schwer, obwohl sich nicht der geringste äussere Grund dafür findet. Eine Frau concipirt bei jedem Coitus, mag er vor oder nach der Menstruation ausgeübt sein, und eine andere concipirt nur in sehr grossen Zwischenräumen. Dass hier auch facultative Schwierigkeiten oft vorliegen, ist ja sicher, aber doch wird die Thatsache sich nicht leugnen lassen. Ausserdem ist grosse Fruchtbarkeit in Familien in weiblicher Linie erblich. Kaum giebt es eine Zwillingsgeburt, bei der sich nicht hereditäre Prädisposition in weiblicher Linie nachweisen liesse. Bekannt ist, dass z. B. auffallend dicke Frauen schwer concipiren. Ja die Beobachtung, dass Fettwerden das vorzeitige Aufhören der Fruchtbarkeit oder die schon vorhandene Sterilität beweist, ist selbst dem Volke geläufig. Es ist dies beim Weibe nicht anders als beim Manne.

Für den Arzt sind diese Patientinnen die unangenehmsten. Hat man Erfolg, tritt Conception ein, so gehört schon viel ungerechtfertigtes Selbstgefühl dazu, seinem Eingriffe den günstigen Verlauf zuzuschreiben. Wer will jemals behaupten, dass nicht auch ohne den Eingriff Conception eingetreten wäre? Muss man aber seiner wissenschaftlichen Ueberzeugung nach von jeder „Kur“ abrathen, so ist durch die Mittheilung des wahren Sachverhalts der Fall oft psychisch sehr falsch behandelt! Durch Stellen einer absolut ungünstigen Prognose kann man Frauen zur Melancholie bringen oder sie Charlatanen in die Hand liefern, die sofort Erfolg versprechen und die unnütze und gefährlichsten „Operationen“ ausführen. Lässt man aber auch nur einen kleinen Hoffnungs-schimmer, so werden diese Worte anders zurechtgelegt und nach Jahr und Tag macht die Patientin dem Arzt die bittersten Vorwürfe, dass das Versprochene nicht eingetreten sei. Die Sehnsucht nach Nachkommenschaft ist so unbesiegbar, dass es Frauen giebt, die jahraus jahrein bei in- und ausländischen Gynäkologen herumreisen und die wunderbarsten Behandlungen erdulden.

Ich kenne eine Dame, die ihren Mann nach Paris citirte, woselbst ein berühmter amerikanischer, jetzt verstorbener Gynäkologe das Sperma des Gatten in den Uterus spritzte! Eine monatelang dauernde, lebens-

gefährliche Peritonitis war die Folge! Das sogenannte Sperma bestand, wie ich mich später überzeugte, allerdings mehr aus Eiter!

Günstiger liegen die Fälle dann, wenn man eine Form der Portio findet, welche das Eindringen der Spermatozoiden erschwert. Oft ist der Muttermund sehr eng, ja die Oeffnung wird durch ein ganz kleines Löchelchen gebildet, welches nicht einmal einen kleinen Sondenknopf passiren lässt. Dabei kann der Uterus völlig normal und der Cervicalcanal weit sein; in solchen Fällen wird durch die Retention des physiologischen Secrets der Cervicalcanal sehr weit, er enthält glasige Massen, die so eingedickt sind, dass man sie nach der Dilatation wie einen festen Gallertklumpen anfassen und entfernen kann.

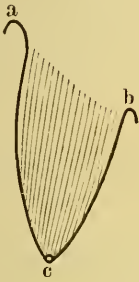
Es ist dies bei sterilen jungen Frauen ein überaus häufiger Befund. Hier ist der enge Muttermund nicht der directe, sondern der indirecte Grund der Sterilität. Die Spermatozoiden können gewiss einpassiren, aber der zähe, mit den Falten des Arbor vitae gleichsam verfilzte Schleim lässt die Spermatozoiden nicht nach oben dringen. Auch ist der Uterus in der Höhle mit zähem Schleim ausgefüllt, welcher wohl das Festsetzen des Eies verhindern kann. Wenn man in diesen Fällen die Seite 157, Fig. 71 und 72 beschriebene kleine und völlig ungefährliche Operation ausführt, so hat man ganz ausgezeichnete Erfolge. Der Schleim kann abgehen, der Uterus wird frei. Legt man nach der Operation noch einen Laminariastift ein, so sieht man beim Hervorziehen, welche grosse Massen Schleim ein solcher Uterus beherbergt.

Ich möchte bemerken, dass mir diese Operation rationeller erscheint, als die grossen bilateralen Incisionen oder die Discission der hinteren Lippe. Physiologisch klappt bei der Nullipara die Portio nicht bis an das Scheidengewölbe! Wird also eine „bilaterale Discission“ von dieser Ausdehnung gemacht, so wird gewiss kein physiologischer Muttermund hergestellt. Und wie häufig sind bei diesen grossen Incisionen schon gefährliche Blutungen vorgekommen! Dies ist bei meiner Methode unmöglich. Ungefährlichkeit aber ist um so eher nothwendig, als man ja sicheren Erfolg nicht versprechen kann.

Es ist gewiss nicht richtig, bei den pathologischen Formen der Portio von „angeborenen“ Fehlern zu sprechen. Bei den Neugeborenen ist der eigentliche physiologische Uterus, die Schleimhaut mit den Drüsen schon vorhanden. Der Muttermund klappt weit. Die Umwandlung geht nun so vor sich, dass die Muscularis mucosae uteri resp. das Uterusparenchym, langsam an Masse zunimmt. Die Schleimhaut folgt nicht in gleicher Weise. Demnach wird die Schleimhaut gleichsam überwuchert und umwuchert. Je mehr sich Muskulatur ansetzt um so mehr stülpt sich die Schleimhaut am Muttermund ein, zieht sich zurück, gelangt in die Tiefe, in das Innere. Die Platten-

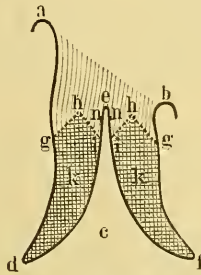
epithelgrenze muss dadurch mehr nach einwärts, aufwärts verlegt werden: die Masse der Portio muss sich gleichsam aufblähen. Bei dieser Umbildung entsteht sowohl die als normal angesehene Form der Portio, als auch eine auffallend dicke, in seltenen Fällen wird die Form der Portio eigenthümlich spitz oder conisch. Niemals findet man die beschriebene Form oder einen engen Muttermund bei dem Fötus oder beim Neugeborenen.

Ist die Portio conisch, rüsselartig — nicht angeboren — sondern während der Pubertätsumwandlung entstanden, so ist dabei wahrscheinlich die Conception erschwert; zwar habe ich mehrere Fälle gesehen, wo ohne Operation auch in solchen Fällen Conception eintrat.



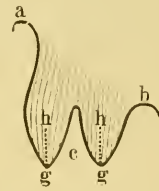
222.

Conische Portio mit Stenose des Orificium externum. Col tapiroide, *a* hinteres, *b* vorderes Scheidengewölbe, *c* Muttermund.



223.

a hinteres, *b* vorderes Scheidengewölbe, *c* der auseinander geklappte Cervicalcanal, *d* hintere, *f* vordere Muttermundlippe, *gh* die horizontalen Schnitte, welche bei *h* rechtwinklig aufeinander treffen, *e* oberes Ende der vorbereitenden, bilateralen Discission, *n* Einstichöffnung beim Nähen, *k* Stücke, welche wegfallen.



224.

Resultat der Operation. *a* hinteres, *b* vorderes Scheidengewölbe, *c* Muttermund, *gh* die vereinigten Wunden. Vgl. Figur 223 *gh* und *ih*.

aber aprioristisch ist doch anzunehmen, dass der weite Weg, den die Spermatozoiden aus dem Fornix vaginae um die ganze Portio herum wandern müssen, schwer zu vollenden ist. Die Operation wird in folgender Weise ausgeführt:

Es wird zunächst mit einer Scheere oder, falls man nicht mit einem Scheerenblatt in den Cervicalcanal eindringen kann, mit einem Messer die Portio nach rechts und links bis ans Scheidengewölbe gespalten (Figur 223 *ce*), sodass beide Hälften der Portio, *d* und *f*, nach vorn und hinten auseinandergeklappt werden können. Diese vorbereitende Spaltung erleichtert sämtliche Operationen an der Portio dadurch, dass man nunmehr alle Schnitte gerade legen kann und nicht im Kreis zu schneiden braucht. Dann schneidet man zuerst aus der unteren Lippe einen Keil aus, indem man die Schnitte *ih* und *gh* ausführt. Dabei ist zu bemerken, dass der Querschnitt, welcher bei *i* über die Innenwand

des Cervix geht, ungefähr $\frac{1}{2}$ cm unter dem Ende *e* der zwei seitlichen vorbereitenden Spaltungen des Cervix verläuft. Dies ist nöthig, damit man bequem die Nadeln ein Stück über dem Wundrande bei *n* einstecken kann. Hat man die Portio halb quer durchtrennt, *ih*, so geht ein Querschnitt von aussen, *g*, dem inneren so entgegen, dass sich beide Schnitte in einem rechten Winkel bei *h* treffen. Nunmehr vereinigt man die Wunde in der Art, dass *ih* an *ig* kommt, somit die Form der Figur 224 entsteht. Dann verfährt man ebenso an der vorderen Lippe. Die nunmehr noch frei bleibenden Wundpartien, welche an beiden Seiten von der bilateralen Discission her restiren, kann man entweder jede für sich vereinigen, oder, was besser ist, so zusammennähen, dass beiderseitig wieder die vordere Lippe an die hintere mit ein bis zwei Heften genäht wird. Dann hat die Portio ihre frühere Form seitlich wieder erlangt und kein Stück Wundfläche befindet sich ohne Schleimhautdeckung frei liegend.

Vor jeder Sterilitätskur muss das Sperma des Mannes untersucht werden. Ist Azoospermie vorhanden, so hat natürlich eine Behandlung der Frau keinen Sinn.

Besteht eiteriger Katarrh der Gebärmutter, so wird dieser behandelt (S. 149 und 168), die Prognose ist aber äusserst ungünstig. Bessere Resultate aber hat man bei acquirirter Sterilität. Findet man Erosionen und Cervicalkatarrh, und ergiebt die Anamnese ein normales Wochenbett, so behandelt man die Erosionen und den Katarrh mit Aetzungen, heissen und adstringirenden Vaginalirrigationen. Oft tritt Conception nach Abschwellung der Portio und Säuberung des Cervicalcanals ein.

Fühlt man die dislocirten Ovarien, so ist durch Massage der Versuch zu machen, die Ovarien an die richtige Stelle zu bringen. Auch dies ist nicht selten von Erfolg gekrönt.

Badekuren beseitigen chronische Entzündungen und haben ausserdem noch einen guten Erfolg: sie entfernen den Ehemann zeitweise von der Frau, dies wirkt in sehr vielen, hier nicht näher zu erörternden Beziehungen ebenfalls günstig zur Beseitigung der Sterilität.

Fünfzehntes Capitel.

Die gonorrhoeischen Erkrankungen der weiblichen Geschlechtsorgane¹⁾.

Die Trippererkrankung der Frau bietet so verschiedene Krankheitsbilder, dass schon mehrfach bei der Schilderung pathologischer Zustände in den vorigen Capiteln der Tripper erwähnt werden musste. Dennoch halte ich es für nöthig, in einem besonderen Capitel alles Das zusammenzufassen, was wir heute über diese Krankheit wissen bezw. für richtig halten.

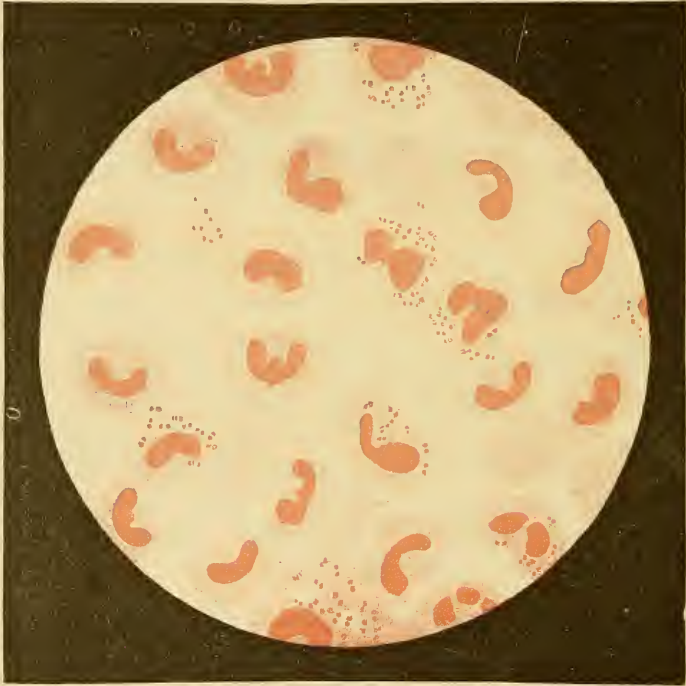
Aetiologie und Anatomie.

Der Tripper entsteht durch Infection mit dem durch Neisser entdeckten Gonokokkus. Fast ausschliesslich ist die Infection die Folge des geschlechtlichen Verkehrs. Doch muss man zugeben, dass auch der nicht gereinigte touchirende Finger, oder ein mit specifischem Eiter beschmutztes, nicht gereinigtes Speculum den Tripper übertragen kann. Einen ganz unzweifelhaften Fall, wo durch Application eines nicht gereinigten Pessariums Tripper übertragen war, habe ich beobachtet. Auch Zufälligkeiten sind nicht ausgeschlossen. Ebenso wie der Tripper auf die Conjunctiva übertragen wird, kann auch an oder in die Vulva

¹⁾ Nöggerath: *Die latente Gonorrhoe u. s. w.* Bonn 1872. A. f. G. XXXII, 322. — Neisser: *Ueber eine der Gonorrhoe eigenthümliche Mikrokokkusform.* Centrallbl. f. d. med. Wiss. 1879, 28. — Idem: Deutsche med. Wochenschr. 1882, p. 279. — Idem: Vierteljahrscr. f. Dermat. u. Syph. XI, p. 486. — Idem: Bresl. ärztl. Zeitschr. 1886, No. 6. — Idem: Deutsch. med. Wochenschr. 1890, 834. — Leistikow: Char.-Annal. VII, p. 750. Berl. klin. Wochenschr. 1882, p. 500. — Pott: Jahrb. f. Kinderheilkd. XIX, 1883, p. 71. — Arning: Vierteljahrscr. f. Dermat. u. Syph. 1883, p. 371. — Kroner: A. f. G. XXV, p. 109. — Fränkel: Deutsche med. Wochenschr. 1885, p. 22. Virch. Arch. 1885, XC, p. 251. — Bumm: *Der Mikroorganismus d. gonorrhoeischen Schleimhaut-Erkrankungen.* Wiesbaden 1887, 2. Aufl. C. f. G. 1891, 448. Deutsche med. Wochenschr. 1887, 49. — Steinschneider: Berl. klin. Wochenschr. 1887, No. 17; 1890, No. 24. — Janowsky: Arch. f. Dermat. u. Syph. XXIII, p. 913. — Finger: *Die Blennorrhoe der Sexualorgane.* Wien 1888. Idem: Arch. f. Dermat. u. Syph. XXVIII, 3, 277. — Säuger: A. f. G. XXV, 126. *Die Tripperansteckung beim weibl. Geschlechte.* Leipzig 1889. — Ebstein: Arch.*f. Dermat. u. Syph. 1891, Ergänzungsheft, p. 3. — Widmark: Arch. f. Kinderheilkd. VII, p. 1. — Martineau: *Leçons cliniques sur la blennorrhagie de la femme.* Paris 1885. — Ernst Wertheim: *ibid.* 484. Arch. f. G. XLII. — Menge: Z. f. G. XXI, 1. — Skutsch: Diss. Jena 1891.

gonokokkenhaltiges Secret befördert werden. Namentlich bei Kindern ist durch Schlafen in einem Bett mit der tripperkranken Mutter, durch Benutzung desselben Waschwassers oder derselben Trockentücher beim Baden die Uebertragung einer gonorrhoeischen Vulvovaginitis beobachtet.

Die Gonokokken bedürfen wie andere Pilze, um sich zu vermehren, einer Nährsubstanz. Die künstliche in Generationen fortgesetzte Züch-



225.

Gonokokken.

Methylviolettpräparat. Vergrößerung 750fach. Immersion. (Nach Eichhorst.)

tung gelingt auf Blutserum des Menschen (Bumm) auf Agar mit Blutserum überstrichen oder versetzt (2 0/0 Agar, 1 0/0 Pepton, 1/2 0/0 Na Cl Wertheim) und auf Harnagar (2 0/0 Agar, 1 0/0 Pept., 1 0/0 normaler Harn. Finger).

Im menschlichen Körper bilden die feuchten Schleimhäute den Nährboden. Bei Plattenepithelien, auch wenn sie feucht sind, bleibt das Wächsthum der Gonokokken oberflächlich. Cylinderepitheldecken aber werden von Gonokokkencolonien bald durchwachsen, schon drei Tage nach der Infection sind Gonokokken im darunter liegenden Bindegewebe angelangt.

So siedeln sich Colonien an in der Harnröhrenschleimhaut, im Mastdarm, in der Conjunctiva, der Cervix- und Uterusschleimhaut, der Tubarschleimhaut und Mundschleimhaut Neugeborener.

Während beim Mann wesentlich die Harnröhre und Blase in Betracht kommen, sind die Verhältnisse bei der Frau viel verwickelter.

Hier kann der ganze Genitaltractus, wie zuerst Nöggerath behauptete, erkranken.

Das Scheidenepithel ist zwar ein Plattenepithel, unterscheidet sich aber von der äusseren Haut, wo der Gonokokkus schon durch Eintrocknen abstirbt, durch die Feuchtigkeit der Oberfläche. Bei jugendlichen Individuen namentlich ist die Innenfläche der Vulva nebst Scheide so weich, feucht und zart, dass der Gonokokkus genügendes Nährmaterial findet. Vor der Defloration hat die Scheide fast den Charakter einer mit Cylinderepithel bedeckten Schleimhaut. Findet man doch z. B. bei Hämatokolpos unmittelbar nach der Operation Cylinderepithel, das nach der Operation bei der Nachbehandlung mit Adstringentien erst in Plattenepithel übergeht. Gelangt also bei der Defloration Trippersecret in die Scheide, so entsteht ein sehr acuter, heftiger Tripper, wegen der günstigen Verhältnisse des Nährbodens.

Dass in der Urethra der Tripper beim Weibe wie beim Manne sitzt, ist altbekannt. Es ist auch festgestellt, dass sich gerade hier, trotz des Fehlens aller Symptome, zu einer Zeit, wo man den Tripper für ausgeheilt hält, noch Gonokokken finden.

Der Tripper der Scheide kommt in acuten Fällen auch bei Frauen vor, die geboren haben, verschwindet aber, namentlich bei Ausspülungen bald. Dann ist die Scheide nur der Ort, wo die von oben kommenden Trippersecrete sich aufhalten. Der Uterus ist gemäss seiner Auskleidung mit Cylinderepithel ein besonders günstiger Nährboden für den Gonokokkus.

Die Gonokokken verbreiten sich hier in verschiedener Weise. Wie es Nöggerath lehrte, kriecht der Process auf der Schleimhaut fort bis in die Tuben, sodass eine Pyosalpinx entsteht. Letztere kann sich sehr schnell ausbilden. Aber die Kokken gelangen auch in die Tiefe. Die Muskulatur wird von ihnen völlig durchsetzt. Wertheim hat in Wien Präparate demonstrirt, bei denen Gonokokkenhaufen überall im Uterusparenchym bis dicht unter dem Peritonäalüberzuge des Uterus lagen. Dabei ist der Uterus schmerzhaft, weich, etwas verdickt. Die Kokken gelangen auch in das Parametrium, sodass es eine Tripperparametritis — in seltenen Fällen, und eine Tripperperimetritis in häufigen Fällen giebt.

Die Perimetritis entsteht sowohl dadurch, dass Eiter direct aus dem Morsus Diaboli in den Beckenraum gelangt, als secundäre Affection nach Pyosalpinx gonorrhoeica, als auch dadurch, dass Gono-

kokken auf dem Lymphwege durch den Uterus hindurch in die Peritonäalhöhle vordringen, dann entstehen perimetritische Verklebungen, Verschluss der Tube: Hydrosalpinx. Beide Arten der Propagation können sich compliciren, sodass auch complicirte Tuben- und Peritonäalaffectionen die Folge sind.

Die Wertheim'schen Präparate der gonorrhöischen parenchymatösen Metritis beweisen die grosse Bedeutung der Infection für die Frau, aber sie beweisen nicht die Unheilbarkeit, sonst müssten Uterusabscesse als Residuen sich öfter finden. Vielmehr scheint der Gonokokkus in diesen tiefen Schichten durch die Resorption weggeschafft zu werden. Dafür spricht auch das baldige Verschwinden der Symptome der Metritis.

Man hat früher eine Mischinfection mit Staphylokokken, Streptokokken und Saprophyten angenommen, um die Eiterungen und Peritonäalaffectionen zu erklären. Dies ist nicht mehr nothwendig. Eines theils ist nachgewiesen, dass gerade bei kräftiger Entwicklung der Gonokokken die anderen Pilzarten verschwinden, anderentheils weiss man, dass der Gonokokkus nicht nur auf Schleimhäuten vegetirt und Eiter bildet, sondern dass dasselbe auch in den tieferen Bindegewebsschichten stattfindet.

Die Metastasen des Gonokokkus in den Gelenken z. B. bei Blennorrhoea neonatorum, im Herzen bei Endocarditis etc. beweisen, dass der Gonokokkus auch auf dem Lymph- und Blutwege weiter befördert wird.

Die Schwangerschaftsauflockerung der Vagina wirkt begünstigend auf das Wachsthum der Gonokokken ein. Indessen findet man nicht bei jeder eitrigen Entzündung der Vagina Schwangerer Tripperpilze, nicht einmal bei jeder „granulirten“ Vagina, nicht einmal immer bei spitzen Condylomen.

Besonders begünstigend für das Gedeihen des Gonokokkus ist die Menstruation. Fast beseitigte Trippereiterungen recrudesciren wieder bei oder nach der Menstruation, sei es wegen der vielen Nährmaterialien (Blutserum am Ende der Menstruation), theils, weil die Therapie zu dieser Zeit meist ausgesetzt wird.

Ebenso liegt in den puerperalen Vorgängen ein begünstigendes Moment für die ascendirende Gonorrhoe. Machen auch viele tripperkranke Frauen ein normales Wochenbett durch, so erlebt man doch nicht minder häufig Fälle, wo es sogar gelingt, die Tripperperimetritis im Puerperium differentiell zu diagnosticiren. So hat z. B. eine Frau, ohne es zu wissen, eine latente, fast symptomlose Gonorrhoe. Das Kind hat eine Blennorrhoe. Plötzlich, trotz aller Antisepsis, tritt am sechsten oder siebenten Tage oder später eine sehr schmerzhaft Perimetritis und Metritis ein. Das Fieber ist meist gering, nur bis 39°,

aber die Symptome halten viel länger an, als bei leichten infectiösen Erkrankungen anderer Art.

Ich habe in einem solchen Falle schon sechs Wochen post partum eine zwei Finger dicke gonorrhoeische Pyosalpinx bei der Operation entfernt. Auch kann die Entzündung rein perimetritischer Natur sein, sodass später Hydrosalpinx als Retentionscyste zurückbleibt.

Einige Autoren nahmen auch an, dass ein latenter, abgeschwächter Tripper des Mannes einen latenten, abgeschwächten Tripper bei der Frau erzeugt, ein acuter Tripper aber einen acuten. Dafür sprach der grosse Unterschied in der Schwere der Fälle. Für diese Annahme fehlen die Beweise, dagegen steht fest, dass ein abgeschwächter Tripper den acuten erzeugen kann. Mit der graduell verschiedenen Virulenz kann man schliesslich Alles erklären.

Richtiger ist es wohl, verschiedene individuelle Disposition anzunehmen. Sieht man doch überhaupt keine Krankheit, die stets bei jedem Individuum eine gleiche Intensität besitzt. Jedenfalls giebt es Gründe für das Aufflackern eines latent gewordenen Trippers, so z. B. das Trauma und die Hyperämie eines häufigen Coitus, ferner die Superinfection bei neuem Import frischer Gonokokken. Andererseits wird die mehr trockene Vagina einer Multipara eine vaginale Gonorrhoe nicht zu Stande kommen lassen, während im Cervix die Gonokokken sich im günstigen Nährboden lange Zeit halten. Dort hat man selbst unmittelbar nach „erfolgreicher“ Kur noch in 10% der Fälle Gonokokken gefunden.

Wenn nach fieberhaften schweren Erkrankungen oft die Gonokokken verschwinden, so erklärt sich das dadurch, dass die geeignetste Temperatur, bei der die Gonokokken gedeihen, 36° ist, während schon bei 39° die Vermehrung abnimmt. Deshalb gelingt auch die Uebertragung der Gonorrhoe auf Thiere mit höherer Eigentemperatur nicht.

Symptome und Verlauf.

Sobald bei dem unreinen Coitus die Gonokokken (namentlich bei Defloration) in die Scheide gelangen, tritt eine acute Entzündung der Urethra, der Scheide und des Uterus ein. Es kommt zur Production von massenhaftem Eiter. Die Scheide wird hochroth, Gruppen von geschwollenen Papillarkörpern sind zu fühlen und im Speculum zu sehen. Die Untersuchung ist schmerzhaft. Der Coitus ist wegen Schmerzhaftigkeit fast unmöglich. Die Vulva wird durch den Eiterabfluss angeätzt. Bleibt der Zustand lange unbehandelt, so entstehen zwischen den Schamlippen Geschwüre. Der Eiter gelangt in die Urethra, es entsteht eine Urethritis, das Harnlassen wird schmerzhaft. Die grösseren Eitermengen dienen auch anderen Bacterien als Nährboden. Jedoch ist sicher, dass, so lange reichlich Gonokokken in einem

Eiter vorhanden sind, andere Bacterien, obgleich dieselben reichlich Gelegenheit hätten, dem Eiter sich beizumischen, nur höchst selten vorkommen.

Erst mit dem Ablauf des acuten gonorrhöischen Processes und dem allmählichen Schwinden der Gonokokken stellen sich andere Bacterien in reichlicher Zahl ein. Wir wissen dasselbe vom Tubeneiter, in dem auch meist eine Spezie von Kokken vorherrscht.

Im Verlauf der Erkrankung kann es zu einer Vereiterung der Bartholin'schen Drüse kommen. Wegen der Nähe der äusseren Haut kann auch eine Streptokokkeninfection phlegmonöser oder erysipelatöser Art sich compliciren, sodass grosse Abscesse entstehen.

Dabei schwillt die betreffende Schamlippe stark an, wird roth, schmerzhaft, unter fieberhaftem Verlauf bildet sich ein bis faustgrosser Abscess. Die Kranke kann nicht gehen und die Beine nicht aneinanderlegen.

Auch findet man nicht selten paravaginale Abscesse, so z. B. zwischen Mastdarm und Scheide. Kann man auch hier einen periproctitischen Process annehmen, so muss man doch bei Abscessen an der vorderen Wand in der Nähe der Harnröhre einen gonorrhöischen Ursprung vermuthen. Bacteriologische Untersuchungen dieser perirethralen Abscesse fehlen noch.

Wird trotz des Trippers der Coitus forcirt, oder tritt die Menstruation gerade bei floridem Tripper ein, so gelangen die Gonokokken leicht in die Uterushöhle. Dasselbe kann durch eine unvorsichtige Intrauterinbehandlung bewirkt werden. Zum Beweise der Bethheiligung des Uterusparenchyms an der Krankheit wird der Uterus druckempfindlich, oft deutlich vergrössert und weich. Wehenartige Schmerzen treten ein. Das Pelveoperitonäum wird schmerzhaft. Diese klinisch seit lange bekannte Thatsache erklärt sich durch Ein- und Durchwandern der Gonokokken durch den Uterus, wie es Wertheim zuerst zeigte.

Auch entsteht, wie schon Nöggerath annahm, durch Fortkriechen des Processes auf der Schleimhaut des Uterus eine eitrig Salpingitis. Der Tubeninhalt ist vermehrt, Eiter erfüllt das Lumen. Der Eiter kann aus dem Orificium abdominale der Tube heraustreten, sei es durch ein Trauma (Coitus, körperliche Anstrengung), sei es durch zunehmenden Innendruck in der durch den Eiter gedehnten Tube.

Der in den Peritonäalraum gelangende Eiter hat eine circumscripte Peritonitis in der Nähe des Tubenostiums zur Folge. Daran theiligt sich das Ovarium und der benachbarte Theil des Lig. latum und das Pelveoperitonäum.

Die Gonokokkenperitonitis verläuft meist unter geringem Fieber,

aber mit grosser Schmerzhaftigkeit. Es fehlt ihr der Charakter der Progredienz. Das Sensorium bleibt frei.

Eine bestimmte Differentialdiagnose der Streptokokkeninfection ist im Puerperium gewiss in vielen Fällen zu stellen.

Die von den Tuben ausgehenden Affectionen bei tripperkranken Frauen haben eine verschiedene Bedeutung. Oft dauert das acute Stadium zwar nur kurze Zeit, aber dennoch tritt eine völlige Ausheilung kaum ein. Gerade hier gewährt der Verlauf ein pathognomonisches diagnostisches Zeichen: die häufigen Recidive und das Wechseln der Schmerzen und der Exsudatbildung von einer Seite nach der andern. Wo ein Tropfen Eiter aus der gedehnten Tube sich herausdrängt oder durch Druck herausgepresst wird, wirkt er infectiös. So entsteht einmal rechts, einmal links eine Entzündung. Man sollte meinen, dass darin eine Art Heilung liegen müsste. Denn die Entzündungen, in Adhäsionsbildung endigend, verschliessen am Ende die Tubenmündung. Damit ist gewiss mitunter die Möglichkeit neuer Peritonitiden verschwunden. Dies mag richtig sein. Aber die Beschwerden sind nichts weniger als verschwunden. Denn nunmehr dehnt der Tubeninhalte die Tube aus. Die Tube büst ihre charakteristische Schlängelung ein, sie wird ein darmähnlicher, fingerdicker und fingerlanger Schlauch. Die Tubenwandung verdickt sich sowohl im interstitiellen Theil, es entstehen weissliche Anschwellungen am Uterus, wie kleine Myome, als auch im abdominellen Theil in Form der Salpingitis nodosa. Die Entzündung des Peritonäums, die früher durch directen Eiterausfluss eintrat, wird nun durch Fortleitung der Entzündung durch die Tubenwandung vermittelt. Das Ovarium theilhaftig sich an der Entzündung. Abscesse können in ihm, sowie zwischen den Platten des Ligamentum latum entstehen. Schliesslich findet man bis faustgrosse Conglomeratgeschwülste.

Dabei wird oft die Menstruation ganz exquisit schmerzhaft, auch ohne die Menstruation bestehen fortwährend Schmerzen. Die kleinste Anstrengung bestraft sich durch Recidive. Von Zeit zu Zeit treten wirklich fieberhafte ja lebensgefährliche Pelveoperitonitiden ein, weil aus der Gonokokkeninfection später eine Mischinfection geworden ist. Selbst *Bacterium coli* kann bei Adhäsionen am Darm in die Exsudate gelangen. Der Gemüthszustand leidet. Neurasthenie, Hysterie, factische und eingebildete Schmerzen schwächen den Organismus. Ein bis zur Ehe blühendes Mädchen wird in wenigen Jahren zu einer nervösen, hysterischen körperlich herabgekommenen Frau.

Es ist eine bekante Thatsache, dass die Sterilität der Ehe in engem Causalconnex mit dem Tripper steht. Hat der Ehemann eine beiderseitige Hoden- bzw. Nebenhodenerkrankung durchgemacht, so producirt der kranke Hoden keine befruchtungsfähigen Spermatozoiden.

Es ist deshalb in jedem Falle von Sterilität der Ehe nothwendig, zunächst das Semen des Mannes zu untersuchen. Im Urin eines solchen Mannes sieht man nicht selten die sog. Tripperfäden, dünne weissliche, im Urin flottirende, aufgerollte Schleimmassen, in denen man Harnröhrenepithelien und Gonokokken nachweisen kann. Im Semen sieht man bei der mikroskopischen Untersuchung oft absolut keine Spermatozoiden (Azoospermie) oder nur auffallend wenige, auffallend wenig bewegliche, nicht ganz regelmässig geformte.

Bei der Frau sind es ebenfalls erst secundäre Affectionen, welche Sterilität bewirken. Trotz eines floriden und eines chronischen Trippers kann eine Frau concipiren. Sind aber die Tuben krank, so bestehen mechanische Conceptionshindernisse. Auch diese Fälle sind, wie ich ausdrücklich hervorheben möchte, nicht absolut aussichtslos. Man irrt sich ebenso oft mit der guten als mit der schlechten Prognose bezüglich der Sterilität. Ich habe Notizen über eine ganze Reihe von Fällen, wo beiderseitig ein auf gonorrhöische Infection zurückzuführendes Exsudat bestand und bei denen dennoch nach Jahren ein Kind geboren wurde.

Die Thatsache aber, dass die Gonorrhoe Sterilität macht, wird am besten durch die Sterilität der *Puellae publicae* beleuchtet. Nach den Zusammenstellungen, die ich mir aus fremden und eigenen Beobachtungen machte, sind $\frac{3}{5}$ aller *Puellae publicae* steril. Es ist kein Zweifel, dass der Tripper die häufigste Ursache dieser Sterilität ist. Allerdings entfällt ein nicht geringer Procentsatz auf die Nachkrankheiten, die sich an ungeschickt und unsachgemäss ausgeführte Abtreibungen der Frucht anschliessen.

Der *Urethritis* wurde schon vor Jahrzehnten eine pathognomonische Bedeutung für den Tripper der Frau zugesprochen. Man drückte bei der Untersuchung die Urethra gegen die Symphyse und beobachtete dabei das *Orificium urethrae*. Empfund die Frau dabei Schmerzen, fühlte man die Urethra dicker als gewöhnlich, quoll aus dem *Orificium urethrae* Eiter aus, so bewiesen diese Zeichen, sowie die spontanen Schmerzen und das Brennen beim Urinlassen, den Tripper.

In der That müssen wir die Bedeutung dieses Zeichens für die Diagnose auch heute noch anerkennen. Doch giebt es auch hier ein symptomemachendes acutes und ein symptomloses chronisches Stadium. Das acute Stadium geht bald, auch ohne jede Therapie, vorüber. Dennoch kann man, übrigens ohne dass die Patientin sich nur im geringsten für krank hält, oft noch jahrelang etwas Eiter aus dem *Orificium urethrae* ausdrücken, oder mit dem Löffel und der Platinöse Gonokokken aus der Harnröhre hervorholen.

Man muss dabei vorsichtig das *Orificium urethrae* vor der diagno-

stischen Manipulation säubern, um sicher zu sein, dass der Eiter wirklich der Urethra entstammt. Denn neben dem Orificium externum urethrae befinden sich kleine Krypten, welche ebenfalls Eiter ausdrücken lassen. Diese Krypten sind manchmal als kleine Anschwellungen von 2 bis 3 mm Durchmesser zu sehen und zu fühlen.

Schon Siegmund beschrieb (Wien. med. Wochenschr. 1852, No. 11) den Eiter als „weisslich, mattgrau, gelblich, dünnflüssig, oft molkenähnlich“. Dies bezieht sich mehr auf den chronischen Zustand, bei der acuten Urethritis ist der Eiter gelb, rahmartig.

Das Endresultat dieser Urethritis ist eine granuläre, eine chronisch diffuse Urethritis.

Selten kommt es zu einer wirklichen Cystitis, wenn auch von den Patientinnen und ihren Aerzten oft die eben erwähnten Schmerzen beim Urinlassen kurzweg als „Blasenkatarrh“ gedeutet werden. Es ist nicht unmöglich, dass bei der Schwellung der Urethraschleimhaut oder der entzündlichen Durchfeuchtung des Sphincter bei intensiver Entzündung der Abschluss nach der Blase zu nicht gut functionirt. Dann wird bei liegender Frau Eiter in die Blase fließen können. Auch beim Coitus wird wohl die Urethra gegen die Symphyse gedrückt und dabei Eiter in die Blase befördert. Die meisten Cystitiden¹⁾ bei Gonorrhoe entstehen wegen der Unsauberkeit der Vulva durch Mischinfection. Es giebt aber auch rein gonorrhoeische nur durch Gonokokken erzeugte Cystitisfälle.

Eine Thatsache ist es, dass bei manchen Frauen trotz jeder Behandlung der Tripper immer wieder von Zeit zu Zeit den Charakter des acuten Trippers annimmt. Man behandelt z. B. drei Wochen lang auf das Sorgfältigste. Jede Secretion hört auf, ja man findet selbst bei mehreren dem Cervix und der Harnröhre entnommenen Proben keine Gonokokken mehr. Und nach einer Woche kommt dieselbe Frau wieder mit einem floriden Tripper! Die Vagina ist wieder schmerzhaft, geschwollen und voll gelben, rahmartigen Eiters! Man könnte sich dies in verschiedener Weise erklären: z. B. dadurch, dass ja in der Harnröhre und im Cervicalcanal Gonokokken nachweislich lange zurückbleiben, oder dass auch die Uterushöhle von neuem das Secret lieferte. Wäre auch der Uterus erfolgreich behandelt, so könnte ja aus den Tuben Eiter nach unten fließen. Und wäre diese „Reinfection“ unwahrscheinlich, so könnte ja der Ehemann sich seinen Tripper conservirt haben und die Frau immer von neuem anstecken: Superinfection. Ist aber auch der Mann sicher gonokokkenfrei, so wäre

1) Barlow: Arch. f. Dermat. u. Syph. 1893.

auch dieser Modus der Infection nicht anzunehmen. Meines Erachtens sind weit hergeholte Erklärungen nicht nöthig. Die Verzweigungen der Cervicaldrüsen gehen so tief in das Gewebe hinein, dass keine Therapie überhaupt mit irgend einem Medicament in jede Bucht, in jeden Recessus, in alle Ecken und Enden der Drüsen hineingelangen kann. Dass hier lebensfähige Gonokokken, ohne eine specifische eitrige Entzündung zu unterhalten, liegen bleiben, ist zweifellos. Finden wir doch in anscheinend völlig normalem, rein physiologischem, glasigem Cervixsecret nicht selten massenhaft Gonokokken.

Fast immer treten die Recrudescirungen des Trippers dann ein, wenn man den Coitus wieder erlaubt hat, oder wenn die Menstruation eintrat. Die menstruelle Auflockerung oder die Hyperämie in Folge des Orgasmus und der mechanischen Reizung bewirkt zunächst eine grössere Durchfeuchtung und Erweichung des Vaginalepithels. Ist dieses Zwischenglied in den Vorgängen vorhanden, dann werden die Gonokokken ein Wachsthum entfalten können, was früher in der durch Adstringentien gegerbten, trocknen, festen Scheide kurz nach der Behandlung unmöglich war.

Ein besonderes Interesse nimmt die Vulvovaginitis der kleinen Kinder in Anspruch. Man kannte schon lange die hartnäckigen Formen dieser Entzündung, wusste sie aber nur als Zeichen der Scrophulose zu deuten. Pott, Ebstein, Steinschneider, Skutsch und Andere wiesen nach, dass es sich hier um Tripperinfection handelt. Wiederholt wurden Gonokokken im Secret gefunden. Auch wurde die Aetiologie dadurch klar, dass die Eltern solcher Kinder an Tripper litten, dass z. B. ein solches Kind mit der tripperkranken Mutter oder mit tripperkranken Geschwistern in einem Bett schlief, dass das gleiche Bad, Waschwasser, Trockentücher u. s. w. benutzt waren. Schon oben wies ich darauf hin, dass bei Kindern die Weichheit und Feuchtigkeit der Genitalien günstige Verhältnisse für die Gonokokkenentwicklung darbietet, dass somit die Gonokokken hier wachsen und das Epithel durchbrechen können, während die an den nämlichen Ort bei alten Frauen gelangenden Gonokokken einen Nährboden nicht finden würden.

Man hat sogar gemeint, ohne bisher genügende Beweise beizubringen, dass diese gonorrhöische Erkrankungen bei Kindern nach oben aufsteigen und zu einer Salpingitis und Peritonitis führen könnten.

Besonders wichtig für die Entstehung der Tubeneriterungen ist die moderne locale Therapie. Die Dermatologen liefern oft Fälle von Pyosalpinx für die Frauenkliniken. Die Intrauterintherapie führt leicht zu einem Uebergreifen der Gonorrhoe auf die Uterushöhle, das Uterusparenchym und die Tube.

Diagnose.

Die Diagnose wird aus der Anamnese, den Symptomen und dem directen Nachweis der Gonokokken gestellt.

Giebt der Ehemann zu, Tripper gehabt zu haben, oder weiss es die Patientin, dass der Mann genitalkrank ist, so ist dieser Umstand natürlich wichtig. Die charakteristischen Symptome: plötzlich beim Beginn der Ehe eintretender starker Ausfluss, Schmerzen, Unmöglichkeit der Cohabitation, Brennen beim Urinlassen, Symptome des Blasenkatarrhs sind ebenfalls kaum anders als durch gonorrhoeische Infection zu deuten. Erinnert sich namentlich eine Frau an diesen Symptomencomplex noch nach Jahren, so muss die Erkrankung heftig gewesen sein. Unbedeutende Beschwerden wären längst vergessen.

In allen, sowohl acuten wie chronischen Fällen, ist es unbedingt nothwendig, den sicheren Beweis durch das Auffinden der Gonokokken zu liefern. Alle anamnestischen Feststellungen sind unsicher. Ein Arzt, dem die für das Glück zweier Menschen so unendlich wichtige Frage vorgelegt wird, ob ein gonorrhoeisch gewesener Mann heirathen darf oder nicht, muss höchst gewissenhaft mikroskopisch untersuchen. Das Anfühlen und Ansehen des Penis und des Hemdes, das Drücken an der Wurzel des Penis, wie es leider noch so manchen Aerzten genügend erscheint, beweist eine geradezu verbrecherische Gleichgültigkeit gegen das Wohl der Nebenmenschen. Ja in gerichtsarztlichen Fällen wird ohne den Nachweis der specifischen Infectionsträger ein Ausspruch unberücksichtigt bleiben müssen.

Methoden, die Gonokokken nachzuweisen, sind mehrere empfohlen. Wichtig ist, die Präparate schnell und ohne Schwierigkeit anfertigen zu können. Zu dem Zwecke wird ein kleines Tröpfchen fraglichen Secrets auf einem Objectträger dünn vertheilt und über Spiritus angetrocknet, sodann lässt man eine Lösung von Methylenblau oder Fuchsin, ersteres etwas länger, letzteres etwas kürzere Zeit auf das Präparat einwirken. Man spült mit Wasser ab, trocknet wiederum, bringt auf das Object direct einen Tropfen Oel und untersucht mit der Immersionslinse. Für die meisten Fälle wird diese Methode genügen. Wichtig ist, dass man nicht etwa hier und da einen Diplokokkus sieht, sondern dass diese Diplokokken zu Haufen, gruppenweise entweder in den Zellen selbst oder zwischen den Zellen, dicht beieinander liegen. Gerade diese Diplokokkenhaufen sind für die Diagnose entscheidend. Bei frischem Tripper ist die Herstellung beweisender Präparate sehr einfach.

Schwieriger ist die Entscheidung bei altem sog. latentem Tripper. Hier würde ein einzelner Diplokokkus nicht beweisend sein. Man hat

deshalb nach besonderen Farbenreactionen der Gonokokken gesucht und als entscheidend die Gram'sche Methode der Färbung empfohlen. Auf das getrocknete Untersuchungsobject wirkt Anilingentianaviolett 30 Minuten ein. Durch Abspülung wird der Farbstoff entfernt, und eine Jodjodkalilösung befeuchtet 5 Minuten lang das Object. Nachdem hierauf das Präparat in Alkohol völlig entfärbt ist, wird der Alkohol wiederum mit Wasser abgespült, das Präparat getrocknet und mit Bismarckbraun oder noch besser mit verdünnter Löffler'scher Methylenblaulösung gefärbt. Thatsächlich ist dieses Nachfärben besser, obgleich man von vornherein vermuthen sollte, dass der Contrast von Braun und Violett deutlicher wäre wie Hellblau und Violett.

Entscheidend ist in Fällen, wo Klarheit unbedingt geschaffen werden muss, das Culturverfahren von Wertheim (vgl. S. 516). Ich hörte von einem gonorrhoeischen Arzte, dass er viele Impfungen mit seinem Urethralsecrete auf die Cornea von Kaninchen gemacht habe, ohne Erfolg. Er hielt sich deshalb für gesund und hatte trotzdem die Frau inficirt. Die Untersuchung des Mannes, von einem geübten Dermatologen wegen der Urethritis posterior gemacht, ergab einen gonorrhoeischen Herd.

Behandlung.

Die gonorrhoeische Erkrankung der Frau ist so überaus hartnäckig, dass man wirklich die Frage nach der Heilbarkeit aufwerfen muss. Absolut zu leugnen ist die Heilbarkeit natürlich nicht, denn auch an anderen Orten, z. B. der Conjunctiva, wird Tripper geheilt. Die Schwierigkeit, weshalb gerade die Gonorrhoe der weiblichen Genitalien so schwer definitiv zu beseitigen ist, liegt darin, dass die gonorrhoeische Erkrankung in Gegenden dringt, wohin der Arzt mit seinen Manipulationen nicht gelangt.

Spielte sich der ganze Process oberflächlich ab, so wäre eine starke Aetzung sicher im Stande, mit der oberflächlichen Schleimhautpartie auch die Organismen, welche auf und in der Schleimhaut sich befinden, zu vernichten. Da aber die Gonokokken auch in der Tiefe liegen, in den Drüsen selbst, in den Interstitien der Drüsenepithelien, in den Zellen selbst, ja in der Muscularis, so wird eine starke Aetzung, die zu Coagulation, Necrose, Schorfbildung der obersten Partien führt, geradezu schädlich oder wenigstens erfolglos sein. So hat auch die Erfahrung gezeigt, dass die stärksten Aetzungen die Recidive des Trippers nicht verhüten können. Alle stark ätzenden, nicht in die Tiefe dringenden, coagulirenden Mittel sind also auszuschliessen.

Es giebt nun kaum ein Adstringens oder Antisepticum, das nicht im Laufe der letzten Jahre bei der Tripperbehandlung empfohlen und angewendet wurde. Auch ich habe unzählige Versuche gemacht, glaube aber jetzt, dass die Resultate mit allen Mitteln ungefähr die gleichen

sind, d. h. schnell gelingt es, die Symptome des acuten Trippers zu beseitigen, enorm schwer aber ist es und vielleicht unmöglich, durch eine Therapie den chronischen Tripper völlig zu heilen.

Beim acuten Tripper ist es gleichgültig, mit welchen Mitteln man spült, wenn nur der Eiter gut und oft entfernt wird. Ohne Zweifel ist die schwache Silberlösung (Arg. nitr. 1 : 2000) das beste antigonorrhöische Mittel. Aber die Nothwendigkeit grosse Quantitäten zu verschreiben, wo die Lösung nicht selbst angefertigt werden kann, erschwert die Silberbehandlung, namentlich in der ärmeren Praxis. Ich habe nach vielen Versuchen als gutes Mittel die Chlorzinkbehandlung ausprobiert. Verschreibt man Chlorzink und Wasser ana 150,0 und lässt man davon 20 Gramm zu einem Liter Wasser zusetzen, so hat man eine einprocentige Lösung. Mit dieser wird zweimal täglich, liegend unter sehr geringem Wasserdruck gespült. Die Kranke muss nach der Spülung, damit die Reste der Lösung in der Vagina bleiben, noch $\frac{1}{2}$ Stunde auf dem Rücken liegen bleiben. 300 Gramm genügen also zu 14 Ausspülungen bezw. einer Woche. Es ist mit Sicherheit zu behaupten, dass nunmehr der acute Tripper verschwunden ist. Da er aber nicht selten schon nach der nächsten Menstruation wieder auftritt, so verordne ich noch Folgendes: bis zur nächsten Menstruation werden die täglichen zweimaligen Spülungen entweder mit Sublimatlösung 1 : 2000, oder Liquor Aluminiumi acetici 100:1000 fortgesetzt. Während der Menstruation, solange bis wieder das Spülwasser völlig klar abfließt, wird noch einmal die Chlorzinklösung verbraucht. Hier vor allem gilt die Verordnung: die Spülung ist desto wirksamer, je langsamer das Wasser fließt! Das Chlorzink wirkt jedenfalls dadurch, dass der Nährboden in einer für das Wachsthum der Kokken ungünstigen Weise verändert wird.

Bei dieser einfachen Methode habe ich die besten Resultate gehabt. Freilich wäre es voreilig, zu behaupten, dass die Patientinnen, die sich für geheilt halten, weil alle Symptome fehlen, auch wirklich geheilt sind. Meist bleibt eine ziemlich starke Epitheldesquamation der Scheide und eine vermehrte Secretion der Uterusschleimhaut noch einige Monate zurück. Der Scheideninhalt ist aber fester käsiger, weisser Schleim, der Eiter fehlt völlig. Der Cervixschleim ist glasig. Ob in dem anscheinend normalen Cervixschleim noch Gonokokken vorhanden sind oder nicht, kann nur durch sorgfältige mikroskopische Untersuchung entschieden werden. Jedenfalls aber ist eine Patientin wohl dann als geheilt anzusehen, wenn jahrelang keine Symptome mehr sich zeigen. Man entlässt die Patientin mit der Weisung, die einmal angewendete Kur event. wieder zu gebrauchen, überhaupt bei jedem Ausfluss von neuem mit Chlorzink zu spülen.

Nun kommen aber auch Frauen zum Arzt, die wiederholt von verschiedenen Autoritäten auf diesem Gebiete behandelt sind, die durch

fortwährende Recidive gequält, den dringenden Wunsch haben: endlich einmal das lästige Uebel ganz los zu werden.

Hier handelt es sich zunächst um die Frage, was ist individuell der Grund der Recidive? Dass auch der Mann schuldig sein kann ist nicht zu leugnen. Es muss also zunächst darüber Sicherheit herrschen, dass nicht etwa neue acute Infectionen von aussen kommen. Ist dies auszuschliessen, so verspreche man nicht mehr als man halten kann. Eines theils ist ein jahrelanges Leiden nicht durch eine Schnellkur mit Auskratzung und Ausätzen zu beseitigen, andernteils behält der Uterus doch seine Schleimhaut, die einmal ernstlich erkrankt, eher eine neue Entzündung acquiriren wird, als dass sie die Disposition dazu verliert. Wie man durch Heilung eines Lungenkatarrhs oder einer Pneumonie den Menschen nicht immun gegen jede spätere Lungenaffection macht, so wird man auch durch Beseitigung einer Endometritis nicht für die Lebenszeit eine ewige Gesundheit garantiren können.

Ich behandle in diesen Fällen folgendermaassen: die Kranke muss zu Bett liegen. In der Seitenlage wird die Portio blossgelegt und auswendig und inwendig sorgfältig von allem Schleim gereinigt. Hierauf wird ein weicher, sich an- und einschmiegender, 3 cm breiter Gazestreifen in Argentumnitricumlösung 1:100 getaucht, so fest und so tief als möglich in den Cervix eingeführt. Namentlich nach den Seiten zu, wo oft Buchten im Cervix sich finden, wird der Streifen fest eingedrückt; sodann wird ein ebensolcher Streifen in die Scheide um die Portio herumgestopft. Dazu brauche ich das in Fig. 88, S. 177 abgebildete glatte, dünne Stäbchen. Die Scheide selbst wird mit in die Argentumlösung getauchter Watte ziemlich stark und fest dilatirend ausgestopft. Dieser „Verband“ wird wenigstens eine Woche lang täglich mit grosser Sorgfalt bei der im Bett liegenden Kranken erneuert. Sodann wird eine Pause von einigen Tagen gemacht, welche zu Chlorzinkspülungen benutzt wird. Die ganze Procedur wird nochmals durchgeführt.

Ist die Uterushöhle erkrankt, so wird erst die eben beschriebene Behandlung einmal durchgeführt. Dann dilatire ich den Uterus mit einem Tupelostifte. Von dem beim Hervorholen anhaftenden Schleime werden eine ganze Anzahl Präparate gemacht. Auch die Uterushöhle wird ebenso mit Gazestreifen in Argentumlösung getaucht ausgestopft. Nachdem dies circa 6 Mal wiederholt ist, wird der Uterus mit schwächeren Argentumlösungen mit gläsernem Katheter (vgl. S. 88, Figur 33) eine Woche lang ausgespült. Als Beendigung der Kur spült die Patientin noch einige Wochen lang mit einem Desinficiens die Vagina aus.

Alle diese Spülungen sind mit sehr heissem Wasser zu machen und wenigstens 4 Wochen lang fortzusetzen. Bei der grossen Bedeutung der Krankheit fällt die Mühe täglicher zweimaliger Spülungen nicht ins

Gewicht. Gerade die langfortgesetzten heissen Spülungen von jedesmal 3 Litern haben mir vortreffliche Resultate gegeben. Schon oben erwähnte ich, dass bei Temperaturen von 39° Celsius der Gonokokkus nicht gedeiht. Wenn demnach täglich zweimal noch heissere Flüssigkeit wiederholt, lange Zeit bei chronischem oder ausheilendem Tripper gebraucht wird, so wird gewiss die Hitze ebenso wirken wie das Medicament.

Man beobachtet nicht selten, dass die heissen Irrigationen auffallend schnell Erosionen und Exsudationen beseitigen. Schon Emmet hat gerade darauf hingewiesen. Es ist nicht unwahrscheinlich, dass bei dem zweifellosen Zusammenhang mancher Erosion und namentlich mancher Exsudation mit Gonorrhoe der heilende Einfluss der heissen Irrigation anders erklärt werden muss als bisher. Vielleicht ist es nicht die Wirkung auf Gefässe und Resorption, sondern die Vegetationsbeschränkung der Gonokokken, welche die guten Erfolge der heissen Irrigationen bedingt.

Diese Therapie hat sich mir nach langen Versuchen als die beste bewährt. Die Calomel-, Ichthyol-, reine Sublimat-, Carbol-, Alaun- oder Salicylbehandlung gab nicht so gute Resultate.

Freilich muss ich zugeben, dass auch nach dieser so sorgfältig durchgeführten Behandlung Recidive eintraten und dass, wenn auch bei zwei oder drei Untersuchungen Gonokokken nicht zu finden waren, trotzdem nach Monaten und Jahren wieder Präparate aus dem Cervixschleim Gonokokken erkennen liessen. In diesen Fällen sagt man der Patientin, ihre Schleimhäute hätten eine grosse Neigung zu vermehrter Abscheidung, es müssten stets bei der Menstruation und überhaupt sobald Ausfluss sich zeige, Silberlösungspülungen gemacht werden. In der Neisser'schen Klinik ist ein neues Mittel Argentamin angewendet. Es wird in geringerem Concentrationsgrade als Argentum benutzt: 1:5000. Ich habe das Argentum nitricum stets wirksamer gefunden, sodass ich das Argentamin wieder verliess.

Ein Specificum gegen die Gonorrhoe, eine absolut heilende Methode ist leider noch nicht gefunden. Jedenfalls aber sind die so vielfach empfohlenen starken Chlorzinkätzungen sehr zu widerrathen. Gerade danach sah ich oft Pyosalpinx und Perimetritis.

Die Urethra wird am besten mit meiner Spritze (S. 119, Fig. 47) behandelt. Jedesmal nach dem Urinlassen, wo die oberen Schleimschichten abgespült sind, wird eine Lösung von 1:500 Argentum in die Urethra eingespritzt. Dies muss wenigstens eine Woche lang wiederholt werden. Auch die Janet'sche Methode giebt gute Resultate. Es wird eine Woche lang täglich erst die Blase mit sterilem

Wasser ausgespült, dann füllt man die Blase mit einer Kalipermanganicum-Lösung 1:2000 oder einer Argentumlösung in gleicher Stärke an. Die Lösung wird nicht entfernt, sondern in der Blase belassen, sodass beim Urinieren die Harnröhre desinficirend von oben ausgespült wird. Mehr als 200—250 g kann man auf einmal nicht einspritzen.

Bei hartnäckiger Urethritis muss man daran denken, dass sich die Gonokokken in den um das Orificium urethrae gruppirten endourethralen Drüsenfollikeln lebend erhalten. Dann muss man diese sog. Guérin'schen Drüsen kräftig ätzen oder mit dünnem Paquélin verschorfen.

Bei gonorrhöischer Adnexerkrankung wird man dann eine Indication haben, die Adnexe operativ zu entfernen, wenn die Beschwerden seit Jahren bestehen und Lebensgenuss, sowie Erfüllung von Pflichten unmöglich machen. Man wird also nicht bei diagnosticirten Salpingitiden sofort castriren, sondern durch die althergebrachte anti-phlogistische Therapie Heilung zu erzielen suchen. Ist aber der Fall alt, bestehen vielleicht seit Jahren Schmerzen, ist die Patientin stets steril gewesen oder erst in der Ehe steril geworden, wird vor allem die Beseitigung der Arbeitsunfähigkeit erstrebt, so ist gewiss die Entfernung der Adnexe indicirt. Hier muss der Arzt in jedem einzelnen Falle das Für und Wider nach allen Seiten hin erwägen, die Individualität und die Lebensverhältnisse berücksichtigen und danach zum Entschlusse kommen. Vergl. das Capitel über Tubenkrankheiten.

A n h a n g.

Pharmacopoea gynaekologica.

Acidum boricum (10,0 = 0,10)*).
Drogenpreis 1 kg = 0,96.

Acidum camphoricum
(1,0 = 0,15).

**Acidum carbolicum li-
quefactum** (10,0 = 0,10; 200,0 = 1,20).
1 kg = 1,55.

Acidum chromicum
(1,0 = 0,05).

**Acidum nitricum fu-
mans** (10,0 = 0,05),
und halb so stark
Acid. nitr. dilutum.

Acidum salicylicum
(1,0 = 0,05).
1 kg = 5,0.

Acidum tannicum
(10,0 = 0,15; 100,0 = 1,15).

Desinficiens. Zu Scheidenspülungen: 30—50 : 1000. — Ausspülungen der Blase: 4 : 100. — Zu Salben: 10 : 100. Officiell: Unguentum acidi borici 1 : Vaseline 6. — Zur Tamponade: in Glycerin gelöst 10—20 : 100. — Vortheile: nicht ätzendes, nicht giftiges Desinficiens. — Nachtheile: löst sich langsam, weil es sehr leicht ist, schwimmt auf dem Wasser.

Bei Cystitis täglich bis zu 5 gr, meist genügt 2mal täglich 1 gr (in Oblate) innerlich.

Desinficiens. Zu Scheidenspülungen: 30 : 1000. Stärkere Lösungen ätzen die Scheide und Hände.

Früher viel gebrauchtes Aetzmittel bei Erosionen, mit Wasser ana. Vergiftung dabei beobachtet!

Sehr beliebtes Aetzmittel bei Erosionen und Endometritis.

Desinficiens. Löst sich 0,3 : 100 in Wasser, und leicht in Alkohol, kochendem Wachs etc. Zu Scheidenspülungen: Acid. salicyl. 30,0. Alkohol 300,0. S. 2 Esslöffel = 30 gr zu 1000. Beisst mitunter. — Streupulver: Acid. salic. 3,0. Amyl. 10,0. Talei 90. — Salben: 1 : 10.

Adstringens. Zu Scheidenspülungen: (10—30 : 1000. In Glycerin gelöst 10 bis 20 : 100. zum Eintauchen der Tampous. — Vortheile: nicht ätzend, nicht giftig. — Nachtheile: macht Flecke in die Wäsche.

*) Hinter jedem Mittel ist in dieser Weise der Preis angegeben. Also hier kosten 10,0 Gramm 0,10 Mark. Daneben ist noch bei den in grösserer Menge gebrauchten Mitteln der Drogenpreis gesetzt.

- Aloë** (10,0 = 0,10).
1 kg Pill. aloët. ferrat.
= 7,0.
- Alumen ustum** (100,0 = 0,40).
1 kg = 0,60.
- Antipyrin** (1,0 = 0,25).
- Aqua chlorata** (100,0 = 0,35).
- Aqua Plumbi** (100,0 = 0,05).
1 l = 0,5.
- Argentum nitricum**
(1,0 = 0,25).
- Argentamin** (1,0 = 0,25).
- Atropin** (0,1 = 0,15).
- Auro-natrium chloratum** (0,1 = 0,25).
- Bismuthum subnitricum** und **B. salicylicum** (1,0 = 0,10).
- Abführmittel.** Von Gynäkologen viel gebraucht, weil es wesentlich auf den Dickdarm wirkt. Pillul. aloët. ferrat 2—6 Stück pro die, billiges Mittel, 1 Kilo Pillen kosten beim Drogisten 7 Mark.
- Billigstes Adstringens.** Zu Scheidenspülungen: 10—25 : 1000. In Glycerin gelöst 10 : 100 zur Tamponade. Hat dieselbe Wirkung wie Tannin, ist billiger und macht nicht Flecke, kann also das Tannin völlig ersetzen. *Alumen ustum* wirkt etwas stärker als *Alumen crudum*. letzteres halb so theuer (100,0 = 0,20).
- Antipyreticum. Antineuralgicum.** Zu ersterem Zwecke bis 5 gr pro die. zu letzterem 1—2 gr, z. B. bei Migräne.
- Zu Scheidenspülungen:** 300 : 1000; altes Desinficiens und Desodorans, noch bei jauchenden Carcinomen gebraucht. Liebt als Spülung nach dem Coitus zur Verhütung der Schwangerschaft.
- Adstringens.** zu kühlenden Umschlägen, z. B. bei Hämorrhoidalknoten, Vulvitis, Furunculosis Vulvae. Hat vor schwachem, gekühltem Sublimatwasser nur den Vortheil, dass es ungiftig ist.
- Bestes antigonorrhöisches Mittel.** Zu Scheidenspülungen (mit Aqua destillata in der Apotheke zuzubereiten!): 1 : 1000. — Zu Blasausspülungen: 1 : 1000 bis 1 : 5000. — Zu Aetzungen: 1 : 10. — Zum Auspinseln der Urethra: 1 : 100 (brennt!). — Zu Aetzungen der Erosionen in Substanz. — Zu Salben bei schlechten Granulationen: 1 : 50 Vaseline, und noch schwächer, wenn Brennen entsteht.
- Antigonorrhöicum:** 1 : 1000. Zu Scheidenspülungen.
- Zusatz zum Morphium** bei Patientinnen, die nach Morphium brechen. Mehr beliebt ist das schwächere, gleich wirkende *Extractum Belladonnae* (siehe dieses) 0,001 pro dosi.
- Altes Specificum** gegen Metritis: 0,2 : 10 S. dreistündlich 5 Tropfen in Wasser.
- Innerliches Adstringens.** Liebt als Vorbereitung zur Laparotomie, um die Därme zusammenzuziehen. Abends vor der Operation 1,5—2 gr. *Bismuthi salicylici*, *Sacchari* aa 0,75.

Calcaria chlorata

(200,0 = 0,30).

1 kg = 0,35.

Chininum hydrochloricum (1,0 = 0.15).**Chloralum hydratum** (10,0 = 0,20).**Chloroformium** (50,0 = 1,0).**Cocainum hydrochloricum** (1,0 = 1,70).

1 kg = 510,0.

Codein (0,1 = 0.15).**Coffein** (1,0 = 0,05).**Cortex frangulae**

(100,0 = 0.35).

Cuprum aluminatum (100,0 = 0,80).**Cuprum Sulfuricum**

(100,0 = 0,55).

1 kg pulv. = 0,60.

Creolin (100,0 = 60,0).

1 kg = 1,70.

Dermatol (10,0 = 0.85).

100,0 = 3,80.

Morphii 0.01. Atropini 0,001. Abends und früh vor der Operation ein Pulver. Auch als Pulver oder Salbe bei secernirendem Carcinom. Billiges Desodorans. 20:1000 zu Umschlägen auf gangränöse Wunden.

Bestes, gleichzeitig tonisirendes Antipyreticum. in Oblate 1,0 mit Morphium 0,015. Abends, wirkt gegen Schlaflosigkeit bei Fieber. Billiges Schlafmittel. 1—2 gr per Klysma oder innerlich. Mit Morphium verbunden bei Schlaflosigkeit wegen Schmerzen. Chloralhydrat 2,0, Morphii 0,02. Aquae 50. S. Klysma. Bestes Präparat: Salicylid-Chloroform von Anschütz.

Locales Anästheticum. 0.2:10 für die Harnröhre, und bei Vaginismus in den Introitus vaginae auf Watte einzulegen. 0.02—0.03 zu Suppositorien; —0.1:10,0 zu subcutanen Injectionen. In Salben nicht so wirksam als in wässerigen Lösungen. — Innerlich bei Erbrechen 0,05:200 mit 5,0 Bromkali verbunden. Esslöffelweise.

Statt Morphium. soll besonders bei Unterleibschmerzen günstig wirken. Dosis etwas grösser als Morphium zu nehmen. 0.02 bis 0.03:1 in Pulver.

Antineuralgicum. bei Migräne 0.2:1,0 mehrmals täglich. Als Diureticum grössere Dosen. Sehr gut wirkendes billiges Abführmittel. Als Thee, 1 Esslöffel voll zu einer Tasse. Wirkt schwach als Infus, stark als Decoct: je länger das Decoct kocht, um so dunkler wird der Thee, um so stärker wirkt er. Auch pulverisirt, theelöffelweise zu nehmen.

Astringens. Zu Scheidenspülungen: 10—20:1000.

Astringens. Zu Scheidenspülungen und Umschlägen auf geschwürige Flächen: 10—30:1000. Macht Flecke, hat keinen Vortheil vor dem Alaun.

Desinficiens. 5—2:1000. Nachtheile: stinkt, ist undurchsichtig, erzeugt starkes Brennen in der Vagina, greift schnell die Gummischläuche an.

Streupulver, stark austrocknend, nicht giftig, zum Aufstreuen auf eben geäuhte Wunden, auf Decubitus, auf Erosionen. Salbe 5:50.

Ergotin = Extractum Secalis cornuti. Ergotin ist ein Extract, kein Alcaloid. Preis verschieden (1,0 = 0,30).

Extractum Belladonnae (1,0 = 0,15).

Extractum radicis Gossypii fluidum (10,0 = 0,40).

Extractum fluidum Hydrastis canadensis (10,0 = 0,35).

Extractum Hyoscyami (1,0 = 0,15).

Extractum Opii aquosum (1,0 = 0,30).

Extractum Cascarae Sagradae fluidum (10,0 = 0,20).

Extract. Viburni prunifolii fluidum (Preis unbest. (10,0 = 0,40).

Folia Sennae (100,0 = 1,10).

Das Ergotin Denzel ist wirksam. Zu Suppositorien 0,1 : 2 Cacaobutter. Subcutan 2 : 8 Aqua, davon täglich 1 Spritze. — Innerlich 3 : 180, 2—3stündlich 1 Esslöffel. Corrigenes wegen der braunen Farbe Syrupus Cinnamoni. In Pillen 3,0 ana mit Pulvis Secalis cornuti zu 60 Pillen, täglich 2mal 3 Pillen. In diesen Dosen kann Ergotin lange fortgesetzt gebraucht werden. Vorsicht wegen Ergotismus! Kriebelgefühl etc.

Antispasmodicum. Bei Dysmenorrhoe meist in Suppositorien Morphii. Extract. Bell. ana 0,01—0,2. Butyr. Cacao 2,0. S. in 24 Stunden nicht mehr als 4 Stück.

2—3 Theelöffel täglich bei Metrorrhagie und Menorrhagie. Die Fluidextracte werden, wenn man sichere Wirkung haben will, theelöffelweise gegeben. Allerdings schmecken sie schlecht. Aber die inspissirten Extracte, die im Handel sind und zu Pillen verarbeitet werden, sind von höchst unsicherer Wirkung.

Nur das theure (!) amerikanische Präparat ist wirksam bei Dysmenorrhoe, in der Pause zwischen 2 Menstruationen 3 Theelöffel täglich. Kleinere Dosen sind wirkungslos.

In gleicher Dosis wie Extractum Belladonnae. **Antispasmodicum.**

Vorzügliches Präparat da, wo Morphinum schlecht vertragen wird. Wirkt namentlich auf die Därme bei Peritonitis etc. viel besser als Morphinum. Da das Mittel in Wasser völlig löslich, eignet es sich gut zu Suppositorien und Klysma, 0,02 bis 0,05; wirkt namentlich gut bei geistiger Erregung frisch Operirter. Auch subcutan ist es zu gebrauchen, wenn man schnelle Wirkung haben will, 0,01—0,02 als Dosis!

Abführmittel. 1—2—3 Theelöffel täglich. Vortheil: Das Mittel bleibt lange Zeit wirksam. Auch als Vinum Sagradae. Sagradawein von Liebe esslöffelweise, stets nach dem Essen. 2—3 Theelöffel täglich bei Dysmenorrhoe und namentlich gegen drohenden Abort.

Abführmittel, stärker als Cortex frangulae. Das Pulver gilt vielfach beim Volk als Emmenagogum. Mit Schwefel ist es der Hauptbestandtheil des fälschlich als „leichtes“ Abführmittel geltenden Kurella'schen Brustpulvers.

Glycerin (100,0 = 50,0).
1 kg Glycer. puriss. = 1.50.

Wird in der Gynäkologie seit Marion Sims viel gebraucht. Alle Salze lösen sich in dem Mittel besser als im Wasser. Zur austrocknenden Tamponade: mit Borsäure 10 bis 20 : 100. Alaun 10 : 100. Ichthyol 10 : 100. Tannin 10—20 : 100. Jodtinctur 2 : 100. Jodkali 10 : 100. Ein Borsäurezusatz ist stets nothwendig, da im Glycerin Schimmelpilze wachsen. Mit Acidum boricum und Tannin 30,0 ana entsteht eine Art Liniment. Watte oder Gaze damit stark imprägnirt stillt gut Höhlenblutungen und wirkt stark zusammenziehend.

Hydrargyrum bichloratum. Sublimat.
1000 Pastillen à 1 g = 12,50.

Seit wir die Angerer'schen Pastillen zu 0,5 und 1,0 besitzen; der Apotheker darf sie nur eingewickelt abgeben, deshalb im Einzelnen theurer, werden die spirituösen Lösungen als Zusatz zum Wasser nicht mehr gebraucht. Zu Scheidenspülungen: 0,5 : 1000. Zum Desinificiren der Hände: 1 : 1000.

Hydrargyrum chloratum. Calomel (10,0 = 0,25).

Zum Aufpulvern auf Condylome nach vorheriger Tränkung der Condylome mit Salzwasser. Auch in Form von Bacilli für intrauterine Behandlung der Gonorrhoe empfohlen. Leistet bei Tripper keine Dienste.

Hydrargyrum praecipitatum album
(10,0 = 0,25).

Wird als Unguentum Hydr. alb. bei Intertrigo, Decubitus etc., namentlich bei Lues viel gebraucht, wirkt stark austrocknend. Die etwas feste officinelle Salbe ist mit Oleum Olivarum zu einem handlicheren Liniment zu gestalten.

Hydrastininum hydrochloricum (0,1 = 0,60).

Gegen Blutungen empfohlen, dann zu geben, wenn das Extrat wegen des schlechten Geschmacks refusirt wird. Hydrast. hydr. 1,0. Aquae 10,0 täglich 1—2 Spritzen subcutan. In Pillen: Hydrastin. hyd. 0,5 zu 10 Pillen, täglich 2 Pillen bei der menstruellen Blutung, als Vorkur täglich 1 Pille.

Hydrastininum hydrochloricum (0,1 = 0,15).

Dosis halb so stark als das vorige Mittel.

Ichthyol (10,0 = 0,60).
1 kg = 27,0.

Bei Fluor austrocknend, deshalb gegen Gonorrhoe empfohlen. Es lassen sich mit Zucker und Gummi 33 $\frac{1}{3}$ procentige Uterusbacilli herstellen. In Glycerin 10 : 100 soll es bei der Tamponade schmerzstillend und resorptionsbefördernd wirken. Rein wird es zum Bepinseln der Erosionen gebraucht,

Jodoformium (10,0 = 0,80).
1 kg = 38,0.

Kalium bromatum
(10,0 = 0,15).

Kalium permanganicum (100,0 = 0,60).
1 kg = 1,65.

Kreosot (10,0 = 0,25).

Liquor Aluminiumi acetici (200,0 = 0,60).
1 l = 0,60.

Liquor ferri sesquichlorati (100,0 = 0,30).
1 l = 0,60.

Liquor Hydrargyri nitrici (100,0 = 0,70).

Mit Tannin ana als blutstillendes Pulver in die nach Auskratzung des Carcinoms entstandenen Höhlen. Als Salbe 1:10 bei Decubitus und schlechten Geschwüren. Als 5-, 10- und 20procentige Gaze zur Tamponade der Scheide, des Uterus und operativ erzeugter Höhlen dienend. Lässt sich gut in Uterus-Bacilli formen, sowohl ohne als mit Tannin. Die Bacilli werden auch in Fistelgänge eingeschoben. Bei Schmerzen Cocainzusatz zum Bacillus 0,02 Cocain, sowohl für den Uterus als die Harnröhre.

Sedativum. Bei Schmerzen und Tenesmus, in Combination gut wirkend. Z. B. Kalii, Natrii. Ammonii bromati, Chloralhydrat ana 5,0, Morphii 0,05, Atropini 0,005. Aquae 200,0, täglich 2—4 Esslöffel. Starkes antispasmodisches Beruhigungs- und deshalb auch Schlafmittel.

Billiges, vorzügliches, ungiftiges Desinficiens, das nur den Nachtheil hat, dass die Lösungen undurchsichtig sind. 5—10:1000 zu Scheidenspülungen, namentlich als Desodorans bei Carcinom und jauchenden Höhlenwunden. Ebenso etwas schwächer zu Blasenpülungen 1:2000.

Als Kreosotöl zur Injection in Fisteln empfohlen, namentlich bei Verdacht auf Tuberkulose. Kreosot 5,0, Menthol 10,0, Oleum Olivarum 100,0.

Ausgezeichnetes Verbandwasser 30,0 bis 200,0:1000. Auch zu Scheidenspülungen besonders bei Pessarien. Ungiftig, billig, kann in Krankenanstalten selbst bereitet werden.

Altes und sicherstes Hämostypticum. Wirkt in Verdünnungen 1:3 ebenso gut als rein. Aetzt und gerbt die Scheide, sodass der Tampon ausgedrückt auf die blutende Stelle oder in die blutende Höhle gebracht werden muss. Bildet harte, feste, leicht faulende Borken mit dem Blut. Zu Einspritzungen in den Uterus bei Blutungen sicher wirkend. Auch in Form von Uterusbacillen mit Zucker und Gummi zu verarbeiten.

Ätzmittel. Bei Erosionen, namentlich bei Verdacht auf Lues, zur Ausätzung des Cervicalcanals. Auch zu Vaginalinjectionen 5 bis 15:1000.

- Lysol** (200,0 = 1,20).
1 l = 1,90.
- Magnesia usta** (100,0 = 1,0).
- Magnesium citricum effervescens** (10,0 = 0,15).
- Magnesium sulfuricum**, Bittersalz, Seidlitzpulver (100,0 = 0,10).
- Menthol** (10,0 = 0,70).
- Methylenblau** (1,0 = 10,0).
- Morphium**.
- Natrium carbonicum crudum** (250,0 = 0,10).
1 kg = 0,30.
- Natrium salicylicum** (10,0 = 0,40).
- Oleum camphoratum** (10,0 = 0,10).
- Oleum Ricini** (100,0 = 0,50).
- Oleum Therebinthinae** (100,0 = 0,35).
- Opium purum**.
- Pengawar Djambi** (10,0 = 1,0).
- Paraldehydum** (1,0 = 0,05).
- Phenacetin** (1,0 = 0,15).
- Billiges Desinficiens, das allerdings den Nachtheil hat, in Lösungen undurchsichtig zu sein und Brennen zu erzeugen. 2—5—10 : 1000.
- Leichtes Abführmittel bei Pyrosis, namentlich in der Schwangerschaft, mit einem Tropfen Oleum Menthae angenehm zu nehmen. In Schüttelmixturen 4 : 200.
- Besonders empfehlenswerth bei klimakterischen Congestionen. 2—3 Theelöffel täglich führen leicht ab.
- Abführmittel. 10,0—20,0 in Wasser gelöst.
- Locales Anästheticum als Migränestift beliebt. Vergl. Kreosot!
- 0,1—0,2 mehrmals täglich in Kapseln, um den Urin bei der Kystoscopie blau zu färben.
- Vergl. Atropin und Extractum Belladonnae.
- Soda. Zu Scheidenspülungen: 30 : 1000: hat desinficirende, reinigende Wirkung; ebenso zu Waschungen und localen Bädern der äusseren Geschlechtstheile.
- 0,5—1,5 pro dosi. Bei Blasenkatarrh und Mycosis vesicae. In Solution 5 : 200 Antipyreticum innerlich.
- Bestes Reizmittel bei Collaps. nach Operationen $\frac{1}{2}$ —1 Spritze subcutan.
- Abführmittel. 30,0 mit 2 Tropfen Olei crotonis starkes Abführmittel. Bei Ileus nach Magenausspülung mit der Schlundsonde in den Magen injicirt. Auch als Klysma.
- Desinficiens. Rein zu Bepinselungen der Portio und des Cervicalcanals. zum Auswischen des Uterus bei Endometritis.
- Vortheilhafter Extractum Opii aquosum.
- In Gazeumhüllung in blutende Höhlen. z. B. die Blase, oder zum Auflegen auf blutende Flächen. Sicheres Hämostypticum. Kann sterilisirt werden.
- 1,0—2,0 als Schlafmittel, wenn bei Chloralgebrauch Delirien entstehen.
- Antipyreticum. Schlafmittel. bei Kopfschmerzen, hysterischen Reizzuständen, z. B. bei Tussis hysterica. Dysmenorrhoe sehr wirksam.

| | |
|--|---|
| Plumbum aceticum (10,0 = 0,05). | 0,02—0,05 sicherstes Mittel bei colliquativen Diarrhoeen. Verdirbt sehr den Magen. Aeusserlich 1—5 : 1000. In Suppositorien bei blutenden Hämorrhoiden und Fissura ani 0,05 zu 2,0 Oleum Cacao. |
| Podophyllin (1,0 = 0,10). | Sehr billiges Abführmittel, sicher wirkend, 1,0 zu 100 Pillen, macht oft Leibscherzen. weshalb Zusatz von Extractum Belladonnae beliebt. |
| Pulvis Doweri (1,0 = 0,05). | 0,2—1,0 mehrmals täglich. Leichte Opiumwirkung. |
| Resorcin 1,0 = 0,10). 1 kg = 95,0. | Desinficiens. 2,0—4,0 pro die. Bei Blasenkatarrh innerlich. 10,0—20,0 : 1000 (auch stärker bis 50 : 1000) zu Injectionen in die Blase. |
| Salipyrin (1,0 = 0,20). | Antipyreticum und Antineuralgicum namentlich bei Dysmenorrhoe 1,0 mehrmals täglich. |
| Salol (1,0 = 0,10). | 1,0—2,0 mehrmals täglich. Bestes innerliches Mittel bei Urinzersetzung in der Blase; angenehmer zu nehmen als Natr. salicyl. |
| Secale cornutum (10,0 = 0,50). | In den Monaten nach der Ernte. Juli bis December wirkt frisch pulverisirtes Secale sicherer als die Präparate. In Pillen 10,0 zu 100 Pillen; täglich 10—15 Pillen. In Pulvern rein zu 1,0; 2—3mal täglich. |
| Solveol (100,0 = 1,0). | 10,0—20,0 : 1000. Antisepticum zu Scheidenspülungen. |
| Sozodolum | als Zincum sozodolicum zu Verbänden 20 : 1000. Ersatz für Jodoform. als Streupulver ana mit Talcum. |
| Sulfonalum (1,0 = 0,10). | Unschädlichstes Schlafmittel, 1—2 gr. Es müssen circa 100,0 warme Flüssigkeit (Thee) mit dem Mittel genommen werden. Wirkt langsam aber sicher. |
| Sulfur depuratum (10,0 = 0,05). | In Zusammensetzungen gut abführend wirkend. z. B. Sulf. depur. Magnes. ust., oder Tartar. depur. Sacchari albi ana 30,0, Olei Menthae guttam unam 2mal täglich 1 Theelöffel. Auch Pulvis fol. Sennae in gleicher Dosis kann zugesetzt werden. Componirte eccoprotische Pulver behalten bei gleicher Dosis länger Wirkung als einfache Mittel. |
| Tinctura Belladonnae (10,0 = 0,15). | Bei Dysmenorrhoe 5—20 Tropfen 3—4mal täglich. |
| Tinctura Opii simplex (10,0 = 0,30). | Dosis wie Tinet. Belladonnae. Zur Darmberuhigung bei Peritonitis. Auch im Klysma in gleicher Dosis. Kleinere öftere Dosen, z. B. 8—10 Tropfen zweistündlich beruhigen den Darm besser als einmalige grosse Dosen. |

| | |
|--|---|
| Tinctura jodi (100,0 = 1,20). 1 l = 4,20. | Wird rein in den Uterus bei Endometritis eingespritzt und auf Erosionen aufgepinselt. 2,0 bis 5,0 in Glycerin gelöst zur Vaginaltamponade. |
| Vinum camphoratum (100,0 = 0,70). 1 l = 2,20. | Altes, gutes Mittel zur Tränkung der Watte auf schlechte Granulationen gelegt und in Wundhöhlen und Fisteln gestopft. |
| Zincum aceticum (10,0 = 0,10). 1 kg = 1,80. | 5 : 1000 zu Scheidenspülungen. |
| Zincum chloratum (10,0 = 0,10). 1 kg = 1,40. | In einprocentiger Lösung wirkt es prompt bei eitriger Vaginitis (Gonorrhoe) dadurch, dass es die Scheidenwand gerbt, austrocknet und den Kokken das Nährmaterial raubt. Mit Wasser zu gleichen Theilen: starkes intrauterines Aetzmittel, auch bei Carcinom empfohlen. Die getränkte Watte gut ausdrücken! Abfließende Tropfen mit Natron-bicarbonicum-Lösung zu neutralisiren. Auch in Form der alten Aetzpaste gebraucht. |
| Zincum oxydatum crudum (10,0 = 0,05). 1 kg = 0,60. | Als Streupulver rein oder mit Amylum ana bei Pruritus und namentlich bei nässendem Eczema vulvae. |
| Zincum sulfocarbolicum (10,0 = 0,15). 1 kg = 3,0. | Zu Scheidenspülungen: 5,0—10,0 : 1000. |
| Zincum sulfuricum (10,0 = 0,05). 1 kg = 0,40. | Zu Scheidenspülungen: 10,0 zu 1000. |

Sachregister.

- Abdominaltumoren, differentielle Diagnose derselben 440. 447. 448.
Abscess, ovarieller 409.
— parametritischer 372.
— perimetritischer 344.
— uteriner 143.
Abtragung gestielter Myome 313.
— präparatorische der Myome 317.
Achsendrehung des Stiels bei Ovarialtumoren 442.
Achterpessar 227.
Acidum nitricum 191.
Adenom der Ovarien 414.
— der Portio 187.
— des Uterus 363.
Adhäsionen bei Myomen 269.
— bei Ovarientumoren 433. 444.
— der Tuben 465.
Adhäsive Vaginitis 58.
Adnexklammer 318.
Adstringentien zu Vaginalinjectionen 65.
Aethernarcose 301.
Aetzung bei Krankheiten der Portio 191.
— bei Krebs des Uterus 357.
— der Uterusinnenfläche 179.
Alexanders Operation 235.
Amenorrhoe 498. 499.
— nach Haematoma ovarii 411.
— bei malignen Ovarialtumoren 439.
Amputation des Cervix uteri bei Carcinom 352.
— bei chronischer Metritis 151.
— bei col tapiroide 513.
— bei Erosionen 192.
— bei Prolapsus uteri 248.
Anamnese, Aufnahme der 1.
Anteflexio uteri 200.
— mit col tapiroide 201.
— bei Prolaps 244.
— mit Retroversio 202.
Antepositio uteri bei Extrauteringravidität 482.
— bei Exsudaten 397.
— bei Hämatocele 478.
Anteversio uteri 210.
Antiseptische Vorbereitungskur 45.
Apostoli'sche Behandlung 183.
Ascites, differentielle Diagnose 440.
Asepsis 302.
Atresia ani 23. 24.
— hymenalis 129.
— tubarum 000.
— uterina 129. 243.
— vaginalis 129.
Auskernung der Myome 314.
Auskratzen des Uterus 175. 283.

Badekuren 149.
Bartholin'sche Drüsen 21. 57.
— — Entzündung derselben 28. 32. 57
— — Neubildung derselben 43.
Bauchbruch 326.
Bauchfell, Entzündung des 331. 395.
— Neubildungen 404.
Bauchnaht 326.
Bauchspalte 79.
Bauchspeculum 307.
Beckenbindegewebe 370.
— Entzündung des 370.
— Neubildungen des 383.
Beckenserosa siehe Bauchfell.
Beinhalter 46. 48.
Beleuchtungslampe 15.
Bildungsfehler der Blase 78.
— des Hymen 21. 22.
— der Ovarien 407.
— der Tuben 463.
— des Uterus 120.
— der Vagina 120. 129.
— der Vulva 22. 129.
Blase 78.
— Entzündung der 81.
— Lageveränderung der 78.
— Lähmung der 90.
— Neubildungen der 91.
— Spaltbildung der 78.
— Tuberculose der 82.
— Verletzung der 96.
Blasenscheidenfistel 96.
Blumenkohlgewächs 334.

- Bock zur Beckenhochlagerung 299.
 Bozeman'scher Katheter 154.
 Braun'sche Spritze 180.
- C**arcinom des Bauchfells 336.
 — der Blase 91.
 — des Corpus uteri 336.
 — der Ovarien 421.
 — syncytiale 362.
 — der Tuben 474.
 — des Uterus 333. 336. 362.
 — der Vagina 71.
 — der Vulva 37.
- Carunkel der Harnröhre 114.
 Castration 310. 311.
- Cervix, Amputation des 151. 192. 248. 352.
 — — bei Adenoid 192.
 — — bei Carcinom 334.
 — — bei Prolaps 248.
 — Erosionen des 192.
 — Katarrh des 185.
 — Incisionen in den 157.
 — Myome des 266. 280.
 — Stenose des 157.
- Clitoris 20.
 Col tapiroide 291.
- Condylome, breite 32.
 — spitze 36.
- Curetten 176.
 Cusco's Speculum 12.
- Cysten der Bartholin'schen Drüsen 43. 74.
 — der Lig. lata 427.
 — der Lig. rotund. 491.
 — des Nebeneierstocks 427.
 — der Ovarien 411.
 — der Vagina 63. 70.
 — der Vulva 43.
- Cystenfibrom 268.
 Cystitis 81.
- D**ammrisse 51.
 — Operation der 50.
- Darmfistel bei Perimetritis 392.
 Darmscheidenfistel 77.
- Dermoid 425. 437.
 Desinfection 297.
 Diagnostik, allgemeine 1.
- Dilatatorien von Fritsch 171.
 — von Schultze 170.
- Doppelhäkchen 103.
- Durchbruch eines parametritischen Exsudats 371.
 — eines perimetritischen Exsudats 392.
- Dysmenorrhoe 504.
 — bei Antelexio 204.
 — membranöse 160.
 — bei Myomen des Uterus 272.
- Echinokokkus-Flüssigkeit 383.
 — des Beckenbindegewebes 383.
 — des Uterus 366.
- Eierstock, siehe Ovarium.
 Eileiter siehe Tuben.
 Ekzem der Vulva 29.
 Elektrotherapie 183. 283.
 Elephantiasis der Vulva 39.
 Elevation des Uterus 200.
 Elythrorrhaphie 248.
 Emmet'sche Operation 194.
 Enchondrom 42. 384.
 Endometritis, acute 153.
 — atrophisirende 161.
 — chronische 156. 159.
 — exfoliative 160.
 — fungöse 148.
 — glanduläre 159.
 — gonorrhöische 161.
 — hämorrhagische 161.
 — Behandlung der 163.
- Enterocoele vaginalis 244.
 Enucleation der Myome 314.
- Epispadie 24.
 Ergotin 281.
- Erosionen 186.
- Exstirpation, totale, des Uterus bei Carcinom 347. 354.
 — — bei Myom 293.
 — — bei Prolaps 253.
- Extrauterin gravidität 474.
 — Behandlung der 483.
 — Symptome der 479.
 — Verlauf der 479.
- F**ächertampon 358.
 Ferguson's Specula 11.
- Fibrom des Beckenbindegewebes 383.
 — des Lig. rotundum 491.
- Fisteln der Blase 96.
 — der Mastdarmscheidenwand 77.
- Folliculäre Hypertrophie 189.
 Freund'sche Operation 353.
- G**aertner'sche Canäle 121.
 Glycerintamponade 150.
 Gonokokkus 519.
 Gonorrhoe der Scheide 28.
 — der Tuben 465. 521.
 — des Uterus 161.
 — Behandlung der 526.
 — Diagnose der 525.
 — des Peritonäums 520.
- Gossypium 281.
- Graaf'sche Föllikel 403.
 — Entzündung der 408.
 — Hydrops der 412.
- Gynatresien 128.

- H**ämatocele 474.
 Hämatokolpos 131.
 Hämatom, freies, des Uterus 365.
 — der Ovarien 411.
 — der Vulva 29.
 Hämatometra 133.
 — einseitige 132.
 — im rudimentären Nebenhorn 132.
 Hämatosalpinx 132.
 Harnleiterfistel 98.
 Harnröhre siehe Urethra.
 Hermaphroditismus 25.
 Hernien der Ovarien 411.
 — des Uterus 262.
 Hodgepessar 216, 229.
 Hydatide, Morgagni'sche 462.
 Hydrastis 281.
 Hydrocele Lig. rot. 491.
 Hydrometra bezw. Pyometra 129.
 Hydronephrosis 450.
 Hydrops follicularis 412.
 — tubarum 466.
 Hymen 21.
 — Atresie des 129.
 — cribriformis 21.
 — imperforatus 21.
 Hypersecretion des Uterus 157.
 Hypertrophie des Cervix 201.
 — der Clitoris 25.
 — folliculäre 189.
 — der Vulva 26.
 Hypertrophia lymphatica vulvae 39.
 Hypospadie 24.
- I**leus 269, 329.
 Incisionen in den Cervix 157.
 Injectionen, heisse 248.
 — in den Uterus 180.
 Intrauterin-Behandlung 173.
 — Pessar 209.
 — Spritze 180.
 Inversio uteri 256, 287.
 — vaginae 241.
 Irrigation, permanente 291.
- K**atheter von Glas 88.
 — für den Uterus 154.
 — nach Skene 101.
 Kletterhaken 350.
 Klimax 501.
 anticipirte 209, 310.
 Kolpitis 57.
 — gummosa 61.
 Kolpohyperplasia cystica 63.
 Kolpomyomektomie 284.
 Kolporrhaphia anterior 248.
 — posterior 249.
 Kystoskopie 91.
- Lageveränderung der Ovarien 407, 409.
 — der Tuben 469.
 — des Uterus 198.
 Laminaria 168.
 Lampe zur Beleuchtung 15.
 Laparomyomektomie 308, 331.
 Laparotomie, Allgemeines 295.
 Lig. rot., Krankheiten des 491.
 Löffel, der scharfe 176.
 Löffelzange 288.
 Lupus der Vulva 42.
- M**assage 382.
 Mastdarmscheidenfistel 77.
 Mastdarmuntersuchung 10.
 Mayer'scher Ring 212.
 Membrana granulosa 407.
 Menopause 496.
 Menorrhagie 501.
 — bei Beginn der Menstruation 501.
 — bei Chlorose 501.
 — in der klimakterischen Periode 502.
 Menstruation 492.
 — Diätetik der 497.
 — schmerzhaft 504.
 — vicariirende 508.
 — vorzeitige 498.
 — serotina 498.
 Messer zu Fisteloperationen 103.
 — zu Incisionen in das Orificium externum 158.
 — zu Scarificationen 150.
 Metritis, Aetiologie der 142.
 — acute 142.
 — chronische 144.
 — Behandlung der 148.
 — Differentialdiagnose 147.
 Milchglasspeculum 11.
 Milztumoren 452.
 Missbildungen siehe Bildungsfehler.
 Mons Veneris 20.
 Müller'scher Faden 23.
 Mutterbänder, siehe Lig. lat. und rot.
 Muttermund, Erosionen am 186.
 — Incisionen in den 157.
 Muzeux'sche Zange 15, 285.
 Myom 263.
 — der Blase 91.
 — des Cervix uteri 267, 280.
 — cystisches 268.
 — interstitielles 264.
 — des Lig. rotundum 491.
 — polypöses 267.
 — submucöses 267.
 — subseröses 264.
 — des Subserosium 383.
 — des Uterus 263.
 — der Vagina 73.

Myom der Vulva 42.
Myomektomie 308. 331.

Nachbehandlung, nach plastischen Operationen 54.

— nach Bauchschnitten 327.

Nadelhalter, Hagedorn's 106.

Naht der Bauchwunde 326.

Narcose 301.

Nebeneierstock 406.

— Geschwülste 427.

Netzadhäsionen 269 444.

Oophoritis 408.

Operationstisch 298.

Ovarien, Abscess der 409.

— accessorische 408.

— Adenom der 414.

— — Adhäsionen bei 433.

— Anatomie der 403.

— Bildungsfehler 407.

— Blutcysten 411.

— Carcinom 421.

— Dermoid 425. 425.

— Dislocation 409.

— Endotheliom 423.

— Entzündung 408.

— Fibrom 423.

— Flimmerepithelcysten 420.

— Hämatom des 411.

— Hernien 407.

— Lage der 406.

— Lageveränderungen 409.

— Ligam. des 403.

— Mangel 407.

— Neubildung 411.

— Oberflächenpapillom 420.

— Papillom 416.

— Pseudomyxom 419.

— Sarcom 424.

— Ueberzahl der 408.

Ovariencysten, Blutung in die 432. 434.

— Wachstum der 430.

— Eiterung in den 434.

— Entzündung der 434.

— Inhalt der 445.

— Metamorphosen 446.

— Ruptur der 435.

— Stiel der 430.

— Torsion der 432.

Ovariectomie 451.

— Contraindicationen der 451.

— Darmadhäsionen bei der 433. 457.

— Instrumente der 452.

— Nachbehandlung 461.

Ovarium 403.

Ovula Nabothi 188.

Ovulation 492.

Palmae plicatae 139.

Paralbumin 495.

Parametritis 367.

— Anatomie 368.

— Behandlung 379.

— Diagnose der 375

— Exsudate der 372.

Parametrium 370.

Paraperitonäale Tumoren 383.

Paravaginitis 61.

Parovarialeysten 427.

Parovarium 406.

Penghawar-Djambi 359.

Perimetritis 384.

— Behandlung der 398.

— Diagnose 395.

— Exsudate 394.

— Symptome 393.

— Verlauf der 393.

Perioophoritis 408.

Peritonäum siehe Bauchfell.

Peritonitis carcinomatosa 336.

— nach Bauchschnitt 331.

— universelle 389.

Pessarien bei Antelexio 209.

— bei Anteversio 212.

— Hodge'sche 216. 229.

— intrauterine 209.

— bei Prolaps 255.

— bei Retroflexio 216. 227. 229.

— bei Retroversio 216.

Plastische Operationen 49.

Plattenhaken 103.

Podophyllin 145.

Polypen, adenomatöse 188.

— cancroide 334.

— der Scheide 73.

— der Vulva 42.

— des Uterus 363. 365. 278.

Polypenscheeren 196. 285.

Portio vaginalis 184.

Pressschwamm 168.

Probeincision bei Ovariectomie 451.

Probetampon 491.

Prolaps der Vagina 237.

— der Uterusschleimhaut 113.

— des Uterus 240.

Prolapsoperationen 248.

Pruritus vulvae 33.

Pseudodecidua 478.

Pseudoelephantiasis 39.

Pseudohermaphroditismus 25.

Pseudomucin 417.

Pseudomyxoma peritonaei 419.

Pseudotumoren, abdominelle 448.

Punction der Hämatocele 486.

— der Ovariencysten 451.

— der Ovula Nabothi 188

Pyometra 130.

Pyosalpinx 463.

Quellmittel 168.

Recidive bei Carcinom 337.

Rectocele 244.

Reposition bei Retroflexio 222.

Retroflexio 217.

Retroversion 213.

Rieselspeculum 18. 193.

Sacrale Methode der Uterusexstirpation 354.

Salpetersäure 191.

Salpingitis 464.

Sarcom der Ovarien 424.

— des Uterus 360.

— der Vagina 72.

Scarificationen 150.

Scheere zum Abschneiden der Schleimhautpolypen 196.

— Siebold'sche 285.

Scheide siehe Vagina.

Scheidenausspülungen 65.

Scheidenzeiger 320.

Schleimpolypen 284. 363.

Schlittenpessar 230.

Seitenlage bei der Untersnehung 13.

Senkung der Ovarien 409.

— der Scheide 237.

— des Uterus 240.

Shock 306.

Siebold's Scheere 285. 287.

Simon's Specula 16.

Sims' Seitenlage 13.

— Speculum 17. 196.

Skene's Katheter 101.

Sonde 166.

— Playfair'sche 174.

Spaltbecken 242.

Specula 14. 17. 12. 11.

Speculumhalter 19.

Sprechzimmer 4.

Steissrückenlage 16.

Stenose des Orificium externum 157.

Sterilisation der Instrumente 297. 300. 303. 305.

Sterilisationstopf 303.

Sterilität 509.

— bei Anteflexio 206.

— bei Perimetritis 394.

— bei Stenosen 512.

— bei Tubendislocation 467.

— bei Uterusgeschwülsten 273.

Stichelung 150.

Stielbehandlung bei Myomen 317.

— bei Ovarialtumoren 455.

Syphilis 27.

Tamponade der Scheide 66.

— des Uterus 173.

Tamponzange 67. 359.

Thomaspessar 227.

Thrombus vulvae 29.

Tisch für Laparotomien 298.

Toilette des Bauchfells 325.

Totalexstirpation 293. 320.

Touchiren 7.

Tripper siehe Gonorrhoe.

Trockne Behandlung der Vagina 68.

Tropfrohr, Schüicking's 291.

Tubargravidität 474.

Tube 461.

— Bildungsanomalien 463.

— Blutung in der 466.

— Carcinom 474.

— Cysten der 466.

— Durchgängigkeit der 462.

— Entzündung der 463.

— Geschwülste der 474.

— Hydrops der 466.

— Katarrh der 463.

— Krankheiten der 461.

— Lage der 462.

— Lageveränderung der 469.

— Neubildungen der 474.

— Sondirung der 462.

— Tuberkulose der 465.

— Verschluss der 467.

Tuberkulose des Bauchfells 404.

— der Scheide 81.

— der Tube 470.

— des Uterus 365.

Tuboovarialeysten 413.

Tupelo 168.

Untersnehung, Allgemeines der 6.

— combinirte 9.

— durch Palpation 442.

— per rectum 10.

— in der Rückenlage 6.

— in der Seitenlage 13.

— mit Spiegeln 10.

Urachusfisteln 79.

Urämie bei Carcinoma uteri 341.

Ureterenfistel 88.

Urethra 109.

— Canüle für die 119.

— Carcinom der 114.

— Caruncula der 114.

— Fissuren 113.

— Krankheiten der 112.

— Lues der 115.

— Neurosen der 117.

— Prolaps der 113.

— Varicen der 113.

Uterus 117. 135.

— Adenom des 363.

— Anatomie des 139.

— Ansätzen des 174.

Uterus Auskratzung des 175.

- Auswischen des 174.
- Bacilli 156.
- Befestigung des 197.
- Bewegung des 199.
- bicornis 122. 130.
- bilocularis 122.
- bipartitus 126.
- Carcinom des 333.
- Defect des 126.
- Dilatation des 170. 171.
- Drüsen des 140.
- Duplicität 123.
- Echinokokkus 366.
- Entzündung des 144. 142.
- Epithel des 140.
- Fibroide des 263.
- foetalis 127.
- Hämatome des 367.
- Hypersecretion 157.
- infantilis 127.
- Injection in den 180.
- Katheter des 154.
- Lage des 197. 198.
- Lageveränderungen des 198.
- Mangel des 120.
- Missbildungen des 120.
- Myome des 263.
- Prolaps des 236.
- pubescens 127.
- Sarcom des 360.
- Schleimhaut des 140.
- Sonde des 166.
- Spritze 180.
- Stäbchen des 174. 177.
- Stenosen des 157. 513.
- Tamponade 173.
- Topographie des 197.
- Tuberkulose 365.
- unicornis 124.

Vagina, Anatomie der 56.

- Ausspülung der 65.
- Bildungsfehler 120. 129.
- Carcinom der 71.
- Cysten der 63. 70.
- Entzündung der 57.
- — adhäsive 58.
- — exfoliative 61.
- Exstirpation der 72.
- gummöse 61.
- Hyperaesthesia 74.
- Katarrh der 60.

Vagina, Krampf der 73. 75.

- Mangel der 126.
- Myome der 73.
- Papillom der 73.
- Sarcom der 72.
- Tuberkulose der 72.
- Untersuchung der 63.
- Vaginafixation 235.
- Vaginalkugeln 68.
- Vaginismus 74.
- Vaginitis 57.
- adhaesiva 58.
- diphtheritische 62.
- emphysematöse 62.
- exfoliative 61.
- vetularum 59.
- Ventrofixation 231.
- Vorbereitungskur 45.
- Vorbereitung zur Laparotomie 295.
- Vulva 20.
- Aene der 29.
- Bildungsfehler der 22.
- Carcinom der 37.
- Condylome der 32. 36.
- Cysten der 43.
- Diphtheritis der 29.
- Ekzem 29.
- Elephantiasis der 39.
- Entzündung der 27.
- Kraurosis der 29.
- Lipom der 42.
- Lupus der 42.
- Myom der 42.
- Papillom der 35.
- Pruritus 33.
- Syphilis 27.
- Teleangiektasie 43.
- Thrombus der 29.
- Verletzung der 44.
- Vulvitis 27.
- Vulvovaginitis 59.

Wandermilz 450.

- Wiederherstellung des Dammes 50.
- Wolf'scher Körper 120. 406. 461.

Zange zum Einführen von Drains 241.

- zum Ergreifen der Ovarialeysten 453.
- — der Myome 288.
- zum Einführen von Ringen 212.
- zum Fassen der Portio 15. 285.
- Zottengeschwulst der Blase 91.

